

Фазы раневого процесса.
Заживление: первичное и
вторичное.

Фазы раневого процесса.

1. Фаза воспаления (гидратация, отёк)
2. Фаза (дегидратация)— спад отёка
3. Фаза заживления раны – образование рубца, эпителизация.

Фазы раневого процесса.

1. Фаза воспаления (гидратация, отёк) в первые 5 суток.

Включает сосудистые реакции (вазоконстрикцию, меняющуюся вазодилатацией), экссудацию с выходом плазменных белков, миграцию и выход форменных элементов крови в зону повреждения, выпадение фибрина с отграничением зоны повреждения, отек и инфильтрацию окружающих тканей.

В последующем фибрин подвергается фибринолизу и происходит очищение раны от некротизированных тканей и микроорганизмов с участием лейкоцитов и их ферментов.

Начинается сразу после ранения и в отсутствие осложнений продолжается в среднем, 4-5 суток.

Фазы раневого процесса.

2. Фаза (дегидратация)— спад отёка

Характеризуется миграцией фибробластов, образованием ими коллагена и основного вещества, новообразованием сосудов и развитием грануляционной ткани в месте тканевого дефекта.

Постепенно происходит уменьшение экссудации и отека, грануляционная ткань заполняет весь дефект.

Эта фаза начинается с 5 -х суток после ранения и продолжается в среднем 2-4 недели.

Ее продолжительность зависит от величины раневого дефекта и морфологии поврежденных тканей.

Фазы раневого процесса.

2. Фаза (дегидратация)— спад отёка

В экссудате и тканевой жидкости накапливаются стимуляторы регенерации и нуклеиновые кислоты, такие, как рибонуклеиновая (РНК) и дезоксирибонуклеиновая кислоты (ДНК) и др., принимающие участие в синтезе белков и регенерации.

Недостаточная выработка нуклеиновых кислот, неполноценное снабжение ими вазогенных клеток, бедное содержание нуклеотидов в раневом секрете являются одной из важных причин нарушения регенерации.

Фазы раневого процесса.

2. Фаза (дегидратация)— спад отёка

Полифосфорные нуклеотиды, будучи продуктами распада нуклеиновых кислот, являются наиболее активной фракцией лейкоцитарных трефонов, стимулирующих регенеративные процессы. Ухудшает заживление ран интенсивно протекающая дегидратация грануляций под влиянием ускоренной замены кислой реакции раневой среды на нейтральную (рН 7) и тем более щелочную (рН 7,2-7,3). Это приводит вначале к перезреванию грануляции и замедленному их формированию, затем к рубцеванию их и прекращению эпителизации.

Фазы раневого процесса.

2. Фаза (дегидратация)— спад отёка

Повышенный ацидоз раневой среды, усиливая гидратацию грануляций, затормаживает нарастание на них эпителия, вследствие чего заживление раны задерживается. Такие набухшие грануляции легко повреждаются и не препятствуют проникновению через них патогенных микробов, в результате чего раневой процесс может осложниться инфекцией. Исходя из изложенного следует, что во второй фазе раневого процесса основной принцип лечения ран должен сводиться к управлению процессом дегидратации, защите грануляций от повреждения и микробного загрязнения.

Фазы раневого процесса.

3. Фаза заживления раны – образование рубца.

не может быть четко отделена по времени от 2-й фазы. Эпителизация начинается от краев раны одновременно с образованием грануляционной ткани.

Сразу после образования рубца начинается его перестройка: происходит образование эластических волокон и новой фиброзной сети, а содержание воды в рубцовой ткани снижается.

Процесс эпителизации регулируется действием хейлона, являющегося контактным ингибитором пролиферации.

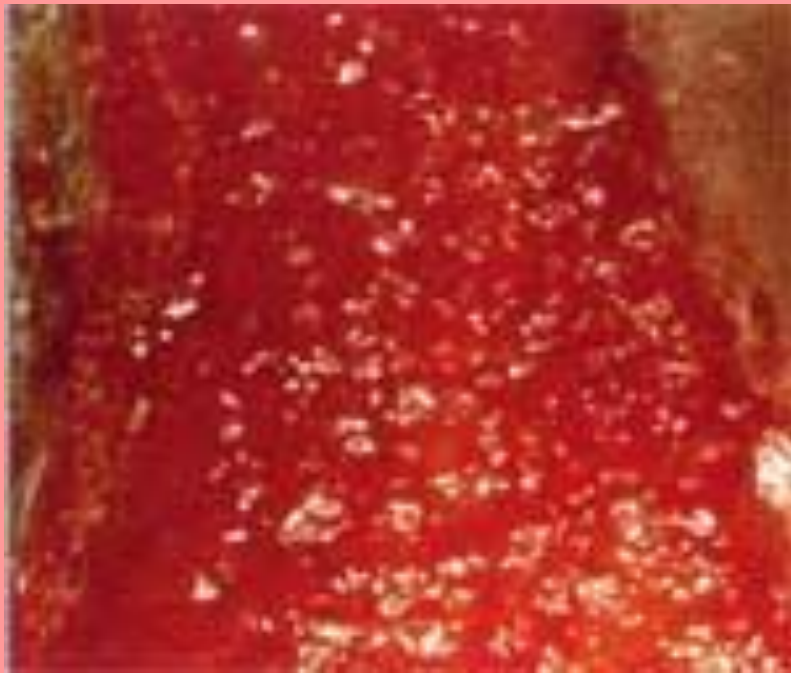
В зависимости от морфологии тканей процесс продолжается от нескольких месяцев до года.

На течение раневого процесса влияют различные общие и местные факторы.

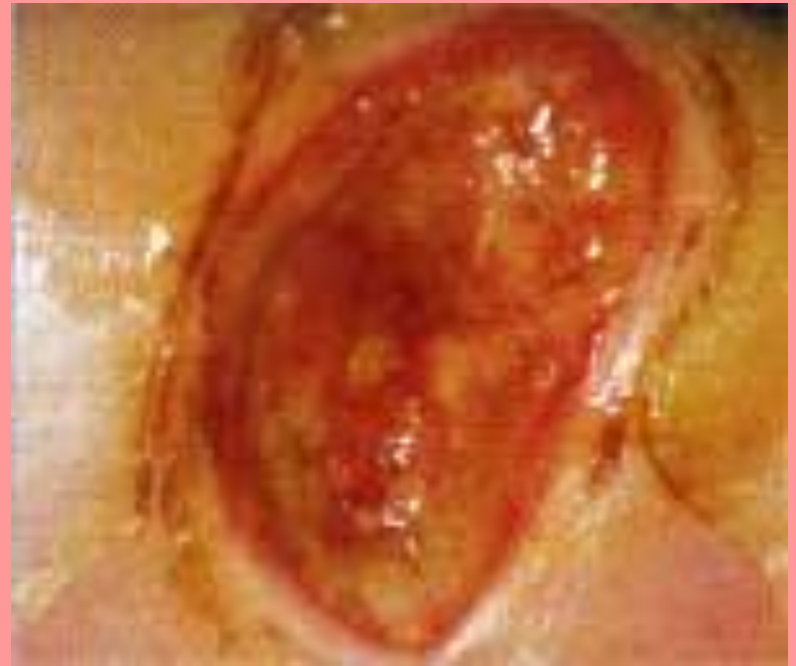Фазы раневого процесса.

Грануляционная ткань - Признак заживления:

Адекватное заживление



Губчатая - неадекватное



Отрицательное влияние

Ухудшают течение раневого процесса наличие полирезистентной ассоциативной микрофлоры, высокая степень микробной контаминации, наличие инородных тел, нарушение оттока раневого отделяемого.

Замедляют течение раневого процесса ухудшение регионарного артериального и венозного кровообращения, анемия, снижение питания и иммунитета, наличие таких сопутствующих заболеваний, как сахарный диабет и коллагенозы, прием глюкокортикоидов и цитостатиков.

Виды заживления ран.

- 1. Метод первичного натяжения (заживления).**
 1. Основное условие - сближение краев раны до 5 мм.
 2. Между стенками выпотевают фибрин, который их склеивает.
 3. По нему, из одной стенки в другую прорастают капилляры по которым нарастают соединительно-тканые клетки – фибробласты (грануляции).
 4. Формируется нежный, подвижный гиалиновый рубец.
 5. В зависимости от области, заживление первичным натяжением, происходит в течение 6-12 дней.


Виды заживления ран.

Первичное нормально заживление.



Виды заживления ран.


Задержанное первичное (заживление по типу первичного натяжения) - это заживление без нагноения при отсроченном закрытии раны швами.



2. Метод вторичного натяжения (заживления).

1. Зияющие раны, расстояние между стенками более 5 мм.
2. Рана заполняется фибрином, рост капилляров только на 5 мм.
3. Не встречая противоположной стенки, они заворачивают (капиллярная петля), врастают в собственную стенку.
4. По ним нарастают фибробласты, (грануляции), вид ягоды малины;
5. Выполняют защитную функцию по изоляции глубжележащих тканей от инфекции;
6. Заживление длительное, в среднем 30-45 дней.
7. Формируется грубый деформирующий рубец, называется келоид

2. Метод вторичного натяжения (заживления).



3. Заживление под струпом.

1. Поверхностные раны: ссадины, ожоги, отморожения.
2. Тканевой детрит и выделяющийся фибрин коагулируются с образованием плотной пленки (струп).
3. Постепенно под струпом формируются грануляции, врастает эпителий с краев раны.
4. Заживление длительное - 2-3 месяца, часто под ним скопление гноя.

3. Заживление под струпом.







Повязочный метод. Требования к повязкам.

Повязка выполняет следующие функции:

- Защита от механических воздействий (давление, трение, удар), загрязнения;
- Профилактика вторичного инфицирования;
- Защита от высыхания и потери жидкости, электролитов;

Повязочный метод. Требования к повязкам.

Повязка выполняет следующие функции:

- Сохранение адекватного температурного баланса;
- Сохранение благоприятных условий для клеточных взаимоотношений в процессе заживления.

Повязочный метод. Требования к повязкам.

- *Повязка выполняет следующие функции:*
Кроме обеспечения защиты раны от внешних воздействий современная повязка должна активно влиять на процессы заживления благодаря стимуляции очищения раны,

Повязочный метод. Требования к повязкам.

- *Повязка выполняет следующие функции:*
поддержанию адекватного микроклимата во влажных условиях и функционального покоя тканей раны, способствующих заживлению.

Повязочный метод. Требования к повязкам.

Задачи повязки в первую фазу раневого процесса:

- Удаление избыточного экссудата;
- Необратимая элиминация бактерий, токсинов, раневого детрита, грязи, инородных тел;
- Стимуляция регидратации некрозов и ускорение некролиза;

Повязочный метод. Требования к повязкам.

Задачи повязки в первую фазу раневого процесса:

- Экссудат должен не только поглощаться структурой материала повязки, но и прочно удерживаться в ней.

Повязочный метод. Требования к повязкам.

Задачи повязки во вторую фазу раневого процесса:

- Поддержание и регулирование влажной среды в ране;
- Обеспечение адекватного кондиционирования раны;
- Защита грануляционной ткани от механического повреждения при перевязке;

Повязочный метод. Требования к повязкам.

Задачи повязки во вторую фазу раневого процесса:

- Надежная защита от вторичной инфекции.

Повязочный метод. Требования к повязкам.

Задачи повязки в третью фазу раневого процесса:

Поддержание раны в умеренно влажном состоянии;

Защита эпителия и формирующегося рубца от механического повреждения при перевязке;

Стимуляция регенерации.

Повязочный метод. Требования к повязкам.

Задачи повязки в третью фазу раневого процесса:

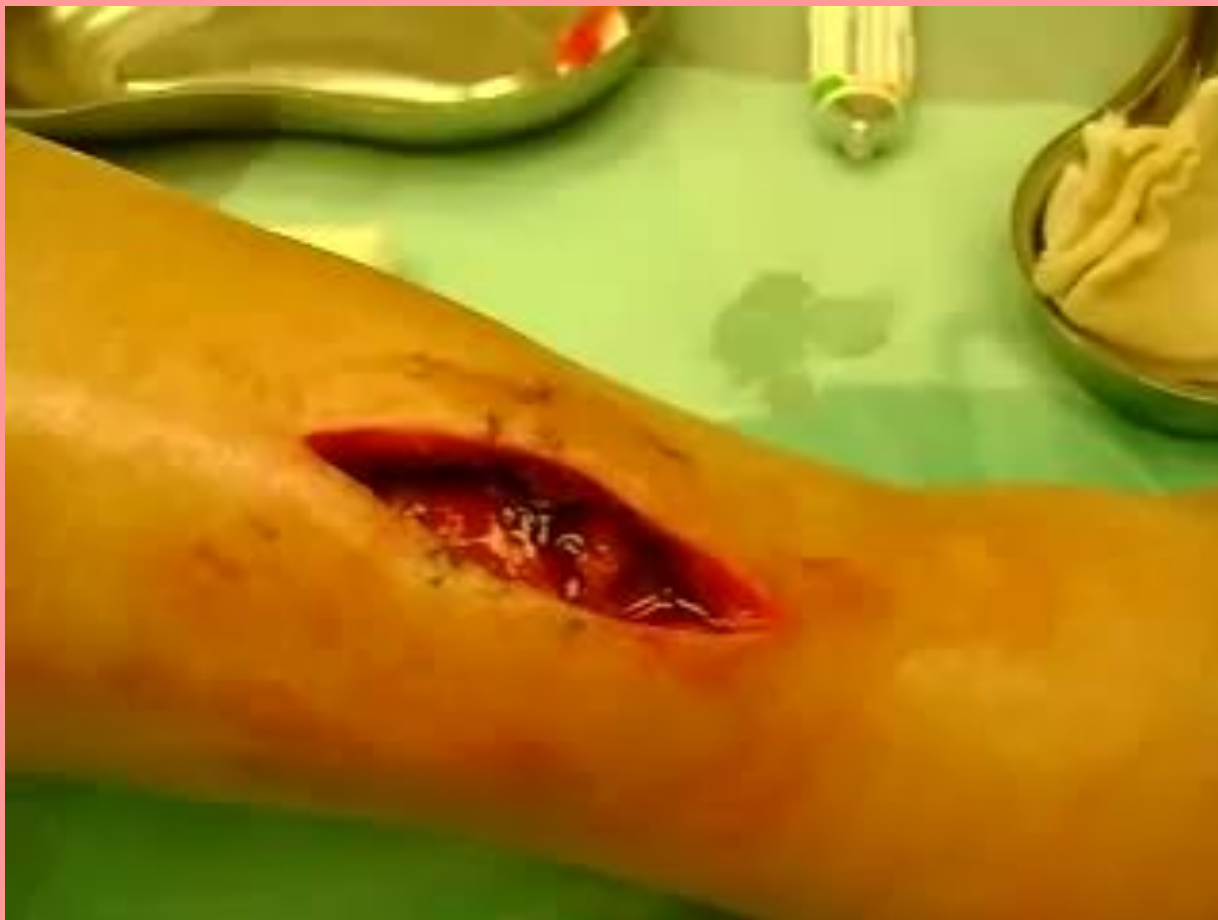При высыхании раны образуется корка, замедляющая эпителизацию, а при избыточной влажности погибают эпителиальные клетки.

Повязочный метод. Требования к повязкам.

Задачи повязки в третью фазу раневого процесса:

Из этого следует, что повязки попрежнему должны поддерживать рану в умеренно влажном состоянии и защищать от травматизации.

Перевязка чистой раны



Лечение ран, вторичное заживление. Повязочный метод.

Первая фаза:

1. Повязки с растворами раневых антисептиков, гидрофильные мази (левомеколь), протеолитические ферменты, сорбенты, УВЧ, УФО.
2. Перевязки проводят ежедневно.

Лечение ран, вторичное заживление. Повязочный метод.

Во второй и третьей фазах:

1. Наложение вторичных швов, кожная пластика или повязки со стимуляторами заживления ран: мазь солкосерил, метилурациловая, масло шиповника, масло облепихи.
2. Перевязки проводят один раз в 2–3 дня.

Лечение ран, вторичное заживление. Повязочный метод.

Во второй и третьей фазах:

3. Это уменьшает травматизацию грануляций и способствует формированию рубца.

Местное лечение гнойных ран в зависимости от фазы раневого процесса

Задачи в фазе воспаления - Борьба с инфекцией, адекватное дренирование, ускорение очищения раны, снижение системных проявлений воспалительной реакции.

Местное лечение гнойных ран в зависимости от фазы раневого процесса

Задачи в фазе воспаления -

После ВХО осуществляется регулярная смена повязок с осмотически активными веществами и антисептиками, водорастворимыми мазями;

Местное лечение гнойных ран в зависимости от фазы раневого процесса

Задачи в фазе воспаления -

для ускорения некролиза - протеолитические ферменты; УЗ-кавитация; вакуумная обработка; обработка раны пульсирующей струей антисептика и пр.

Местное лечение гнойных ран в зависимости от фазы раневого процесса

Задачи в фазе регенерации -

Борьба с инфекцией, защита грануляционной ткани и стимуляция репарации.

Применяются жирорастворимые антибактериальные мази, стимулирующие вещества.

Местное лечение гнойных ран в зависимости от фазы раневого процесса

Задачи в фазе регенерации -

После полного очищения раны осуществляется наложение вторичных швов, лейкопластырное стяжение, выполняется аутодермопластика.

Местное лечение гнойных ран в зависимости от фазы раневого процесса

Задачи в фазе реорганизации рубца -
Ускорение эпителизации. Применяются повязки с индифферентными мазями, физиотерапия.

Перевязка гнойной раны



Набор лекарственных препаратов для перевязки гнойной раны.

I. Кожные антисептики:

1. 1% раствор йодонат, йодопирон;
2. Спиртовой раствор хлоргексидина биглюконата (гибитан) 0,5%;
3. 70%-этиловый спирт, хлорфиллипт.

II. Раневые антисептики:

1. Раствор перекиси водорода 3%;
2. Раствор хлоргексидина биглюконата 0,05 - 0,1%;
3. Раствор хлорида натрия 10% (гипертонический раствор);
4. Иодиол, пливасепт, лавасепт;
5. Гидрофильные мази (водорастворимые): левасин, левомеколь, диоксиколь;
6. Протеолитические ферменты (химопсин, химотрипсин, трипсин);
 - Ируксол (фермент+гидрофильная мазь);
7. Сорбенты (лизосорб, цигерол, альгипор).

III. Стимуляторы заживления ран:

1. Солкосерил (актовегин) - мазь или желе;
2. Метилурациловая мазь;
3. Облепиховое масло;

IV. Лекарственные препараты, защищающие кожу от мацерации:

1. Цинковая мазь;
2. Перманганат калия 1-5%;

Осложнение течения раневого процесса

Осложнение течения раневого процесса

- *Осложнения ран подразделяют на ранние и поздние.*
- *К ранним осложнениям относятся первичные кровотечения, ранения жизненноважных органов, травматический или геморрагический шок.*

Осложнение течения раневого процесса

- *К поздним* осложнениям относятся ранние и поздние вторичные кровотечения серомы - скопления раневого экссудата в раневых полостях, которые опасны возможностью нагноения.
- При образовании серомы необходимо обеспечить эвакуацию и отток жидкости из раны.

Осложнение течения раневого процесса

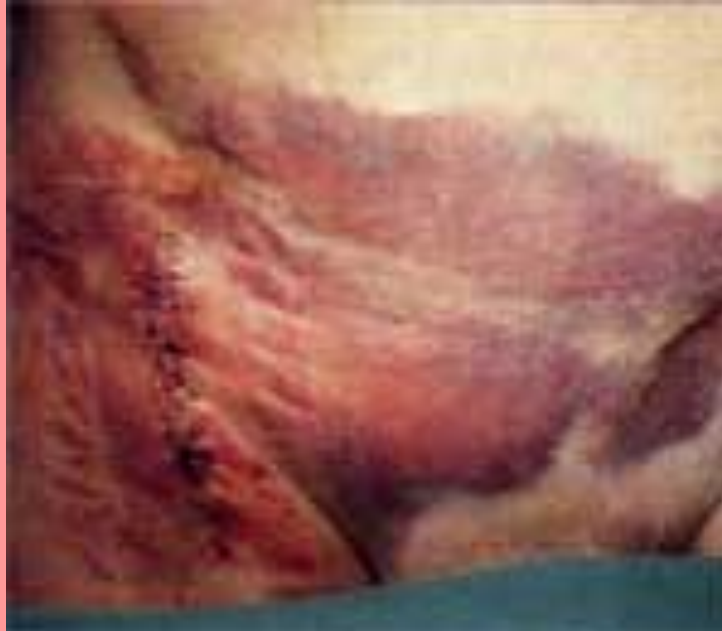Раневые гематомы образуются в ранах, закрытых швом, вследствие неполной остановки кровотечения во время операции или в результате ранних вторичных кровотечений.

Осложнение течения раневого процесса

Причинами таких кровотечений могут быть подъемы артериального давления или нарушения в системе гемостаза у пациента. Раневые гематомы тоже являются потенциальными очагами инфекции, кроме того, сдавливая ткани, приводят к их ишемии.

Осложнение течения раневого процесса

Гематомы удаляют посредством пункции или открытой ревизии раны.



Осложнение течения раневого процесса

Некрозы окружающих тканей - развиваются при нарушении микроциркуляции в соответствующей области при операционной травматизации тканей, неправильном наложении швов и пр.

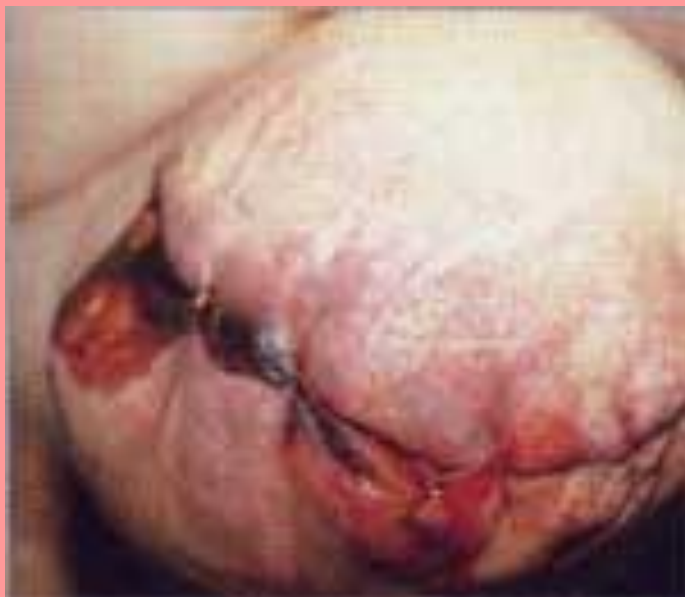Осложнение течения раневого процесса

Влажные некрозы кожи необходимо удалять из-за опасности их гнойного расплавления.

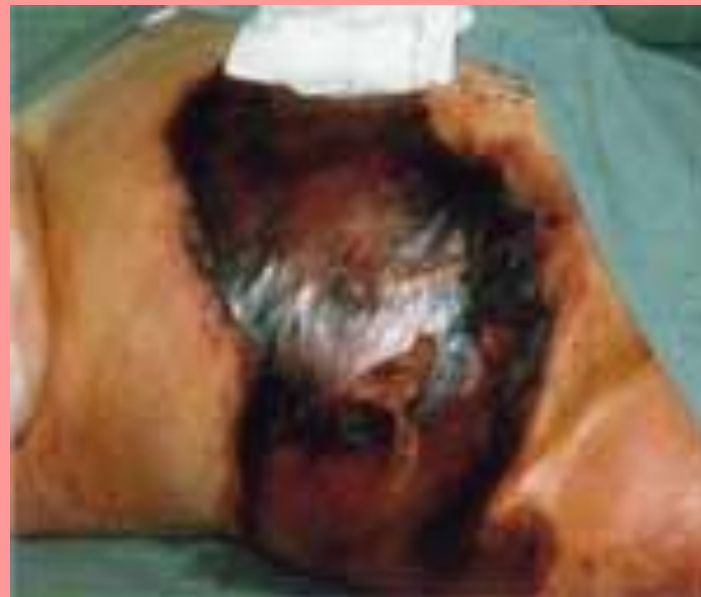Поверхностные сухие некрозы кожи не удаляют, так как они играют защитную роль.

Осложнение течения раневого процесса

Краевой



Обширный



Осложнение течения раневого процесса

Расхождения краев ран

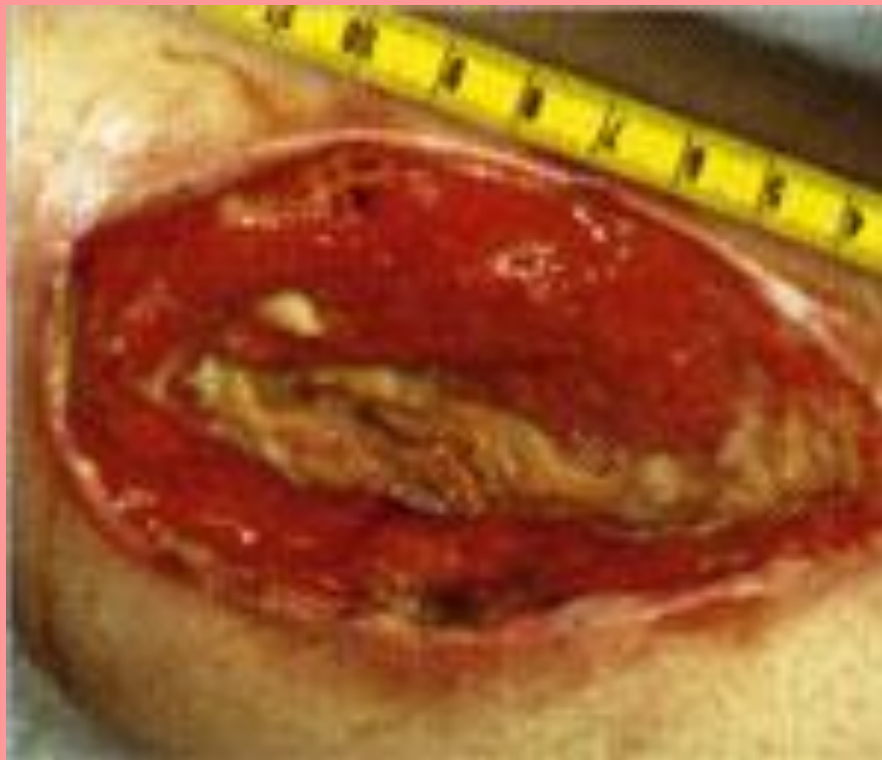встречаются при наличии местных или общих факторов, затрудняющих заживление, и при слишком раннем удалении швов.

Осложнение течения раневого процесса

При лапаротомии расхождение раны может быть полным (эвентрация - выход наружу внутренних органов), неполным (сохраняется целостность брюшины) и скрытым (сохраняется кожный шов).

Расхождение краев раны устраняется оперативным путем.

Осложнение течения раневого процесса



Осложнение течения раневого процесса

Осложнения рубцевания ран могут быть в виде образования гипертрофированных рубцов, появляющихся при склонности к избыточному образованию рубцовой ткани и чаще при расположении раны перпендикулярно к линии Лангера

Осложнение течения раневого процесса

Келоидов, которые в отличие от гипертрофированных рубцов имеют особую структуру и развиваются за пределы границ раны.

Такие осложнения приводят не только к косметическим, но и к функциональным дефектам. Хирургическая коррекция келоидов часто приводит к ухудшению местного статуса.

Осложнение течения раневого процесса

