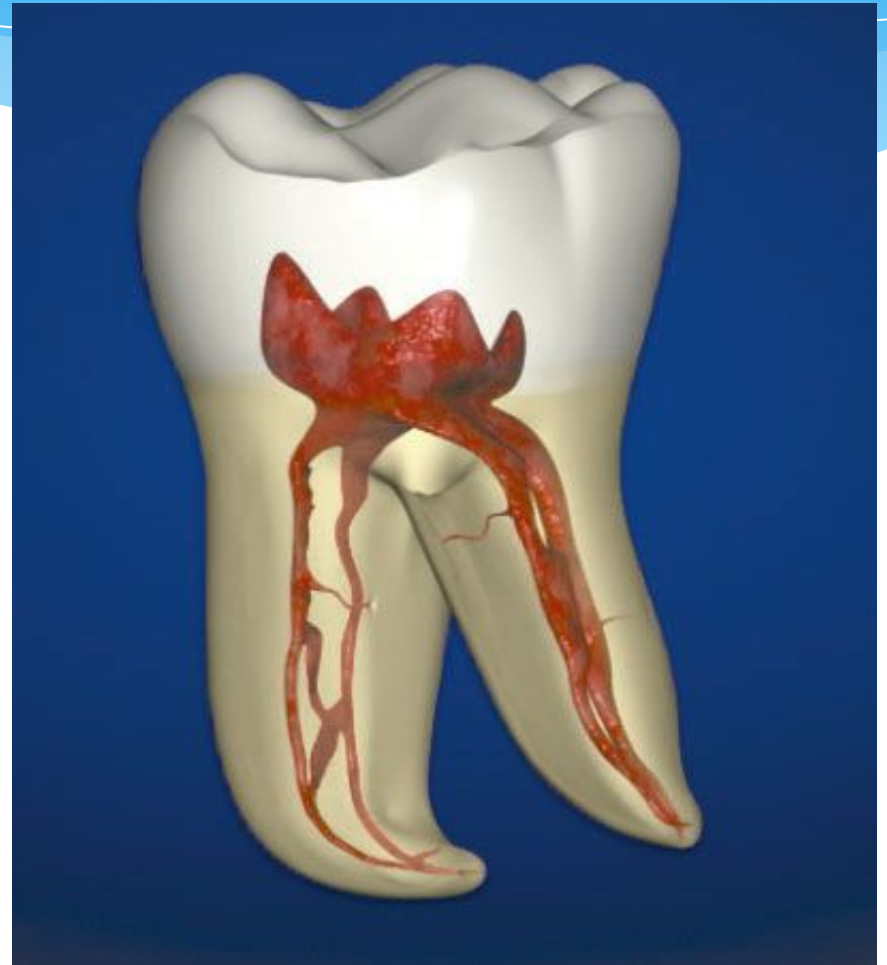

**Ұлпа қабынуының этиологиясы мен
патогенезі, патологиялық
анатомиясы.**

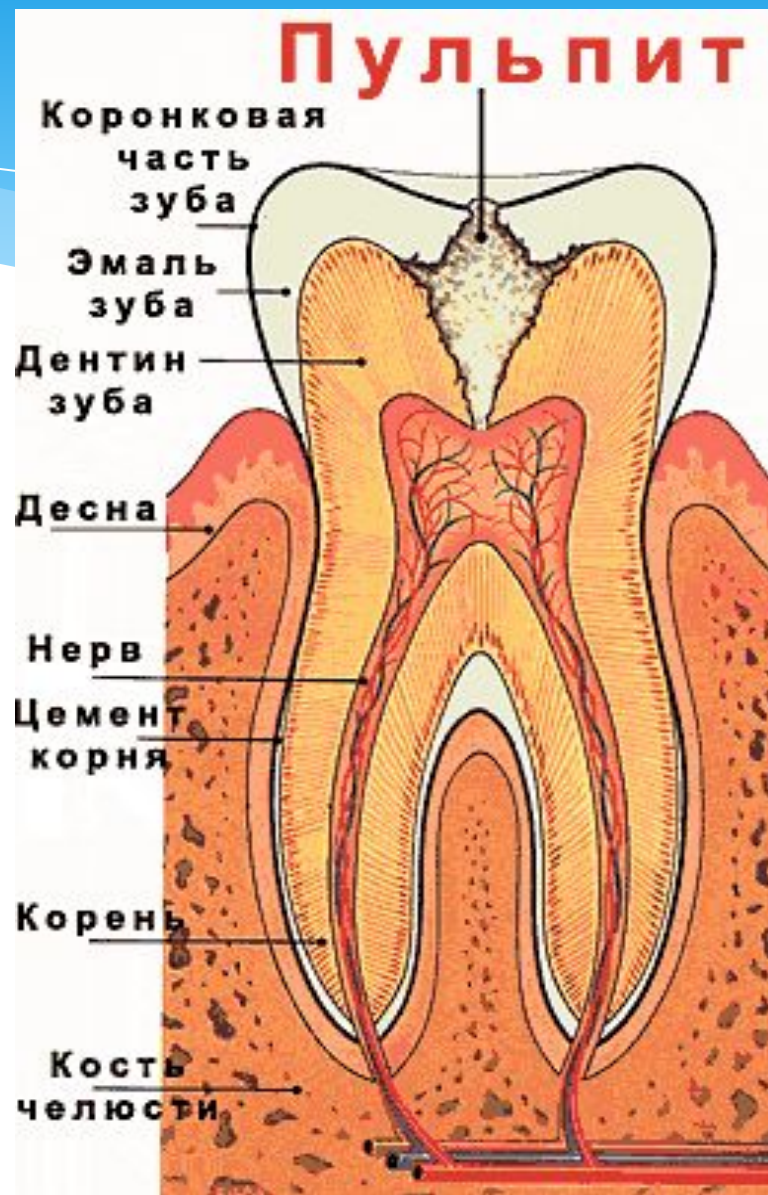
Ұлпа

Тіс ұлпасы (pulpa dentis) – тіс қуысында орналасады және екі бөлктен тұрады: сауыт ұлпасы, түбір ұлпасы



Ұлпа қабынуы (пульпит, pulpitis)

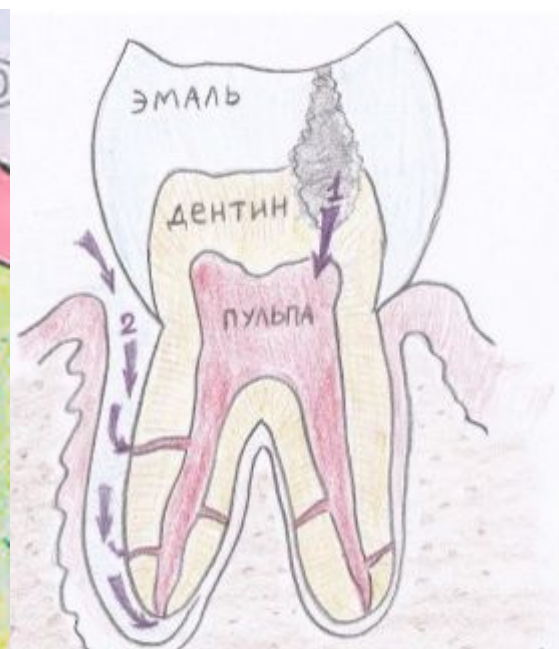
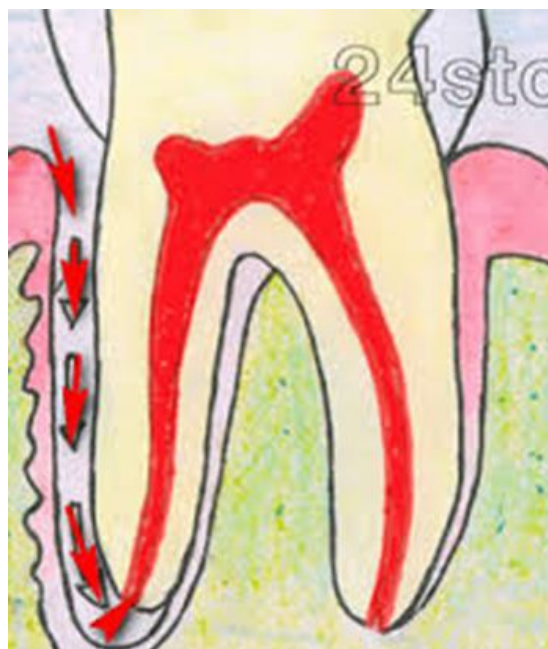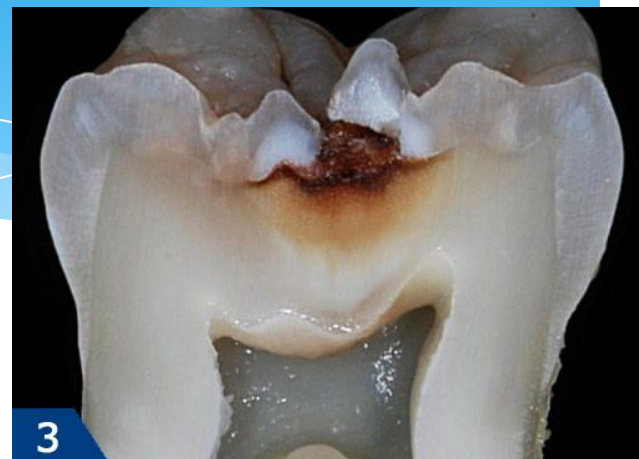Тіс ұлпасындағы
әртүрлі
тітіркендіргіш
әсерінен пайда
болатын қабыну
процесс.



Ұлпа қабынуының этиологиясы

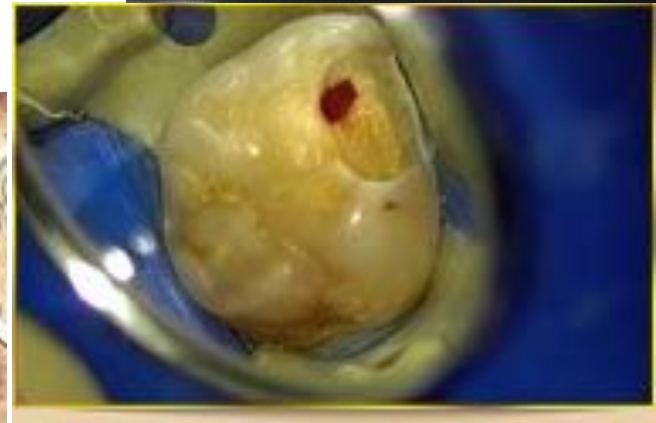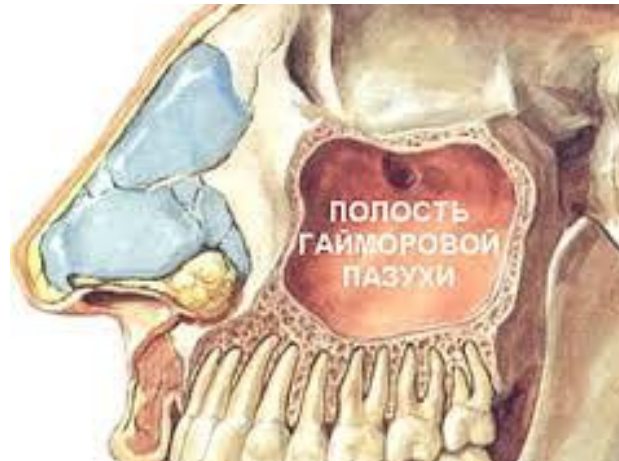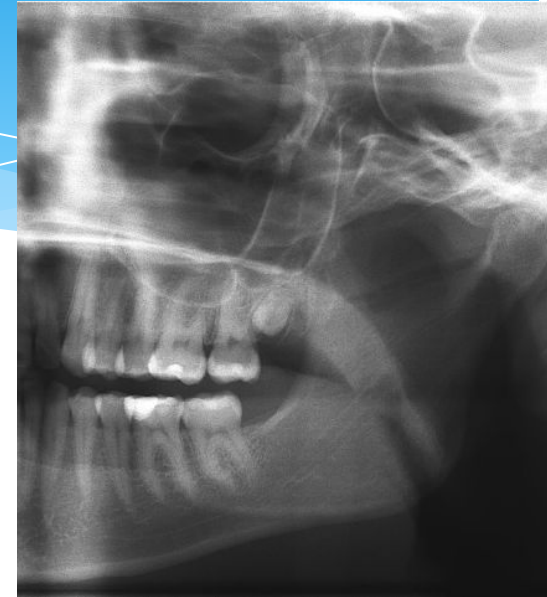
1. Инфекция –
микроорганизмдер және
олардың уыттары
(токсиндері)

- Тісжегі қуысынан
дентин түтікшелері
арқылы
- Пародонтальды
қалта арқылы



Ұлпа қабынуының этиологиясы

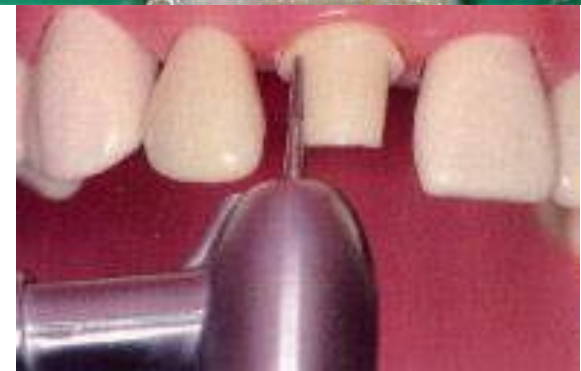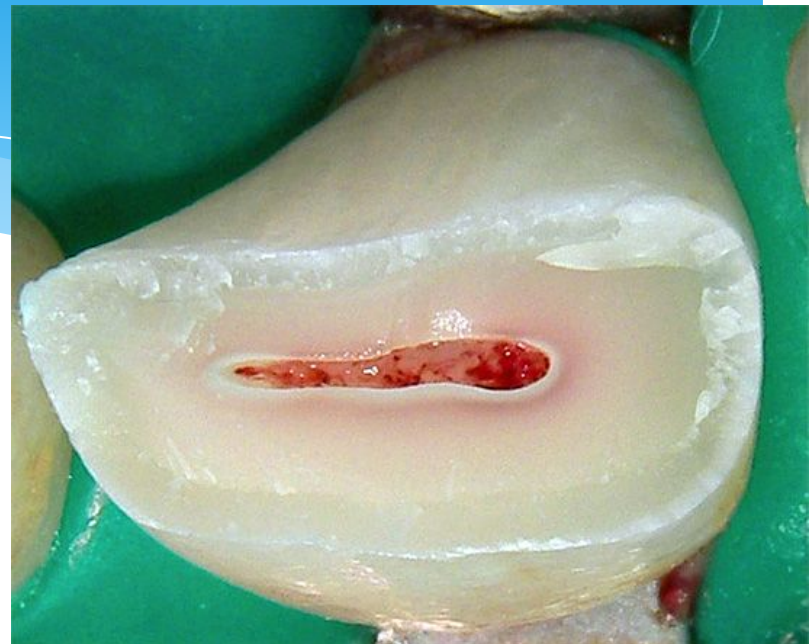- Гаймор қуысынан
 - Тіс қуысын кездейсоқ ашқанда
 - Жұқпалы аурулар кезінде қан тамыры немесе лимфа жолдарымен



Ұлпа қабынуының этиологиясы

2. Әртүрлі жарақаттар

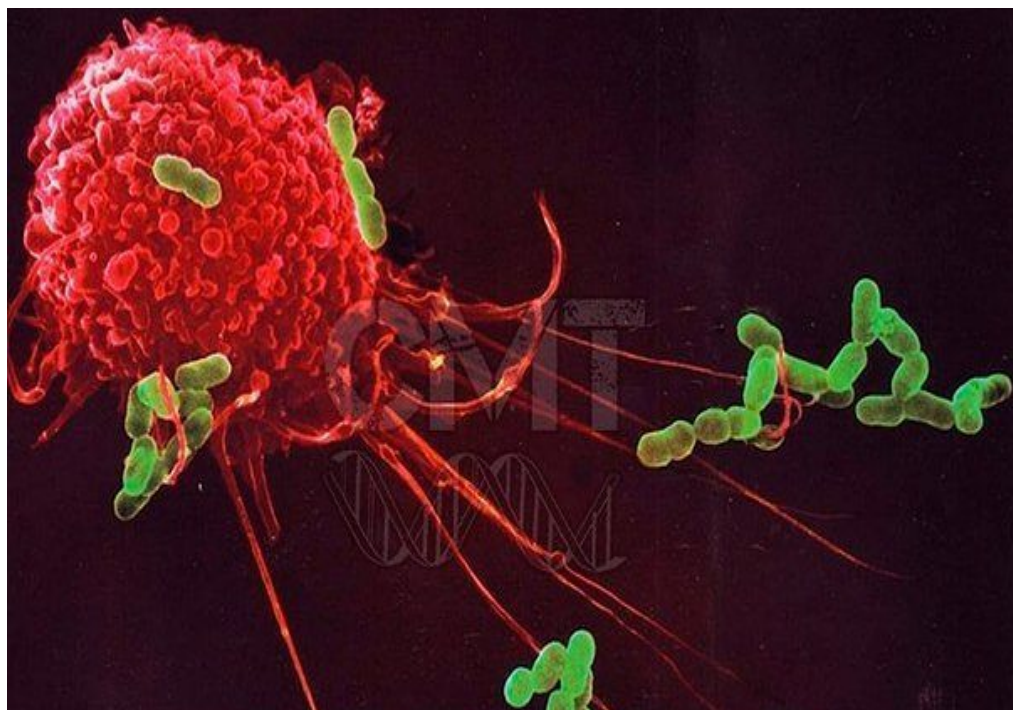- Механикалық (тіс сауыты сынғанда)
- Физикалық (ұлпа қызып кеткенде)
- Химиялық (жоғары концентрациялы антисептиктерді қолданғанда, аралық төсемсіз тұрақты пломба қойған кезінде)



Ұлпа қабынуының этиологиясы

Қосымша факторлар:

- * Организмінің және ұлпаның реактивтілігінің төмендеуі
- * Аллергиялық факторлары



Ұлпа қабынуының патогенезі

- * Ұлпа қабынуы кезінде ұлпада функционалды және структурды өзгерістер пайда болады.
- * Қабынуы бірінші жедел түрінде өтеді. Жедел ұлпа қабынуының даму уақыты – 14 тәуліктен аспайды.
- * Ұлпа қабынуының **жедел түрінде** бірнеше белгілері анықталады: альтерация, экссудация, пролиферация, зат алмасуының бұзылуы.

Ұлпа қабынуының патогенезі

- * Альтерация кезінде ұлпаның компоненттерінің бұзылуы кездеседі – клеткаладың, клеткааралық заттардың, тамырларының, талшықтарының.
- * **Альтерация** стадиясымен қатар **экссудация** стадиясы дамиды – ұлпа ісініп кетеді, серозды экссудат пайда болады. 6-8 саңаттан кейін, қабыну процесс кері қарай дамымаса, серозды экссудат іріңді экссудатқа айналады. Экссудаттың жиналуы гипоксияға әкеледі, одан кейін ұлпаның абсцессі басталады. Дентин түтікшелері арқылы тіс қуысынан тісжегі қуысына транссудат кетеді, тіс қуысының қысымы төмендейді, ұлпаның трофикасы жақсарады, және қабыну процесс созылмалы түріне ауысады.

Ұлпа қабынуының патогенезі

- * **Созылмалы фиброзды (жай) пульпит** кезінде екі стадиясы бар:
- * 1- сауыт ұлпасының жартысы (көбінесе абсцесстің сыртындағы) грануляциялық тінге ауысады.
- * 2- ұлпаның тіні фиброзды тінге ауысады, талшықты элементтері көбееді. Петрификаттар пайда болу мүмкін.

Ұлпа қабынуының патогенезі

- * Тіс қуысына байланыс арқылы шіріткіш микроорганизмдер түскен жағдайда **созылмалы гангренозды пульпитке** ауысуы мүмкін. Тісжегі қуысымен жанасып жатқан ұлпаның беткейлік бөлігі некрозға ұшырайды және төменгі қабатында грануляциялық тіннің ұлғаюы байқалады. Некроз аймағы біраз уақыттан кейін түбір ұлпаға таралады да периодонттың қабынуына әкелуі мүмкін.

Ұлпа қабынуының патогенезі

- * Ұлпаның созылмалы өсе қабынуы (гипертрофиялық) кезінде пролиферация стадиясы альтерация, экссудация стадияларына қарағанда басым болады. Тіс қуысының сауыт бөлігі ашлғаннан кейін созылмалы жарақат нәтижесінде (температуралық, механикалық, химиялық) тісжегі қуысына қарай өсіп кететін грануляциялық тінмен толтырылады.
- * Ауыз қуысының кілегей қабатының көп қабатты жалпақ эпителий бул тінге түскенде ұлпаның полипі түзіледі.

Е.М.Гофунг (1927) ұсынған жіктелуі

Ұлпаның жедел қабынуы

- жартылай
- толық
- толық іріңді

Ұлпаның созылмалы

- жәй
- өсе
- шіри



МКБ-10 негізіндегі ДДҰ халықаралық жүйесі (ВОЗ 1998)

К04.0 Ұлпа қабынуы

- * К04.00 Бастапқы (гиперемия)
- * К04.01 Жедел
- * К04.02 Іріңді (пульпарлы абсцесс)
- * К04.03 Созылмалы
- * К04.04 Созылмалы жаралы
- * К04.05 Созылмалы гиперпластикалық (пульпарлы полип)
- * К04.08 Басқа анықталған пульпит
- * К04.09 Анықталмаған пульпит

К04.1 Ұлпаның некрозы

- * Ұлпаның гангренасы

К04.2 ұлпаның дегенерациясы

- * Дентиклдер, петрификаттары

К04.3 Ұлда қатты тіндерінің дұрыс қалаптастағаны

- * Екіншілік немесе иррегулярлы дентин



Терапиялық стоматология кафедрасының ұсынған жіктелуі

Ұлпаның жедел қабынуы

- жартылай
- толық
- толық іріңді

Ұлпаның созылмалы қабынуы:

- жәй
- өсе
- шіри

Созылмалы ұлпа қабынуының өршуі

Ретроградты

Конкрементозды

Жарақатты



Ұлпа қабынуының патологиялық анатомиясы

Ұлпаның жедел жартылай қабынуы кезіндегі ауру сезімінің пайда болу себептері: ұлпаның ісінгені, гиперемиясы, нервтің қысылуы.

Морфологиялық өзгерістер:

- * Қан тамырлары кеңейіп қанға толады
- * Айқын шектелген іріңді қуыстар пайда болады
- * Одонтобластар, пульпоциттер дистрофияға, некрозға ұшырайды
- * Нерв талшықтары некрозданып бұзылады

