



БАЛАЛАР СТОМАТОЛОГИЯСЫ, СТОМАТОЛОГИЯЛЫҚ АУРУЛАРДЫҢ АЛДЫН
АЛУ, ОРТОДОНТИЯ КАФЕДРАСЫ

**Тақырыбы: Уақытша және тұрақты
тістердегі пульпитті консервативті емдеу.**



Жоспар:

Кіріспе:

Балалардағы ұлпа құрылысының ерекшелігі

Негізгі бөлім:

- ❖ Пульпиттің даму себептері*
- ❖ Пульпиттің жіктелуі (Т.Ф.Виноградова бойынша)*
- ❖ Сүт тістердегі және тұрақты тістердегі пульпиттің клиникалық ерекшелігі*
- ❖ Пульпитті консервативті емдеу (биологиялық әдіс).*

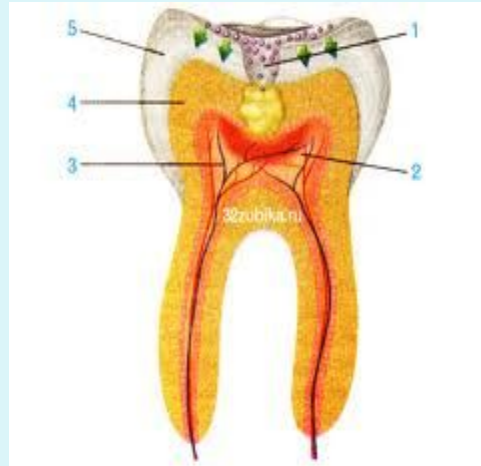
Қорытынды.

Пульпит- ұлпаның (пульпа) қабынуы.

Түбірі қалыптаспаған сүт тістердің, тұрақты тістердің кіреукесі және дентині жұқа, түбір каналы кең әрі қысқа, түбір ұшы үлкен. Ұлпа бұл тістерде борпылдақ тіннен үлкен көлемді жасуша эпителинен тұрады, коллаген талшықтары жұқа. Ұлпа тамыр мен нервке бай. Түбірлі пульпаның сауытты пульпадан ерекшелігі талшықты құрылымды және периодонтпен тығыз орналасқан. Ұлпаның қызметі- температураға сезімталдық, ауру сезімі, қорғаныс және трофикалық.

Пульпиттің даму себептері:

❖ Микробтар:
Стрептококк,
стафилококк,
лактобацилла
олардың улары.



❖ Жарақаттан
сауыттың бір
бөлігінің сынуы, тіс
сынуы, абайсыздан
тіс қуысын ашу,
температура,
химиялық заттар
әсері.

Пульпиттің жіктелуі (Т.Ф.Виноградова бойынша):

■ Сүт тістердегі жедел пульпит:

- Жедел сарысулы пульпит
- Жедел іріңді пульпит
- Жедел пульпит периодонтпен байланысы немесе аймақты лимфа түйінімен

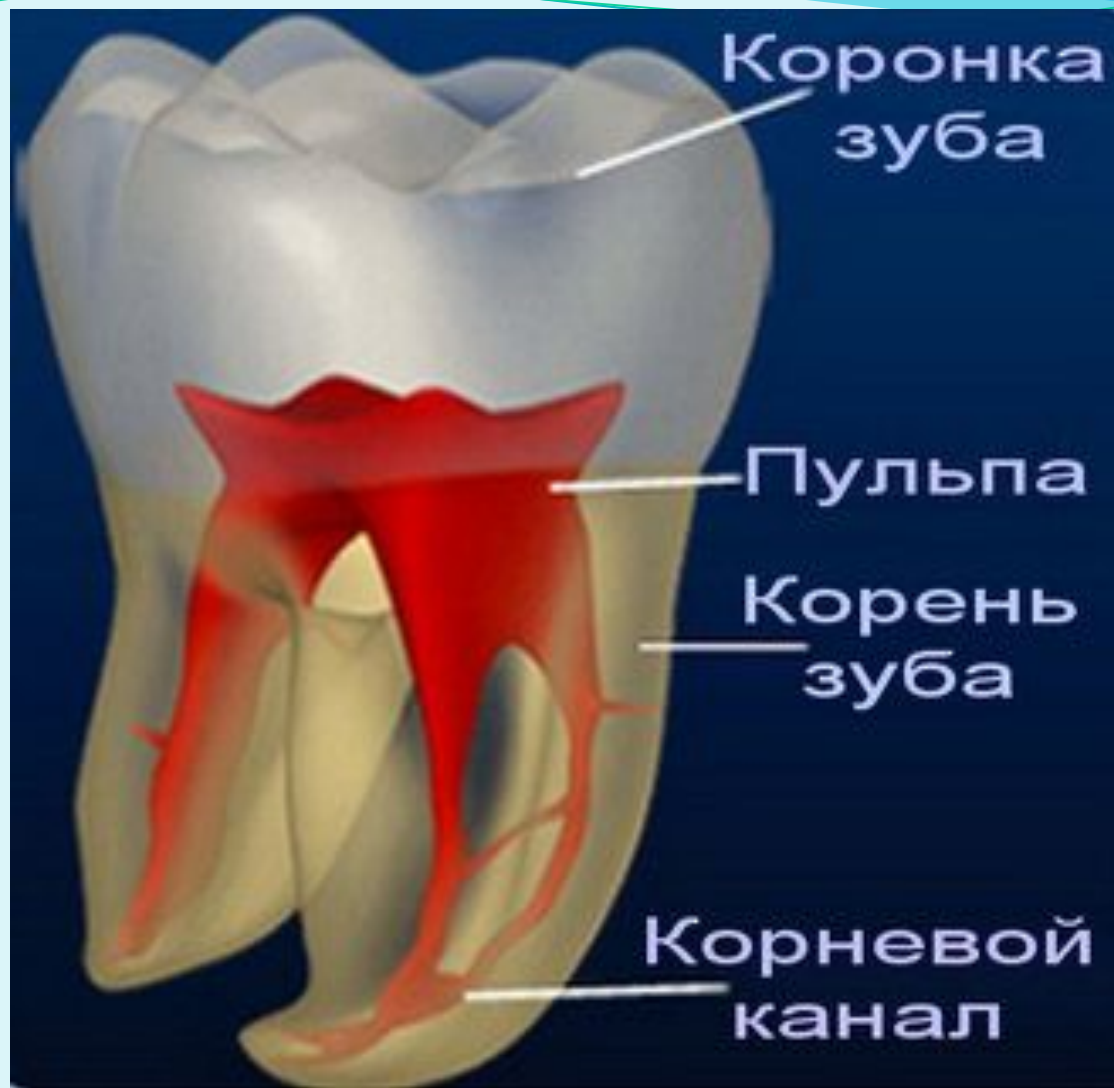■ Тұрақты тістердегі жедел пульпит

- Жедел сарысулы бөлшекті пульпит
- Жедел сарысулы жалпы пульпит
- Жедел іріңді бөлшекті пульпит
- Жедел жалпы іріңді пульпит

■ Сүт тістердің және тұрақты тістердің созылмалы пульпит

- Жай созылмалы пульпит
- Созылмалы пролиферативті пульпит
- Созылмалы пролиферативті гипертрофиялы пульпит
- Созылмалы гангренозды пульпит

■ Созылмалы асқынған пульпит



Коронка
зуба

Пульпа

Корень
зуба

Корневой
канал

Жедел пульпиттің клиникалық ерекшелігі:

- ✓ Жедел пульпит дені сау балаларда және тіс жегінің компенсирленген түрінде кездеседі. Негізгі симптомы ауру сезімі (түнде немес ұйықтар алдында) бала қай тіс ауырып жатқанын көрсете алмайды.
- ✓ Түбірі қалыптаспаған тұрақты тістерде ауру сезімі үшкіл нервтің бойымен өте жылдам жүреді, өсу аймағында қабыну процесі пульпиттің сарысулы қабынуындай.
- ✓ Түбірі қалыптасқан тұрақты тістерде жедел бөлшекті пульпитте ауру сезімі қатты ол жағдайда бала ауыратын тісін нақты көрсетеді. Ауру сезімі ұзақ емес тіс жегі қуысында дентин жұмсақ бірақ тіс қуысымен байланысты емес, зондатағанда ауру сезімі бір нүктеде.

Түбірі қалыптаспаған сүт тістердегі және тұрақты тістердегі созылмалы пульпиттің клиникалық ерекшелігі:

Созылмалы пульпит соматикалық ауруы бар ,жиі ауыратын тіс жегінің декомпенсирленген формасындағы балаларда кездеседі.

Созылмалы жай пульпит

Профилактикалық тексеруде байқалады. Тіс жегі қуысы үлкен емес апроксимальды бетінде дентин жұмсарған эксковатормен оңай алынады.

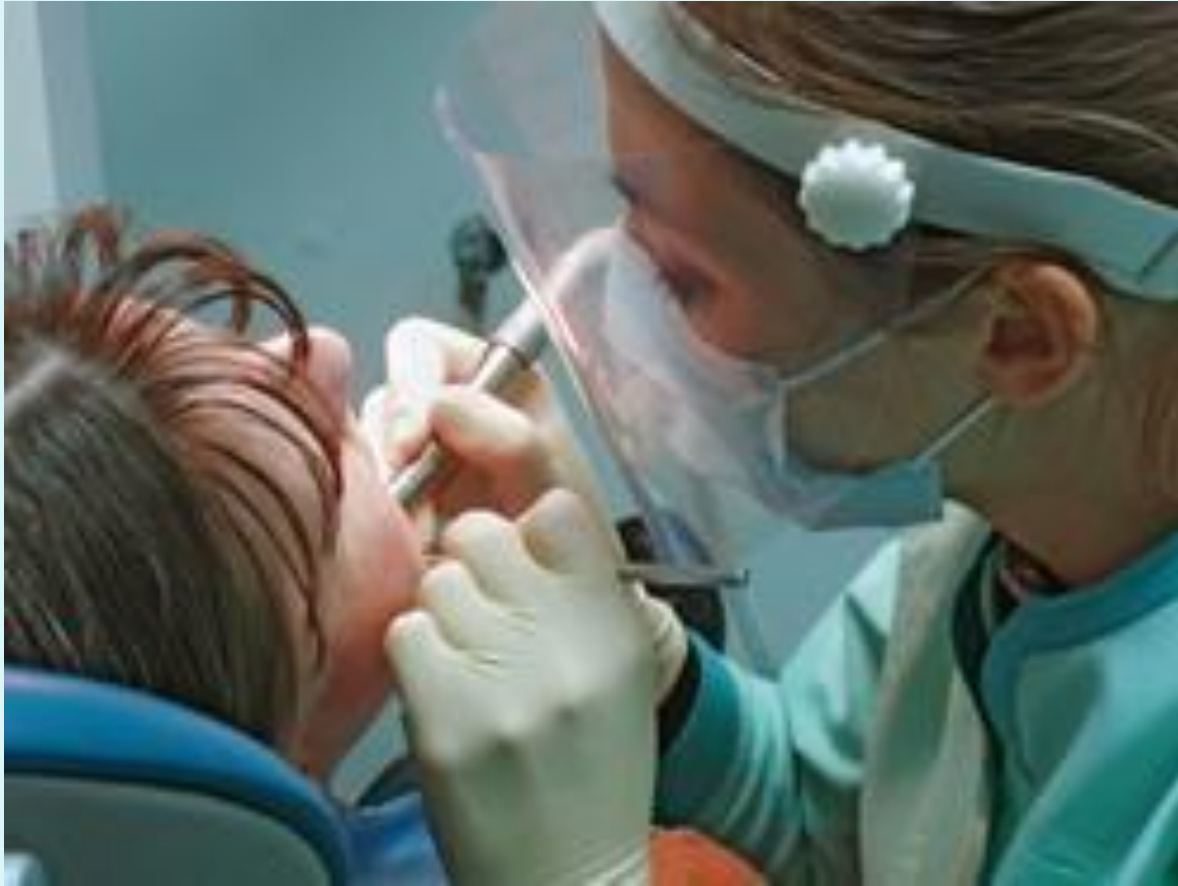Бұзылған жағы тістің тіс қағымен көрінеді.

Созылмалы гангренозды пульпит

Бала тстен жағымсыз иіс шығатынына, ауру сезімі ыстықтан. Тіс түсі өзгерген, ұлпа сұр лайл түсті өткір иісті.

Созылмалы гипертрофиялы пульпит

Тұрақты тістерде жиі кездеседі. Тістің ашық қуысында.



Консервативті емдеу (биологиялық әдіс).

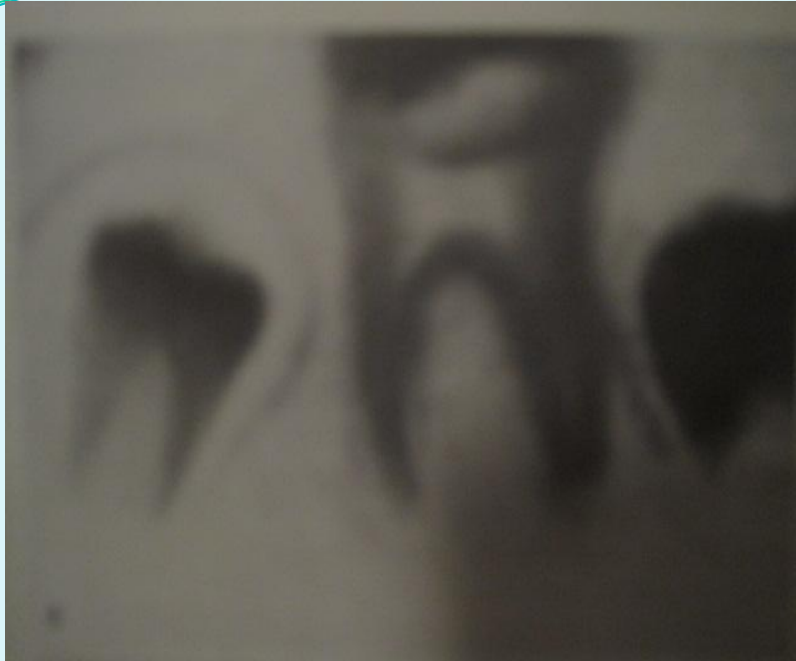Бұл емдеу әдісі жалпы жедел сарысулы және бөлшекті пульпитте, абайсызда пульпа мүйізін ашқанда, жарақатта қолданылады. Биологиялық әдіс субкомпенсирленген және декомпенсирленген тіс жегі формасында тиімсіз. Бірінші, екінші денсаулық тобындағы балаларда жүргізіледі.

Алғаш келгендегі пульпитті биологиялық емдеу әдісінің алгоритмі:

- ✓ Ауыз қуысын антисептикпен өңдеу
- ✓ Стерильді бормен тіс жегі қуысын ашу, кеңейту.
- ✓ Өлеттенген тінді алу
- ✓ Тіс жегі қуысын дайындау
- ✓ Қуысты жылы антисептикалық ерітіндімен өңдеу
- ✓ Тіс жегі қуысын кептіру
- ✓ Емдік төсеме салу
- ✓ Уақытша пломба қояды.

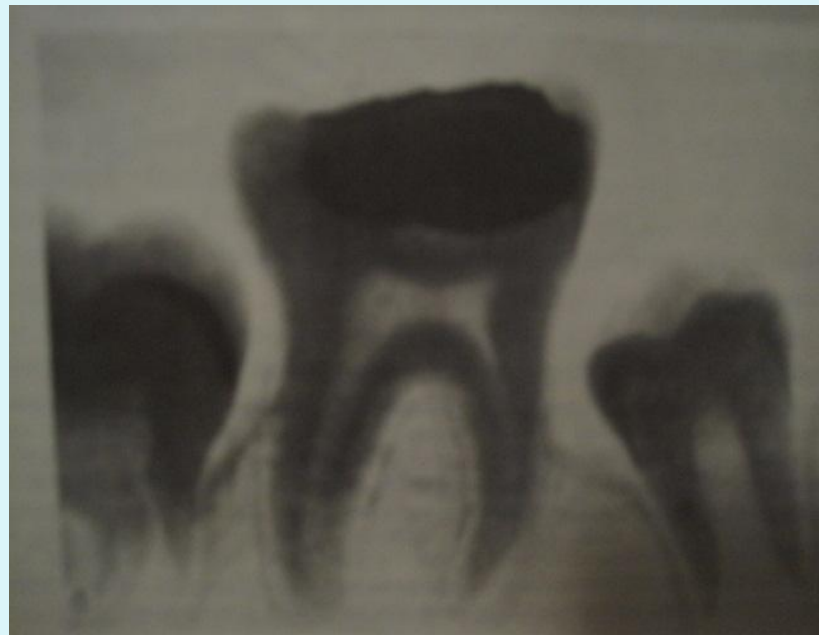Екінші келгенде:

- ✓ Уақытша пломбаны алу
- ✓ Қуысты жылы антисептикпен өңдеу
- ✓ Емдік сықпа қою
- ✓ Қоршалған төсеме қою
- ✓ Тұрақты пломба қою



Емдеуге дейін

Биологиялық емдеу әдісі



Емдеуден кейін

Тіс жегі қуысын ашу, кеңейту тіс жегі сияқты. Негізгі көңіл бөлетін жағдай қуысты дәрі-дәрмекпен өңдеу.

Қолданылатын: тітіркендірмейтін антисептик 0,1% этакридин лактатты ерітіндісі, 0,05% фурацилин протеолитикалық ферментпен 0,05% хлоргексидин ерітіндісі, қуысты құрғау жылы ауамен немесе мақта шариктерімен.

Негізгі емдеу кезеңдері:

Қуыс түбіне емдік сықпа қою. Сықпа қабынуға қарсы болу керек тіндердің регенерациясын күшейту керек. Төсеме ретінде негізі кальций гидрокси: кальцин, кальмацин, кальрагент, кальцидонт қолданлылады. Бұл қабынуға қарсы сілтілі реакциясының арқасында. Емдік төсеме қойған қуысты уақытша пломбамен жабады. Толық тұрақты пломбаны 5-7 күннен кейін қояды, егер балада шағым болмаса.

Пайдаланылган әдебиеттер:

- Т.Ф.Виноградова “Стоматология детского возраста” М.,1987г.
- Т.К.Супиев “Лекции по стоматологии детского возраста” А.,2006г.
- www.google.ru
- www.medicine.ru
- www.stom.ru