



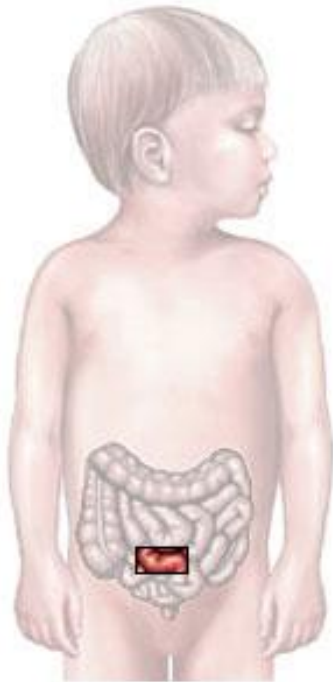
“Инвагинация кишечника у детей”

ПЛАН

- I. Инвагинация
- II. Классификация
- III. Этиология. Патогенез.
- IV. Клиническая картина
- V. Дифференциальная диагностика
- VI. Лечение

Инвагинация – это вид кишечной непроходимости, при которой одна часть кишки внедряется в другую, создавая таким образом препятствие для нормального функционирования организма.

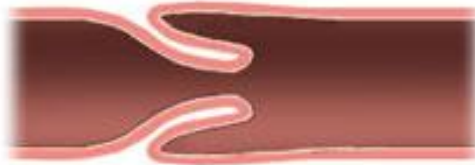Кишечная инвагинация



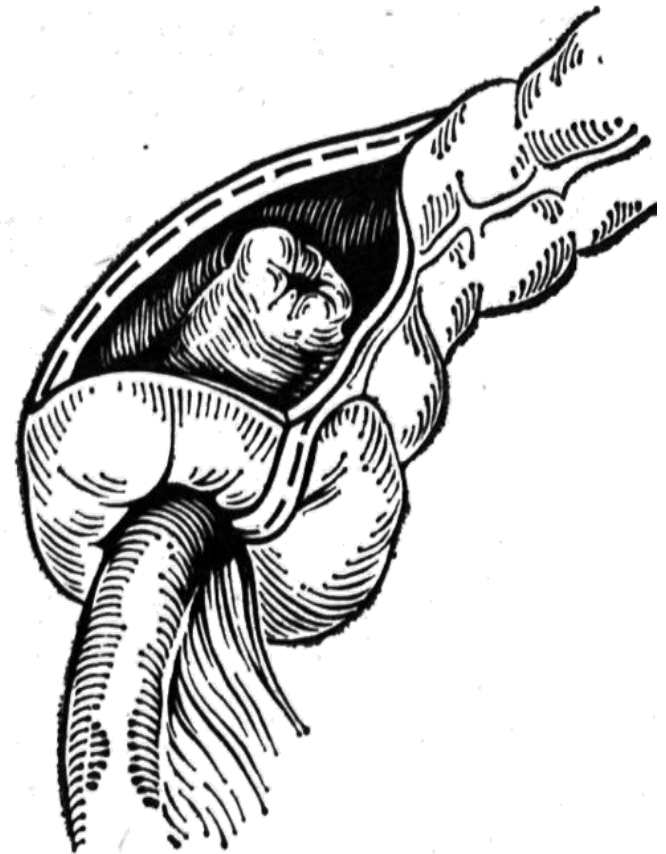
Нормальный кишечник



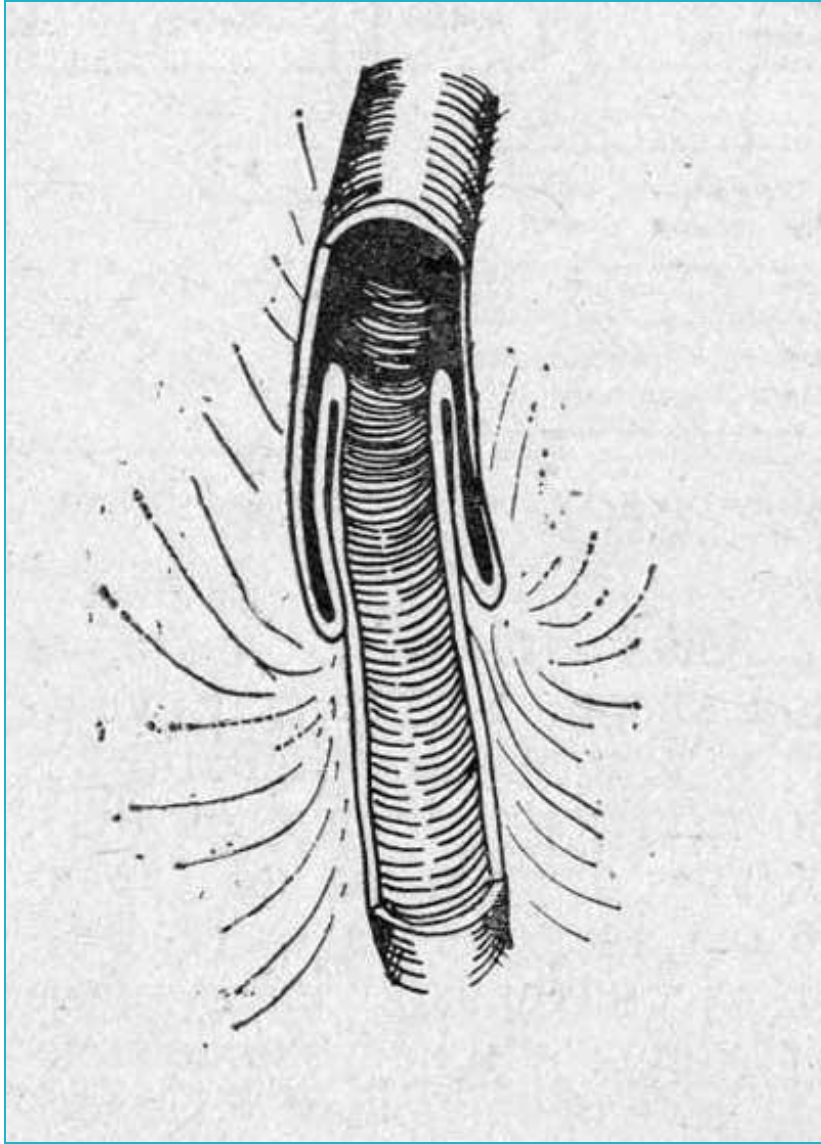
Инвагинация



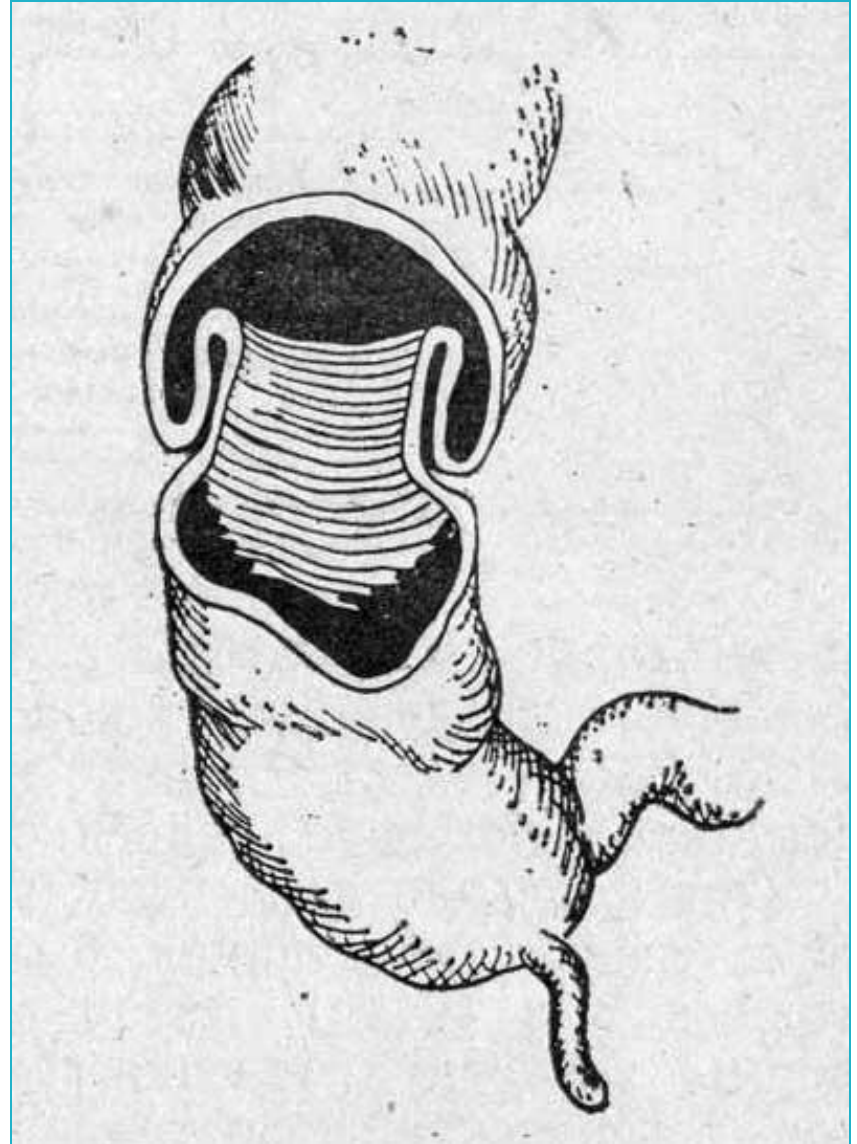
Тонкая кишка в разрезе



КЛАССИФИКАЦИЯ ПО Х.И.ФЕЛЬДМАН



ТОНКОКИШЕЧНАЯ ИНВАГИНАЦИЯ

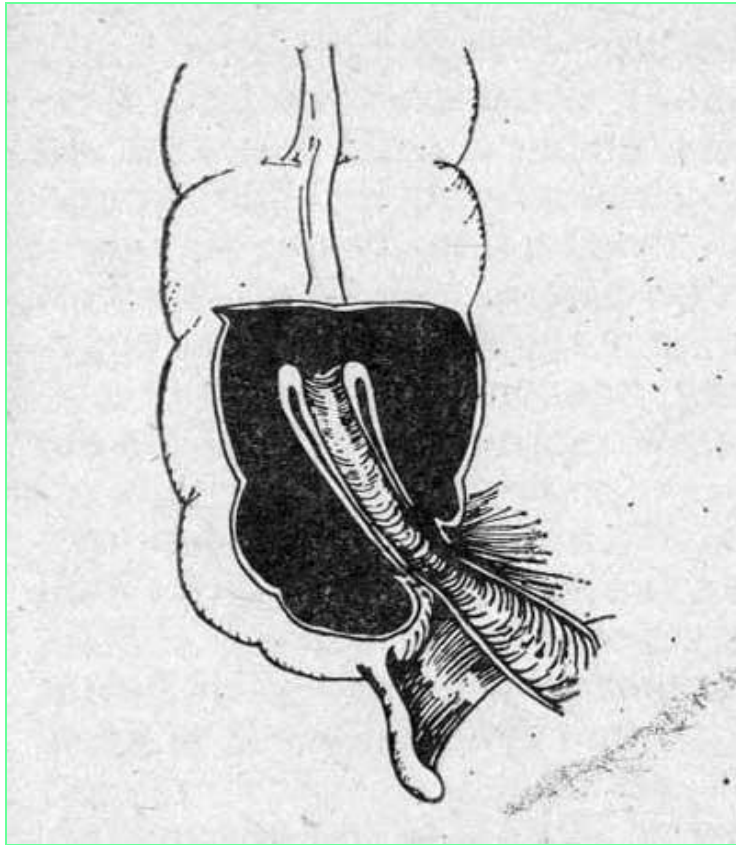


ТОЛСТОКИШЕЧНАЯ ИНВАГИНАЦИЯ

Илеоцекальная

Подвздошно-ободочная

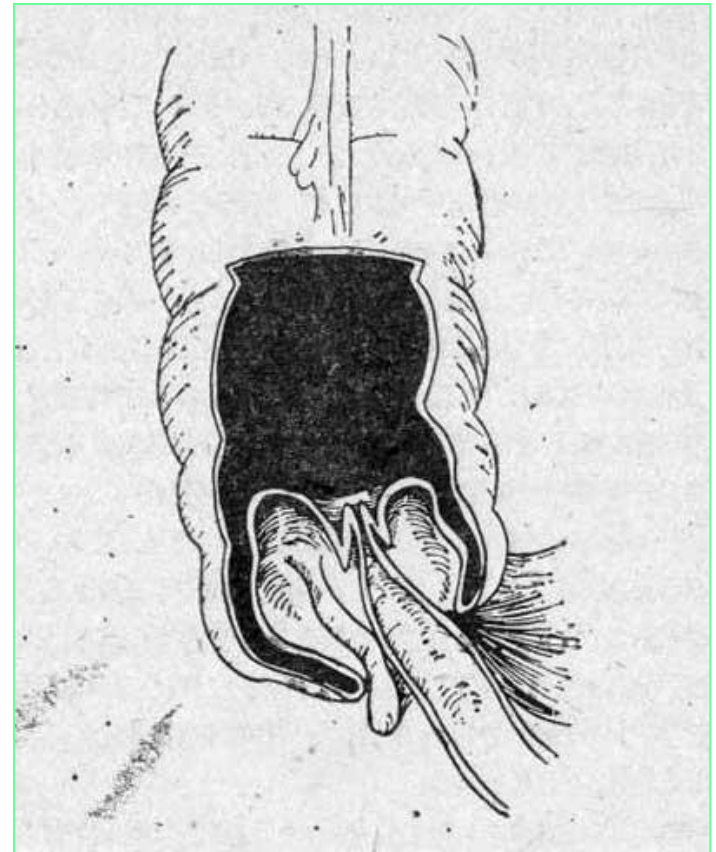
внедрение подвздошной кишки в подвздошную, через багиниеву заслонку в слепую (слепая кишка с червеобразным отростком)



Слепо – ободочная

Простая (купол слепой к. внедряется в слепую и восходящий отдел толстой)

Сложная (в восходящий отдел толстой кишки вовлекается слепая к.+ дистальный сегмент подвздошной к.)



ЭТИОЛОГИЯ. ПАТОГЕНЕЗ

I. Из анатомических причин грудных детей:

- патологическую подвижность слепой и подвздошной кишок;
- недостаточность илеоцекального клапана

II. Нарушение перистальтики - некоординированным.

- воспалительных заболеваний кишечника
- изменения режима питания - введения прикорма грудным детям.

III У детей старше года связана с органической причиной (полип, дивертикул Меккеля, опухоль)

- IV** При развитии инвагинации возникают некротические изменения в инвагинированном отделе кишечника в результате сдавления сосудов брыжейки страдает кровообращение, пропотевание жидкости и выход эритроцитов из кровеносных сосудов. Развитие некроза.
Из-за сильного отека и дальнейшего внедрения участка кишки - обтурация - кишечная непроходимость.

КЛИНИКА

Анализ анамнеза и жалоб заболевания:

- внезапное возникновение интенсивных приступообразных болей в животе - носят периодический характер, повторяются через 15-25 минут;
- частая рвота - сначала остатками пищи, позже приобретает каловый характер;
- кровь в стуле или слизь, пропитанная кровью, напоминает "малиновое" или "смородиновое желе" через 6 часов от начала заболевания;
- задержка газов и стула.

Общий осмотр:

- лицо бледное, покрыто холодным потом; ноги прижаты к животу;
- при определяется мягко-эластическая, умеренно подвижная опухоль (инвагинат), чаще справа от пупка под правым подреберьем.

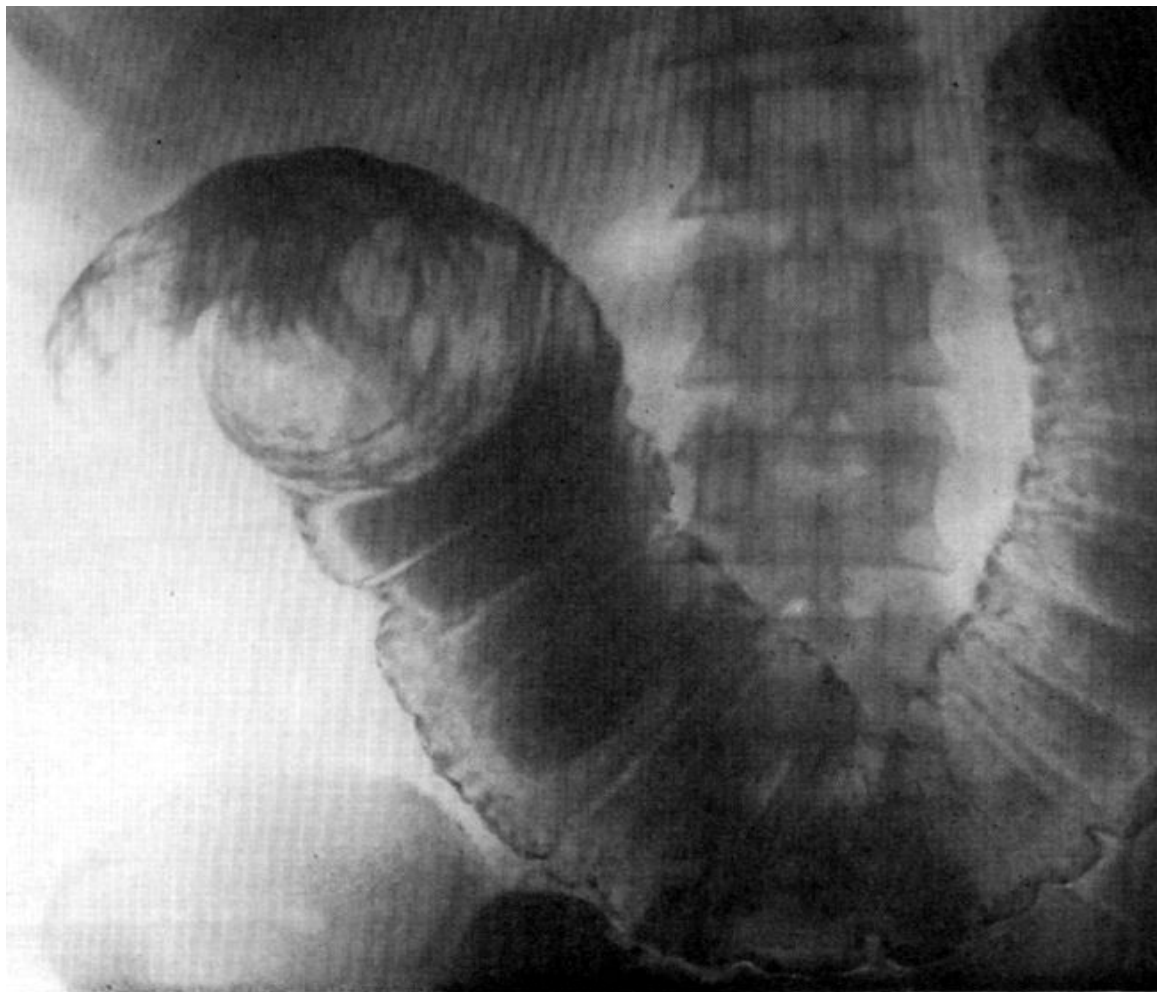
Ректальное исследование - наличие темной крови и слизи без каловых масс.

**Дифференциально-диагностические отличия острой инвагинации
и заболеваний органов брюшной полости у детей**

Дифференциально- диагностические отличия	Инвагинация кишок (1—2 стадии)	Инвагинация кишок (3—4 стадии)	Острая дизентерия
Возраст Начало болезни	От 3 до 12 мес. Острое среди полного здо- ровья	То же То же	Чаще после трех лет Чаще постепенное
Связь с погрешностями в диете	Отмечается	То же	Не отмечается
Болевой синдром	Схваткообразная боль в животе со светлыми про- межутками	Выражен слабо или отсутствует	Слабо выражен
Двигательное беспокойство	Выражено отчетливо во вре- мя болей	Выражен слабо или отсутствует	Отсутствует
Рвота	В момент приступа болей	Множественная	Наблюдается часто, не свя- зана с болями в животе
Задержка стула и газов	Встречается редко	Встречается часто	Отсутствует
Вздутие живота	Отсутствует	Отмечается часто	Отсутствует
Напряжение мышц перед- ней брюшной стенки	Отсутствует	Отмечается часто	Отсутствует
Запустевание в правой под- вздошной области	Отчетливо выражено при илеоцекальных формах внедрения	Определить трудно	Отсутствует
Выделения из прямой кишки	Слизисто-кровянистые в небольшом количестве ти- па «малинового желе»	Слизисто-кровянистые в большом количестве типа «мясных помоев»	Скудные испражнения до 8—10 раз в сутки со слизью, кровью и комочка- ми гноя
Наличие «опухоли»	Определяется часто	Определить трудно	Отсутствует
Пальцевое исследование	Без особенностей	Анус зияет	Анус зияет
Существенные признаки	Приступы болей в животе со светлыми промежутками, слизисто-кровянистые вы- деления, инвагинат	Адинамия, вялость, много- кратная рвота, слизисто- кровянистые выделения темного цвета, признаки непроходимости	Колитический синдром, признаки диспепсии, частый жидкий стул

Дифференциально-диагностические отличия	Острый аппендицит	Абдоминальная форма болезни Шенлейн-Геноха	Язва дивертикула Меккеля
Возраст	Чаще школьный и дошкольный	Чаще после трех лет	Чаще до 1—1,5 лет
Начало болезни	Постепенное	Острое	Постепенное
Связь с погрешностями в диете	Отсутствует	Отсутствует	Отсутствует
Болевой синдром	Боль постоянная с нарастанием	Выражен отчетливо	Отсутствует
Двигательное беспокойство	Выражено слабо или отсутствует	Отмечается часто	Отсутствует
Рвота	У младших детей 3—5 раз	Рвота частая с примесью крови	Редко или отсутствует
Задержка стула и газов	Не характерна	Чаще понос с примесью крови	Не отмечается
Вздутие живота	Отсутствует	Встречается часто	Отсутствует
Напряжение мышц передней брюшной стенки	Отчетливо в правой подвздошной области	Отсутствует	Отсутствует
Запустевание в правой подвздошной области	Отсутствует	Отсутствует	Отсутствует
Выделения из прямой кишки	Отсутствуют	Кровянистые выделения вместе с калом	Обильные, кровянистые, темного цвета с каловыми массами
Наличие «опухоли»	При наличии инфильтрата	Отечная кишка или гематома	Отсутствует
Пальцевое исследование	Без особенностей	Без особенностей	То же
Существенные признаки	Напряжение мышц в правой подвздошной области, боль, симптом Щеткина-Блюмберга	Кровавая рвота, выделения из прямой кишки с примесью кала. Геморрагическая сыпь	Начинается с кровотечения, затем появляется боль в животе. Быстрое развитие анемии

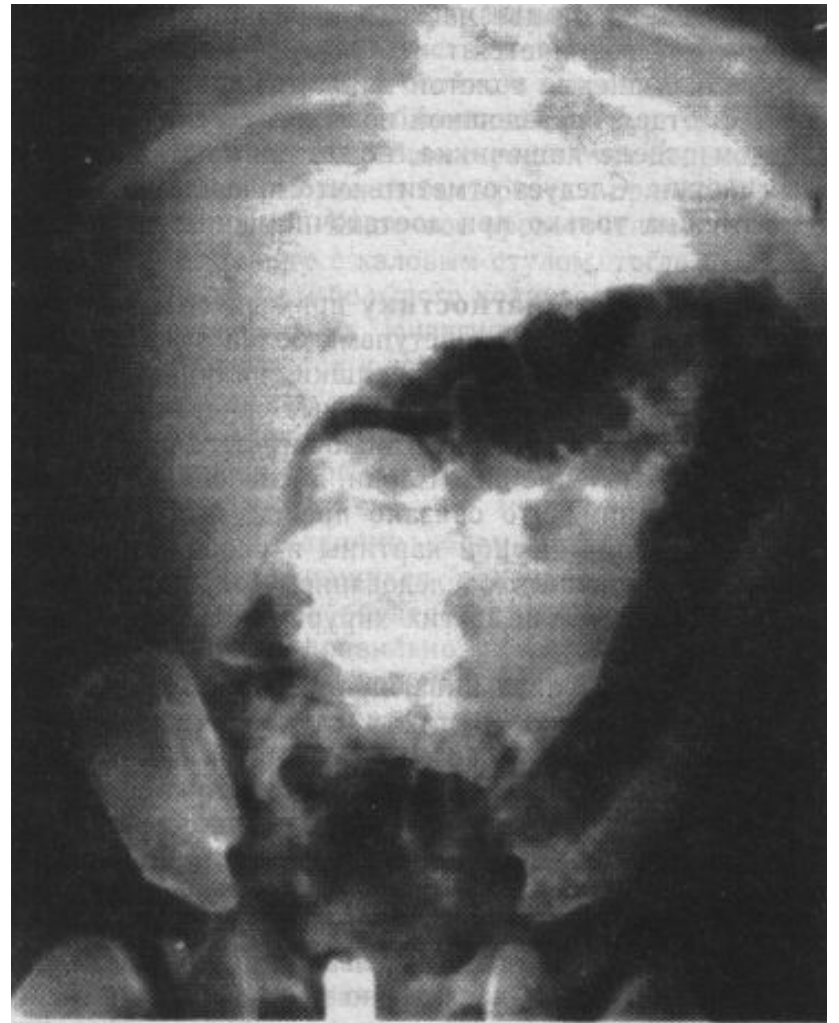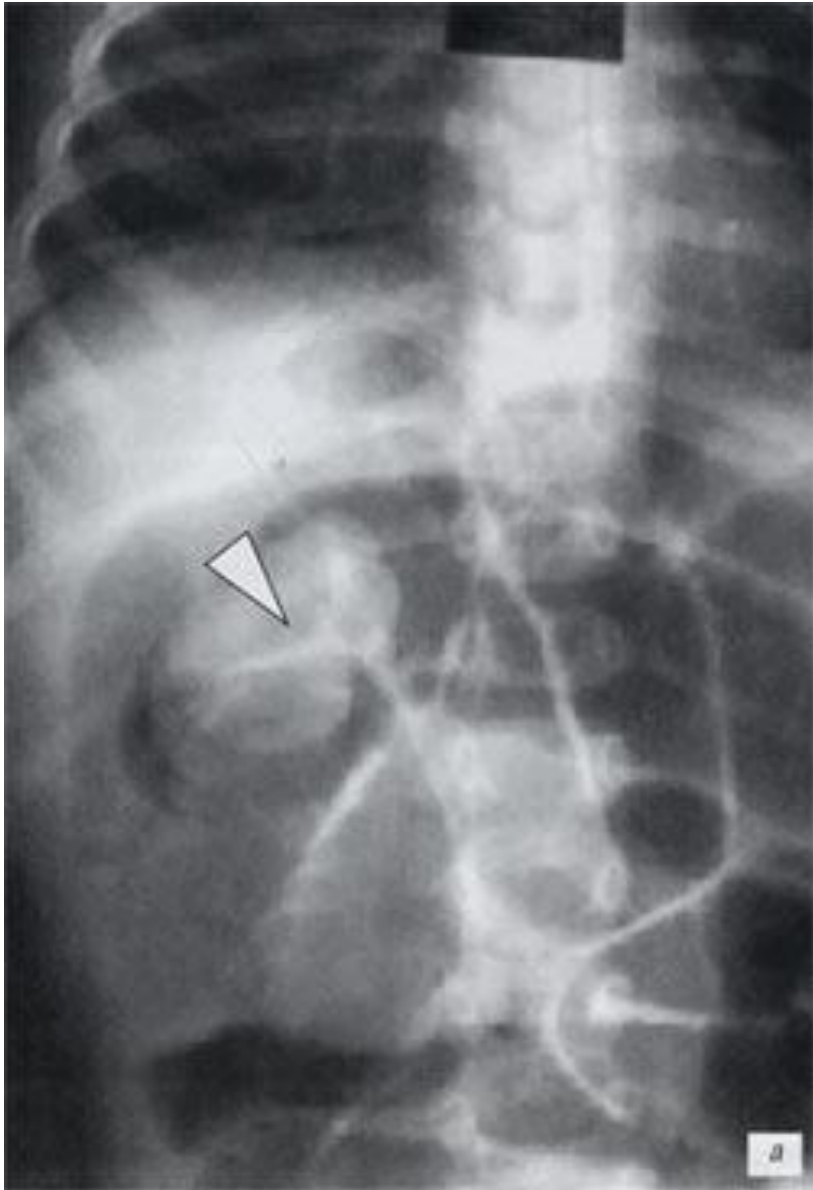
Дифференциальная диагностика



Ирригография с воздухом.

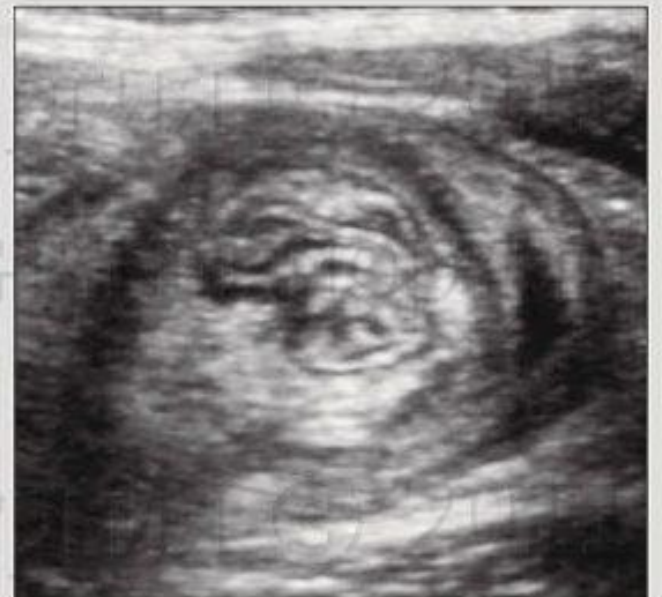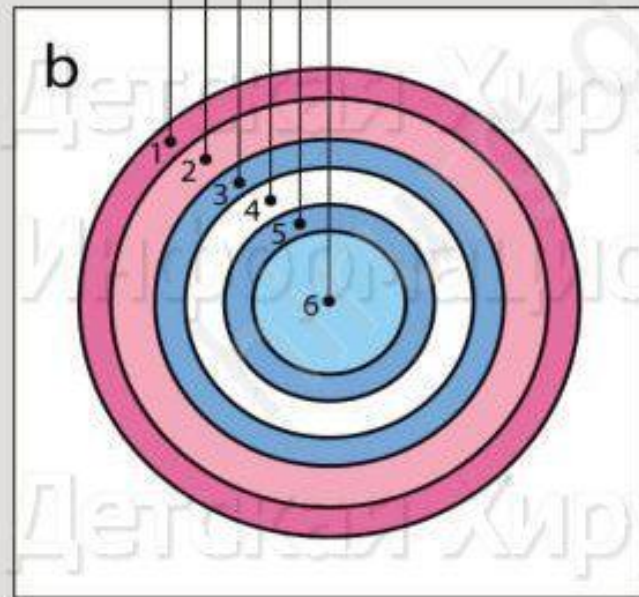
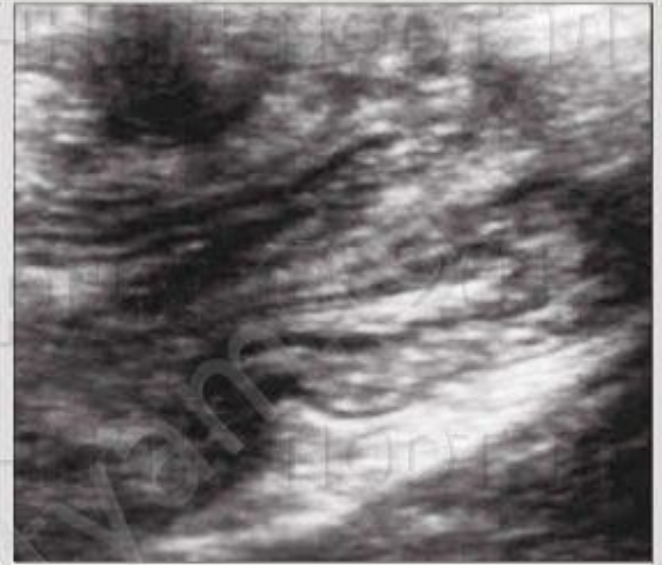
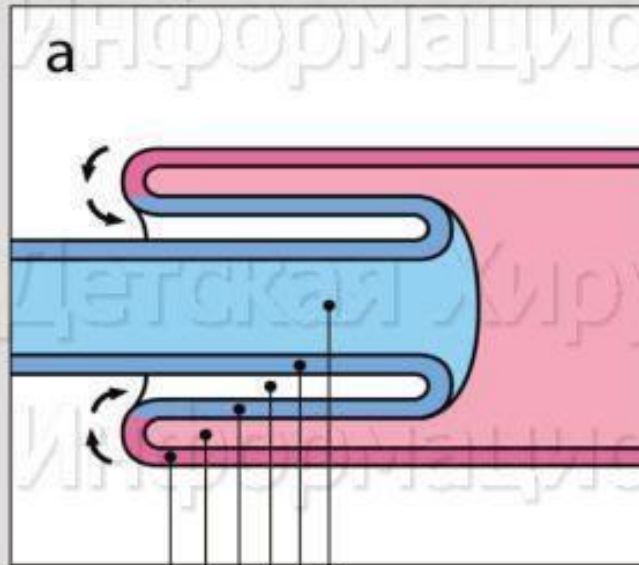
Воздух вводится с помощью аппарата Ричардсона для расправления кишечных петель, потом вводится рентгеноконтрастное вещество, и делается снимок.

Инвагинит виден на фоне газа в виде округлой тени с чёткими контурами, расположенного в области печёночного угла толстой к.



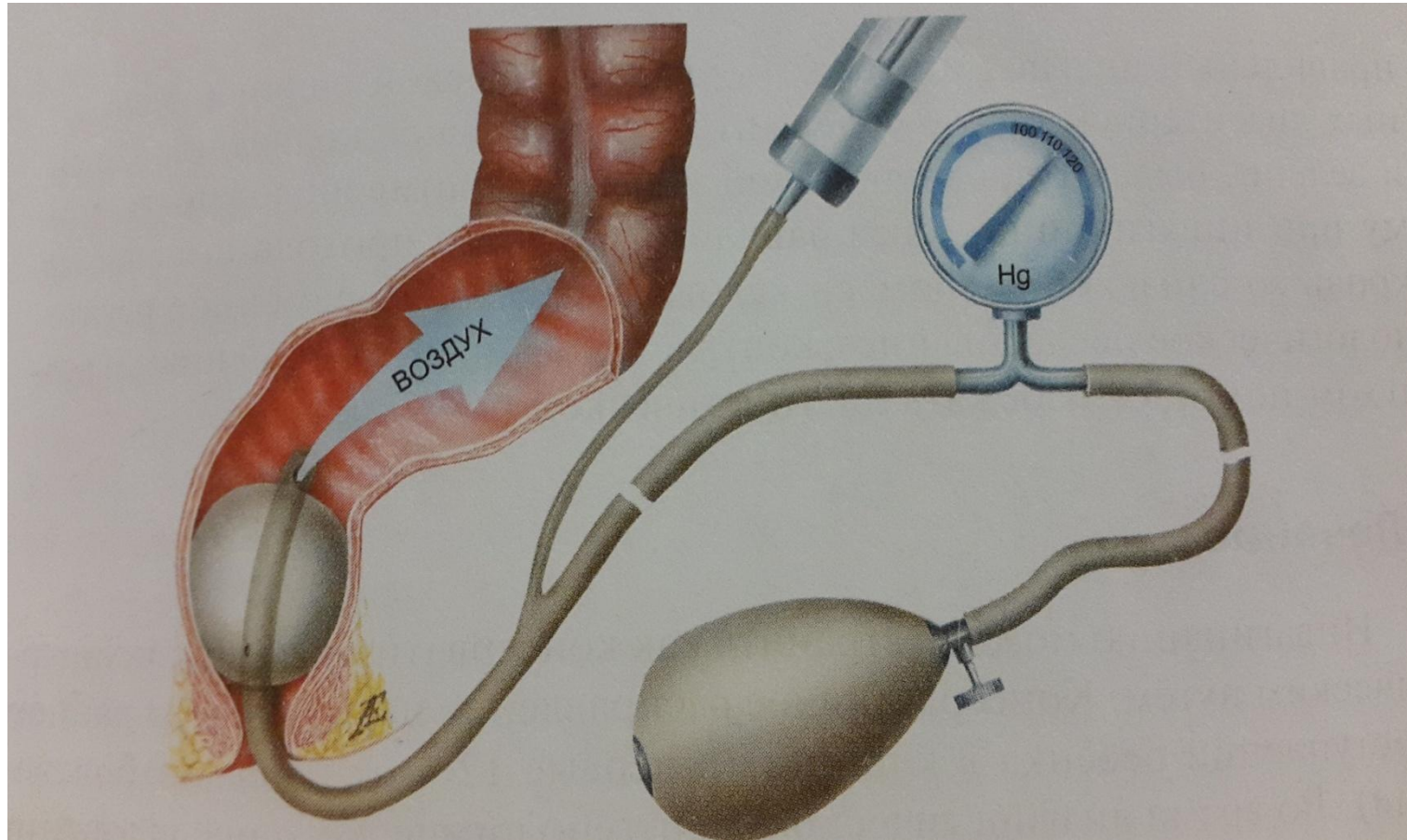
УЗИ

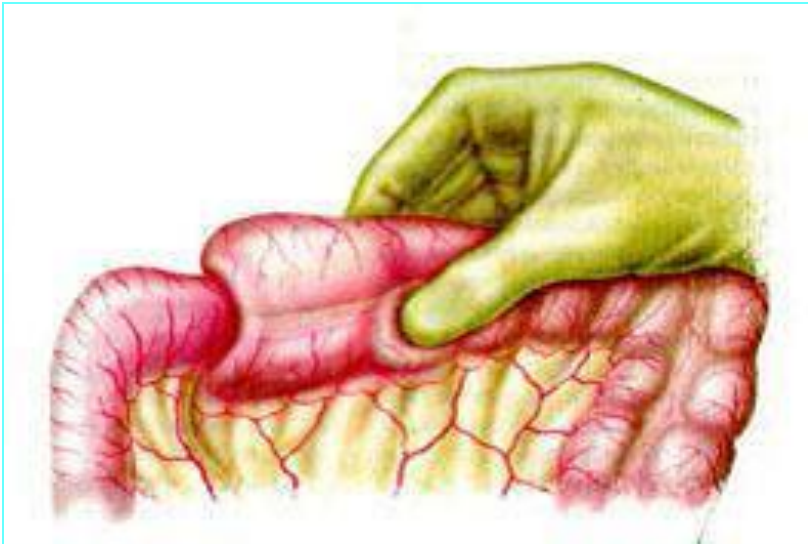Инвагинат
визуализируется
в виде
«мишени».



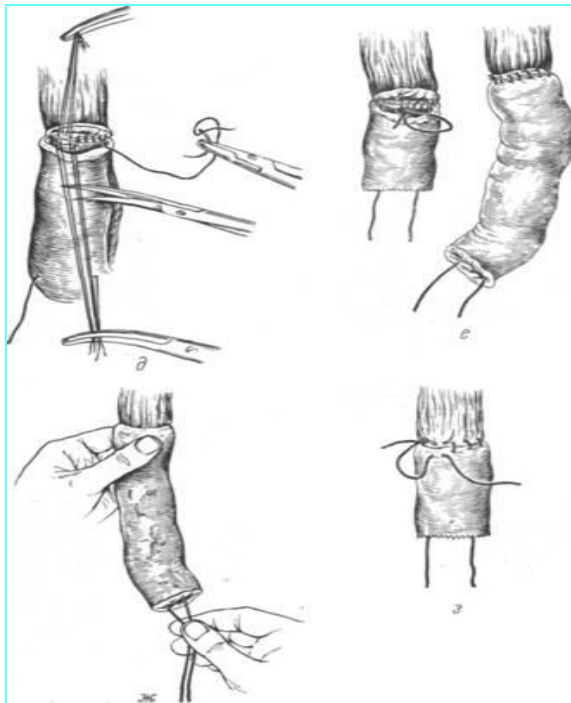
Лечение

Консервативное - при раннем поступлении ребенка в клинику (не позже 12 часов от первого приступа)





Оперативное - позднем поступлении
Высокую вероятность некроза стенки инвагинированной кишки – **лапаротомию** (операция со вскрытием передней брюшной стенки) и ручную дезинвагинацию (расправление инвагината).



Если обнаружено омертвление участка кишки, то проводят иссечение этого участка в пределах здоровых тканей с наложением анастомоза (соединение двух участков кишки).

- ❖ Кормление детей, у которых проводилась дезинвагинация , начинают через 6 часов после вмешательства.
- ❖ Детям грудного возраста дают сцеженное молоко по 20-30 мл через каждые 1,5-2 часа. Через сутки объем молока начинают увеличивать.
- ❖ Детям старшего возраста через 6 часов после операции дезинвагинации позволяют пить теплый чай. Со 2-го дня назначают жидкую диету; на 6-7 день разрешается обычная диета.
- ❖ Детям, которым произведено иссечение омертвевшего участка кишки, разрешают пить со второго дня ограниченное количество жидкости.



Использованная литература:

- I. Хирургические болезни детского возраста 1 том Ю.Ф. Исакова
- II. <http://lookmedbook.ru/disease/kishechnaya-invaginaciya>
- III. <http://www.zpzs.ru/library/143/388/>
- IV. http://hirurg-detyam.ru/kishechnaya_invaginaciya
- V. <http://www.zpzs.ru/library/143/389/>
- VI. <http://www.eurolab.ua/diseases/2728/>
- VII. http://www.doc-baby.ru/zdorovye_rebenka/pediatrica/invaginaciya_koshechnika_u_rebenka/