

**С.Ж.АСФЕНДИЯРОВ АТЫНДАҒЫ
ҚАЗАҚ ҰЛТТЫҚ МЕДИЦИНА
УНИВЕРСИТЕТІ**



**КАЗАХСКИЙ НАЦИОНАЛЬНЫЙ
МЕДИЦИНСКИЙ УНИВЕРСИТЕТ
ИМЕНИ С.Д.АСФЕНДИЯРОВА**

СӨЖ

**Тақырыбы: Постхолецистэктомиялық
синдром**

Қабылдаған: Қожахметов Т.Қ

Орындаған: Даулетова Н.Е

Тобы: ЖМ13-49-01

Алматы 2017ж

Жоспар

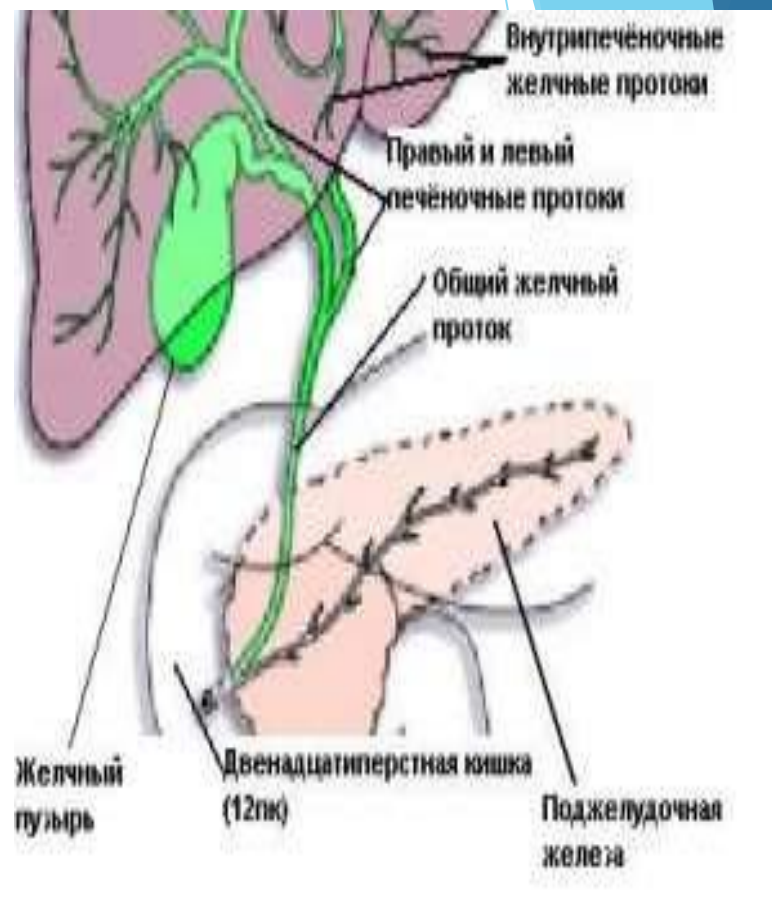
- ❖ Кіріспе
- ❖ Негізгі бөлім
 - I. *Постхолецистэктомиялық синдром*
 - II. *Этиология. Патогенез*
 - III. *Клиникалық көрінісі*
 - IV. *Диагностикасы, емдеу тәсілі*
- ❖ Қорытынды
- ❖ Пайдаланған әдебиеттер

Постхолецистэктомиялық синдром

Жыл сайын әлемде өт шығару жолдарына шамамен 2,5 миллион жоспарлы және шұғыл операциялар жүргізіледі.

Постхолецистэктомиялық синдром
Холецистэктомиядан кейін әр-түрлі кезеңдерде пайда болуы мүмкін көптеген патологиялық жағдайларды біріктіретін жинақталған түсінік.

Түрлі авторлардың мәліметтері бойынша ПХЭС 5-тен 40% -ға дейін анықталады.



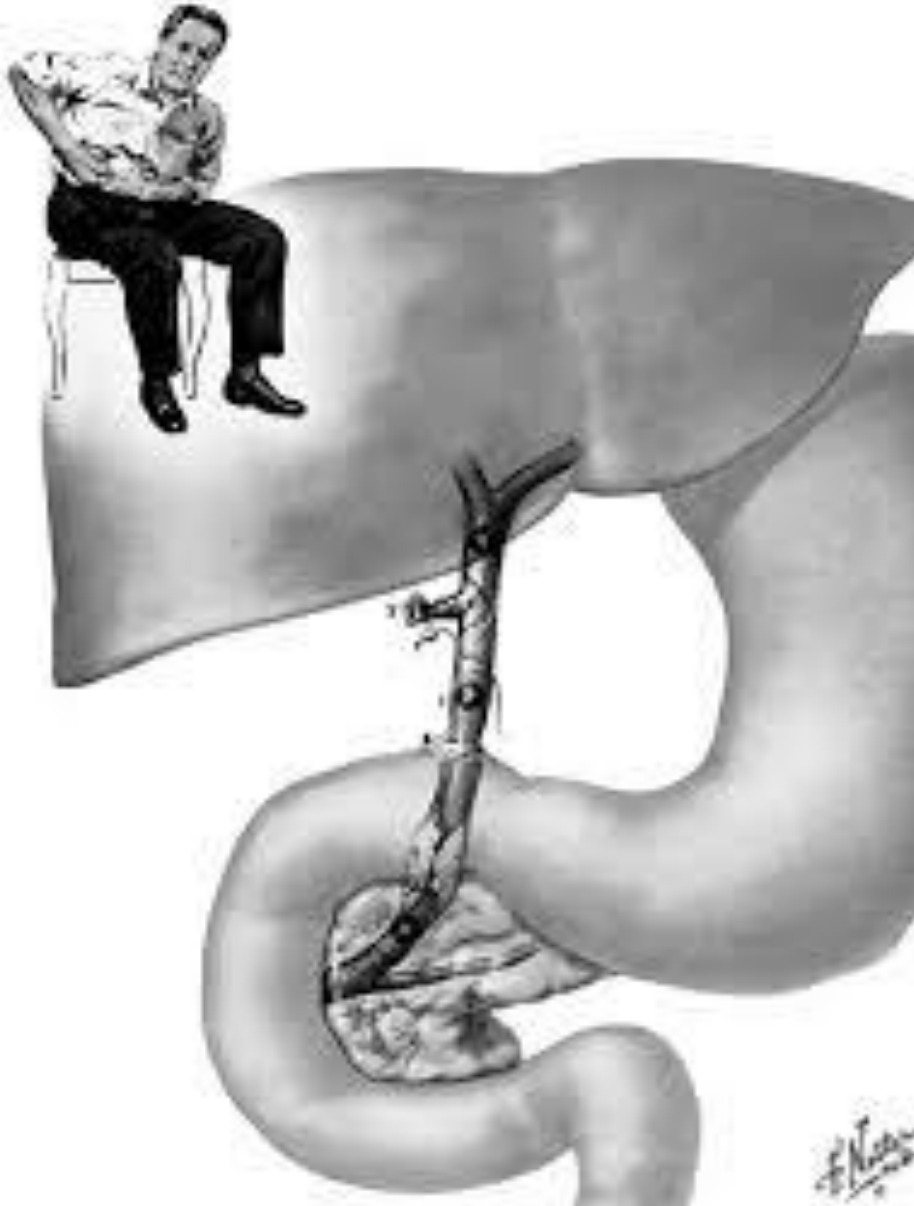ПХЭС-ң негізгі даму себептері

- 1. Асқазан-ішек жолдарының созылмалы аурулары** созылмалы гастрит, асқазан және онекіелі ішек ойық жарасы, созылмалы колит, рефлюкс-эзофагит.
- 2. Өт жолдарының органикалық зақымдалуы ;**
 - Өт жолдарындағы холецистэктомия кезінде қалып қойған тастар;
 - Онекіелі ішек ҮЕ-ң немесе жалпы өт түтігінің терминальды бөлігінің стриктурасы,
 - Жалпы бауыр және өт түтіктерінің ятрогенді зақымдалуынан кейін дамидын тыртықталу стриктуралары.
- 3. Гепатопанкреатодуоденалды аймақтағы мүшелердің аурулары** - созылмалы гепатит, панкреатит, өт түтігі дискинезиясы, перихоледохиальды лифааденит.

- Өт қуығын тура және жанама жолмен кесіп алып тастағаннан кейін пайда болатын ауру.
- Өт-тас ауруынан алынып тасталған өт қуығы науқасты зат алмасудың бұзылысынан сақтандыра алмайды, операциядан кейінде тас пайда болуы мүмкін.
- Өт қуығын алып тастағаннан кейін өттің ішекке хаотилді түсуі майдың ыдырауы мен сіңірілуін бұзады. Ішектің бактерицидтігін бұзады. Ішек флорасының қалыпты қызметін бұзады.

Негізгі органикалық себептері

1. Жалпы өт түтігіндегі тас
2. Өтқуық түтігінің ұзын культясы
3. Одди сфинктрінің спазмы
4. Жалпы өт түтігінің стриктурасы
5. Өт жолдарының ісігі
6. Невринома
7. Спайкалар, жалпы өт түтігімен қысылған



Постхолецистэктомиялық синдром

Хирургиялық араласулармен байланысты емес жағдайларда

Хирургиялық араласулармен байланысты жағдайларда

Диагностикалық қателіктер

Холецистэктомиямен байланысты емес, кейіннен анықталған аурулар

Операциялық қателіктер

Операция асқынулары (салдары)

Операцияға дейінгі дұрыс емес диагноз

Операцияға дейінгі толық емес диагноз

- **Техникалық қателіктер:**
 - жалпы өт түтігінің жарақаты
- **Жеткіліксіз көлемдегі операция**

-резидуальды холедохолитиаз,
түтіктердегі өте ұсақ тастар
-қабылданбаған папиллостеноз
-қабылданбаған ісік
-ұзын өтқуық түбірі
- Синдром Мириззи

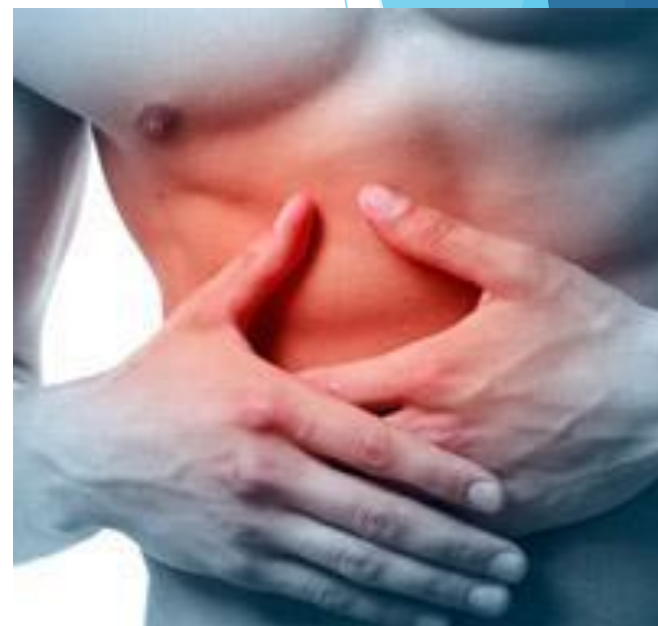- Жалпы өт түтігінің стриктурасы
- Бауырасты аймақтарда спайкалық процесс
- Операциядан кейінгі панкреатит
- невринома рубца
- гранулема рубца

Клиникалық көрінісі

1. Оң жақ қабырға астында және эпигастрий аймағындағы ауру сезімі(20мин аз емес) .

Арқаға , оң жақ жауырын аймағына таралады.Түнгі уақытта, тағам қабылдаудан соң пайда болады.

1. Терінің сарғаюы және қышуы мүмкін
2. Ас қорыту жүйесінің бұзылысы (жүрек айну, құсу кезінде ауызға ащы дәм келуі,метеоризм, іш өту, іш қату т.б.)



Диагностика ПХЭС

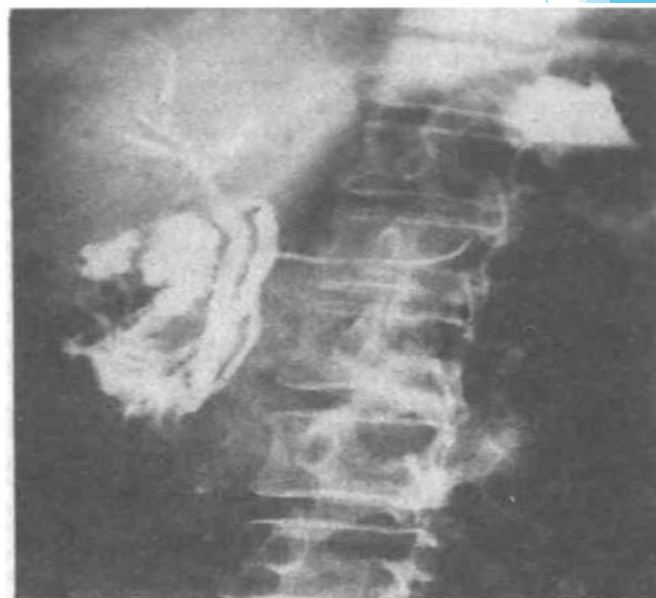
1. Шағымдары
2. Ауру тарихы.
3. Өмір тарихы
4. Объективті зерттеу

3. Лабораторлық зерттеулер:

қандағы билирубин, сілтілі фосфатазаны, ГГТ, АЛТ және АСТ, липаза, амилаза, эластаза мөлшерін анықтау.

4. Аспаптық зерттеу:

- 1) Диагностикалаудың «Алтын стандартты» әдісі эндоскопиялық ретроградты холангиопанкреатография (ЭРХПГ)
- 2) Одди сфинктрін манометрия әдісімен зерттеу.
- 3) УЗИ құрсақ қуысы ағзаларына
- 4) ЭФГДС, КТ, МРТ.

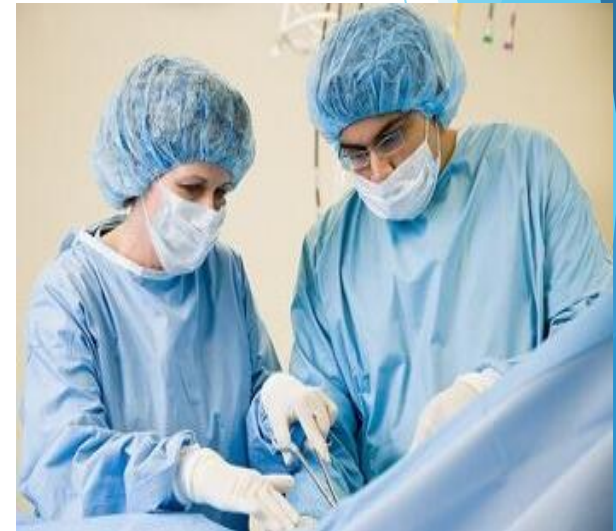
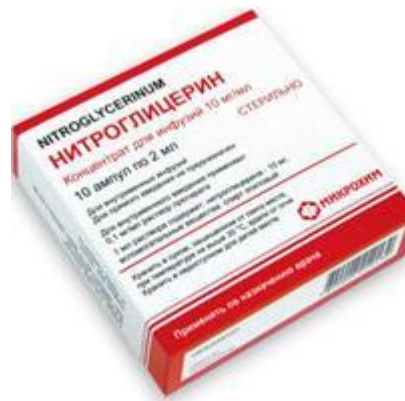
ЕМІ

**Консервативті
(Диетатерапия)**

Медикоментозды

Оперативті



- ▶ ПХЭС-қ емі комплексті түрде болуы керек және бауырдың, өт шығатын жолдардың (түтіктер мен сфинктерлер), асқазан –ішек жолдарының және ұйқы безінің басқа да қауіп қатерде жатқан мүшелердің қызметі мен құрылысын қайтадан қалпына келтіру.
- ▶ Ішектік микрофлораны қалпына келтіру үшін қысқа 5-7 күндік антибактериальды препараттар (доксоциклин, фуразолидон, метронидазол, интетрикс) қолданамыз. Кейінгі емдеу түрі қалыпты микрофлораның өсуіне алып келетін ішектік микробты пейзаж құратын препараттар қолданамыз (мысалы, бифидумбактерин, линекс).
- ▶ -Жиі қалыпты тамақтану (күніне 5-7 рет) майлылығы төмен диеталарды ұстану (өсімдік майының тәулігіне 40-60г), *ескерту* қуырылған, өткір, қышқыл тағамдар қолдануға болмайды.
-Дротаверин мен мебеверинді ауырсыздандырғыш ретінде қолданады.

- ▶ Медикаментозды емдердің барлығын қолданып, ем нәтижесіз болса, онда өт жолдарын қайтадан қалпына келтіру үшін оперативті ем қолданады.
- ▶ -Тиісті ферменттік жетіспеушілікті қайтадан қалпына келтіру үшін, орташа тәуліктік дозада құрамында өт қышқылдары бар (фестал, панзинорм форте) майдың ыдырауын жақсартатын ферменттік препараттар қолданамыз.
- ▶ -Ферменттік препараттарды ем ретінде, алдын-алу ретінде де қолдана беру керек. Сол себепті емнің курсы жекеше өткізген дұрыс.

Қорытынды

Постхолецистэктомиялық синдром (Одди сфинктерінің дисфункциясы , ПХЭС) - бұл сирек, бірақ өте жағымсыз патологиялық құбылыс. Кейбір науқастар , медицинадан тыс адамдар бұл синдромның атында естімеген болуы мүмкін. Ал кейбірі ПХЭС- өт қуығы ауруларының бірі деп біледі. Сонымен қорытындылай келе ПХЭС- на екі түрлі негіздеме береміз . Біріншіден : ПХЭС- бұл ауру емес , бұл клиникалық көріністердің комплексі. Екіншіден: ПХЭС- тек өт қуығының резекциясынан кейін немесе өт түтігінің кез-келген хирургиялық араласуларынан соң дамиды Сондықтан операцияға дейін және одан кейін толық тексерілуден өтіп, жылына 3-4 рет гастроэнтерологқа қаралу керек. Салауатты өмір салтын сақтап, реттілікпен тамақтану ауру дамуының алдын алудың бірден бір көрсеткіші болып табылады.

Пайдаланған әдебиеттер

- ❖ М.И.Кузин. Хирургические болезни. Москва. «Медицина» 2005г. 395бет.
- ❖ Агафонова Н.А. Состояние после холецистэктомии. Патогенез, клиника, лечение // Consilium Medicum.— 2002. Экстравыпуск. С. 9—11
- ❖ <http://medvuz.info/load/khirurgija/8-1-0-169>