



С.Д.АСФЕНДИЯРОВ АТЫНДАҒЫ
ҚАЗАҚ ҰЛТТЫҚ МЕДИЦИНА УНИВЕРСИТЕТІ

Тақырыбы: ПАРОДОНТ АУРУЫ БАР НАУҚАСТАРДЫ МЕТАЛДЫ КРАМИКАЛЫҚ ПРОТЕЗДЕРМЕН ЕМДЕУ ЕРЕКШЕЛІКТЕРІ

Орындаған: Әмірбекова Н.Ж.
Факультет : стоматология
Тобы: 12-002-02
Курс: 6
Тексерген: Шаймарданов С.М.

Жоспары

I Кіріспе

II Негізі бөлім

1. Пародонт ауруларының этиологиясы
2. Пародонтиті бар науқастарды протездеу кезеңдері:
 - а. Дайындық кезеңі;
 - ә. Протездеу кезеңі.

III Қорытынды

IV Қолданылған әдебиеттер

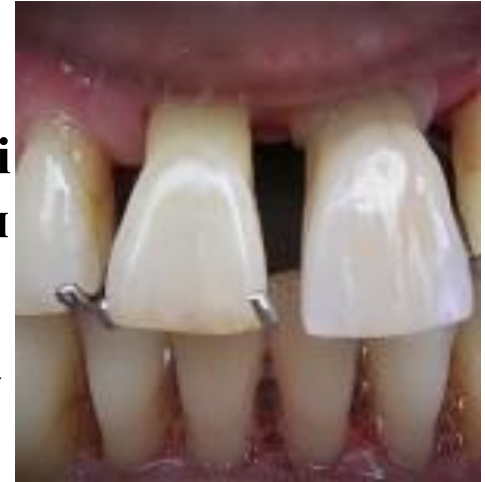Кіріспе

Қазіргі кезде пародонт аурулары – бұл кең таралған ауру. Пародонт ауруы кезінде қызылиек қанайды, тістер қозғалады, тіс түбірлері ашылады. Нәтижесінде тістерін жоғалтады, кейін протездеу мәселесінде қиындықтар туады.

Пародонт ауруы кезінде протездеу мына мәселелермен қиындайды:

- Тістердің қозғалғыштығы;
- Тісті қоршаған сүйектің тез сорылуы;
- Ауыз қуысының күтімі сапасыз немесе қиын болуымен.
- Сондықтан да пародонтиті бар науқастарға протездеудің кейбір әдістерін қолдануға болмайды.

Мысалы, қозғалмалы тістерді егеуге, оларды көпірлі протездермен қаптауға болмайды.



Этиология

Жалпы

Эндокринді (Диабет,
жыныс гормондарының
дисбалансы)
Қан жүйесі
(агранулоцитоз,
лейкемия)
Генетикалық
(*Papillon-Lefevre*, Дауна)

Жергілікті


Ятрогенді факторлар
Тастар, зиянды әдет
(темекі)
Химиялық жарақат
Тым көп окклюзиялық
салмақ

Пародонтиті бар науқастарды металлокерамикалық протезбен ортопедиялық емдеу алдында пародонтиттің себебін анықтап алу қажет. Себебін жойғаннан соң протездеуге кірісу керек.

Пародонттың қабыну және дистрофиялық ауруларының туындауы мен өршуінде тек жалпы ғана емес, сонымен қатар жергілікті факторлар да үлкен рөл атқарады. Э.Г.Баграмова (1987) және В.М. Шулькова (1989) мәліметтері бойынша , жарақаттан тістерге шектен тыс көп жүк түсудің клиникалық көріністері (травматическая перегрузка зубов) шайнау аппаратының әртүрлі ауруларында науқастардың 34-34,6% пайызында кездеседі. Жарақаттық окклюзияны жою пародонт тіндеріндегі репарация үрдістерінің активациясына әкеледі. Бірақ көп жағдайда пародонттағы ұзаққа созылған қабыну үрдістерінің болуына байланысты пародонт тіндерінде толық регенерация мүмкін емес.

Себебі жарақаттық окклюзия болса, пародонт патологиясы бар науқасты ортопедиялық емдеу кезінде қажет:

- сақталған тістерге шайнау қысымын дұрыс тарату;
- тістерін жоғалтқаннан немесе олардың ығысуынан кейін, кейбір тістерден (тіс топтарынан) шектен тыс салмақты жою;
- тіс қатарының бүтіндігін қалпына келтіру;
- Зақымдалған пародонтқа тыныштық жағдайын жасап, аурудың негізгі белгісі – қалған тістердің қозғалғыштығын жою



```
graph TD; A[Протездеу үрдісі] --> B[Дайындық кезеңі]; A --> C[Протездеу кезеңі];
```

Протездеу
үрдісі

Дайындық кезеңі

Протездеу кезеңі

Дайындық кезеңі

- Пародонтиттің дамуын тоқтату мақсатында қызылиекті емдейді. Дәрігер стоматолог ауыз қуысын дұрыс және сапалы күту жайлы ақыл- кеңес береді.

Қажет болса, ем кезінде уақытша протездер дайындайды. Солардың көмегімен шайнау қызметі қалпына келеді, косметикалық ақау жойылады, тістерге шайнау қысымы дұрыс таралады. Пародонтитте тұрақты протездерді салуға тек қызылиегін емдегеннен соң кірісуге болады.

Дайындық кезеңі

Дайындық
кезеңінің соңында
келесі шарттар
орындалуы тиіс:

- Тіс тастары мен шөгінділерінің болмауы;
- Қабынған және қанталайтын қызылиектің болмауы;
- Ауыз қуысын күнделікті және эффективті күту;
- Терең пародонт қалталарының болмауы (3,5 мм көп емес);
- Тірек тістерді қоршаған қызылиек тығыз және сау болуы
- Тісжегілер емделуі
- Тістем дұрыс болуы керек.

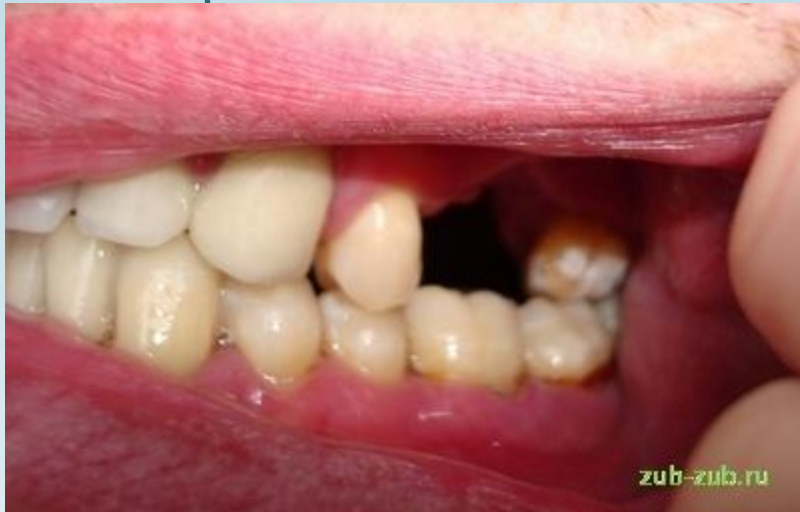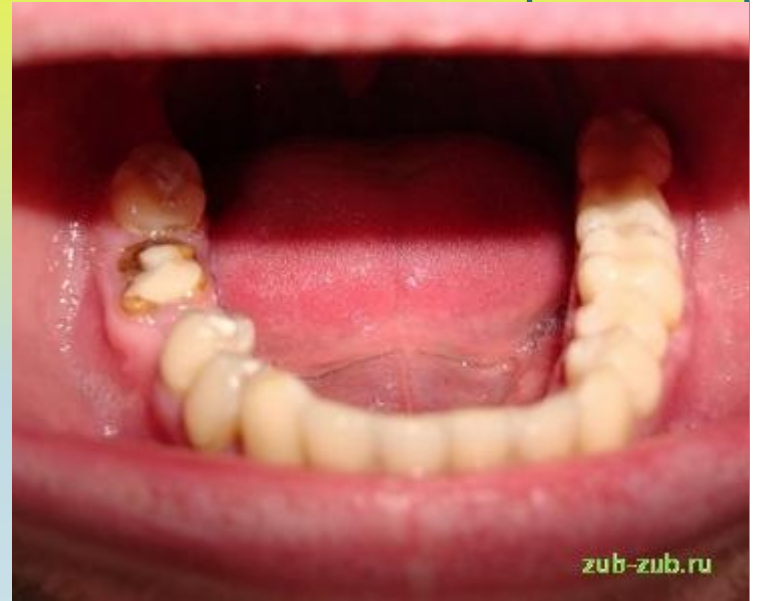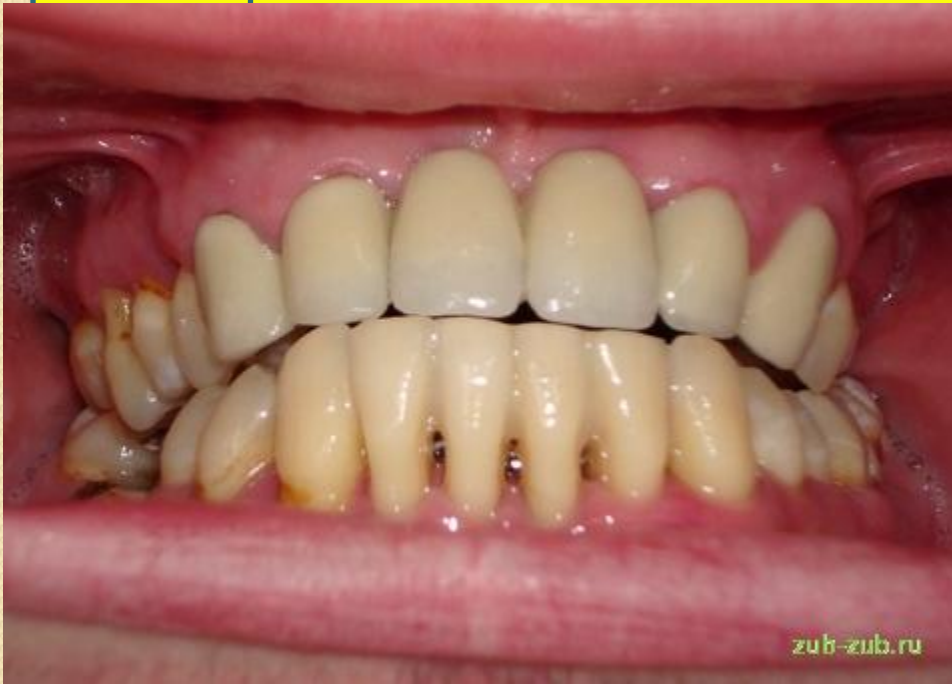● Протездеу кезеңі

Протездеуді тек қана дайындық кезеңінен кейін жүргізеді. Көп жағдайда өкінішке орай ойлаған протезбен ортопедиялық емдеу мүмкін бола бермейді. Жиі алмалы протездеуді қолдануға тура келеді. Микробты қақтар металл немесе өзінің тістерімен салыстырғанда металлокерамикада аз жиналатындықтан, пародонтиті бар науқастарға металлокерамикалық протез өте тиімді вариант.

● Протездеу кезеңі

Дұрыс жасалған металды керамикалық сауыт немесе протез қызылиекте ешқандай өзгеріс тудырмайды.

Қызылиек қанамайды, контуры өзгермейді, керамика түсін өзгертпейді. Егер дәрігер металлокерамикалық протез жасауды ұйғарса, алдымен пародонтиттің себебін анықтап, оны жоюы қажет.



Қорытынды

Қазіргі стоматология арине ғажайыптар жасайды, бірақ оны тура мағынада түсінбеу қажет. Асқынған пародонтитте сүйек тініндегі дистрофиялық өзгерістер қайтымсыз болады, сондықтан да тәжірибелі тіс дәрігерінің өзі жағдайды өзгерте алмайды. Ал имплантация туралы бұл жерде жай сөз қозғаудың қажеті жоқ. Бұл жағдайда науқастарға алмалы протездер қолдануына тура келеді.

Тағы бір маңызды мәселе – протезделгеннен соң үнемі стоматологқа барып тұруы, әсіресе пародонтиті болып, сүйек пластикасынан соң имплантациялау жүргізген науқастар қаралып тұруы қажет. Тек стоматолог қана негативті нәтижелерді байқап, оны жоя алады. Олай болмаса, протездеудің жақсы нәтижесіне кепілдік беру мүмкін емес.

Қолданылған Әдебиеттер:

- <http://www.imeds.ru/stat148>
- <http://stopparodontoz.ru/protezirovanie-pri-parodontite/>
- <http://zub-zub.ru/consultations/parodont/viborprotss/>
- <http://multiportal.biz/pri-zabolevaniyah-paradonta.html>