




**Кафедра: Балалар жасындағы стоматология,  
стоматологиялық аурулардың алдын алу, ортодонтия**

**Тақырыбы: Балалардағы түбірі қалыптаспаған  
тістердің эндодонтиялық емдеу ерекшеліктері.**



**Орындаған: Шаймов Ж.О.  
Факультеті: Стоматология  
Тобы: 402-03  
Тексерген: Зыкеева С.К.**

## **ЖОСПАР:**

- 1.Кіріспе
- 2.Балалардағы ұлпа құрылымының ерекшелігі
- 3.Түбірлері толық қалыптаспаған тұрақты тістердің ұлпа қабынуының клиникалық ерекшеліктері.
- 4.Девитальді ампутация әдісі.
- 5.Ұлпаның витальді ампутация әдісі.
- 6.Қорытынды
- 7.Қолданылған әдебиеттер

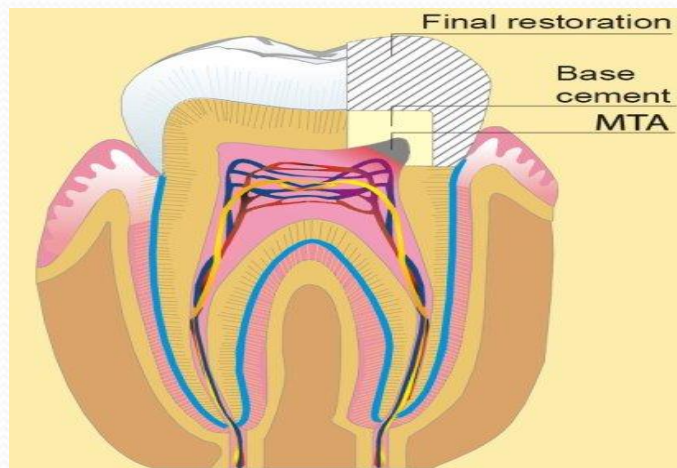
## КІРІСПЕ:

Қазіргі заманғы тіс емханаларында тісжегіге ұшыраған тістерді емдеу мәселесі және оның балалардағы асқынып кеткен түрлері актуалді болып табылады. Тісжегі таралуының жоғарлауына оның асқынған түрлеріне алып келетін мәселелер көп және әр-алуан.

- Ұлпаның қабынуы балалардың уақытша және тұрақты тістерінде кездеседі. Ол тістер дамуының әр түрлі кезеңінде болады.

## Балалардағы ұлпа құрылымының ерекшелігі

Сүт тістерінің ұлпасы тіс емізікшесінің мезинхимасынан пайда болады, жасушалардың үнемі дифференцировкасы арқылы. Сүт тістерде және түбірлері толық қалыптаспаған тұрақты тістерде кіреукенің жұқа қабаты және дентин қабаты анықталады. Түбірлік өзектер қысқа және кең. Тіс сауыты үлкен, түбір өзек сағалары кең,



- Ұлпа борпылдақ дәнекер тіннің құралған, құрамында көп клеткалық элементтері болады, аморфты дене және каллоген талшықтары болады. Ұлпа қан тамырлық және нервтік талшықтарға бай.
- Сүт тістердің және түбірлері толық қалыптаспаған тұрақты тістерінің құрылым ерекшеліктеріне қарап, осы жерде үрдістің тез таралуына, оның тез дамуына, қабынудың болуына акеп соғады.

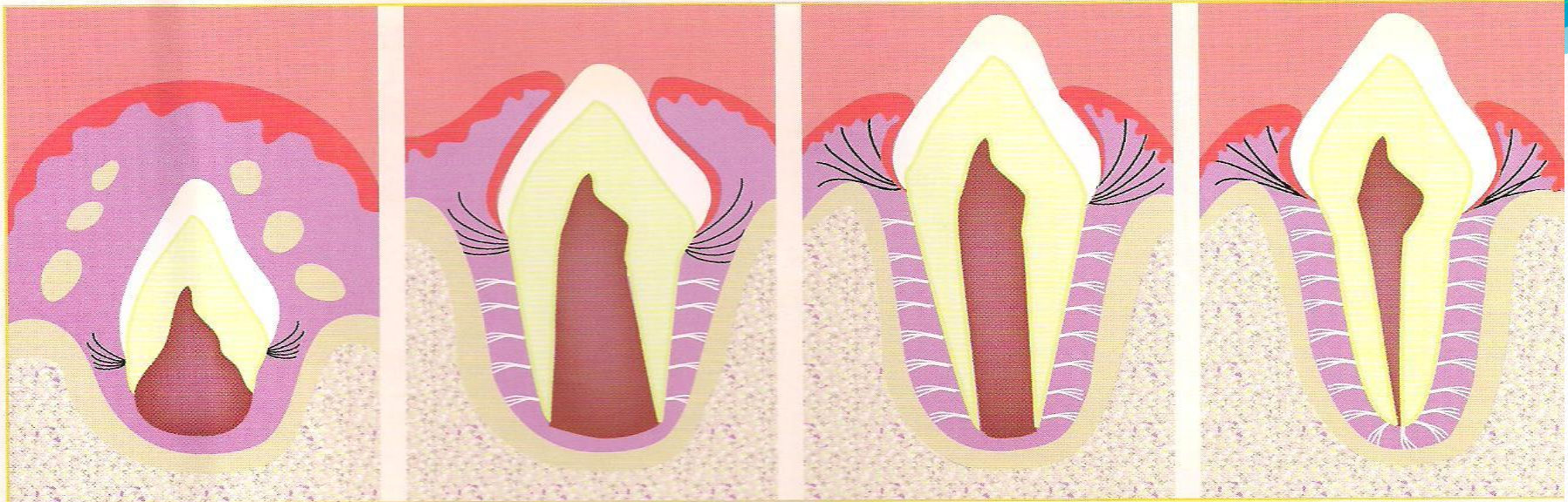


Рис. 1

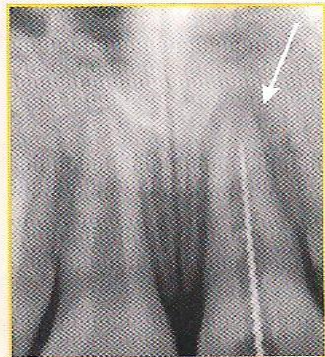

Рис. 2

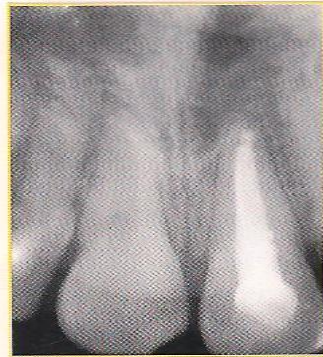

Рис. 3

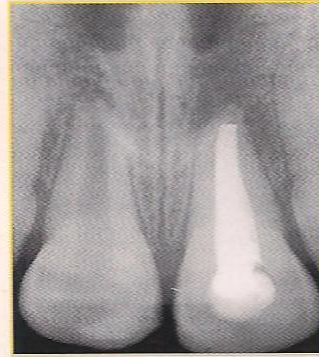

Рис. 4

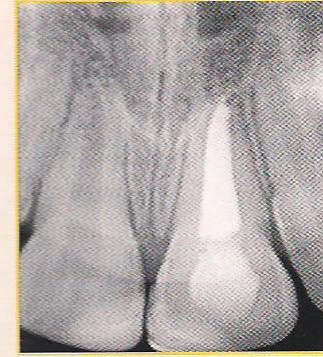

Рис. 5

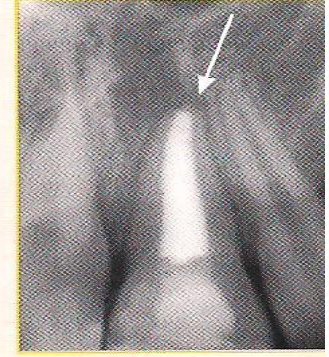


Рис. 6

**Рис. 1.** Схема формирования корня зуба

**Рис. 2.** Рентгенограмма центрального зуба у ребенка после травмы. Воспалительные изменения в костной ткани

**Рис. 3.** Зуб запломбирован лечебной пастой

**Рис. 4.** Через несколько месяцев произошло восстановление пораженных костных структур

**Рис. 5.** Зуб запломбирован окончательно

**Рис. 6.** Контрольная рентгенограмма через 4 года. Корень зуба сформирован, окружающие ткани здоровы

## **Түбірлері толық қалыптаспаған тұрақты тістердің ұлпа қабынуының клиникалық ерекшеліктері.**

Балалардың сүт тістерінде көбінде ұлпа қабынуының инфекциялық түрі қалыптасады, сирек жағдайда травматикалық.

Жедел ұлпа қабынуы сау балаларында, айтарлықтай сау балаларында, және тісжегінің компинсерленген түрімен зақымданған 3 жастан 6 жасқа дейін балаларда кездеседі.

Түбірлері қалыптаспаған тұрақты тістерде ұлпа қабынуы тез және ауыр түрде өтеді, тісте және үшкіл нерв бойымен таралатын ауру сезімі байқалады

- Тісжегі қуысын зондпен тексергенде дәл ақпаратты алуға болады, егер ол тағамдық детрит алғаннан кейін және салбыраған кіреуке және дентин жиектерін алып тастағаннан кейін
- Диагнозды толық қою үшін ауру сезімі тек қана бір нүктеде емес оның толық табанында бар екенің тексереді, оның ұлпамен байланысын тексереді.
- Тістердің Теңестірілген перкуссиясы интоксикацияның бар екенің периодонттың реактивті қабынуды анықтауға көмектеседі

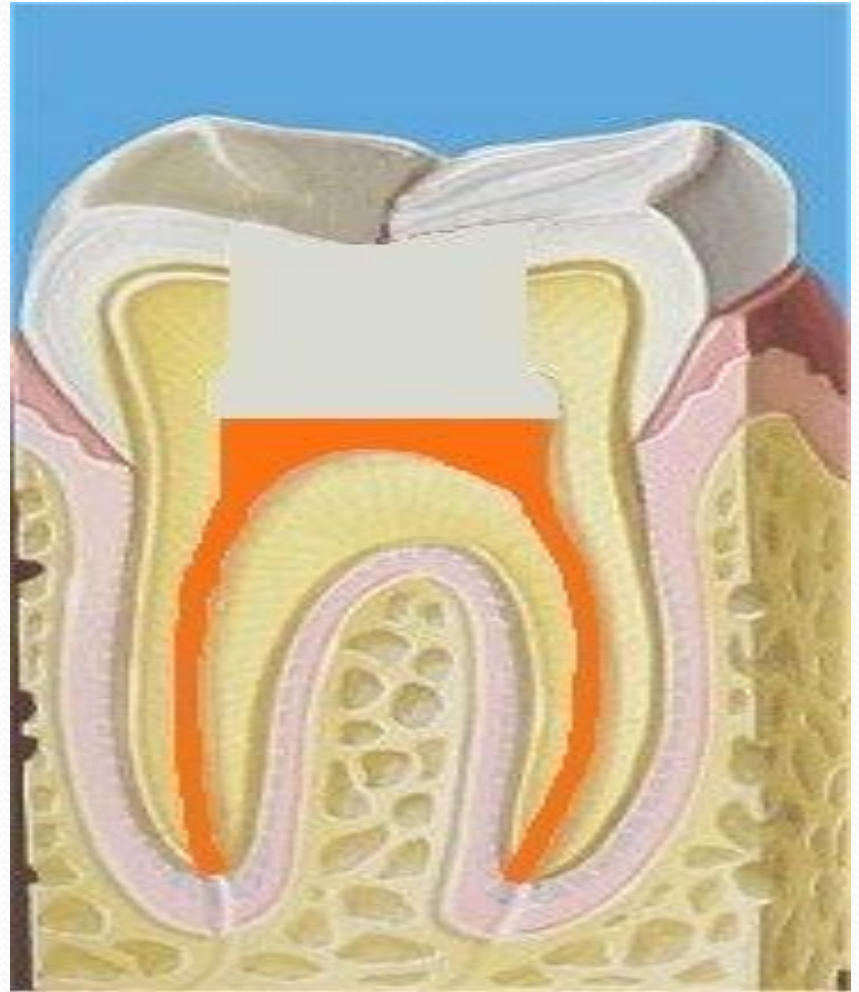
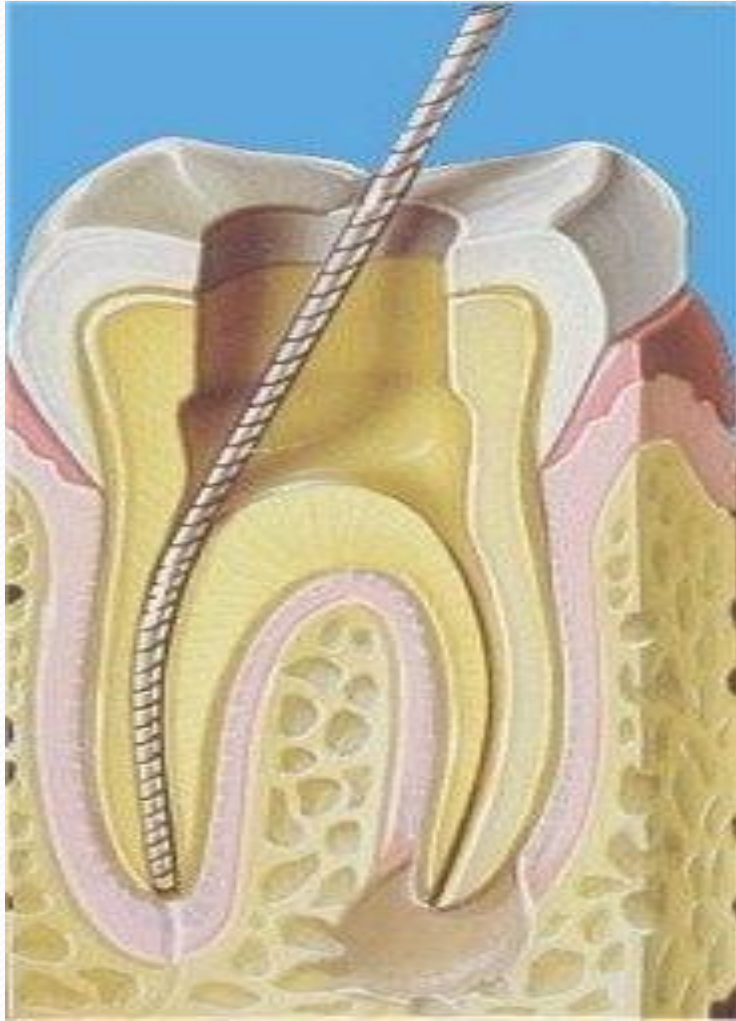


## **ЕМІ:**

**Ұлпаның тіңі репаративті және пластикалық қасиеттеріне ие болады.**

**Балалардағы ұлпа қабынуын емдеген кезде негізгі маселе одогтогенді инфекциясының ликвидациясы, және мүмкіндігінше ұлпаға өмір сақтау болып табылады.**

- **Емдеген кезде уақытша, тұрақты тістің толық қалыптастыруы үшін шарттарды белгілеу керек. Консервативті және хирургиялық емдерді қолданады. Консервативті ем барлық ұлпаны сақтауға негізделген. Хирургиялық ем толық және жартылай ұлпаны алуға негізделген.**



## Девитальді ампутация әдісі.

Түбірі қалыптаспаған тістерде қолданылады.

- Девиталді ампутация Әдісінің Алгоритмі
- I қабылдау
  - 1 тісжегі қуысын бормен өндеу
  - 2 2% дикаин ерітіндісіне малыңған мақтаны тісжегі қуысына 5 минутқа саламыз
  - 3 Тіс жегі қуысын стерилді №1 бормен немесе өткір зонппен ашу

- 4. тісжегі қуысын кептірілген мақталық турундаларымен кептіреміз.
  - 5. ашылған тісжегі қуысына мышьяк қойыртпағын №1 бор молшерінде қоямыз.
  - 6. мақта қойып дентин паста немесе сулы дентинмен тісжегі қуысын жабамыз.
- 
- II қабылдау
  - 1. Дентин пастаны аршығышпен алып тастау.
  - 2. зондпен ұлпаның ауыртпалығын тексереміз.
  - 3. тісжегі қуысын соңғы өндеу.

- 4.тісжегі қуысын шар тәрізді немесе фиссура тәрізді бормен ашу
- 5.өткір аршығышпен сауыттық ұлпаны ампутациялау.
- 6.резорцин формалин қойртпағын немесе резоднет дайындау
- 7.тампонды резорцин формалинге малып өзек сағаларына апару керек.
- 8.Кептірілген тампонды алып бірінші тампонның үстіне қоямыз, жабамыз.
- 9.Тіс жегі қуысын дентин пастамен жабу

### ● III қабылдау

- 1.дентин пастамен тампонды алып тастау.
- 2.резорцин формалин қойыртпағын немесе резодент дайындау.
- 3.тегістегішті алып, тегістегішпен қойыртпақты өзек сағаларын жабамыз.
- 4.аралық төсем дайындау.
- 5.аралық төсемді штопфермен тісжегі табанына қою.
- 6.тұрақты пломболық материал дайындау.
- 7.пломбаны салып тегістегіш пен штопфермен моделировка жасау.

## Ұлпаның витальді ампутация әдісі.

- Сауыттық ұлпаны алып тастағаннан кейін түбіріндегі ұлпаны сақтауға негізделген әдіс болып табылады. Ол түбірлік ұлпаның репаративті қасиеттеріне негізделген.

Көрсеткіштері: жедел ошақты ҰҚ, Ұлпаның кездейсоқ ашылуы, түбірі қалыптаспаған тіс. Бұл әдіс Көп түбірлі тістерде пайдаланылады.

## ● Емдеу сатылары.

1. Анестезия.
2. Тісжегі қуысын егеу.
3. Тісжегі қуысын ашу.
4. Сауыттық ұлпаның Ампутациясы.
5. Түбір өзек сағаларын кеңейту.
6. Сағалық ұлпаның Ампутациясы.
7. Гемостаз.
8. Әлсіз анестетиктармен медикаментозды өңдеу.
9. Кептіру.
10. Калций құрамдас қойыртпқты тіс культасына салу.
11. Аралық төсем.
12. Пломбылау, моделирование.

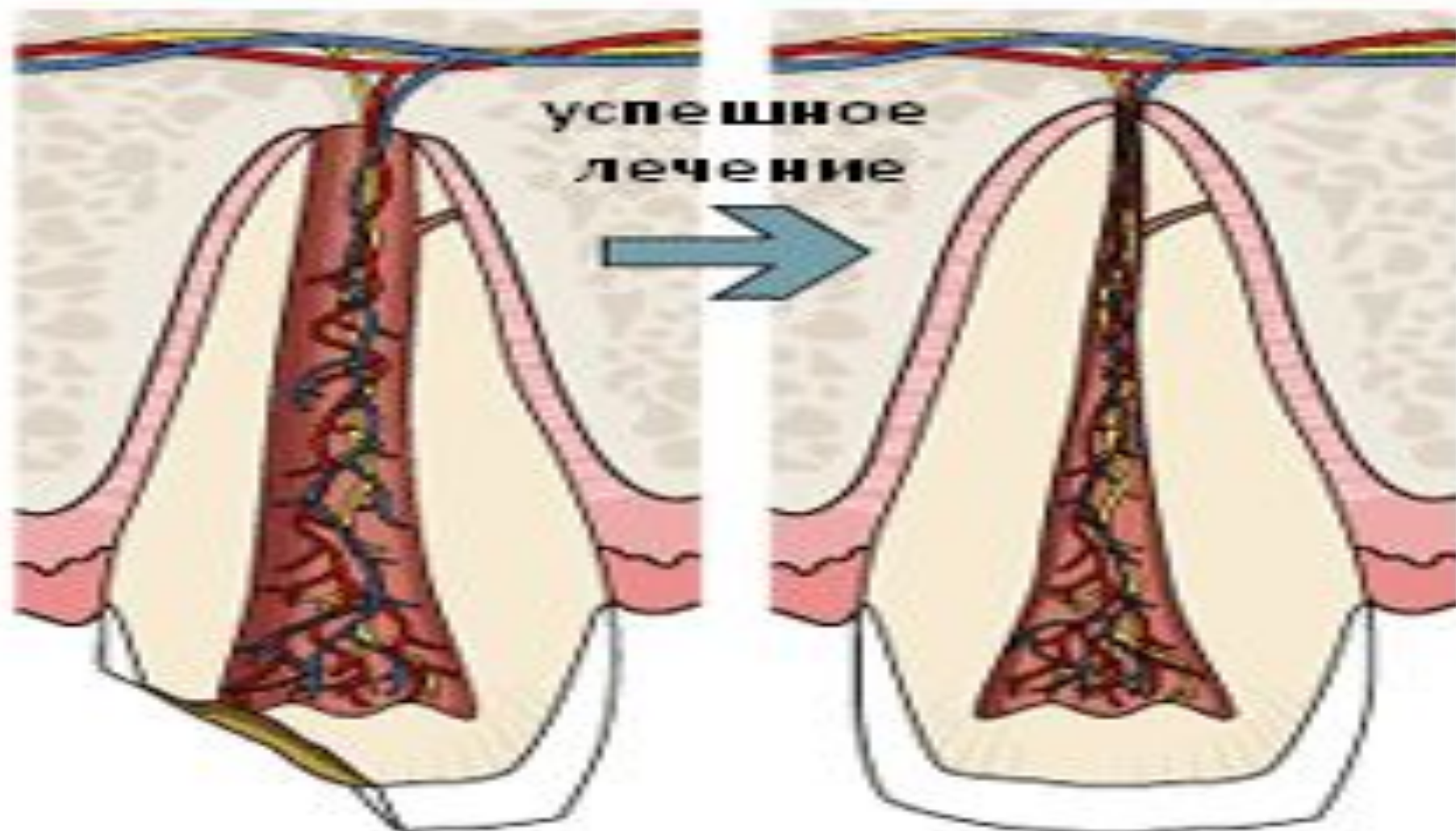


## Незрелый зуб

открытый апекс  
тонкие стенки

## Зрелый зуб

сомкнутый апекс  
толстые стенки



## ҚОРЫТЫНДЫ:

- Ұлпасы қабынған тістерді емдегенде негізгі маселе одонтогенді инфекциясының ликвидациясы, периодонт инфицирленуінің алдын алуы, мүмкіндігінше ұлпаға өмір сақтау болып табылады. Сол үшін науқас адам уақытында дәрігер стоматологқа қаралуы тиіс.

## ҚОЛДАНЫЛҒАН ӘДЕБИЕТТЕР ТІЗІМІ:

- 1. Стоматология детского возраста: Учебник для стом. Факульт. мед. ин-тов/ Под ред Т Ф.Виноградовой - М: Медицина, 1987.-С. 242-252.
- 2«Лекции по стоматологии детского возраста» Т.С. Супиев, С.К.Зыкеева 121-125бет
- 3.Курякина Н.В. Терапевтическая стоматолология детского возраста.Н.Новгород. – 2001.- С.263-293.,347 – 355.
- 4.Справочник детской стоматологии/ пер. с англ.под ред.Т. Ф.Виноградовой – М: Медицина, 2003. – С. 64-70.
- 5.Пульпит возрастные особенности и лечение, Н А Колола, Е П Коньева,А П Прудникова и др - Киев .- Здоров'я, 1980.