

С.Ж.Асфендияров атындағы Қазақ Ұлттық Медицина Университеті



Терапиялық стоматология кафедрасы

Ашық сабақ:

Ауыз кілегей қабығының дерматоздар кезінде (қызыл жалпақ теміреткі, қызыл жегі, кулбіреуікше) жарақаттануы. Клиникасы, диагнозын нақтылау, сараптамалы диагностикасы, емі.
Дәрігер стоматологтың тактикасы.

Группа: 12-001-01
жетекші: садыкова Г.М.

Case-study

Сабақтың мақсаты:

Ауыздың кілегейлі қабығының дерматоздық
жарақаттар кезіндегі патоморфологиялық өзгерістері
мен морфологиялық элементтерін, жүйесін
клиникасын, диагностикалық әдістерін, салыстырмалы
диагностикасын жүргізуді үйрену, білімді
қалыптастыру.

Сабақтың міндеті:

- * Шағымын, ауру тарихын анықтау
- * Диагностикалық әдістерді таңдау
- * Диагностикалық әдістерді жүргізе білу
- * Салыстырмалы диагностиканы жүргізе білу
 - * Қорытынды диагнозды негіздей білу
 - * Емдеу тактикасын анықтау

Case-study

1

2

3

4

5

6

Тақырып

Кері байланыс

Ситуациялық есеп

1

52 жастағы науқас, ауыздың шырышты қабығының ашып ауыратынына шағымданады. Аурудың басталуын жүйке күйзелісімен байланыстырады. Емханада ауыз қуысын глицеріндегі бура ерітіндісімен өңдеп емдеген, нәтижесі жоқ.

Ауыру оқтын-оқтын асқынады.

Анамнезде гиперацидті гастрит, холецистит, артериялық гипертензия. Қарап тексергенде: жергілікті лимфа түйіндері қозғалмалы, біршама үлкейген, ауырмайды. Еріннің қызыл жиегі қалыпты. Қызылиек үсті тіс шөгінділері, шайнайтын тістердің үшкір шеттері бар.

Тілдің арқасында көптеген мүйізгектелген нүктелер. Екі ұрттың шырышты қабығының ортаңғы және артқы бөліктерінде қырғанда алынбайтын тор, шілтер түріндегі ақ түсті өзгермеген өрнек бар. 45 тіс аймағында өтпелі қатпар бойында фибринозды қақпен жабылған, ауыратын эрозия бар. Науқас 15 жыл бойы шылым шегеді.

Болжамды диагноз қойыңыз, негіздеңіз, салыстырмалы диагностика жүргізіңіз, емдеу тактикасын анықтаңыз.

← КЕРІ

Ситуациялық есеп

2

38 жастағы науқас, оң жақ ұртының және тілінің тағам қабылдағанда әр түрлі тітіркендіргіштерден ауыратынына шағымданады. Ауру көбінесе жүйке жүйесі қозғанда, қатты қажу кезінде күшейеді. Оң жақ ұрттың кілегей қабығында жағымсыз сезімдер екі жыл бұрын жүйке күйзелісі кезінде пайда болды, антисептиктермен шайғанда және кератопластикалық дәрілермен емдегенде жазылады. Сол жақ ұрттың шырышты қабығының ретромолярлы аймағында селдір суретті түзетін папулалар түріндегі мүйізгектенген ошақ бар. Оң жақ ұрттың шырышты қабығының артқы бөлігінде саусақпен басқанда ауыратын, беті алқызыл түсті, шет жағы өрнектелген папулалар жиынтығы бар. Папулалар қырғанда алынбайды, тілдің бүйірлік беттерінде қызарған фибринді қақпен жабылған, диаметрі 2 см дейінгі эрозиялар бар. Тілдің бүйірлік бетінде оң және сол жақта өзара сызықпен қосылған папулалар байқалады.

Болжамды диагноз қойыңыз, негіздеңіз, салыстырмалы диагностика жүргізіңіз, емдеу тактикасын анықтаңыз.

← КЕРІ

Ситуациялық есеп

3

45 жастағы науқас, стоматологқа тілдің астындағы және ауыз бұрыштарындағы ауруға шағымданып келді. Жағымсыз сезіну екі апта бұрын пайда болды. Ауыру сезімі сөйлегенде және тамақ ішкенде күшейеді. Сілекей көп бөлінеді. Соңғы үш күнде ауыз бұрыштарында аурушаң сызаттар пайда болды. Өз бетімен емделген. Зақымдалған ошақтарды шырғанақ майымен өңдеген. Жағдайының жақсаруы байқалмаған. Жалпы жағдайы өзгеріссіз.

Ауыру тарихында: вегетотамырлық дистония, созылмалы гастрит. Жергілікті лимфа түйіндері саусақпен басқанда ауырмайды. Ауыз қуысы түбінде өзгермеген кілегейлі шырышты қабатта пішіндері әр келкі, мөлшері 1,5 x 2 см, алқызыл түсті эрозия ошағы анықталды. Никольский симптомы оң.

Болжамды диагноз қойыңыз, негіздеңіз, салыстырмалы диагностика жүргізіңіз, емдеу тактикасын анықтаңыз.

← КЕРІ

Ситуациялық есеп

4

37 жастағы науқас, клиникаға оң жақ ұрттың шырышты қабығының әсіресе тамақ ішкенде ашып ауыратынына, сондай-ақ, бет терісінің қызарғанына шағымданып келді. Осы белгілердің пайда болуын, күн көзінде ұзақ уақыт болуымен байланыстырады.

Қарап тексергенде: маңдай, мұрын және бет терісінде көбелек тәрізді қызару анықталды. Ауыз ішінде: оң жақ ұрттың шырышты қабығында, тістердің бірігетін сызығында, эпителийде күңгірттенген гиперкератозды ошақ бар. 16 тістің тұсында сипап тексергенде ауыратын эрозия ошағы бар. Ауыз қуысы сауықтандырылмаған.

Болжамды диагноз қойыңыз, негіздеңіз, салыстырмалы диагностика жүргізіңіз, емдеу тактикасын анықтаңыз.

← КЕРІ

Ситуациялық есеп

5

Әйел 40 жаста, ауыз қуысының тағам қабылдағанда және сөйлегенде күшейетін ауыру сезіміне шағымданып келді. Науқастың айтуынша 2 апта бойы қатты ауырған. Қарап тексергенде: оң жақ ұртта, өзгермеген кілегейлі қабат бетінде алқызыл түсті, жиектерінде эпителий үзіктері сақталған эрозия ошағы бар. Сипап тексергенде ауырады. Эрозияның көлемі 0,7-0,9 см.

Болжамды диагноз қойыңыз, негіздеңіз, салыстырмалы диагностика жүргізіңіз, емдеу тактикасын анықтаңыз.

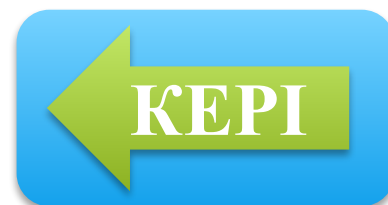← КЕРІ

43 жастағы әйел адам, ауыздың ішіндегі қатты ауыру сезіміне және кілегей қабатының түсінің өзгергеніне шағымданады. Ауру тарихы: науқастың айтуынша ауыру сезімі көктем, күз айларында күшейеді. Қарап тексергенде: екі ұртында, азу тістер тұсында кілегейлі қабатта, ортасы қызарған ұсақ ақ-сұр түстес, доға және шеңбер құрай орналасқан ошақ анықталды. Кілегейлі қабат бетінен сәл көтеріңкі.

Болжамды диагноз қойыңыз, негіздеңіз, салыстырмалы диагностика жүргізіңіз, емдеу тактикасын анықтаңыз.

Case-study ережесі:

**Кезкелген ұяшықты таңдап ондағы
тапсырманы орында!!!**



Кері байланыс

1

2

3

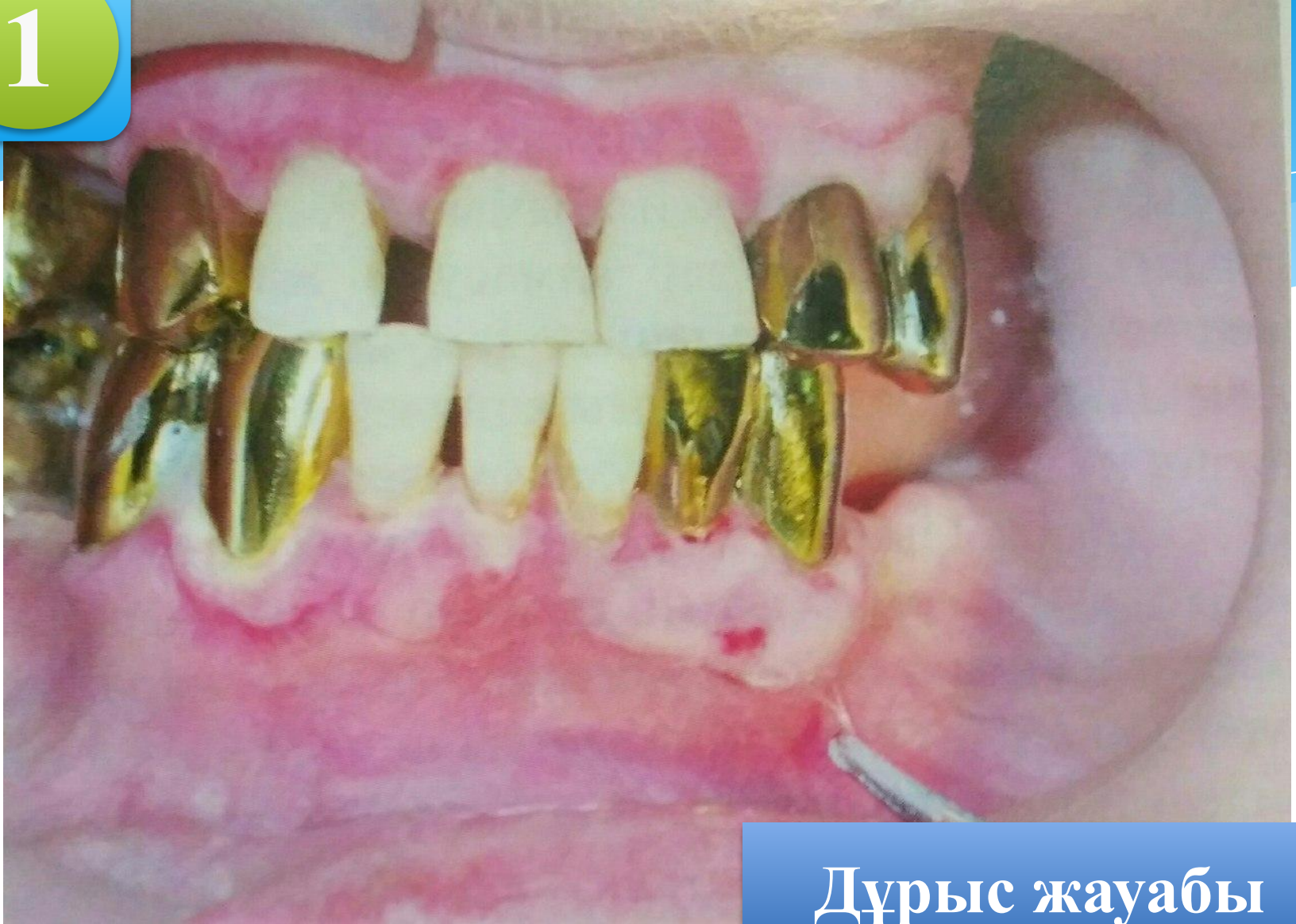4

5

6

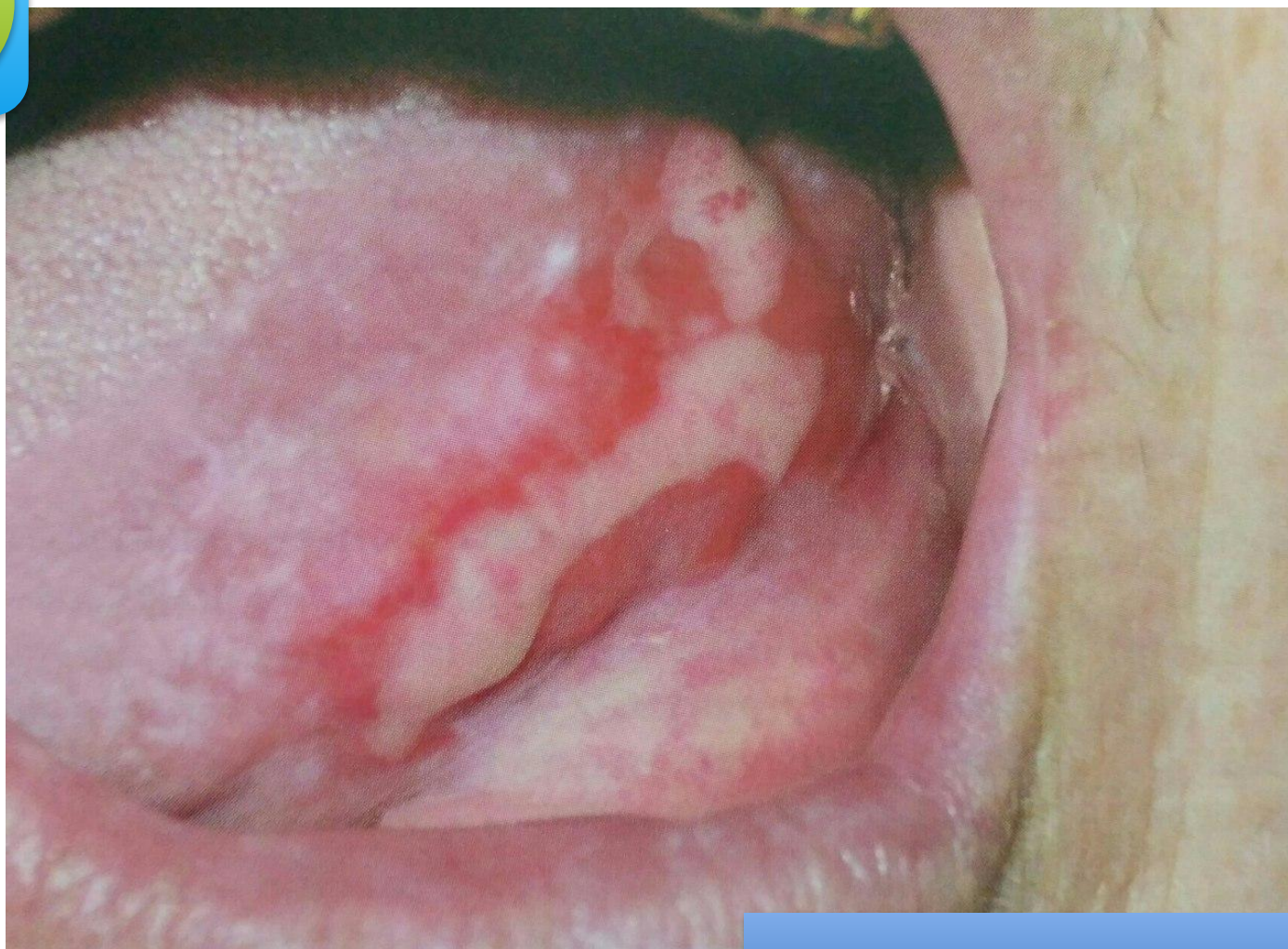Case-study

1



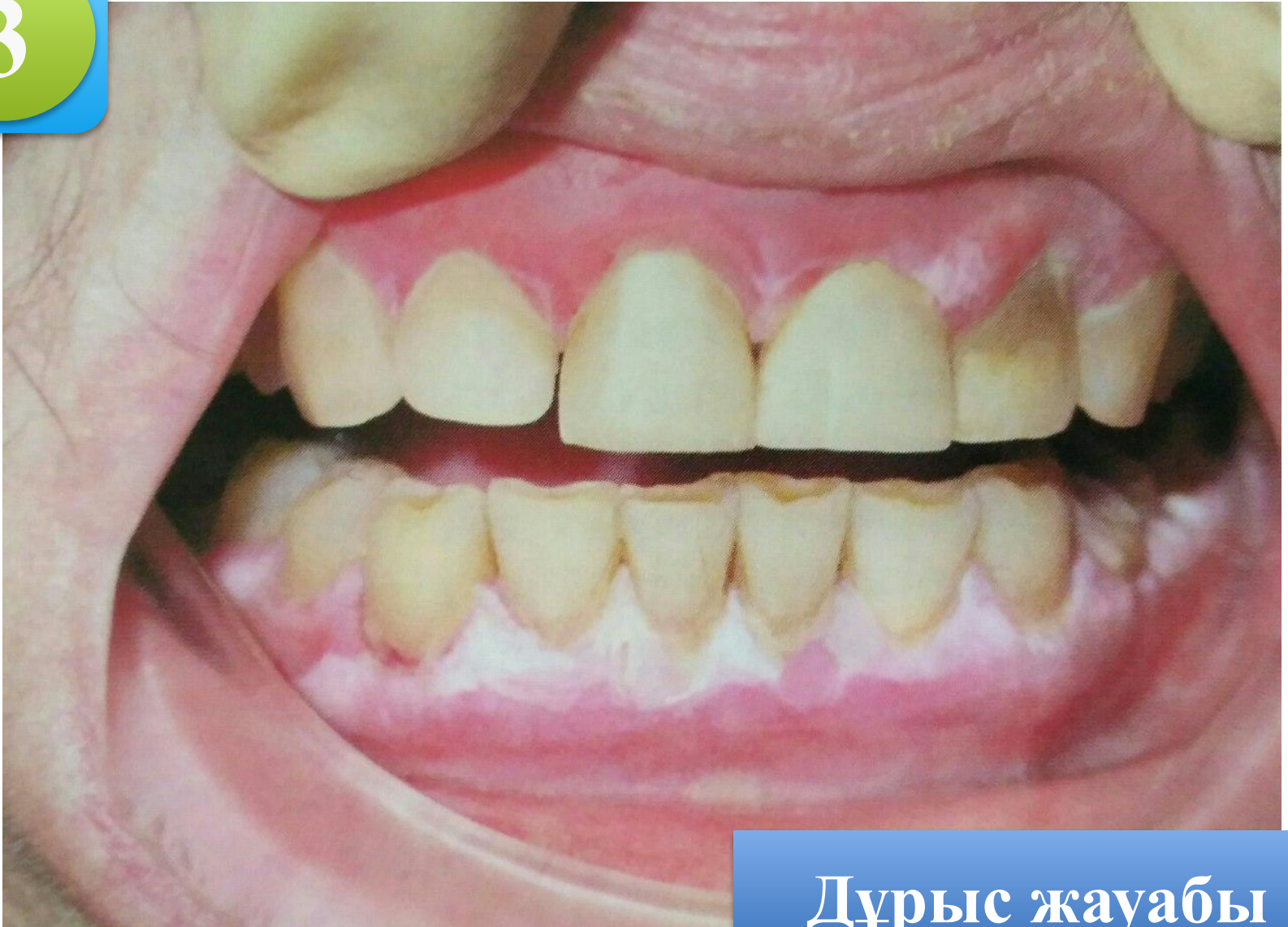Дұрыс жауабы

2



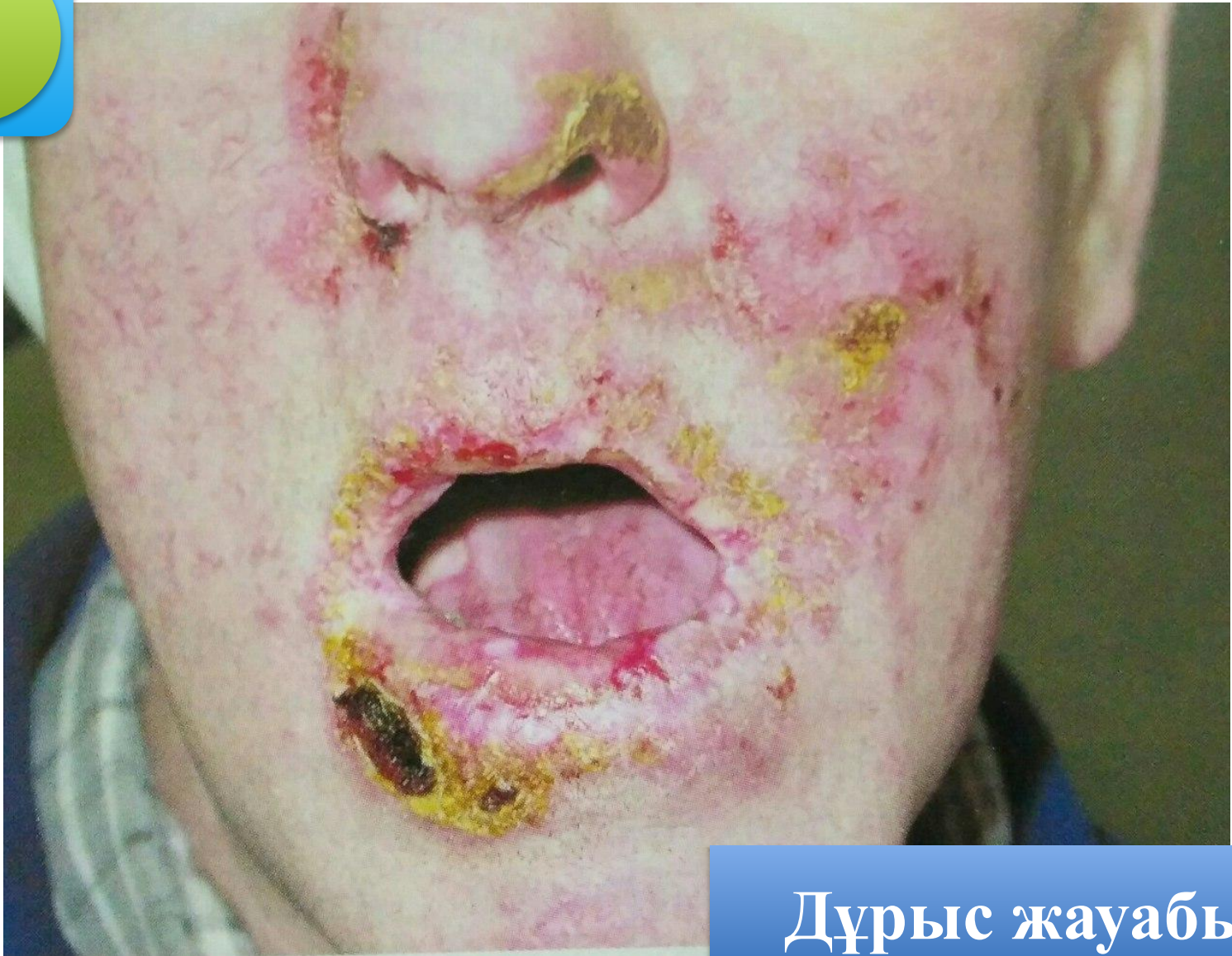Дұрыс жауабы

3



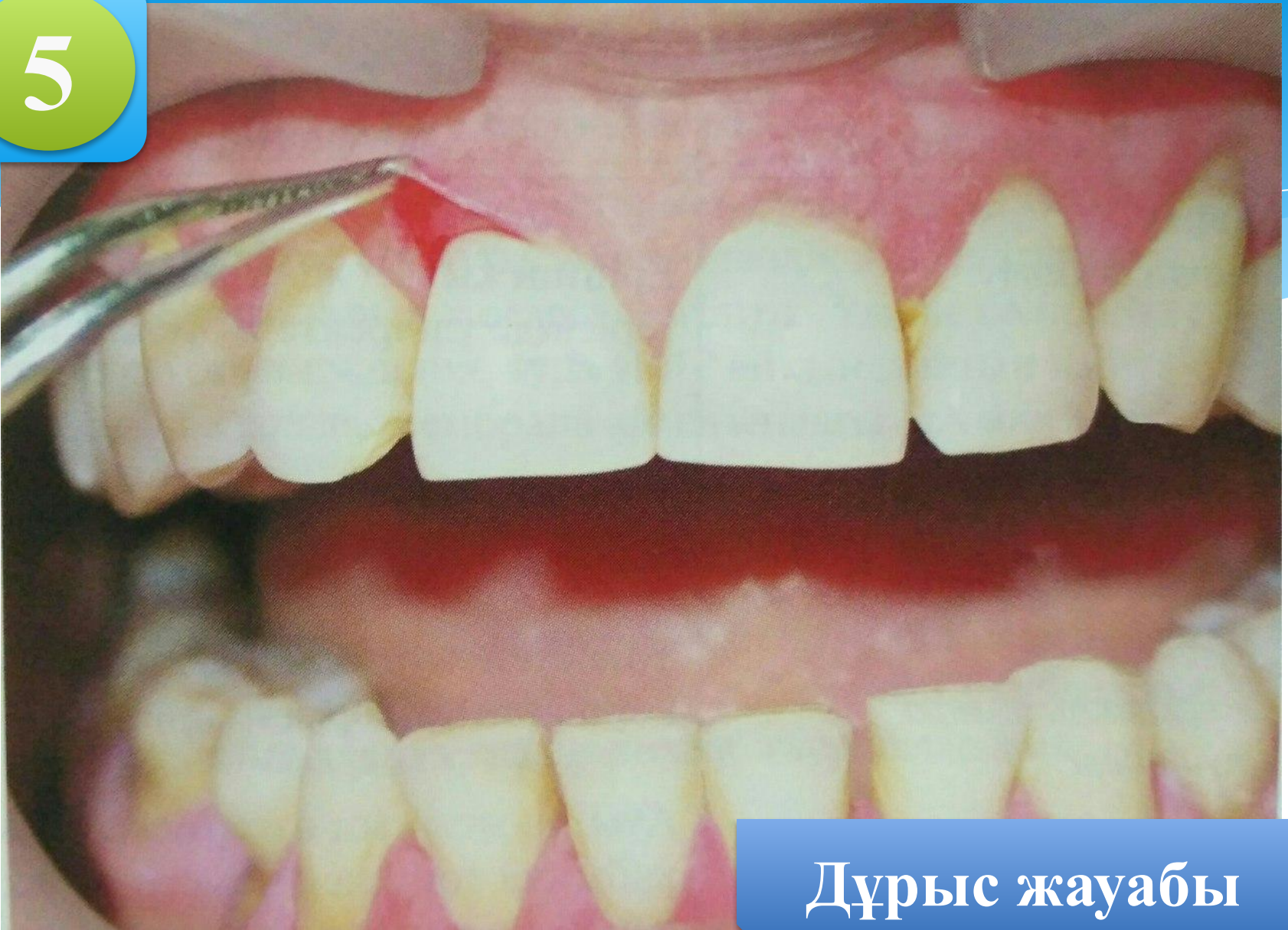Дұрыс жауабы

4



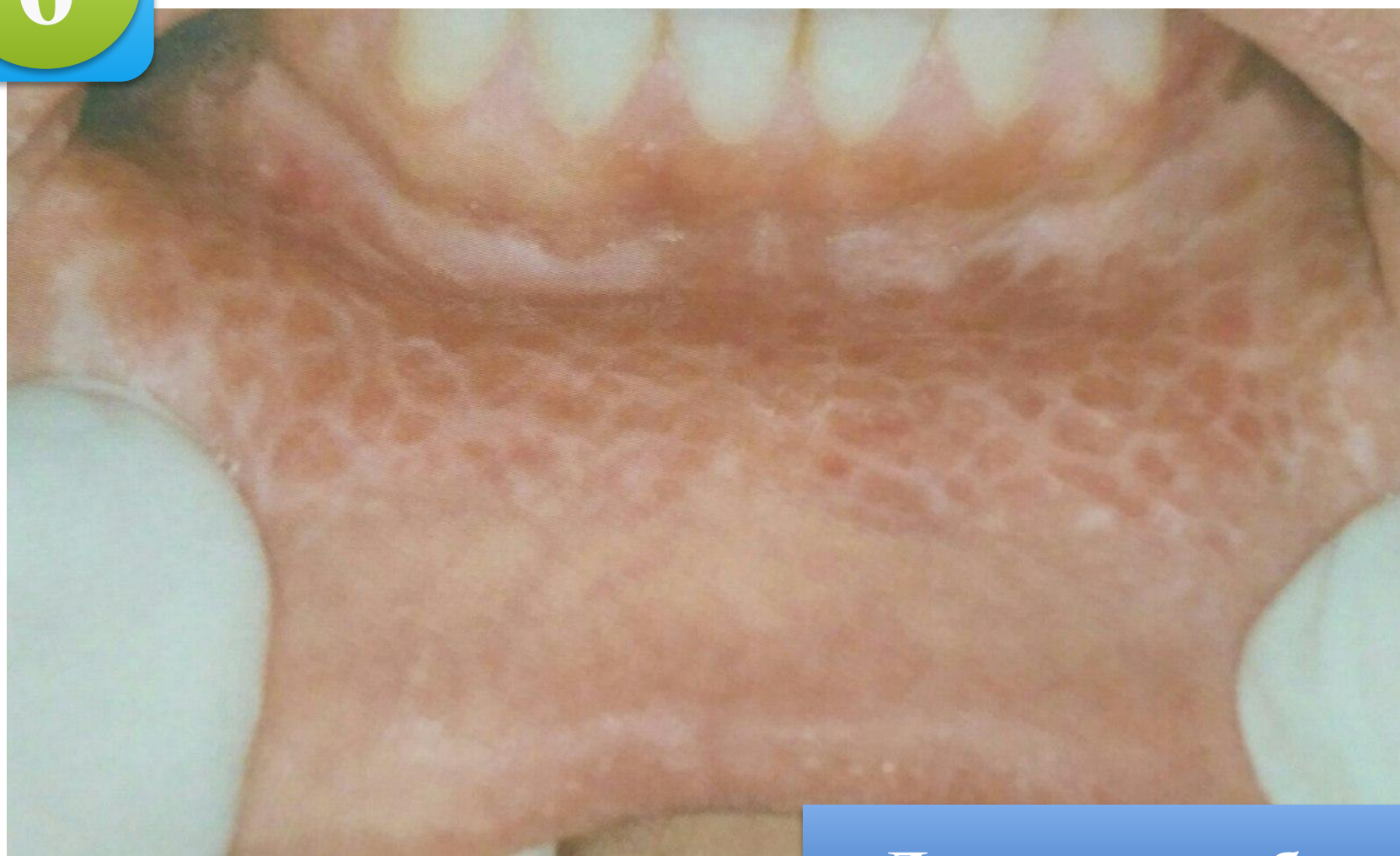
Дұрыс жауабы

5



Дұрыс жауабы

6



Дұрыс жауабы

1

* Акантолиздік күлдіреуік. Қызыл иектің
зақымдануы

Кері байланыс

2

* Жалпақ теміреткі, эрозия-жаралық түрі.

[Кері байланыс](#)

* Жалпақ теміреткі. Қызыл иектің
зақымдануы

Кері байланыс

4

* Қызыл жегі

Кері байланыс

5

* Акантолиздік күлдіреуік. Никольский
СИМПТОМЫ ОҢ.

Кері байланыс

6

* Жалпақ теміреткінің типті түрі

Кері байланыс