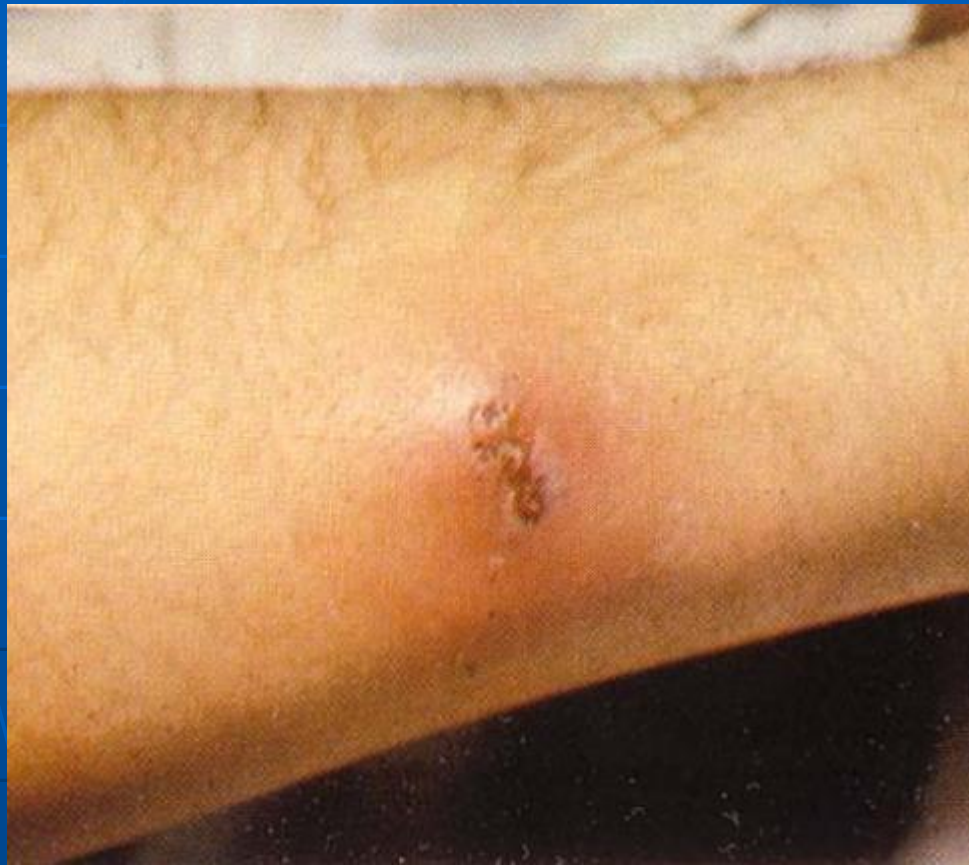
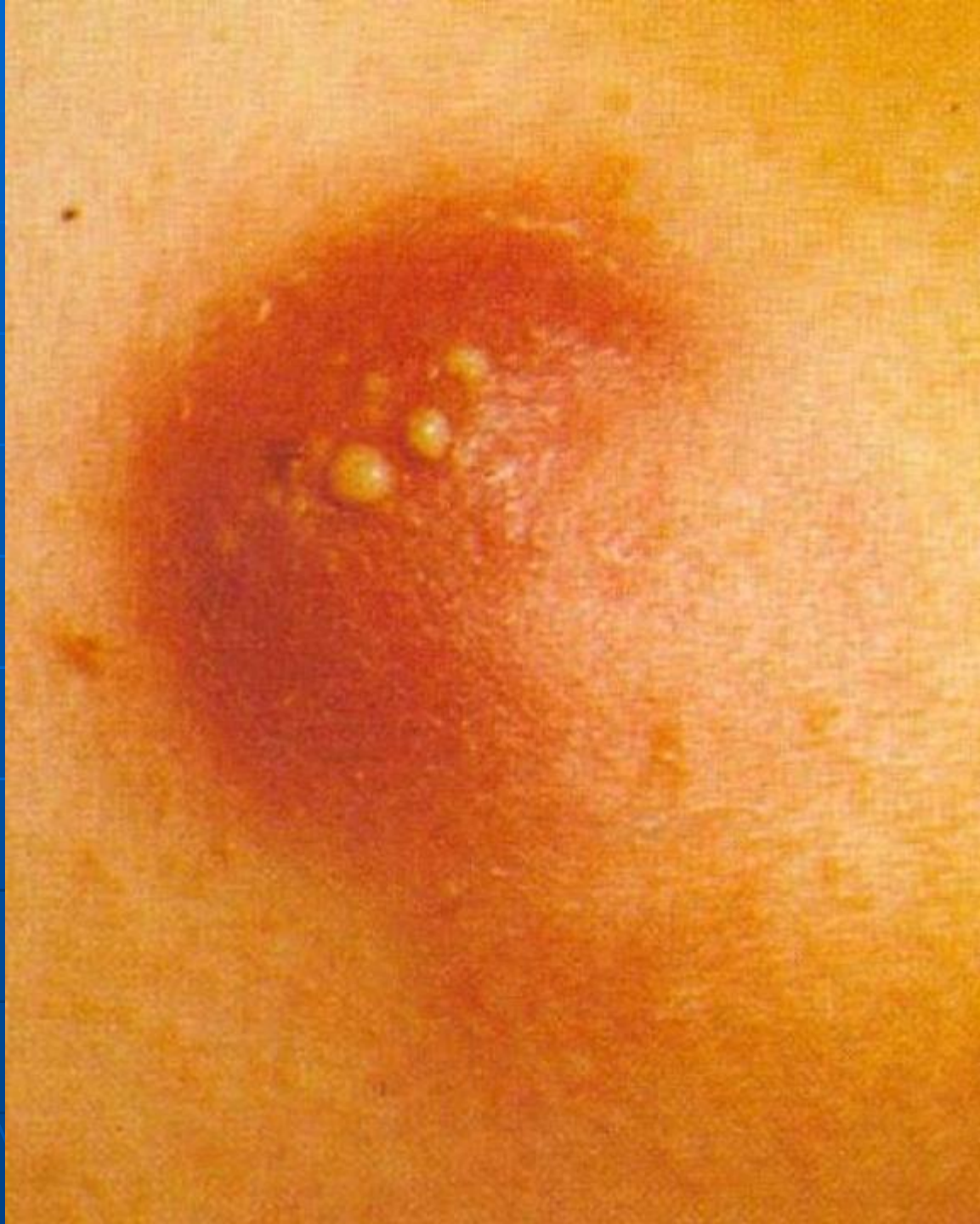
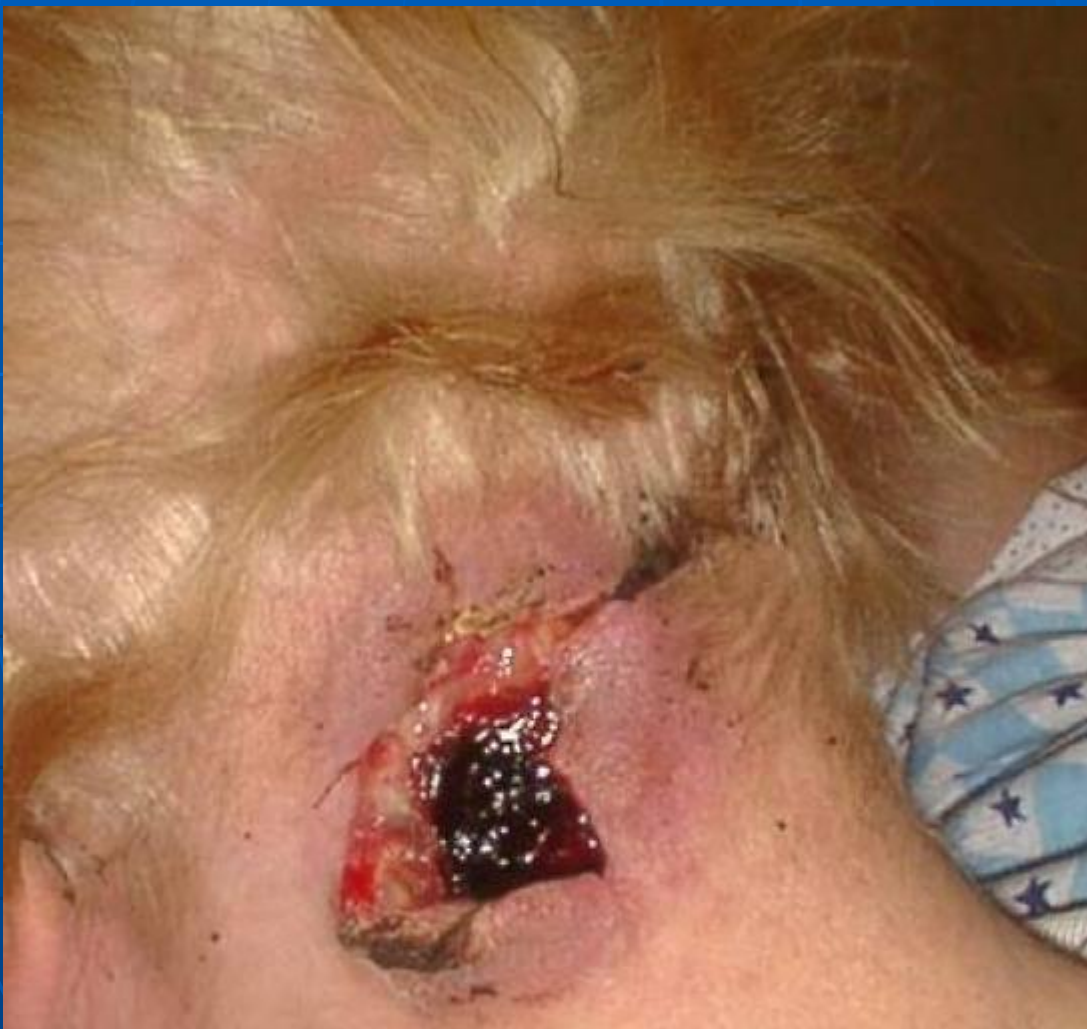Острые гнойные заболевания мягких тканей

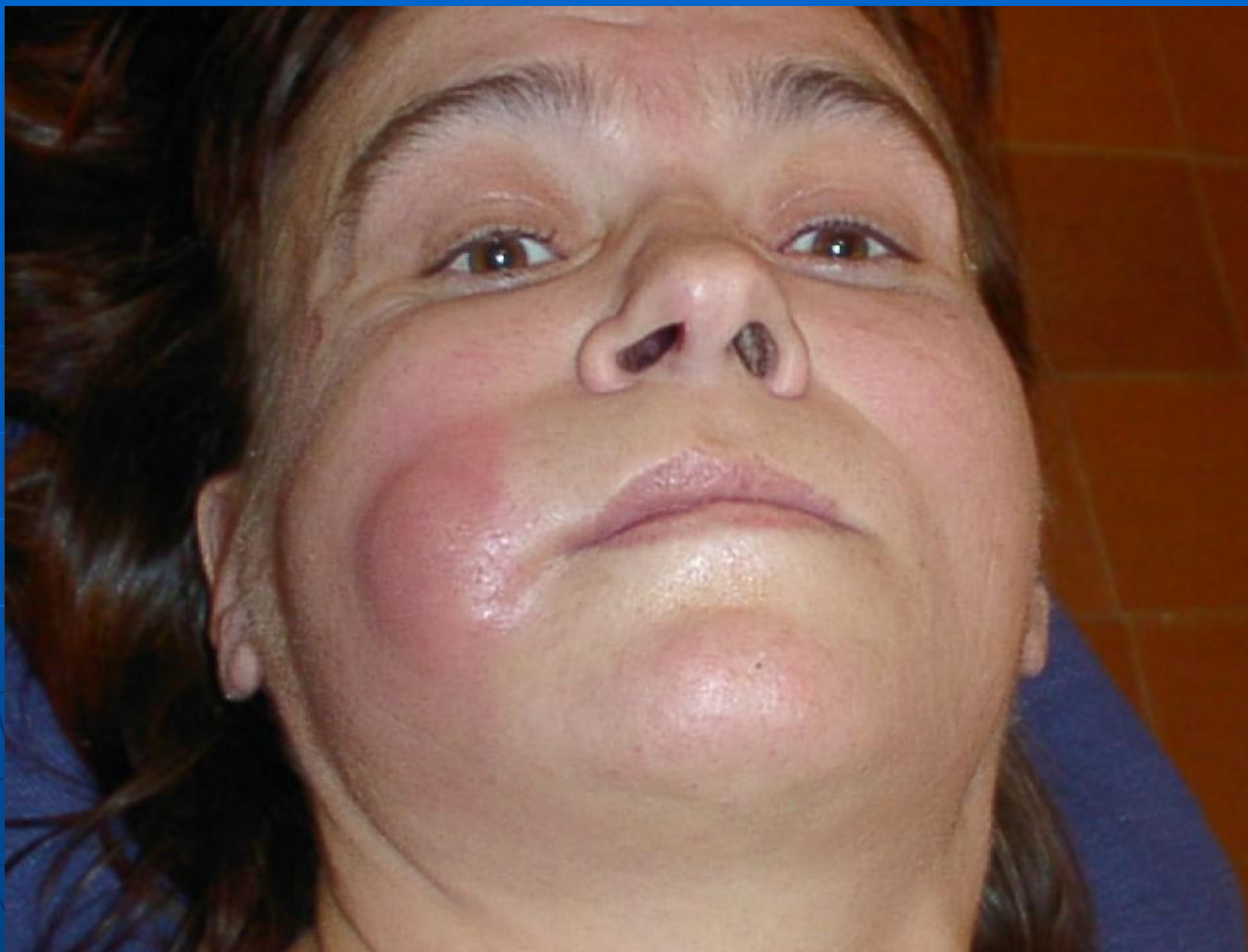
Фурункул предплечья

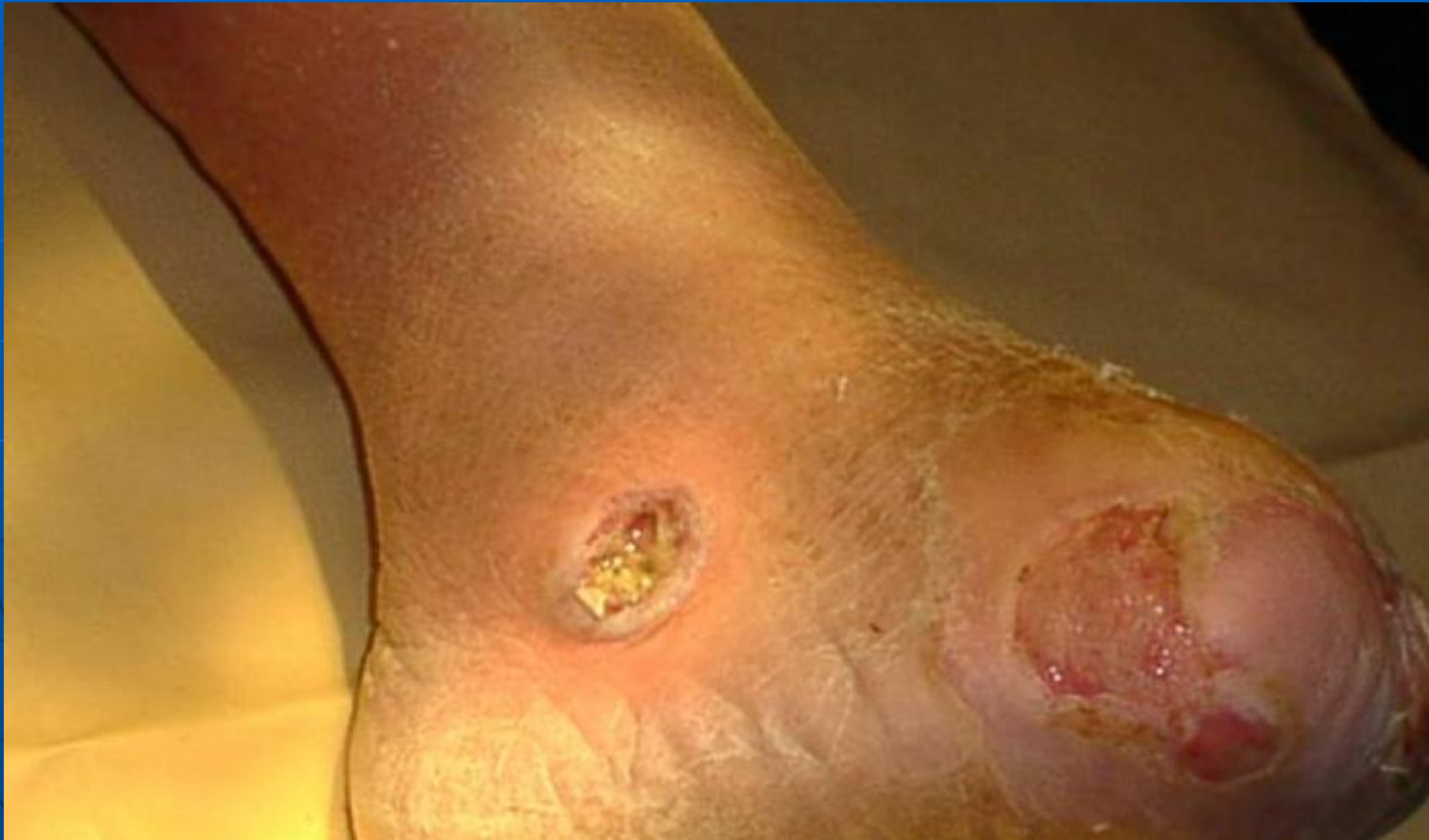



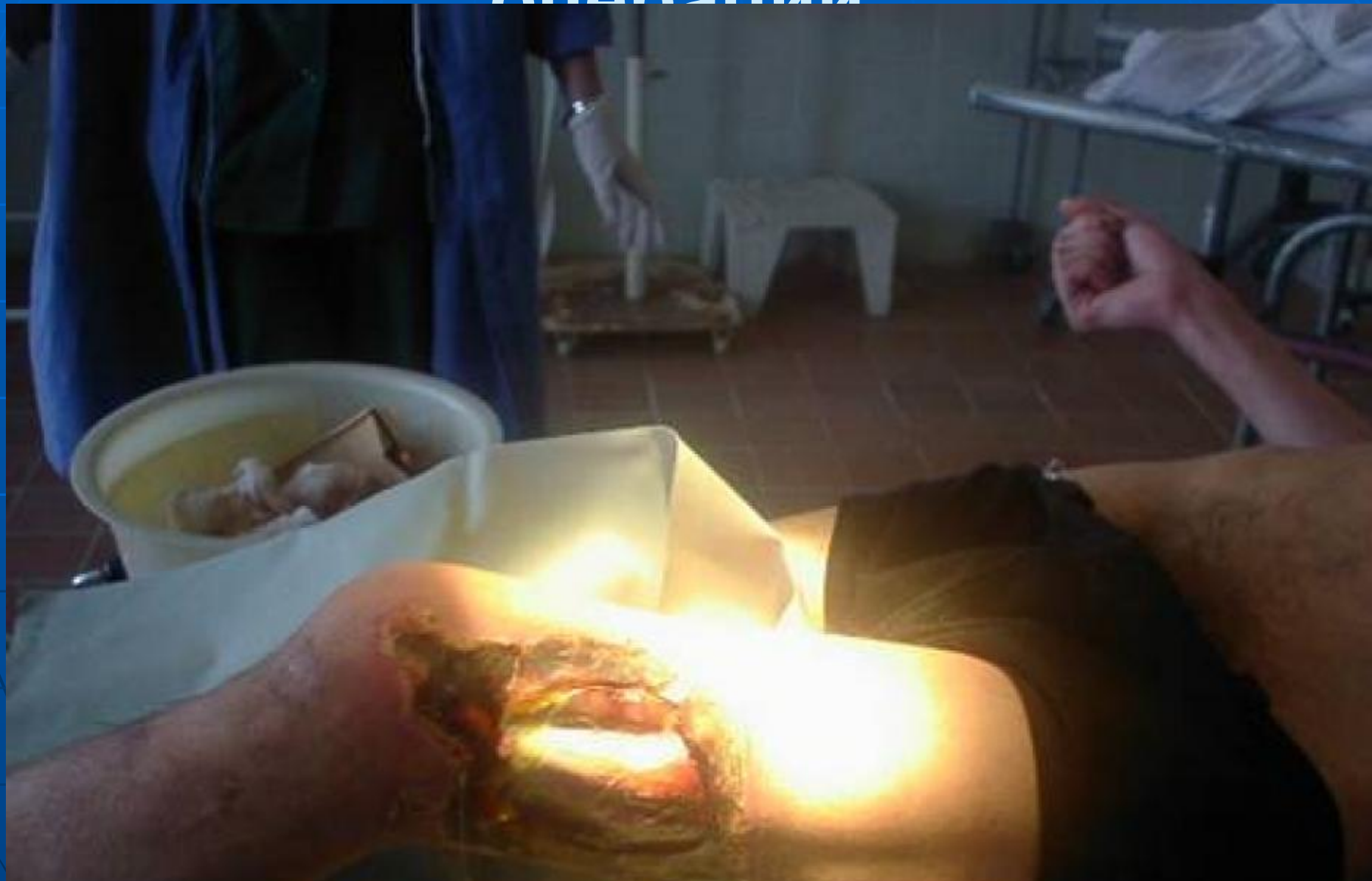Карбункул шеи: 3-и сутки после операции рассечения и иссечения карбункула



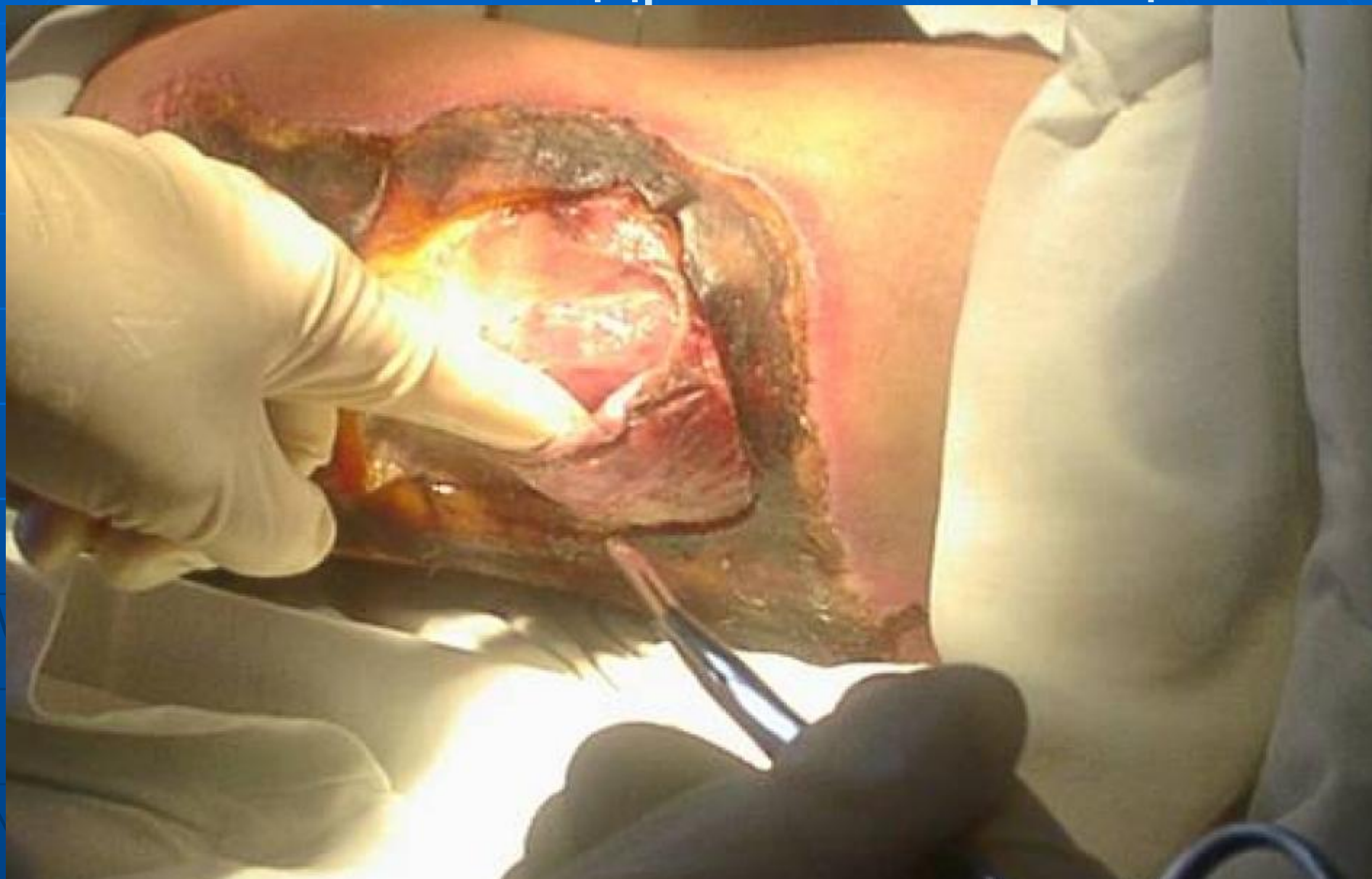



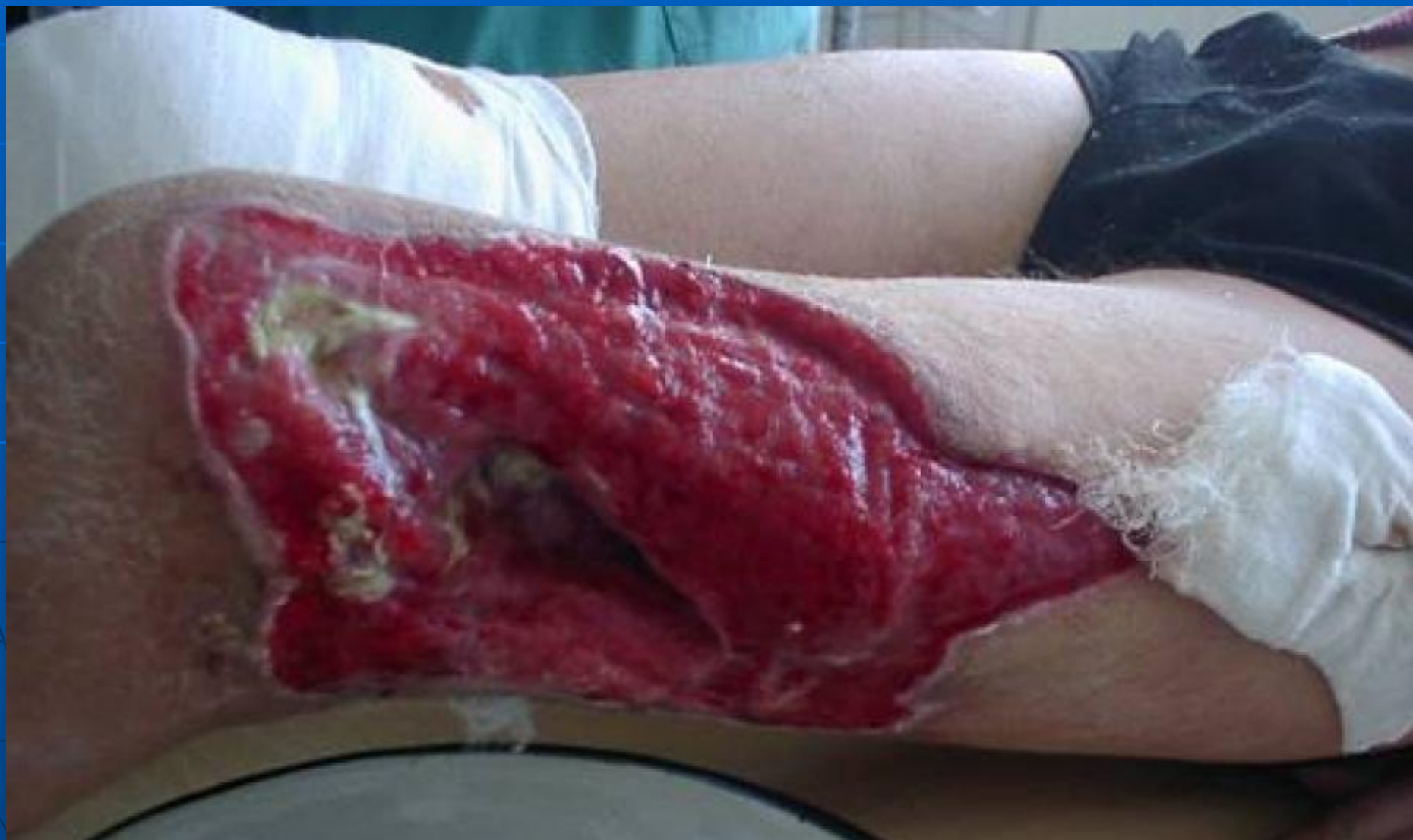Флегмона бедра– вид до операции



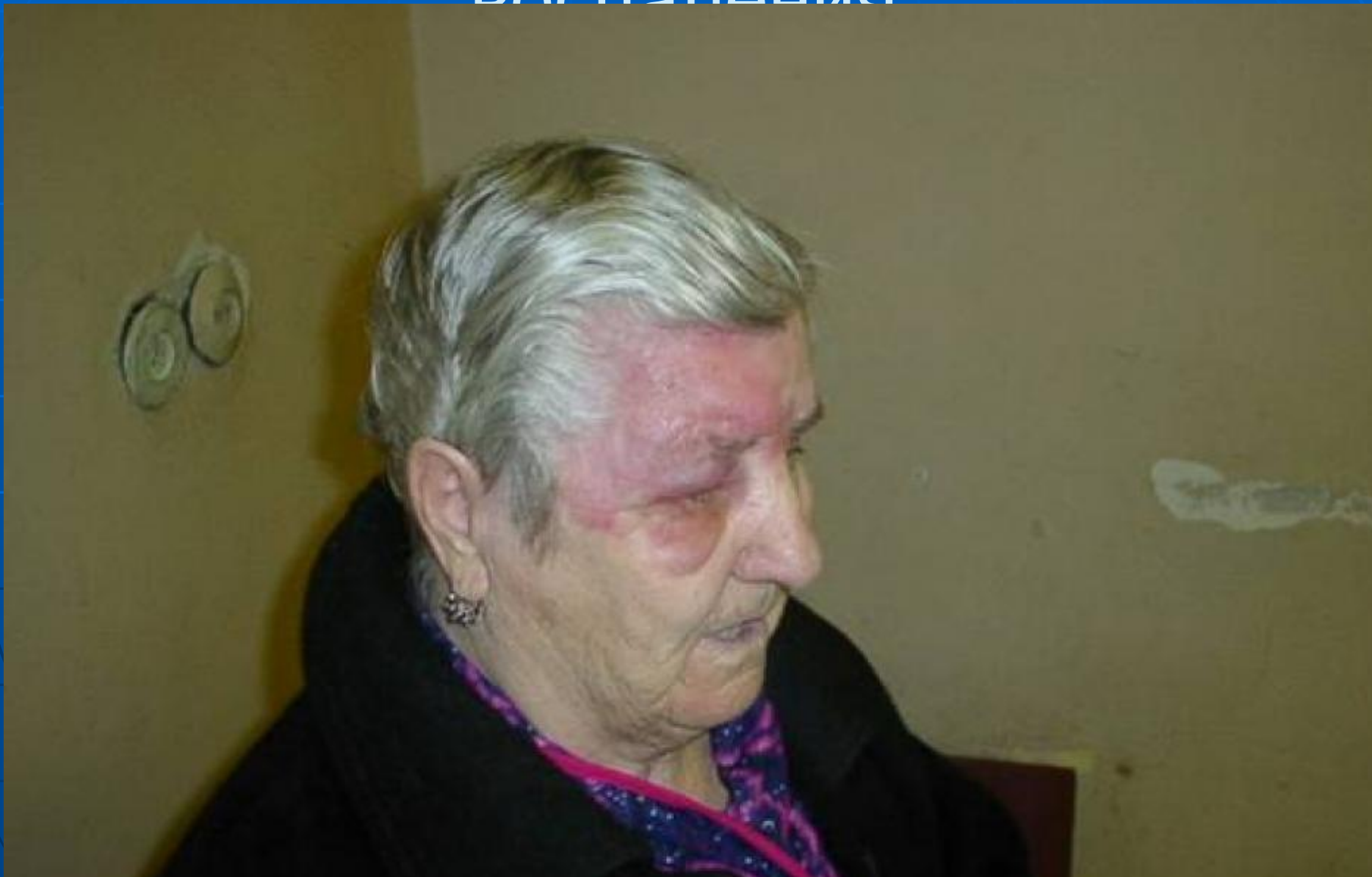
Флегмона бедра – на операции



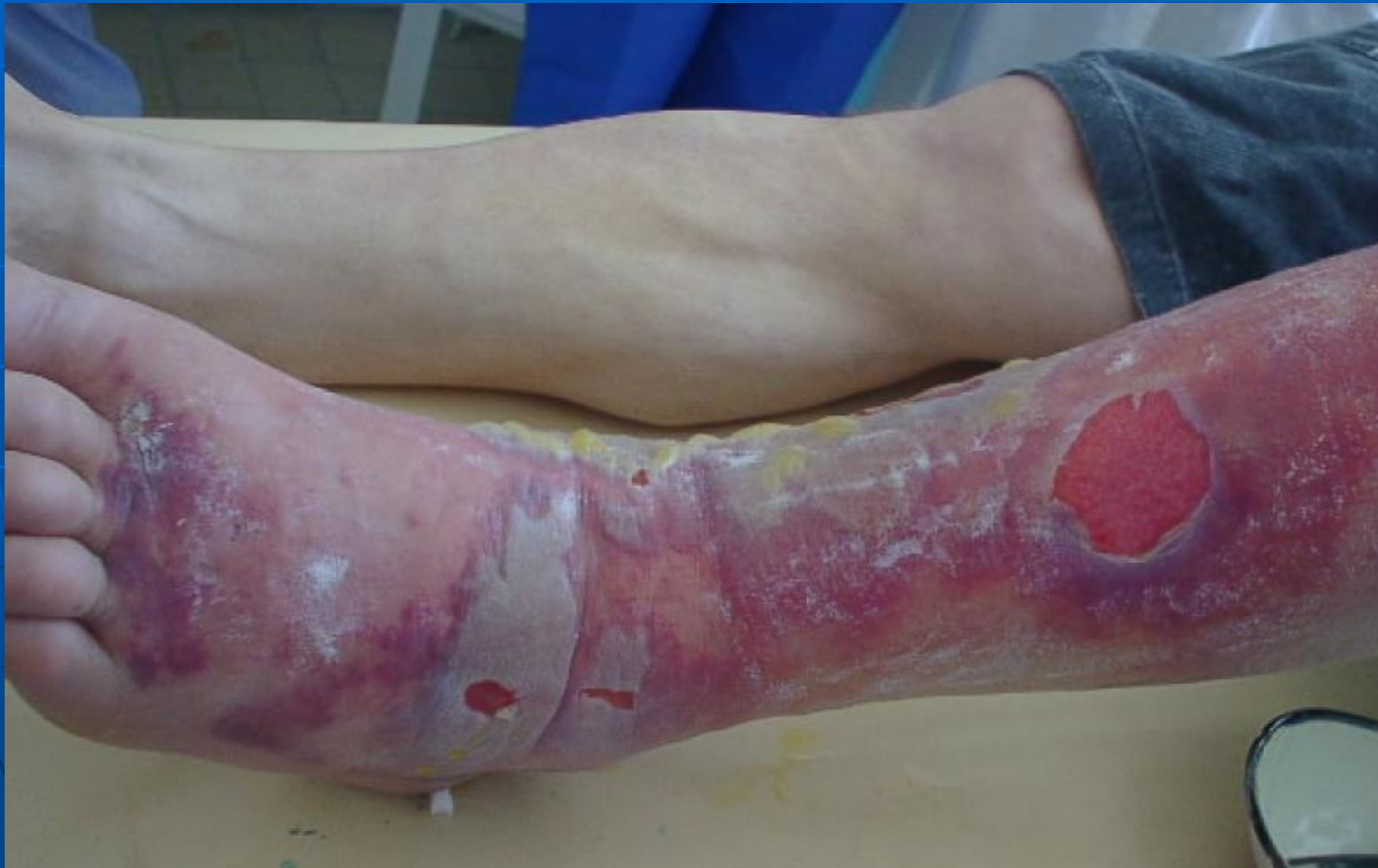Флегмона бедра – 14-е сутки после операции



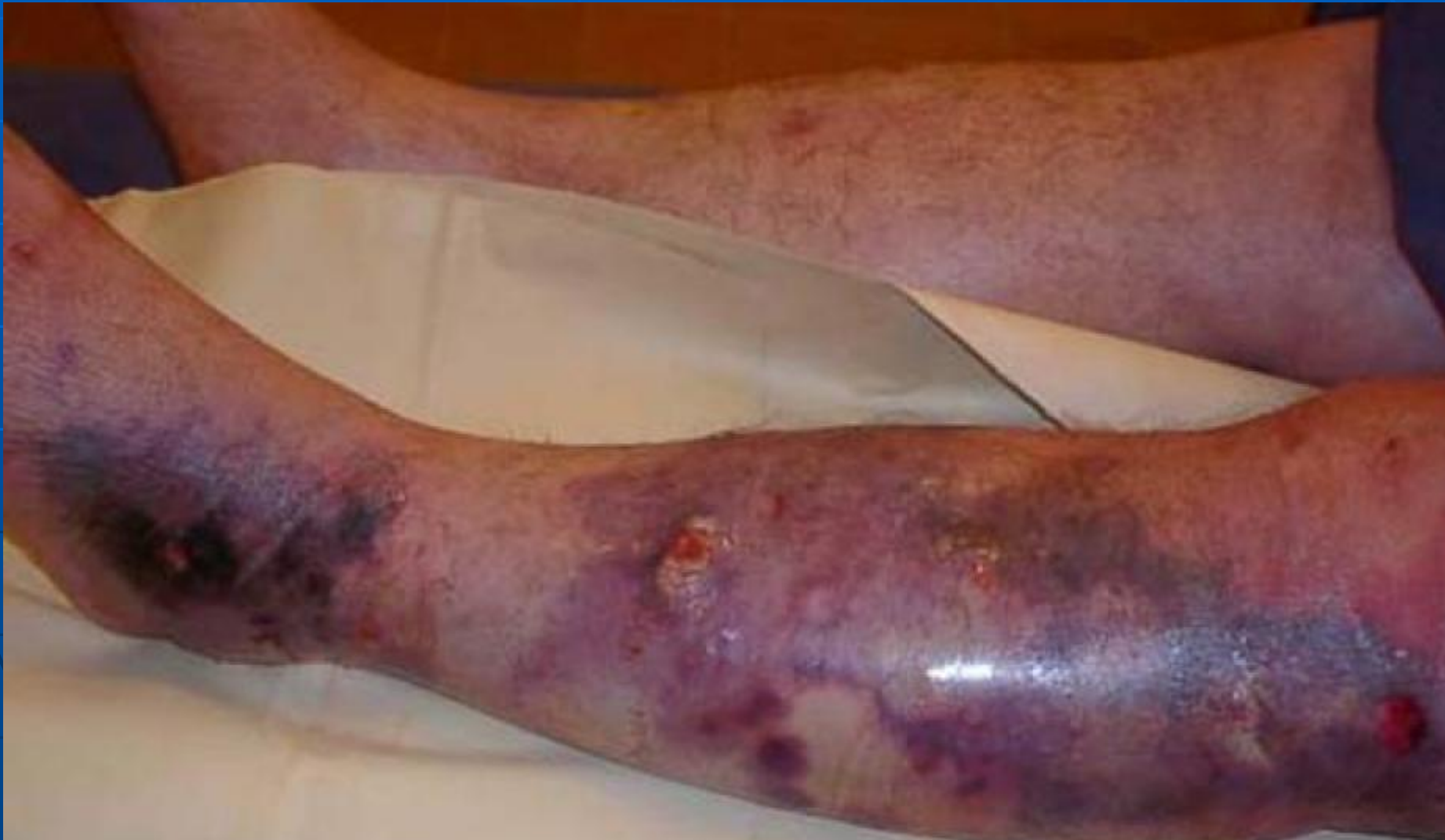Эритематозная форма рожистого воспаления



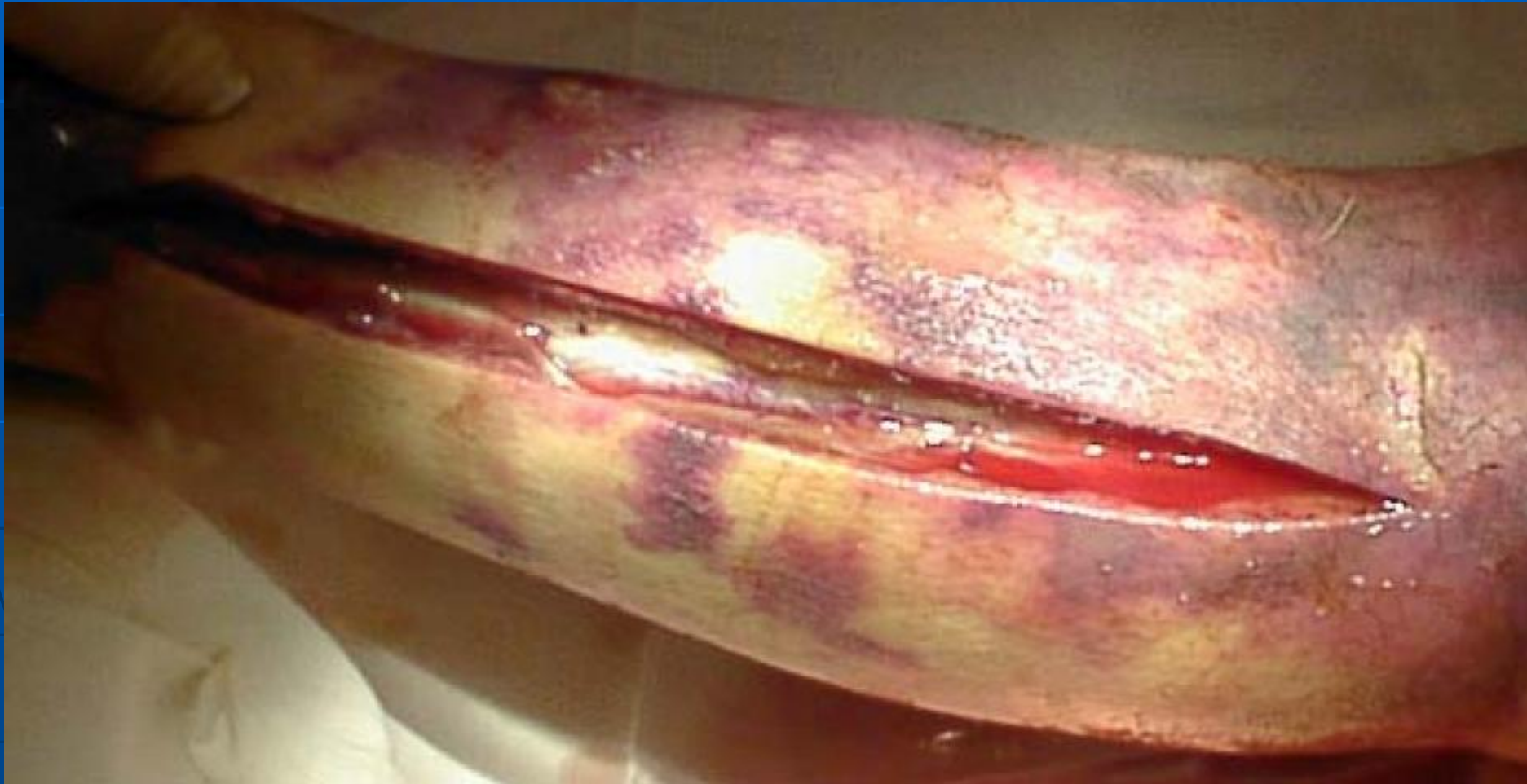
Буллезная форма рожистого воспаления голени



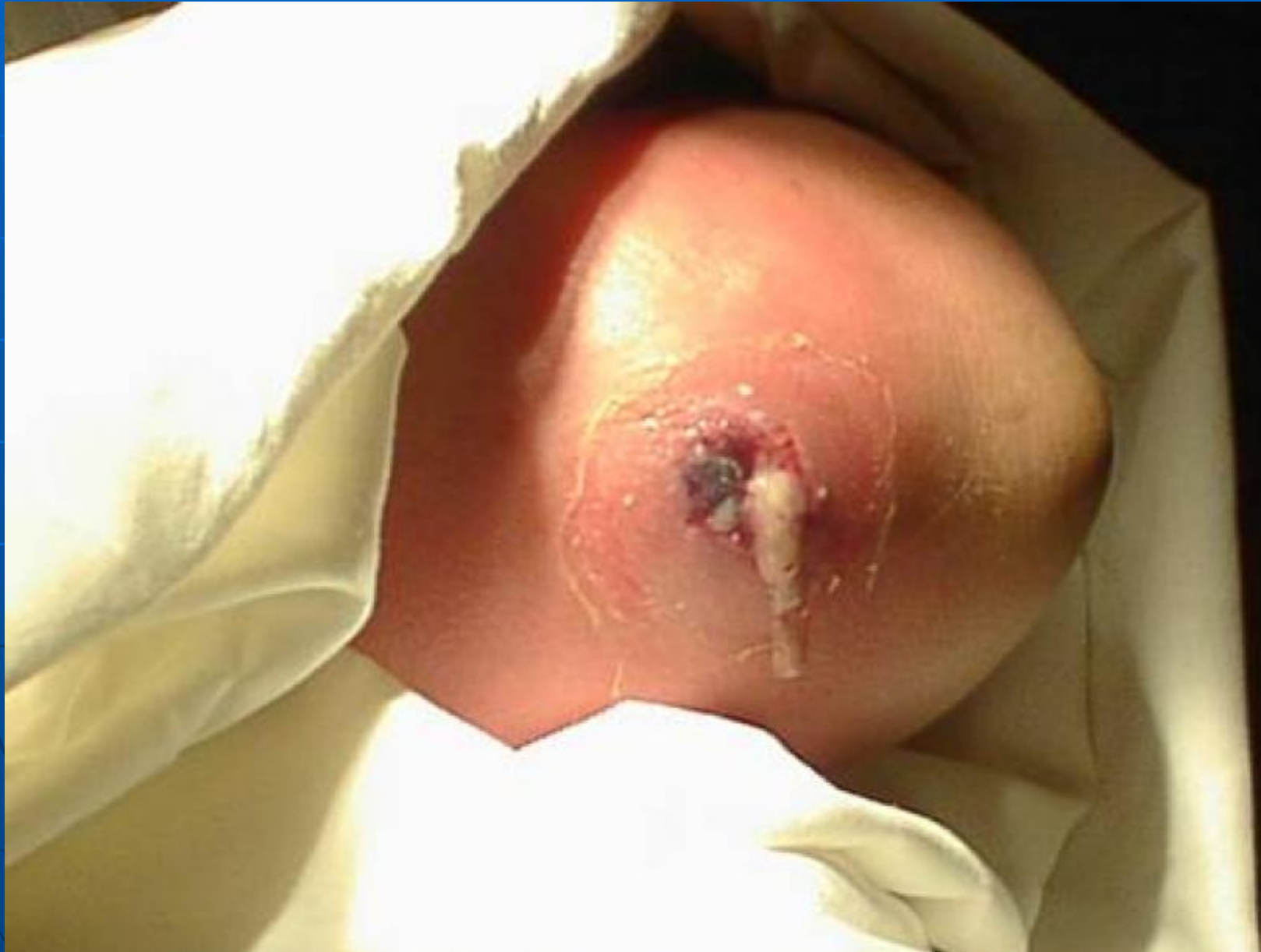Буллезно-геморрагическая форма рожистого
воспаления голени, осложнившаяся глубокой
флегмоной– вид до операции



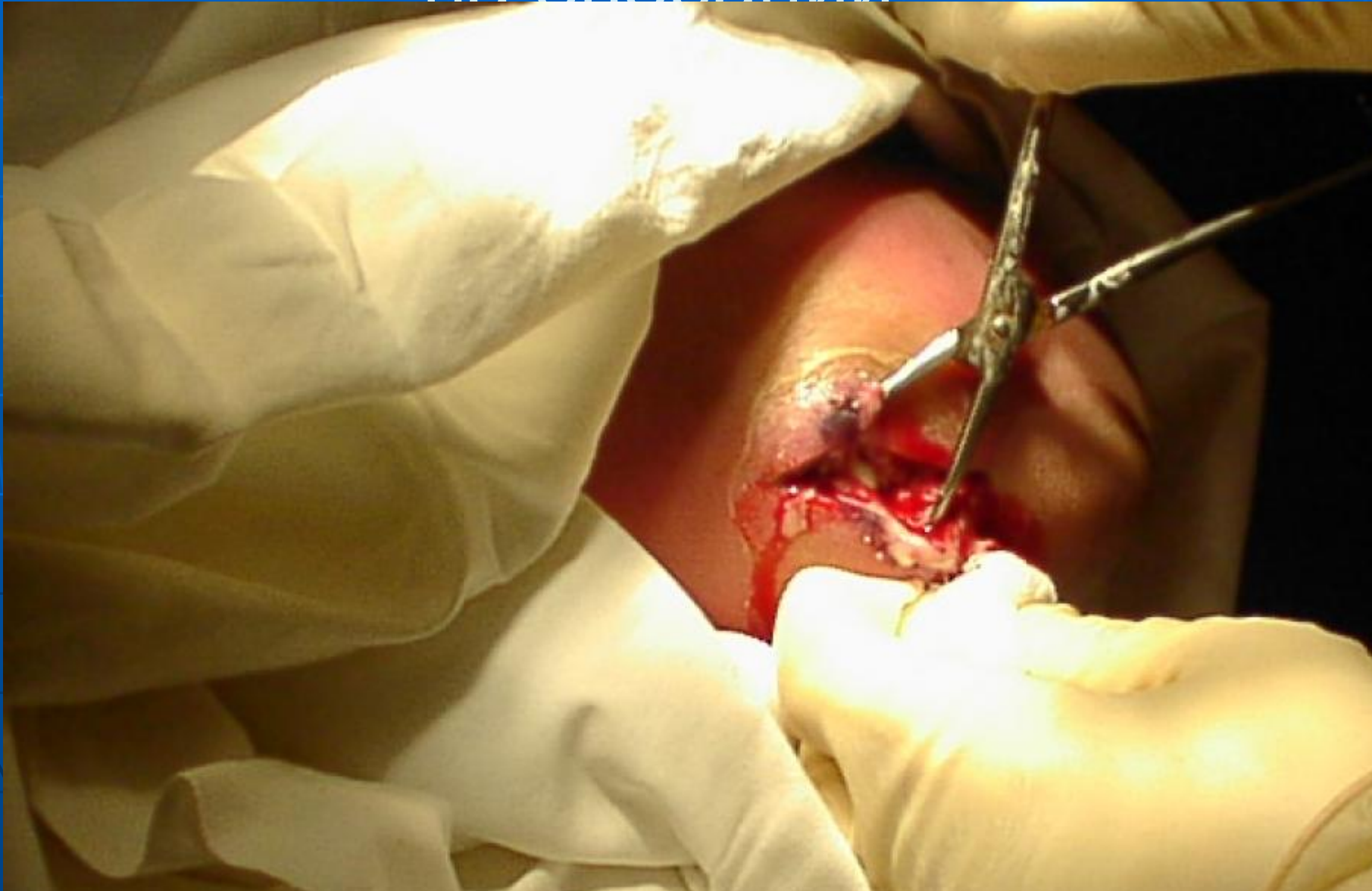**Буллезно-геморрагическая форма
рожистого воспаления голени,
осложнившаяся глубокой флегмоной– на
операции**



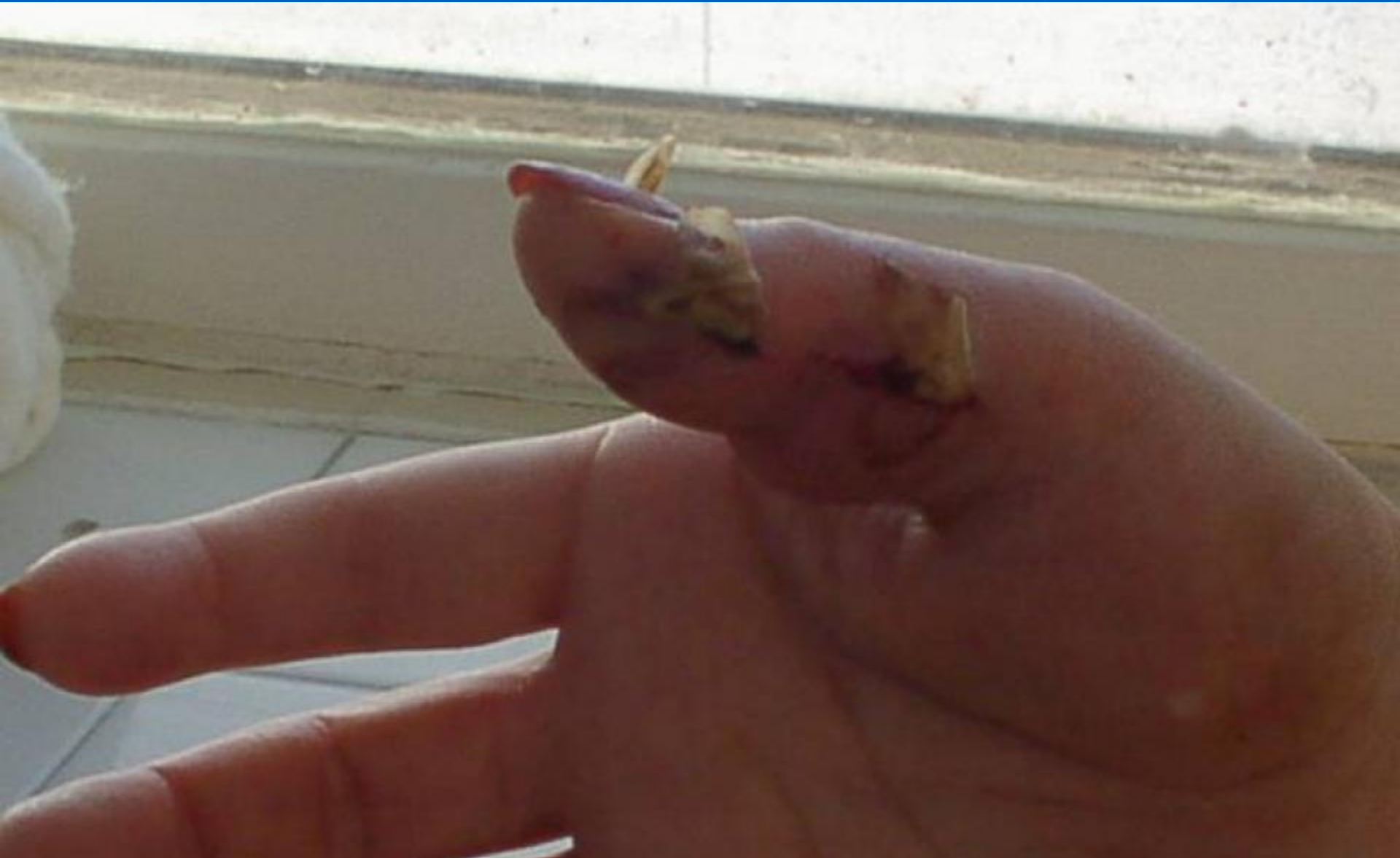Параартикулярная флегмона –



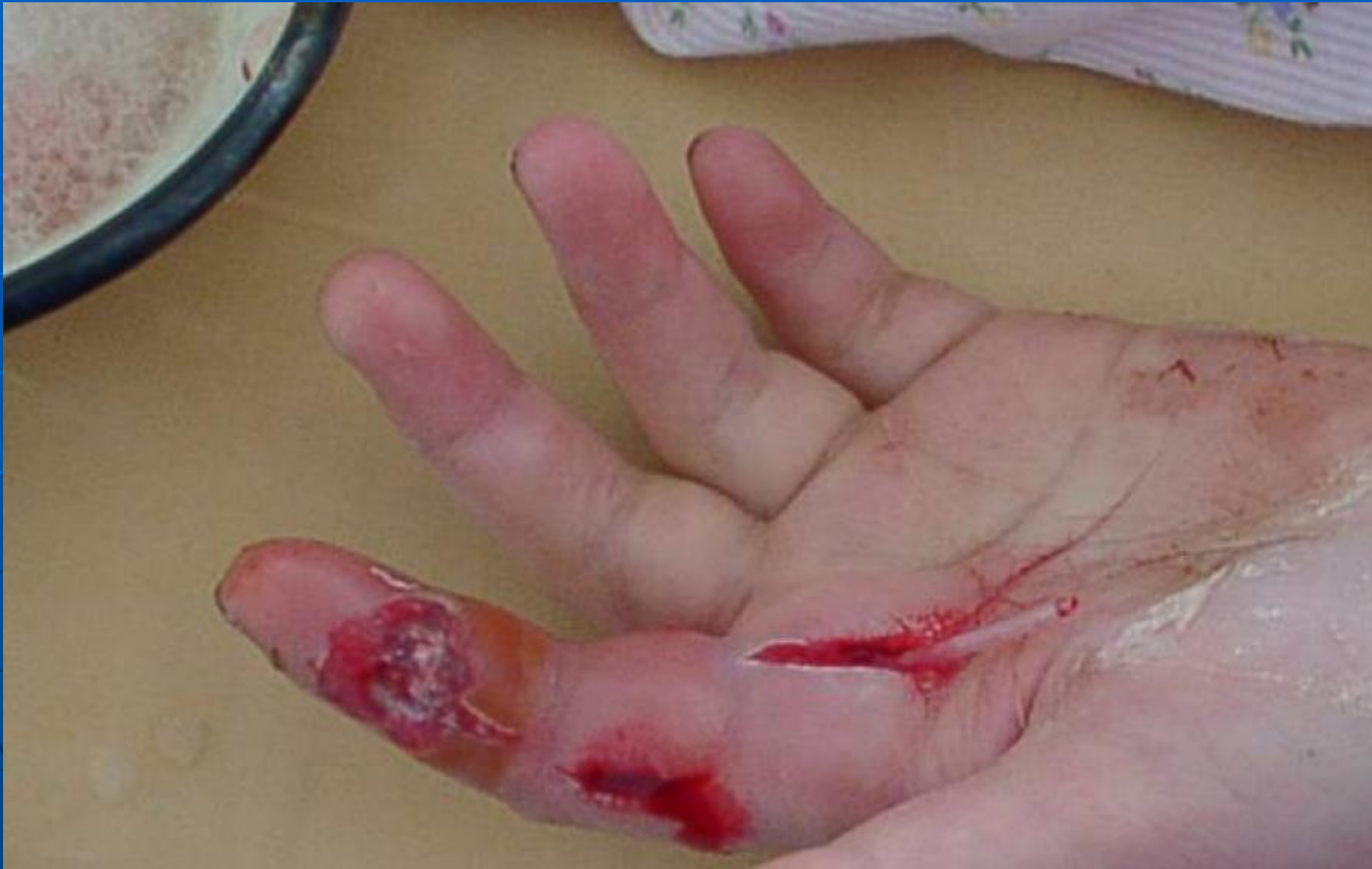Параартикулярная флегмона – на операции



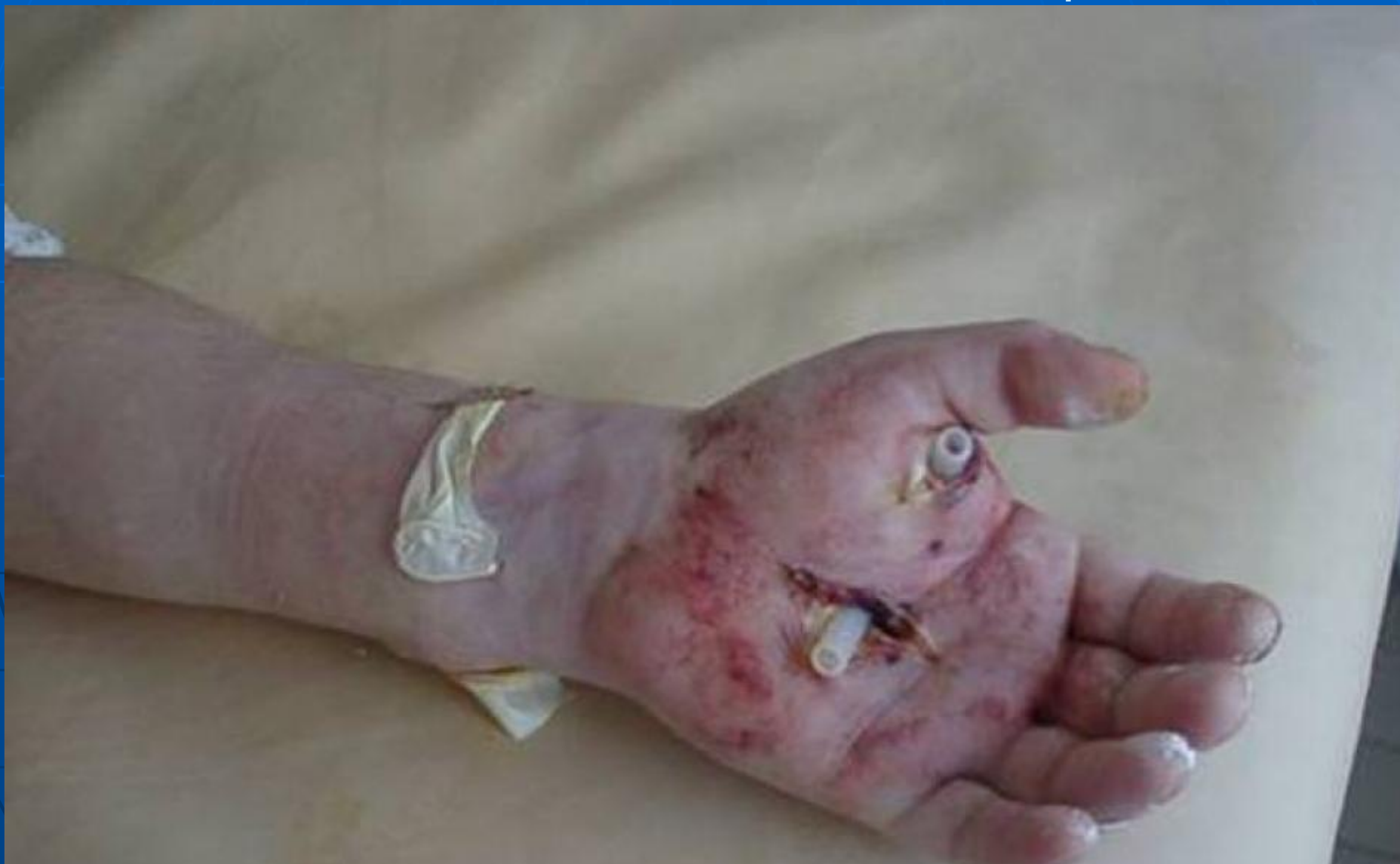панариций



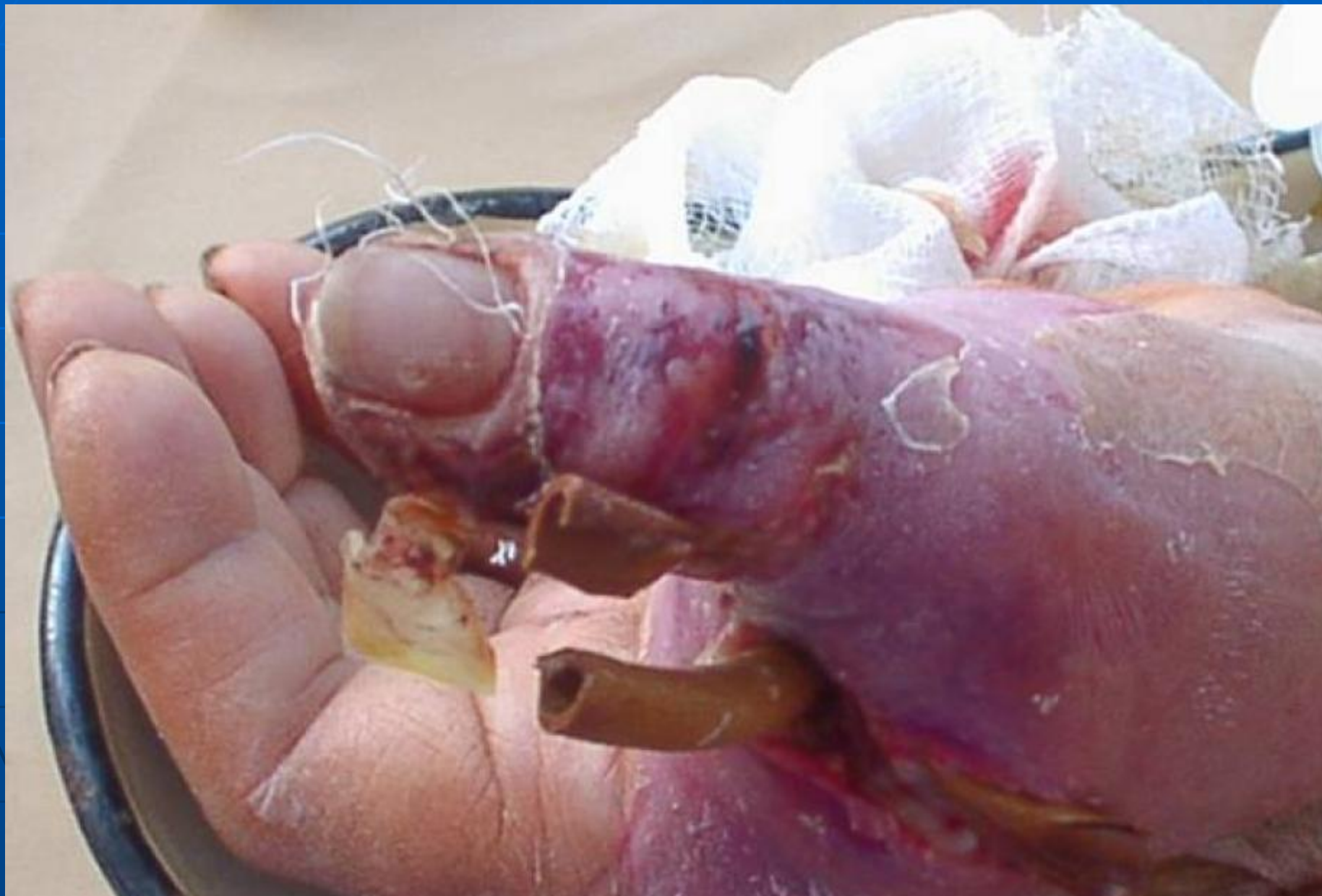Гнойный тендовагинит



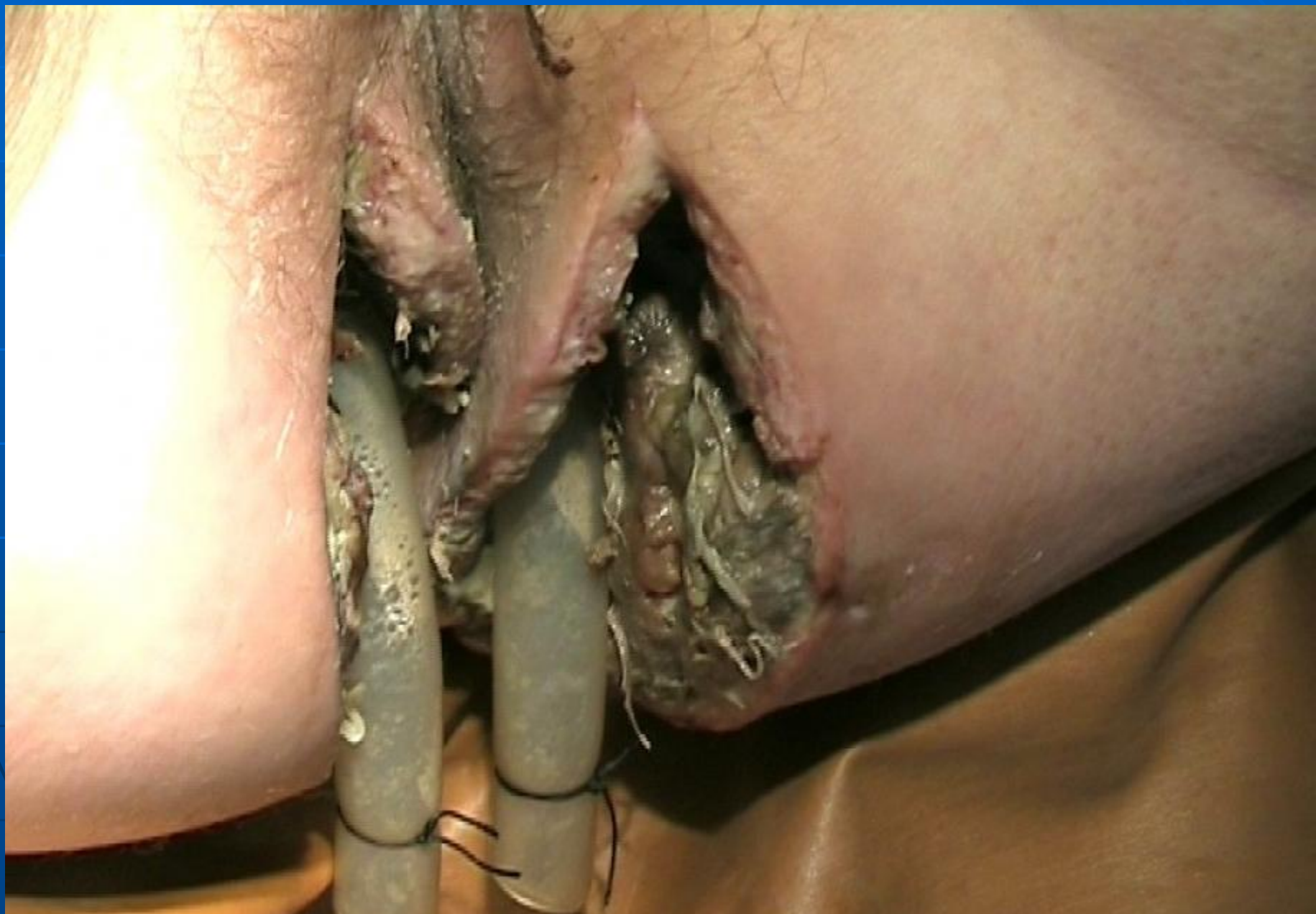Глубокая флегмона срединного пространства левой кисти: состояние после операции



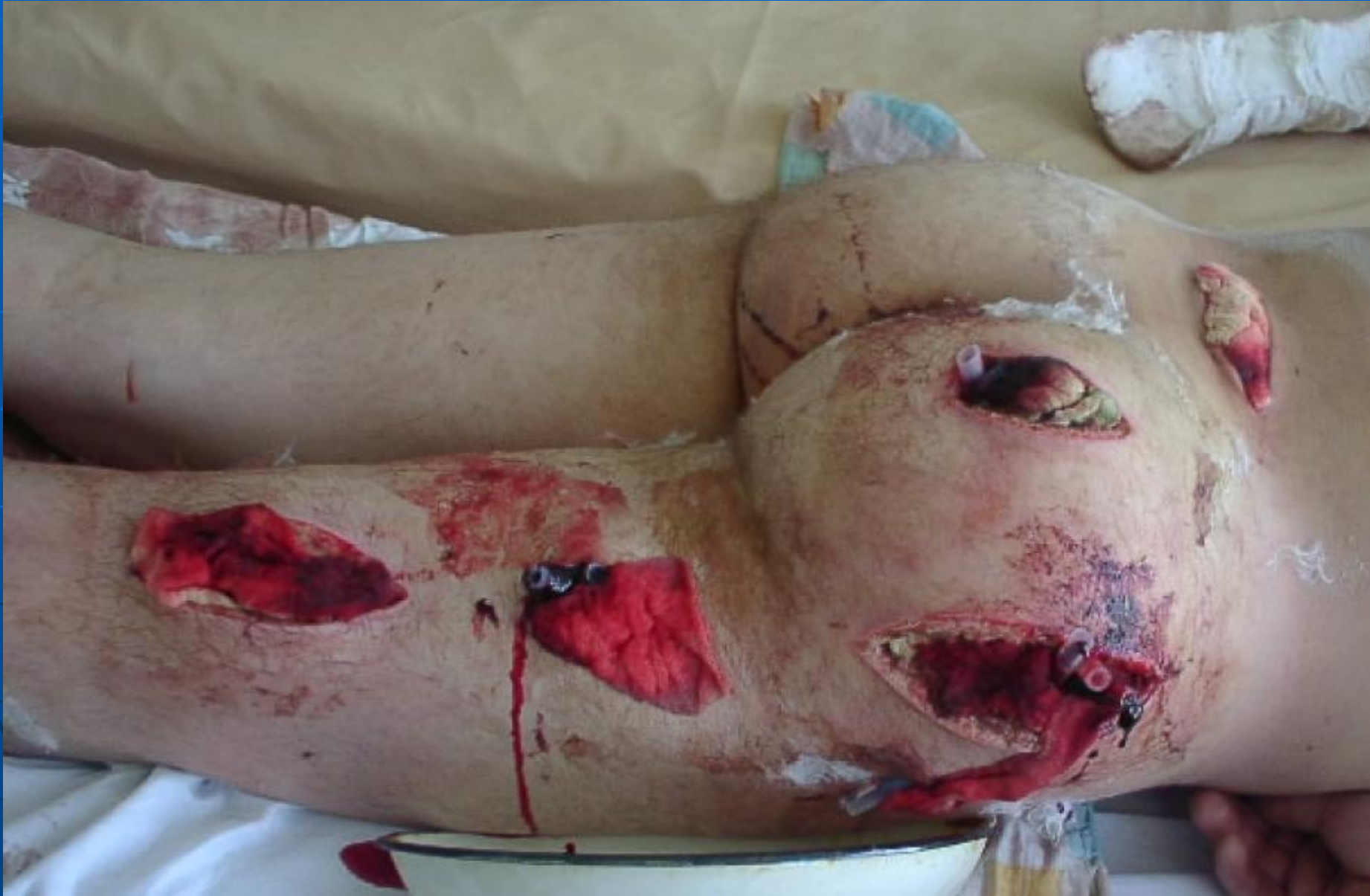Глубокая флегмона thenar - 1-е сутки после



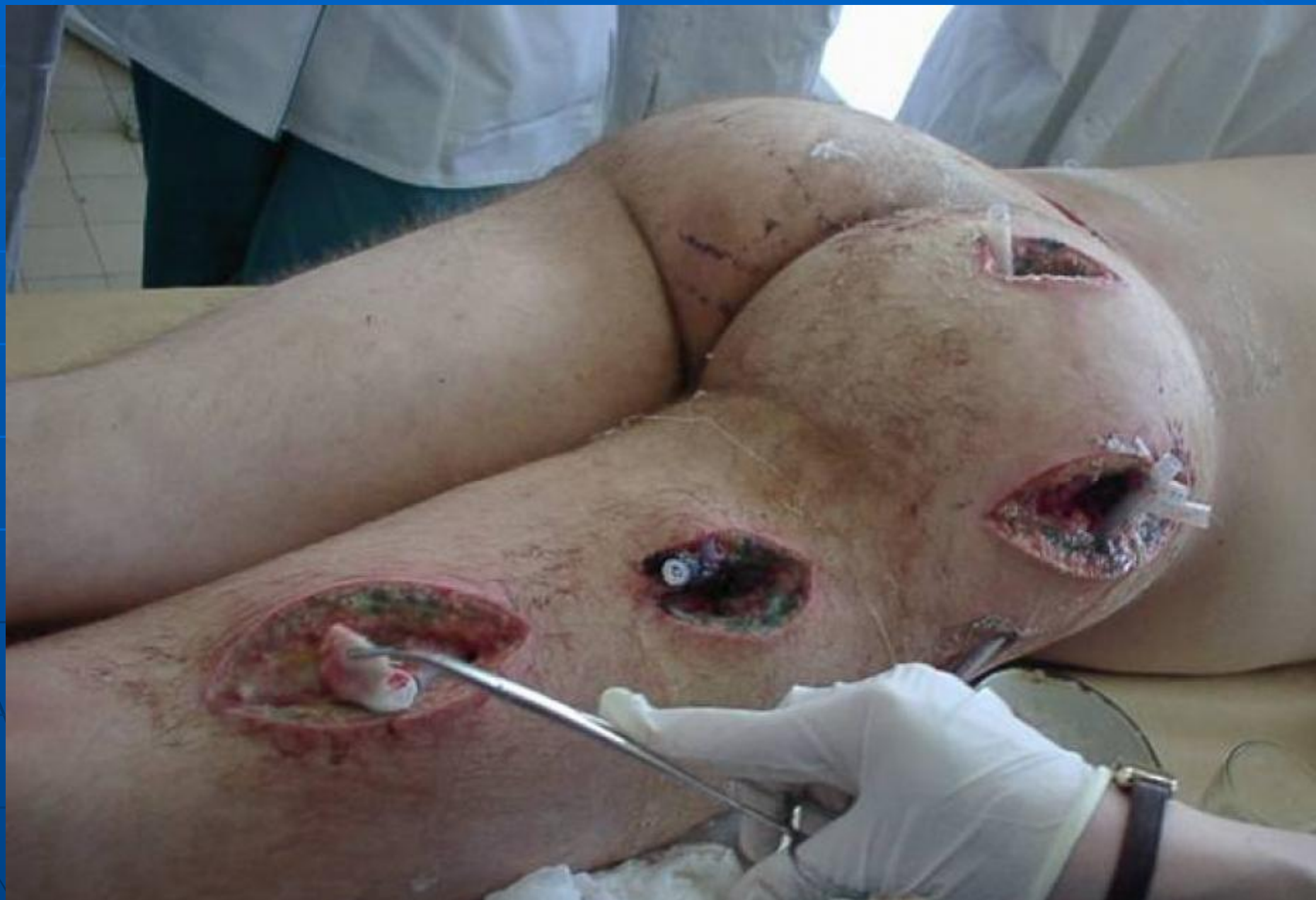Пельвиоректальный парапроктит: состояние



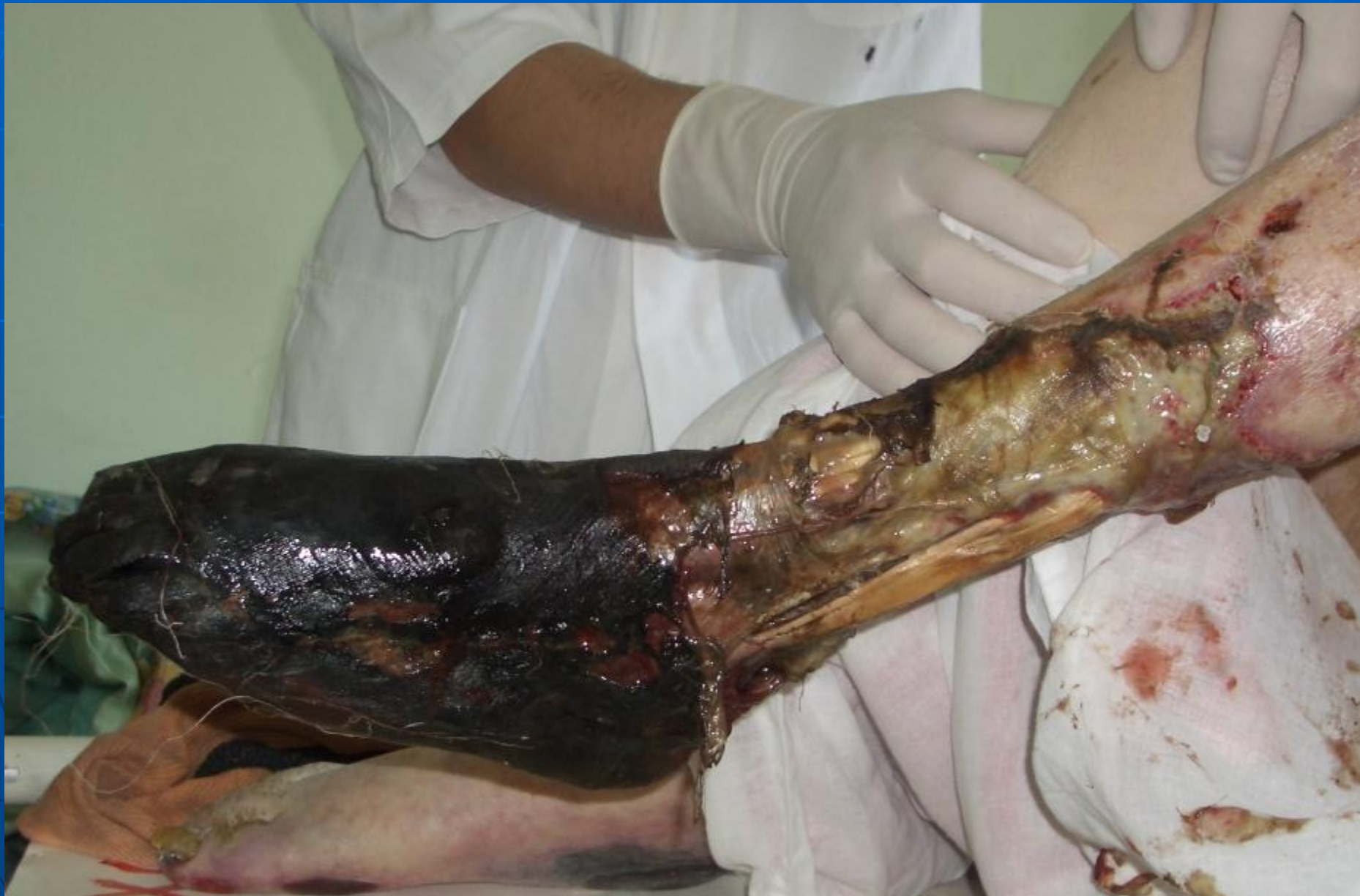Флегмона ягодичной области после операции



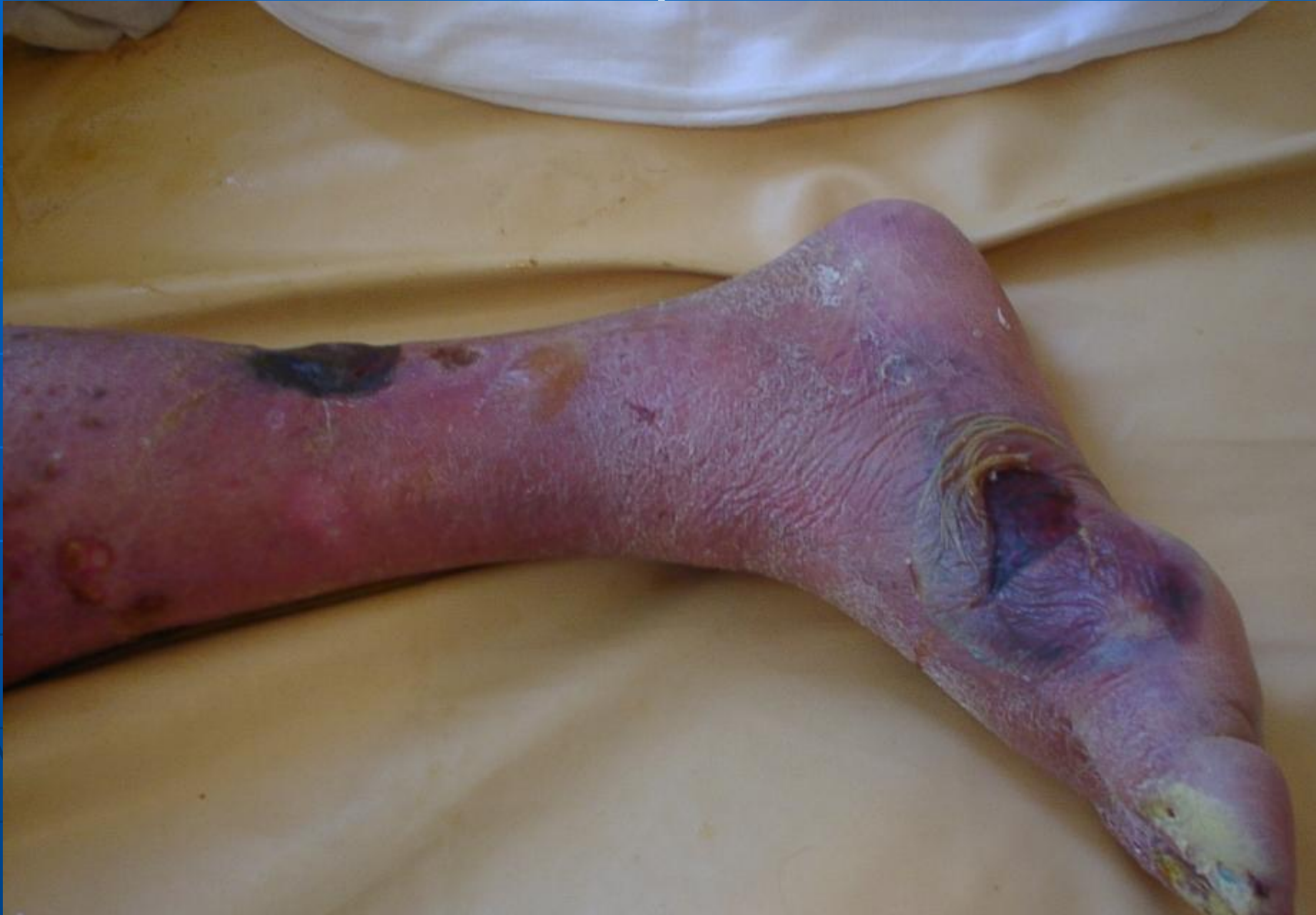Флегмона ягодичной области и задней



Влажная гангрена нижней



Влажная гангрена нижней



Лимфедема левой нижней конечности

