ВЫРАЖЕННАЯ ДИСПЛАЗИЯ (CIN III). ПРИЗНАКИ ЗЛОКАЧЕСТВЕННОСТИ .



Татаринова
Лидия Евгеньевна

Главный внештатный специалист ДЗ ТО по клинической лабораторной диагностике

Зав. Центром по лабораторному делу и контролю качества Томской области

Томск 2019

Территории с высокими показателями заболеваемости раком шейки матки в СФО (2014)

2002 – 2014 темп прироста числа заболевших раком шейки матки по СФО составил 19,4 %

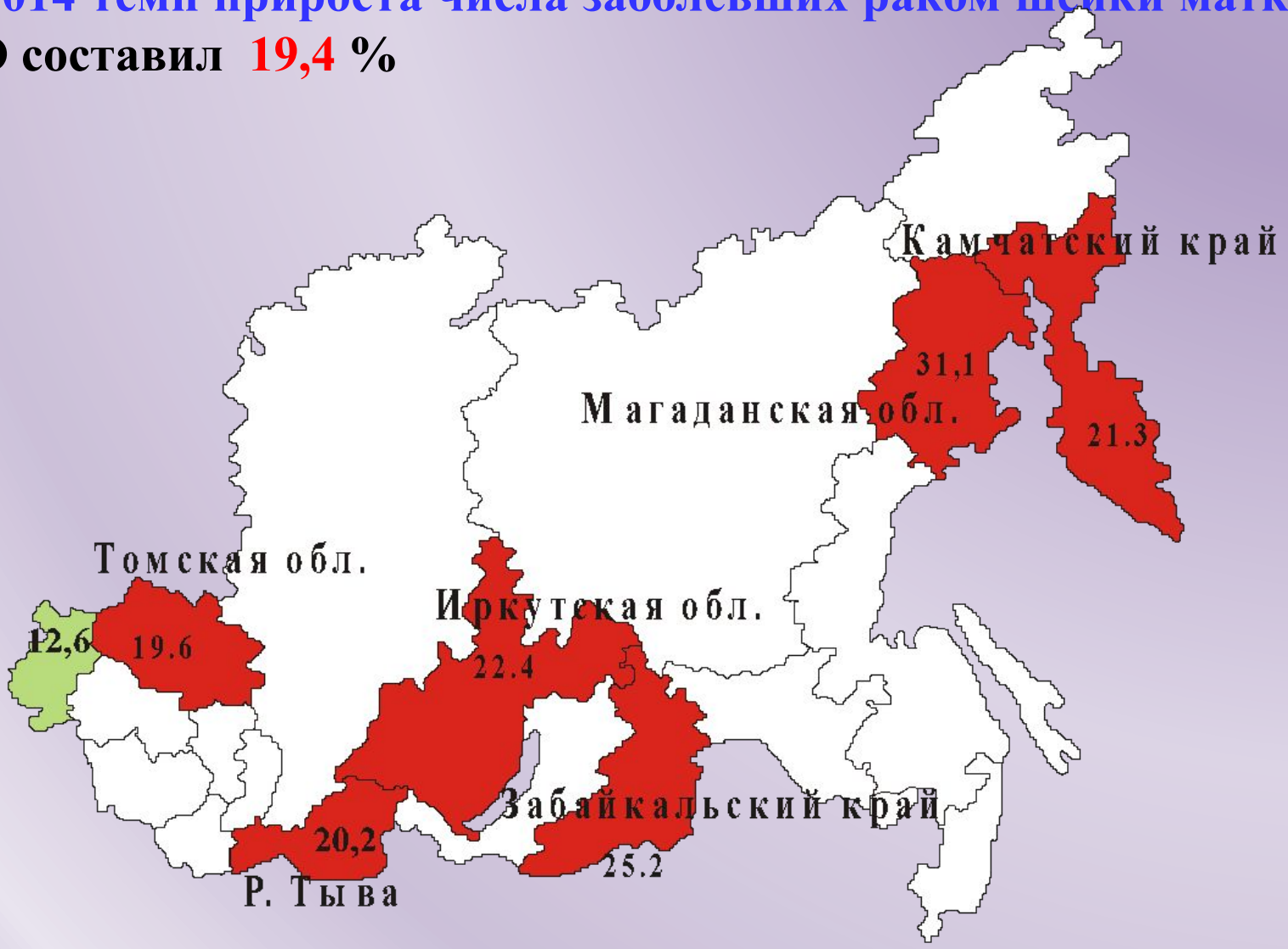

Решающую роль в постановке диагноза РШМ имеет правильное применение диагностических манипуляций

Роль скрининга

- РШМ является основной причиной смертности женщин в возрастной группе 30 - 39 лет (23,2 %). Существенна роль рака шейки матки как причины смерти женщин моложе 30 лет (10,0%).
- Основными проблемами, приводящими к неуклонному росту заболеваемости раком шейки матки являются: отсутствие четкой программы скрининга с разработкой всех организационных вопросов

Злокачественные поражения (клеточный и ядерный полиморфизм)

- Увеличение и уменьшение размеров клеток (анизоцитоз)
- Увеличение и уменьшение размеров ядер (анизокариоз)
- Изменение формы ядер
- Неровные контуры ядерной мембраны
- Неровное распределение хроматина
- Изменение структуры хроматина (грубые глыбки, гранулы разных размеров, нагромождение хроматина, тяжистый, петлистый хроматин, борозды)
- Распределение хроматина
- Наличие многоядерных клеток, фигур деления (атипичные митозы)
- «Голые» ядра разрушенных клеток разного размера и формы
- Изменение характера окрашивания цитоплазмы (неравномерное окрашивание разных участков)

Злокачественные поражения (образование комплексов из клеток)

- Разное расстояние между клетками
- Нагромождение клеток
- Потеря полярности – ядра клеток ориентированы в разных направлениях

Изменение фона препарата: появление зернистых масс, лейкоцитов, эритроцитов, что создает вид «грязного» фона.

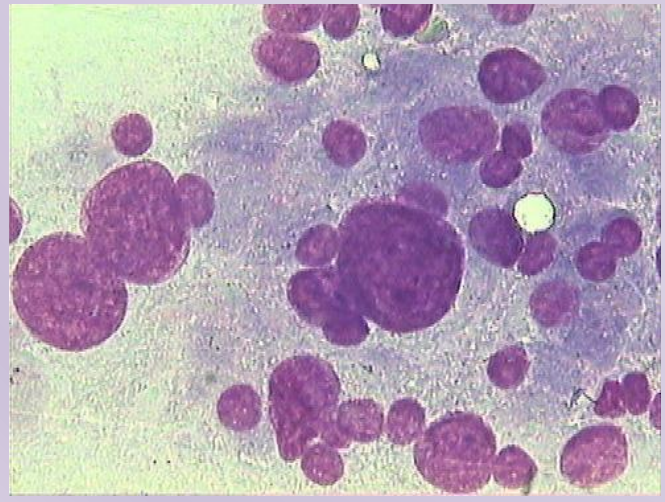

Выраженные интраэпителиальные изменения клеток плоского эпителия (CIN III)

Дисплазия

Дисплазия - это атипия клеток среднего и базального слоя эпителия шейки матки с нарушением слоистости, но без вовлечения в процесс поверхностного слоя и стромы.

Дисплазия подразделяется на две категории: низкой и высокой степени тяжести.

Плоскоклеточные интраэпителиальные неоплазии низкой степени тяжести объединяют цитологические изменения, указывающие на слабую дисплазию **(CIN I**), высокую степень тяжести – умеренную дисплазию **(CIN II**), тяжелую дисплазию и карциному in situ **(CIN III**).

Дисплазия

Как правило, диспластические изменения начинаются в зоне стыка плоского и цилиндрического эпителия (зоне трансформации) и в цервикальном канале.

Чем больше выражена дисплазия, и чем больший участок эпителия поражен, тем больше клеток с атипией попадает в цитологический препарат.

Прогрессирование дисплазии шейки матки

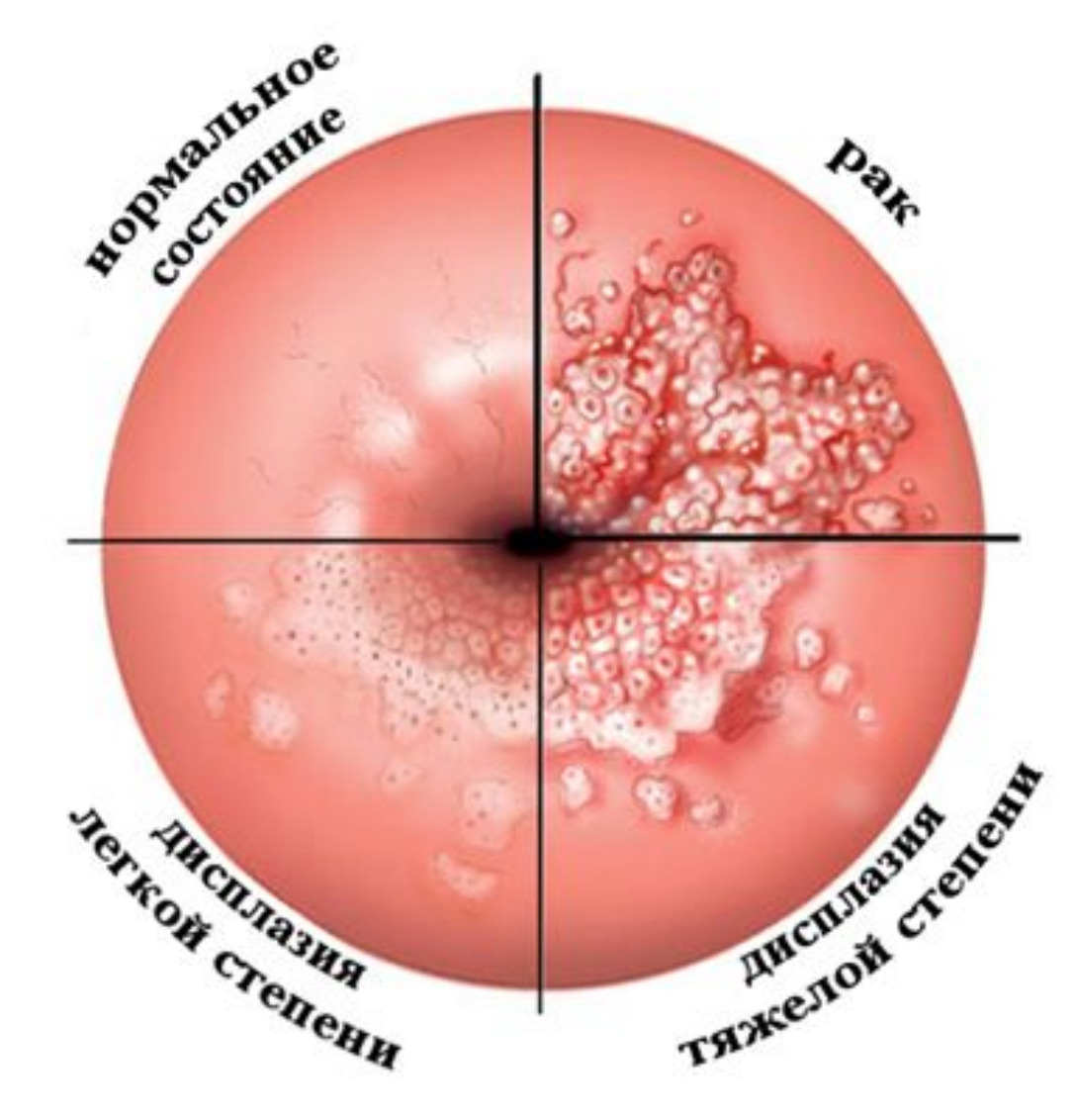

После классических работ Папаниколау и других авторов было показано, что цитологический метод исследования является весьма чувствительным в диагностике предрака (дисплазий) и начального преклинического РШМ (карциномы in situ, микроинвазивного и скрытого инвазивного рака).



"the first observation of cancer cells in the smear of the uterine cervix was one of the most thrilling experiences of my scientific career."

Прогрессирование дисплазии шейки матки

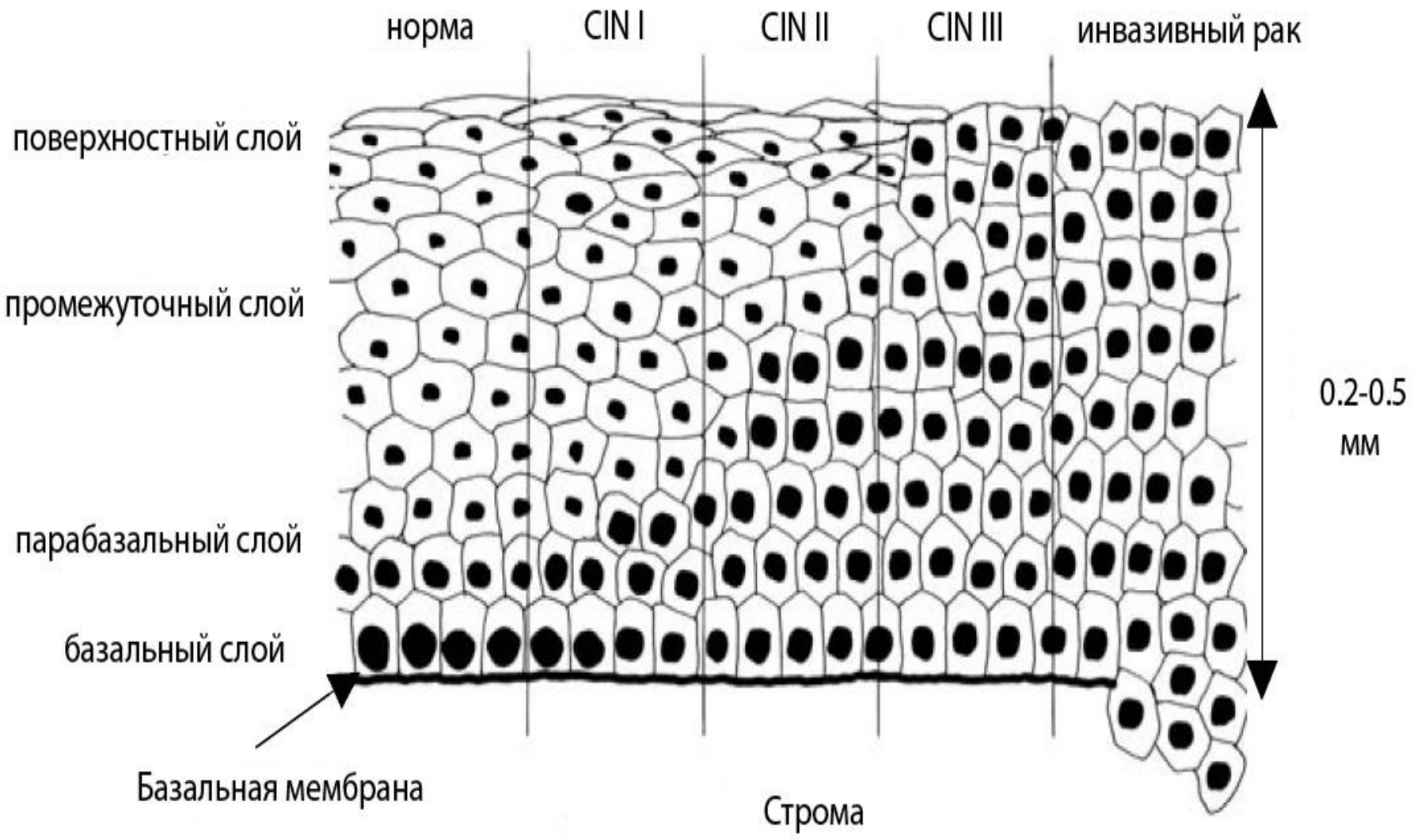

Прогрессирование дисплазии шейки матки

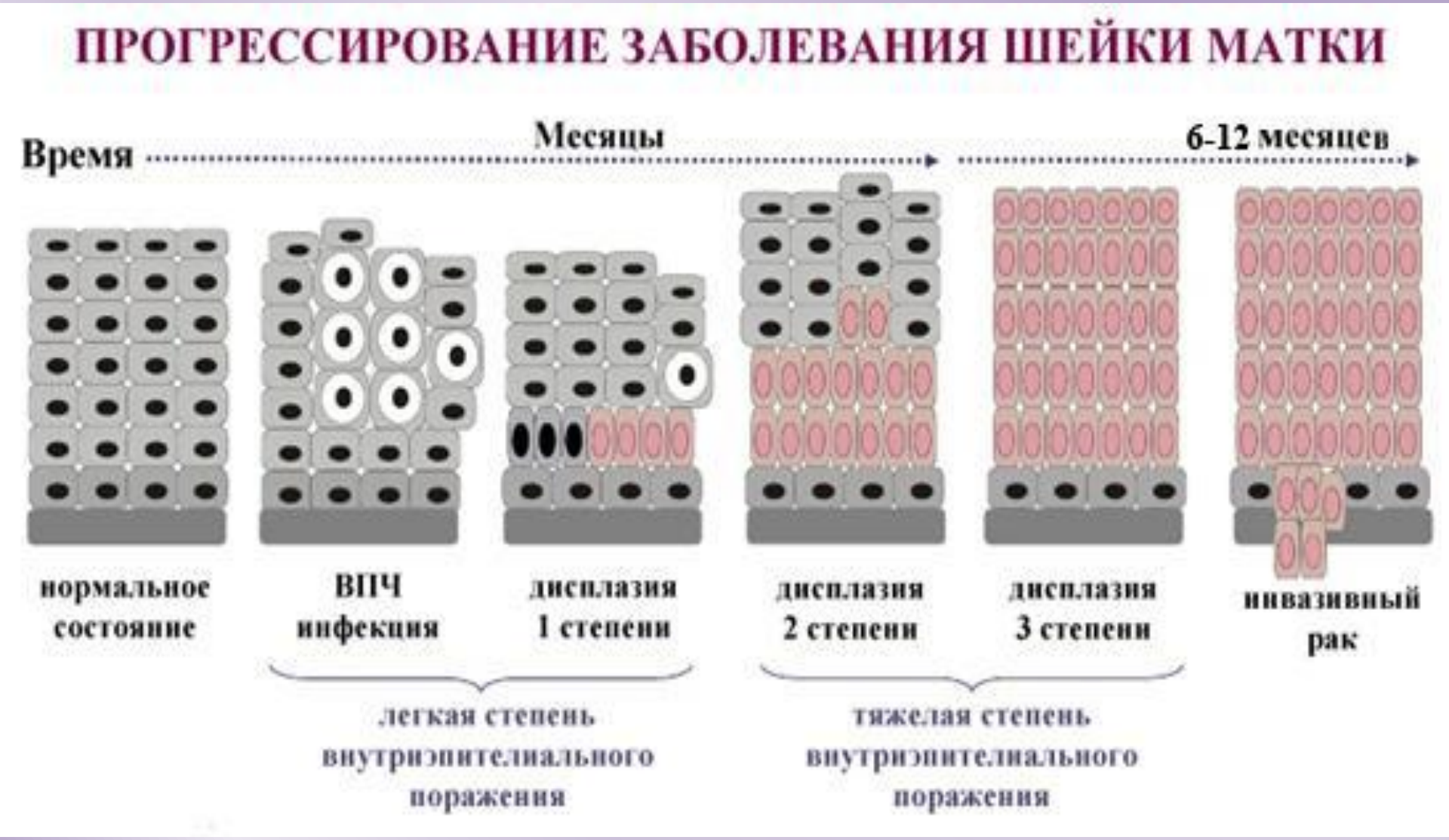

Дисплазия II - III

HSIL (hight grade squamous intraepithelial lesion) — плоскоклеточное интраэпителиальное поражение тяжелой степени, что соответствует **CIN 2 и CIN 3**.

Умеренная и тяжелая дисплазия объединены в одну категорию, поскольку требуют одинакового подхода к лечению, а различия в некоторых случаях достаточно субъективны.

Термин **«рак in situ»** сейчас практически не используется, по новой классификации отнесен в группу тяжелых интраэпителиальных поражений плоского эпителия.

При наличии HSIL в мазке на цитологию проведение кольпоскопии с гистологическим подтверждением становится обязательным!

Кольпоскопия

Кольпоскопия — это метод осмотра наружной поверхности шейки матки с помощью специального микроскопа. Кольпоскопия является достаточно субъективным методом диагностики, сильно зависящим от опыта и умения врача.

Кольпоскопические картины дисплазии шейки матки размыты и очень часто ее можно спутать с банальными физиологическими процессами, такими как плоскоклеточная метаплазия, вирусным поражением или лейкоплакией. Несмотря на это, кольпоскопия позволяет определить подозрительные места на шейке матки и взять биопсию — участок ткани для дальнейшего гистологического исследования.

Кольпоскопия

Цель кольпоскопии — это определить анатомическую локализацию зоны трансформации, что имеет решающее значение для дальнейшей тактики диагностики и лечения.

ШМ в норме

Дисплазия ШМ

HSIL (CIN III)

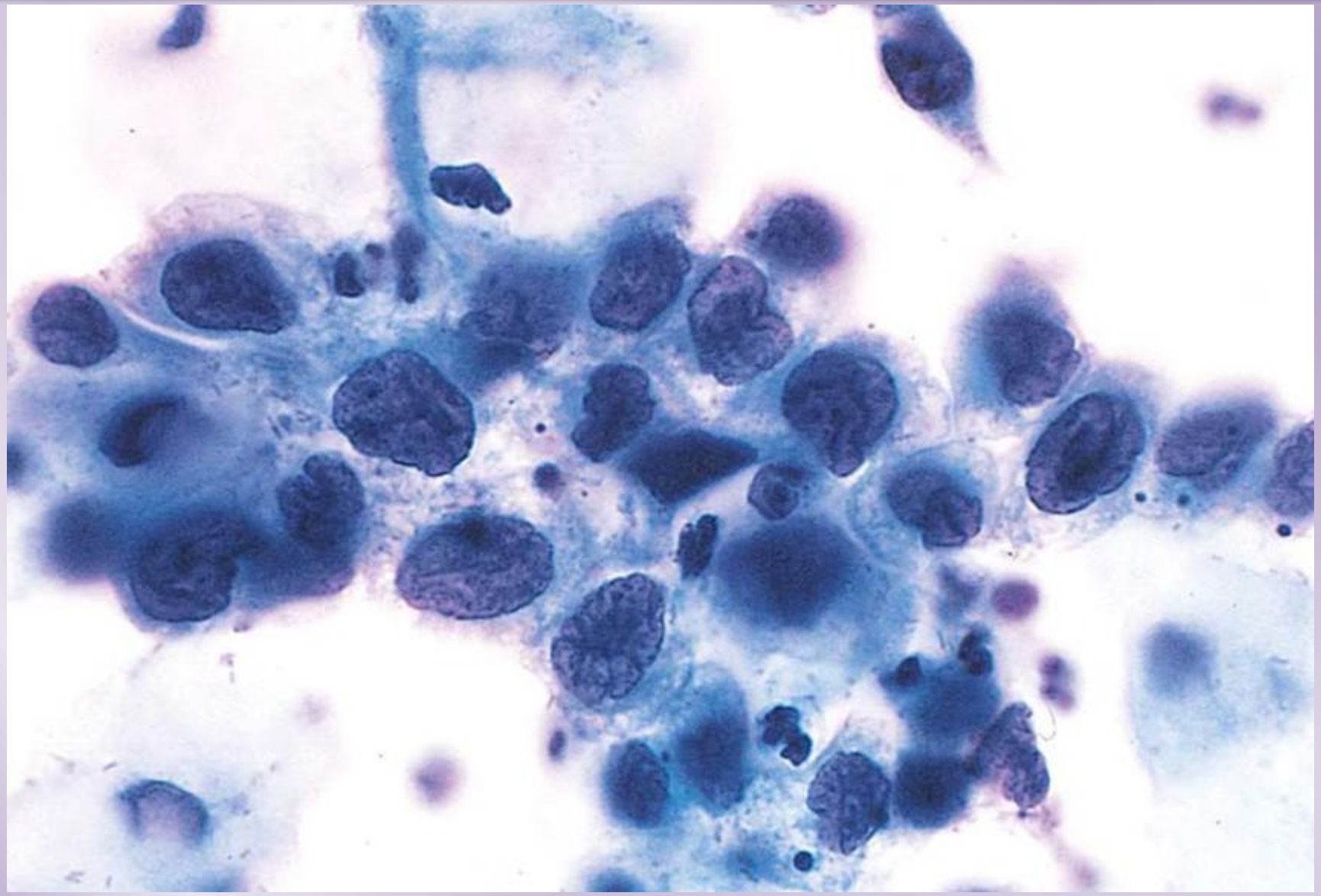

HSIL (CIN III)

Мазок из шейки матки. Дисплазия III: а, б – разрозненно лежащие клетки, в – синцитиоподобная структура. Дискариоз в клетках парабазального типа: ядерно-цитоплазменное соотношение сдвинуто в сторону ядра, неровный контур ядер, хроматин зернистый, распределен сравнительно равномерно. Окрашивание по Романовскому, ×1000

HSIL (CIN III)

Мазок из шейки матки. Дисплазия III: а, б – разрозненно лежащие клетки, в – синцитиоподобная структура. Дискариоз в клетках парабазального типа: ядерно-цитоплазменное соотношение сдвинуто в сторону ядра, неровный контур ядер, хроматин зернистый, распределен сравнительно равномерно. Окрашивание по Романовскому, ×1000

HSIL (CIN III)

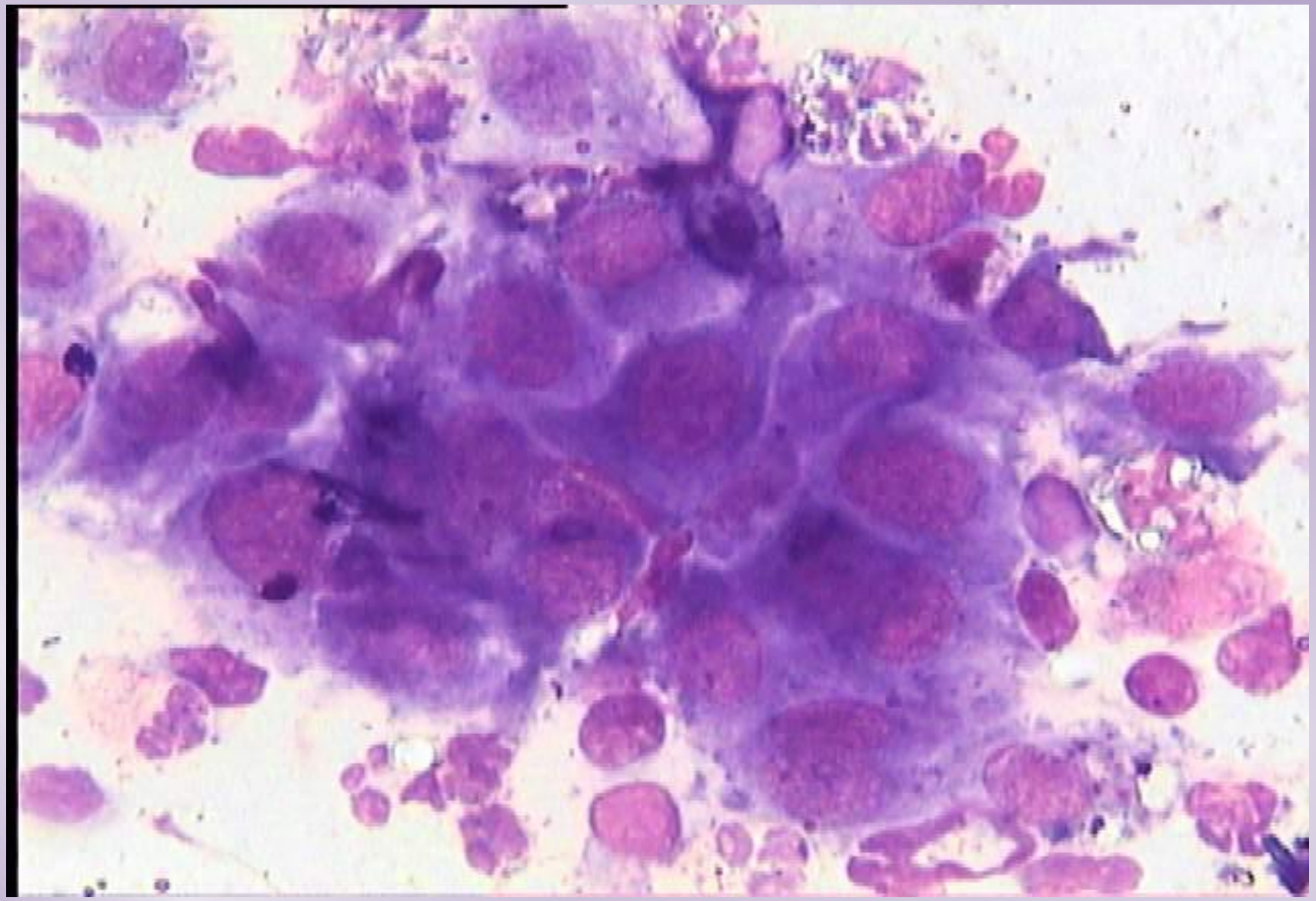

Цитологические признаки злокачественности

Цитологические признаки злокачественности

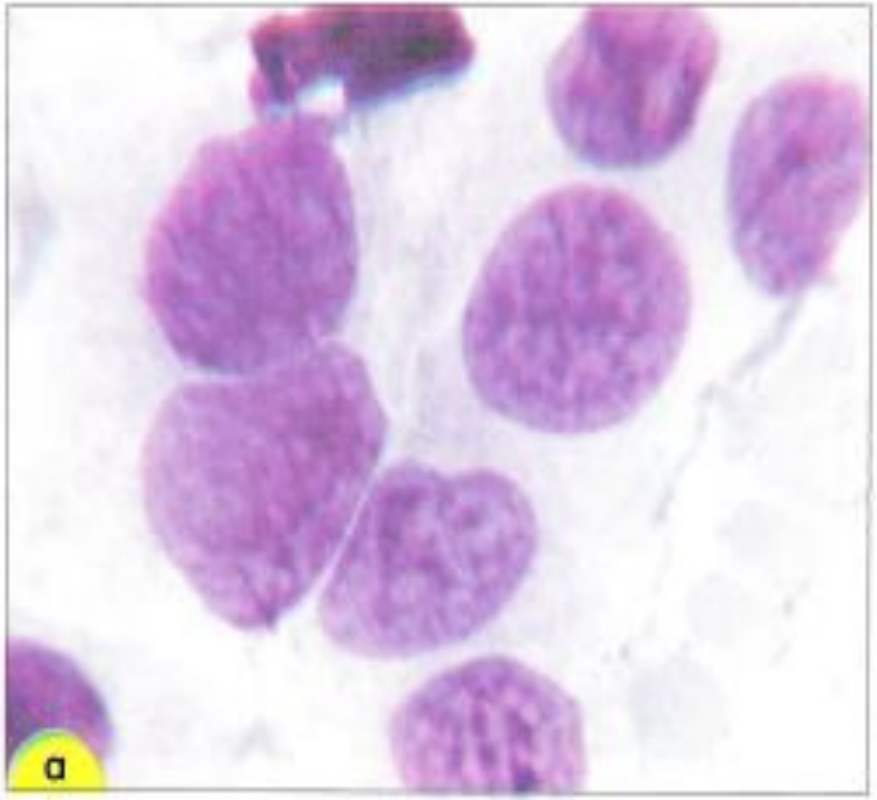

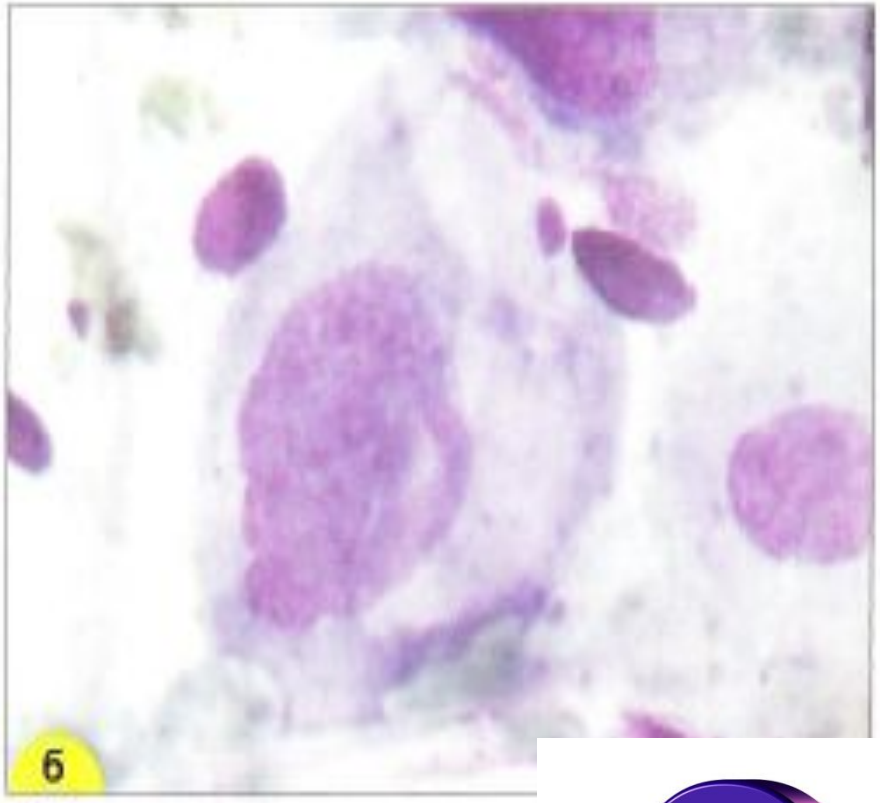

Цитологические признаки - ?

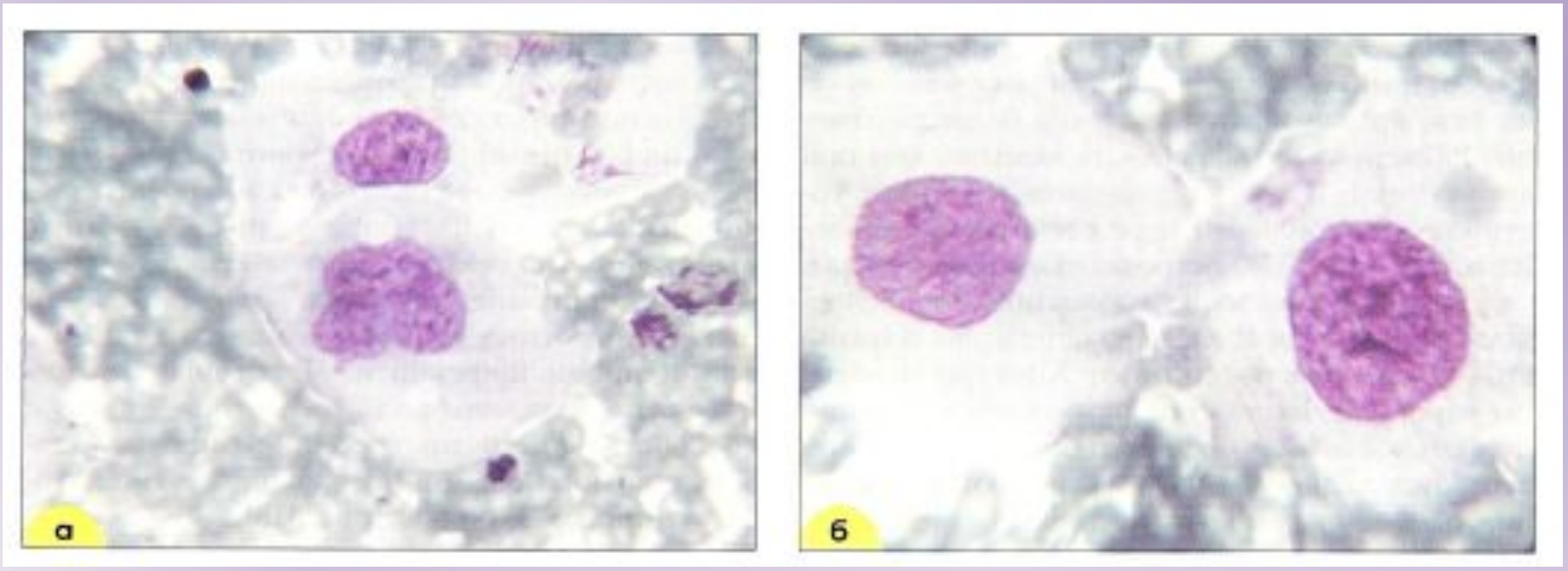

Цитологические признаки - ?

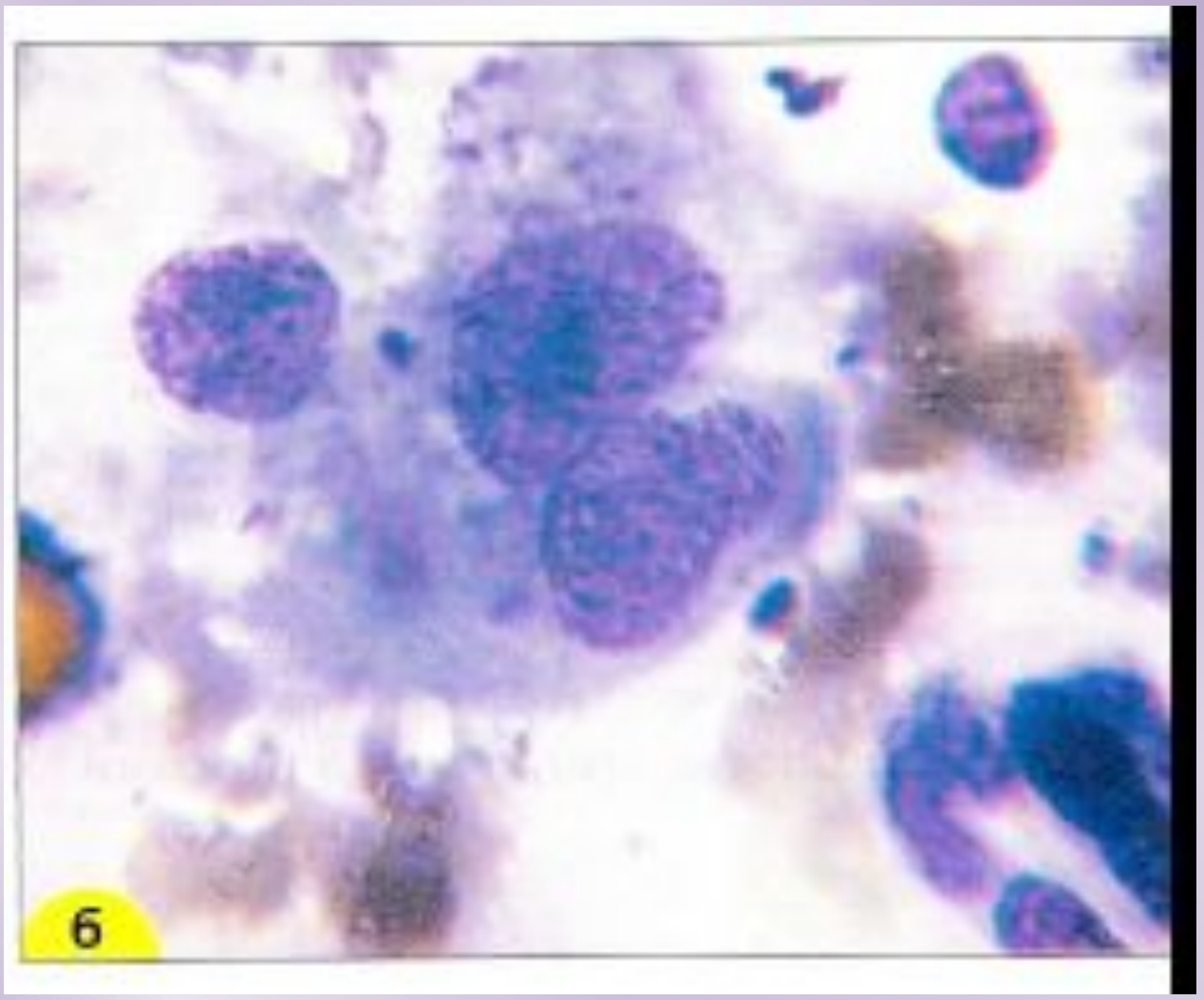

Цитологические признаки - ?

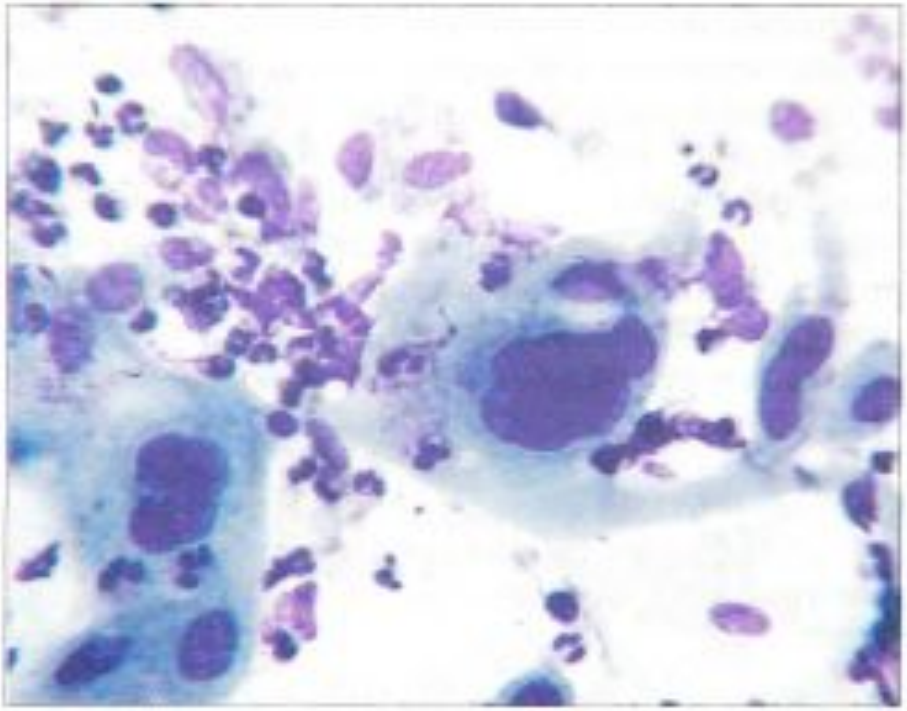

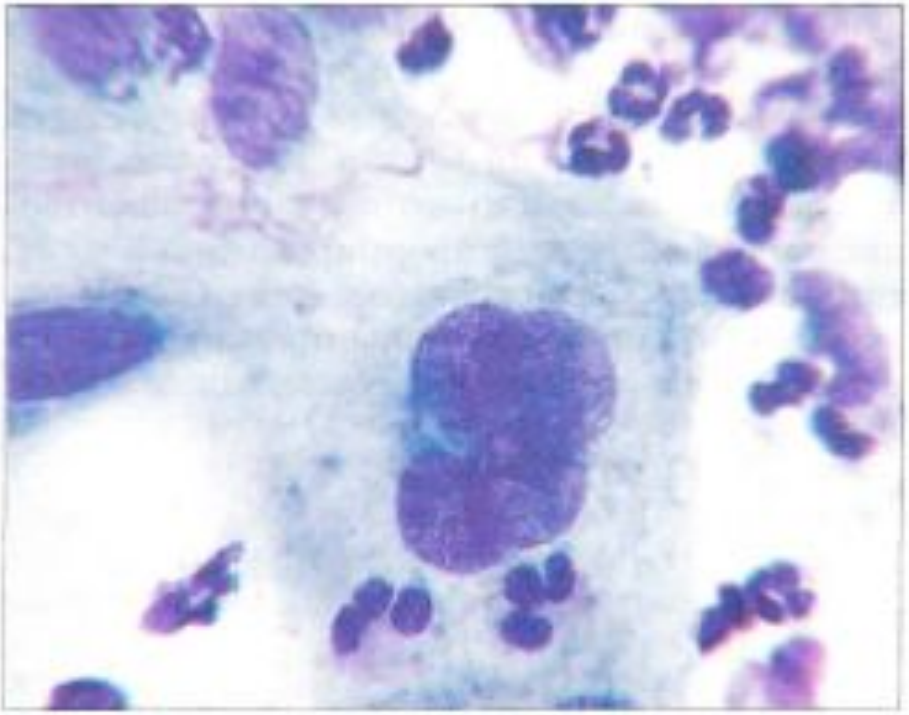

Цитологические признаки - ?

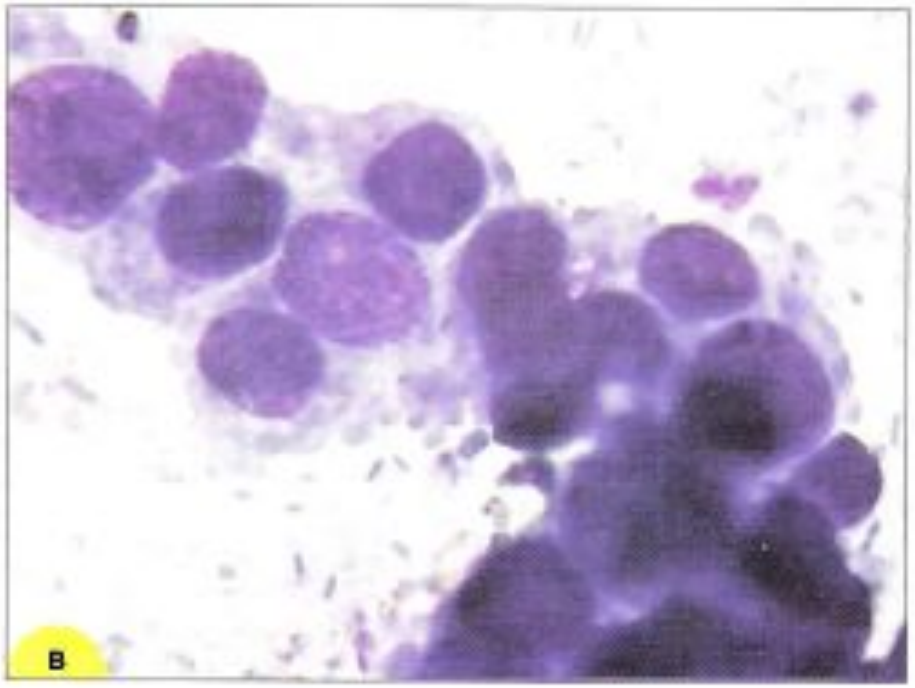

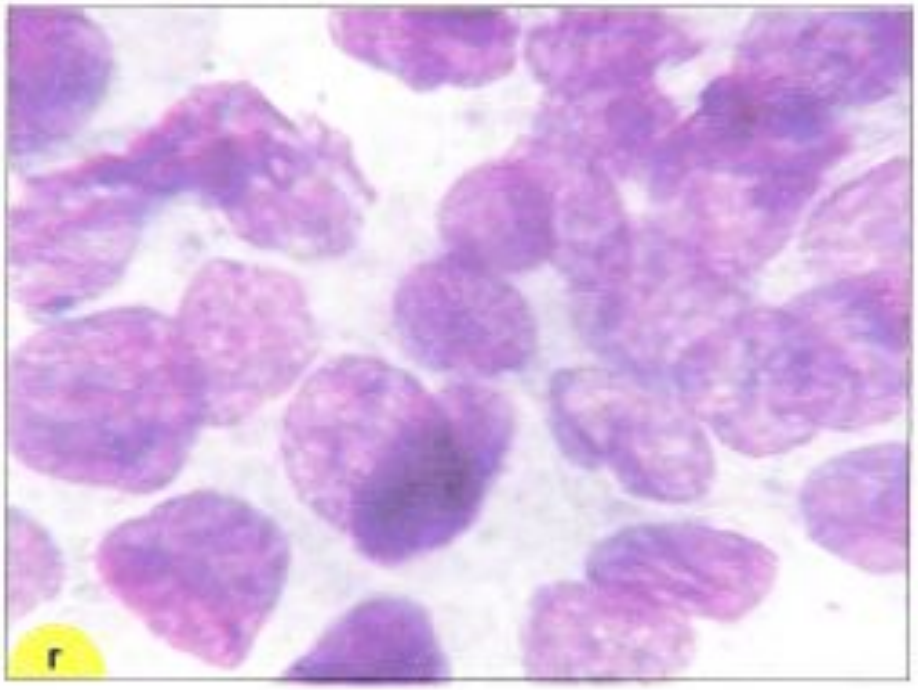

Цитологические признаки - ?

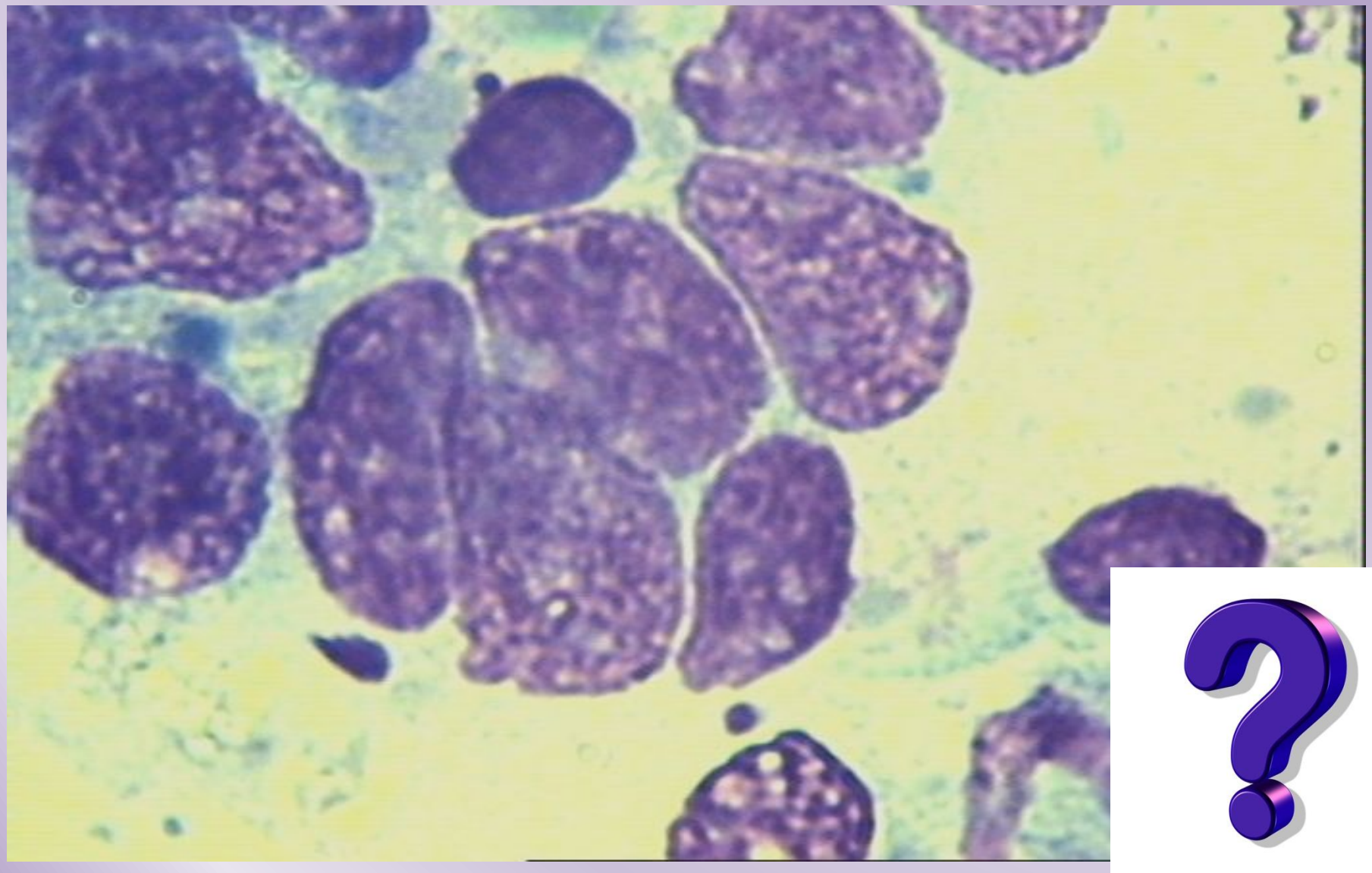

Благодарю за внимание !

Тел/факс: (382-2) 915-076
Tatarinovalida@mail.ru