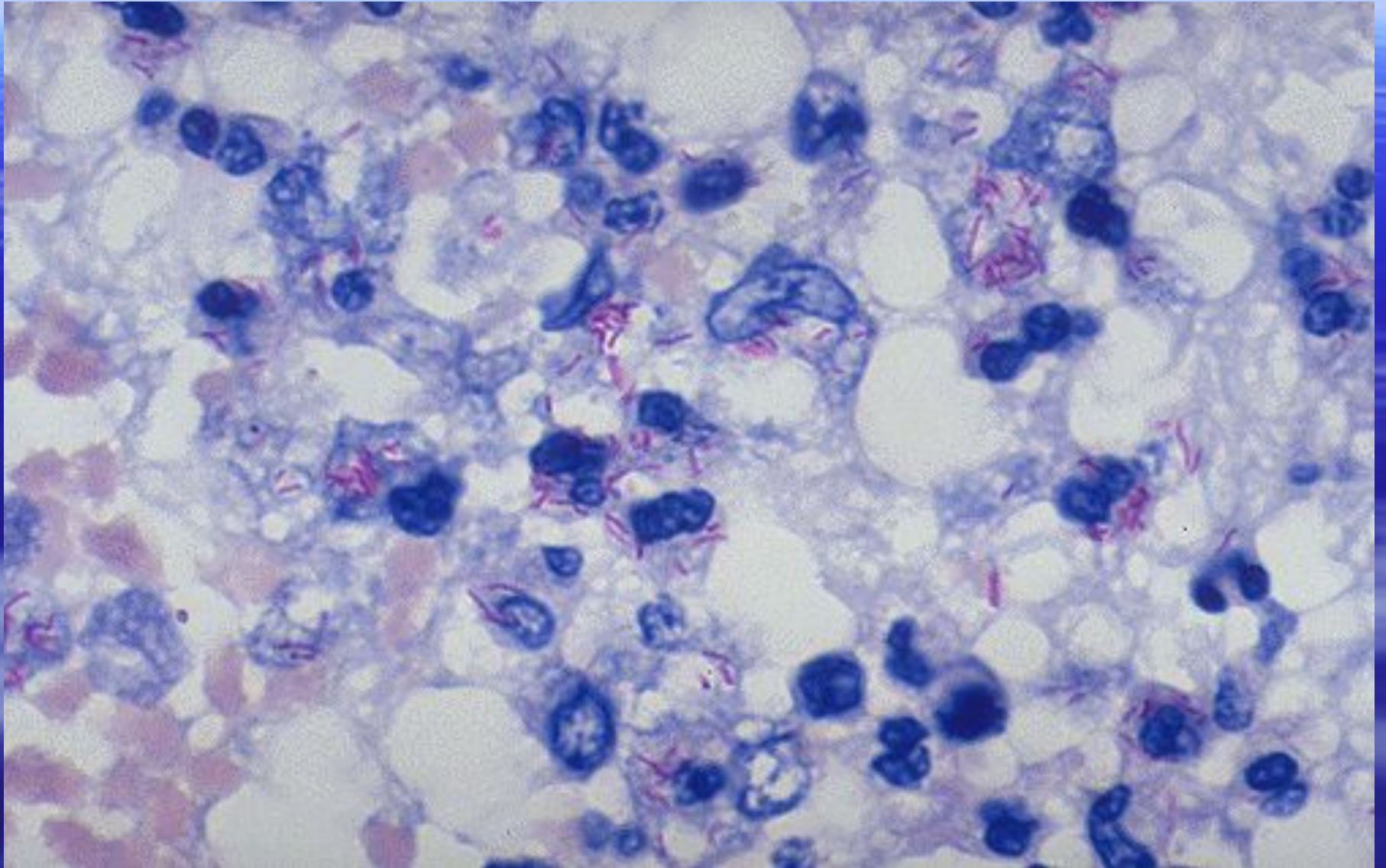
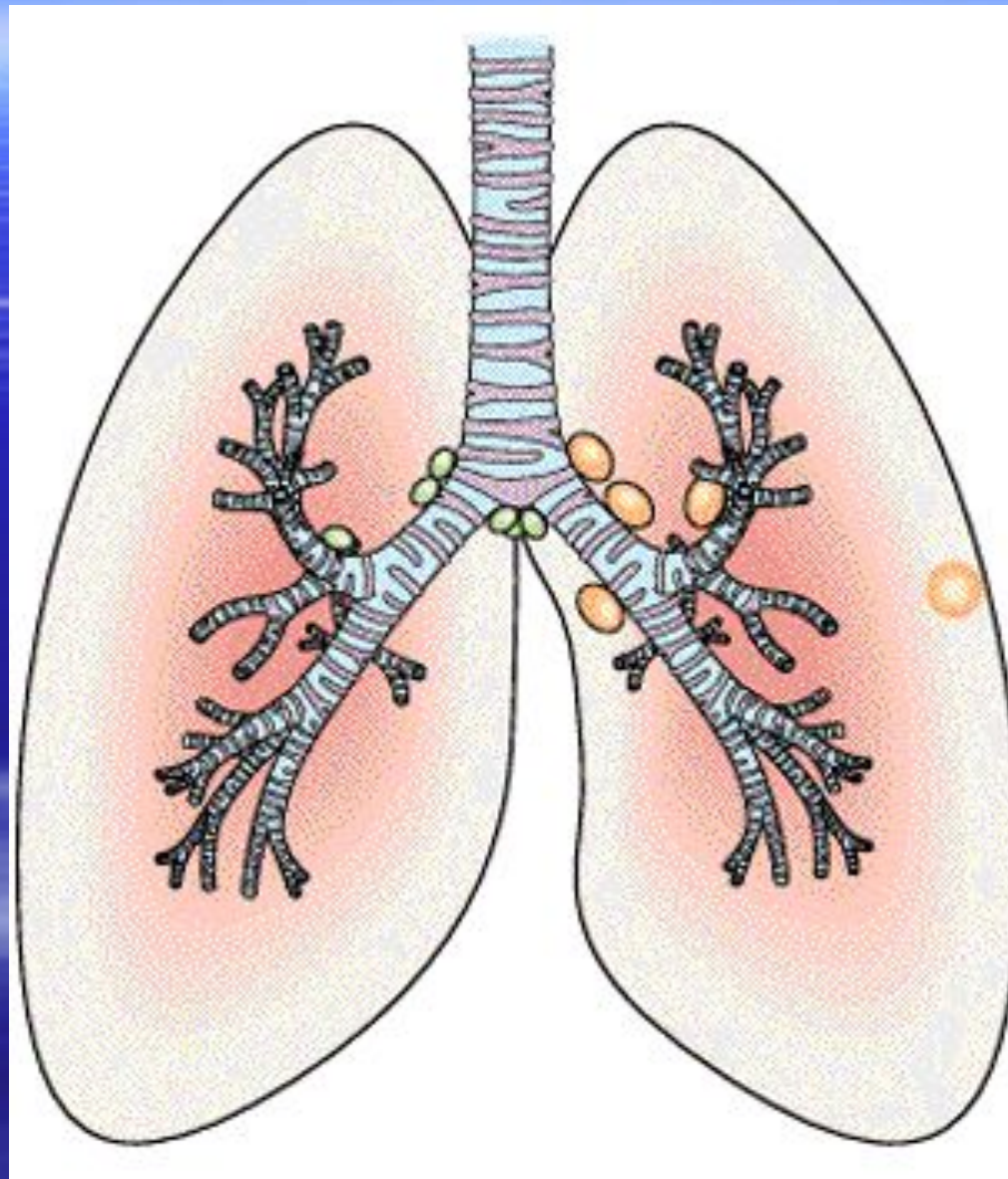


**Туберкулез.
Сифилис.**

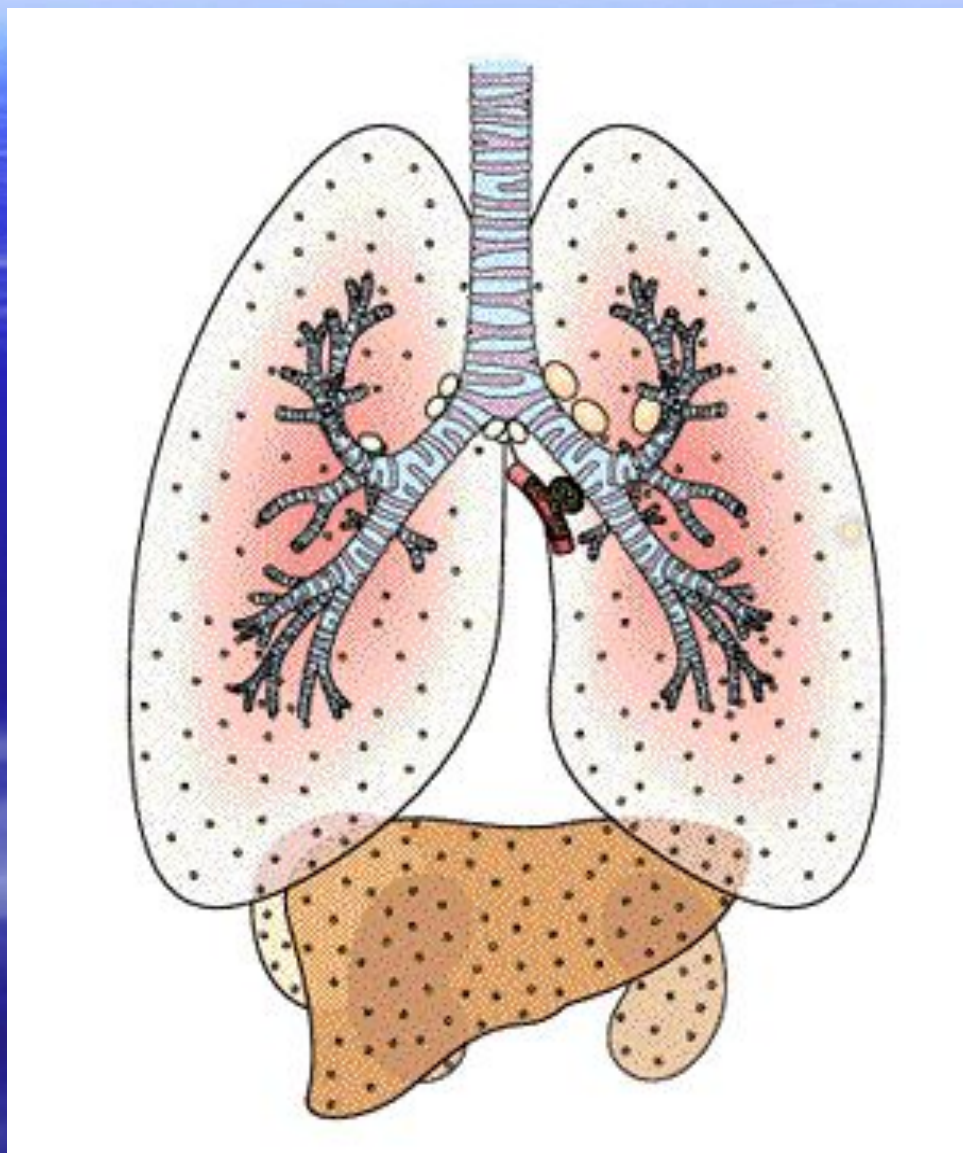
Mycobacterium tuberculosis



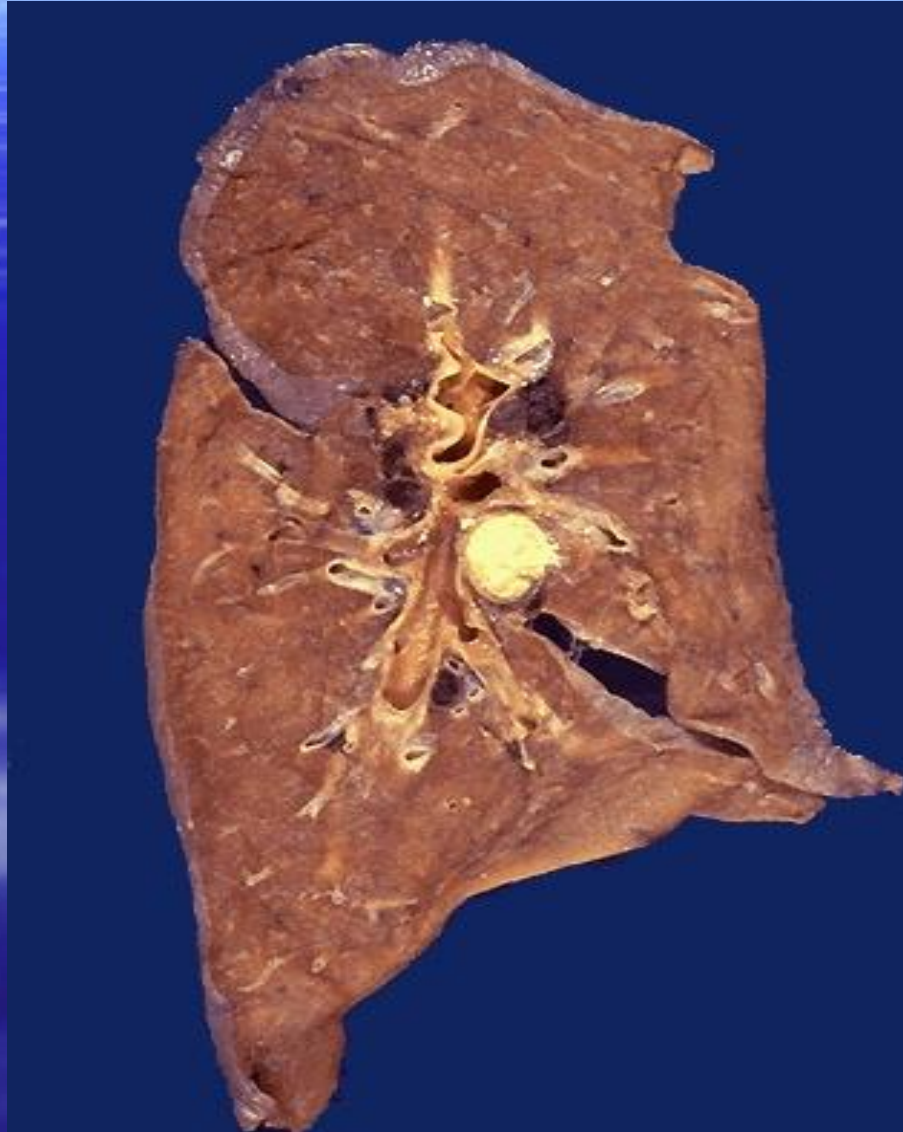
Первичный туберкулезный комплекс



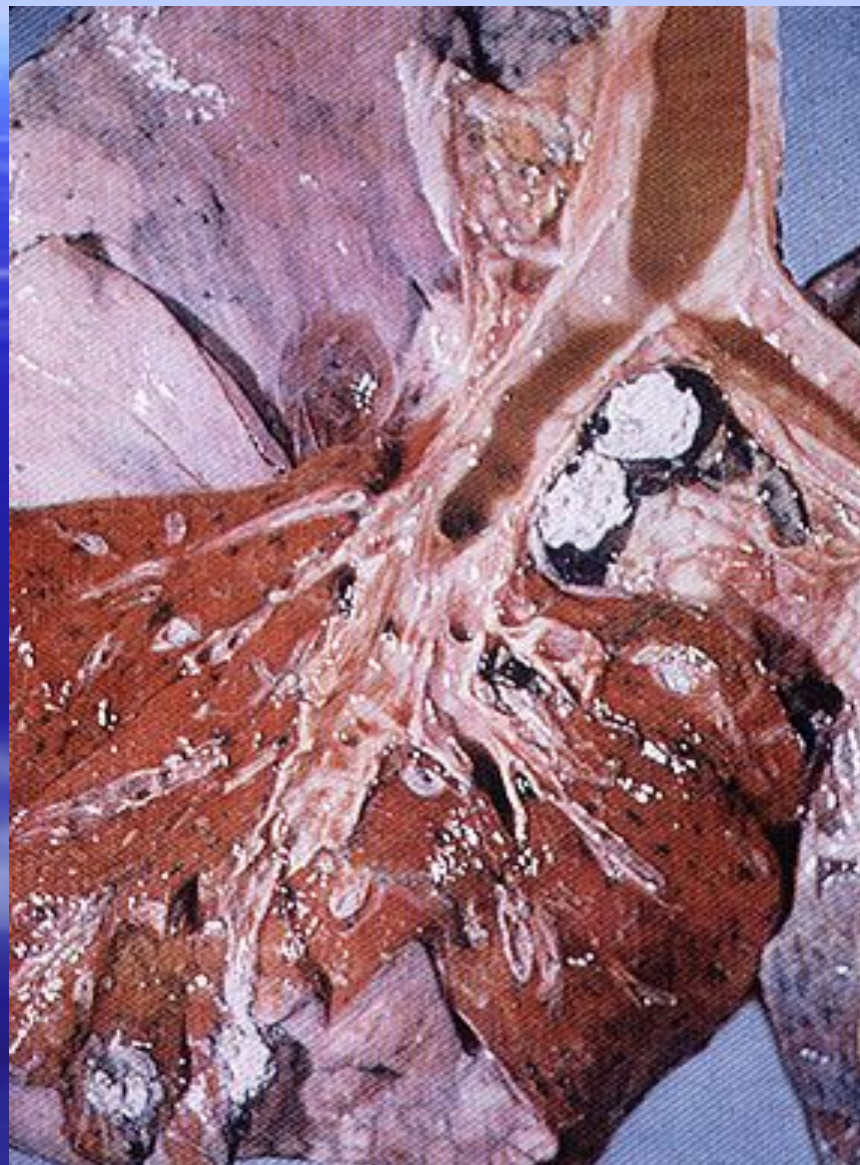Гематогенная диссеминация при туберкулезе



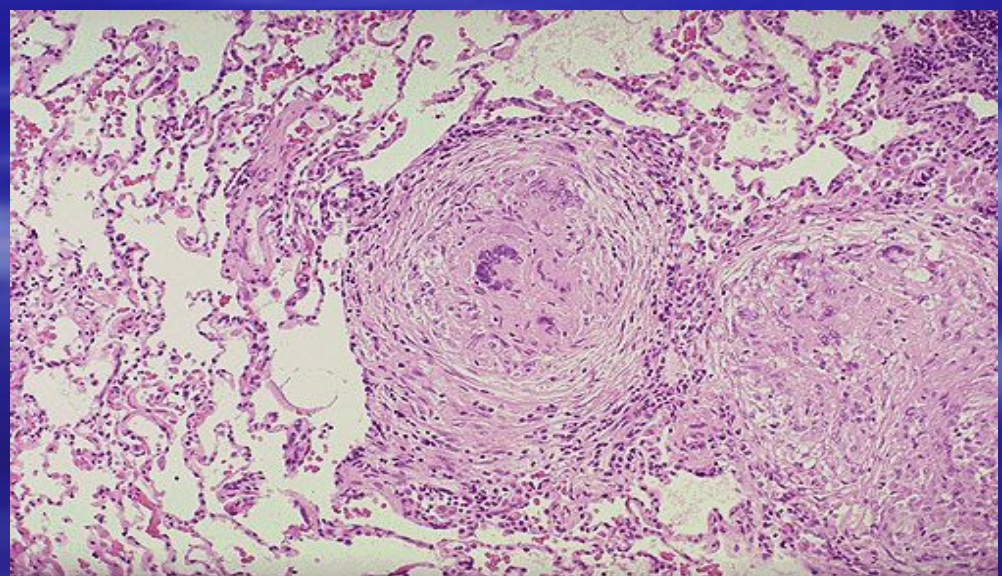
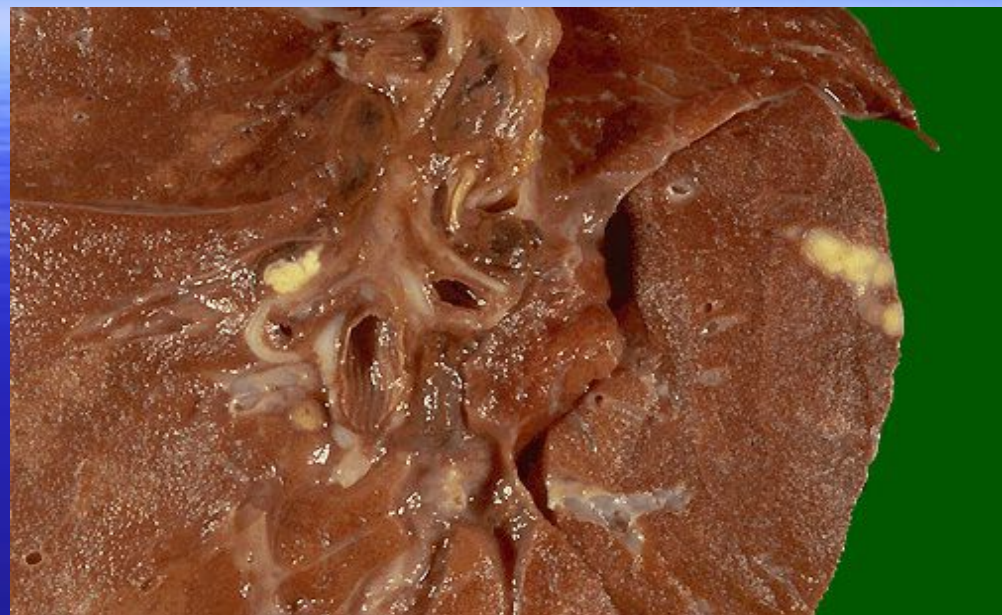
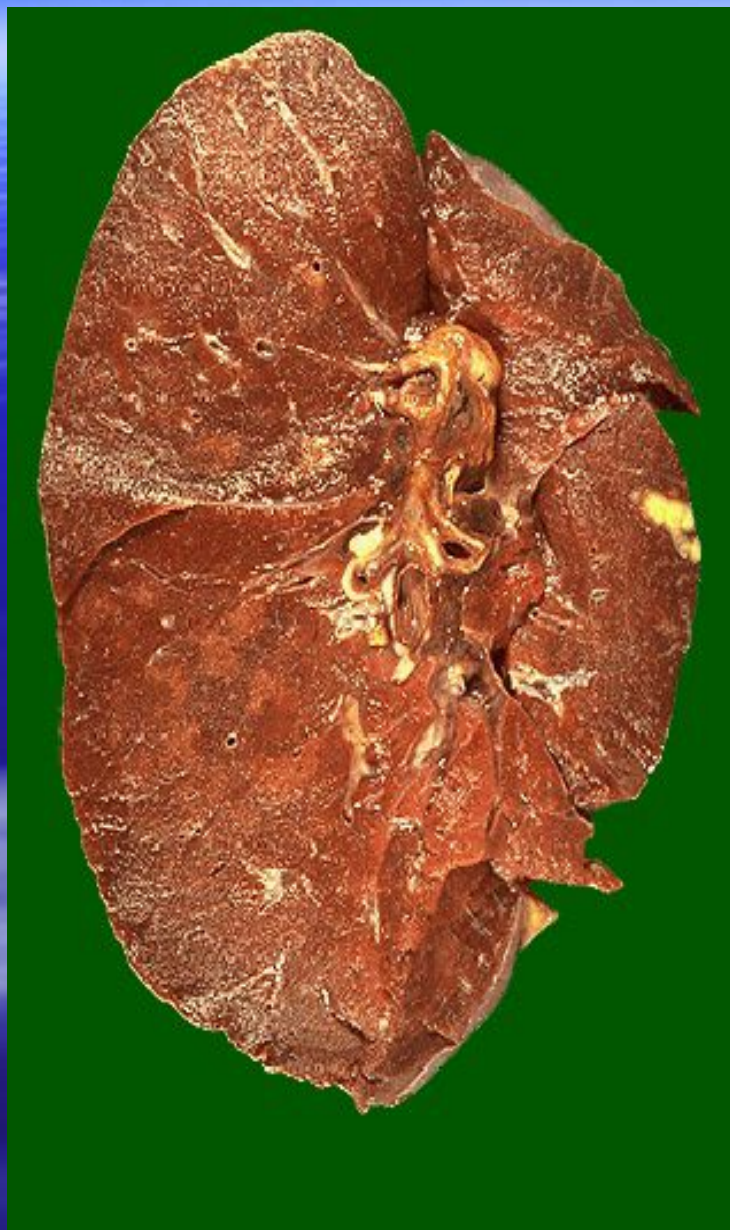Казеозный некроз (лимфатический узел ворот легких)




Первичный туберкулез



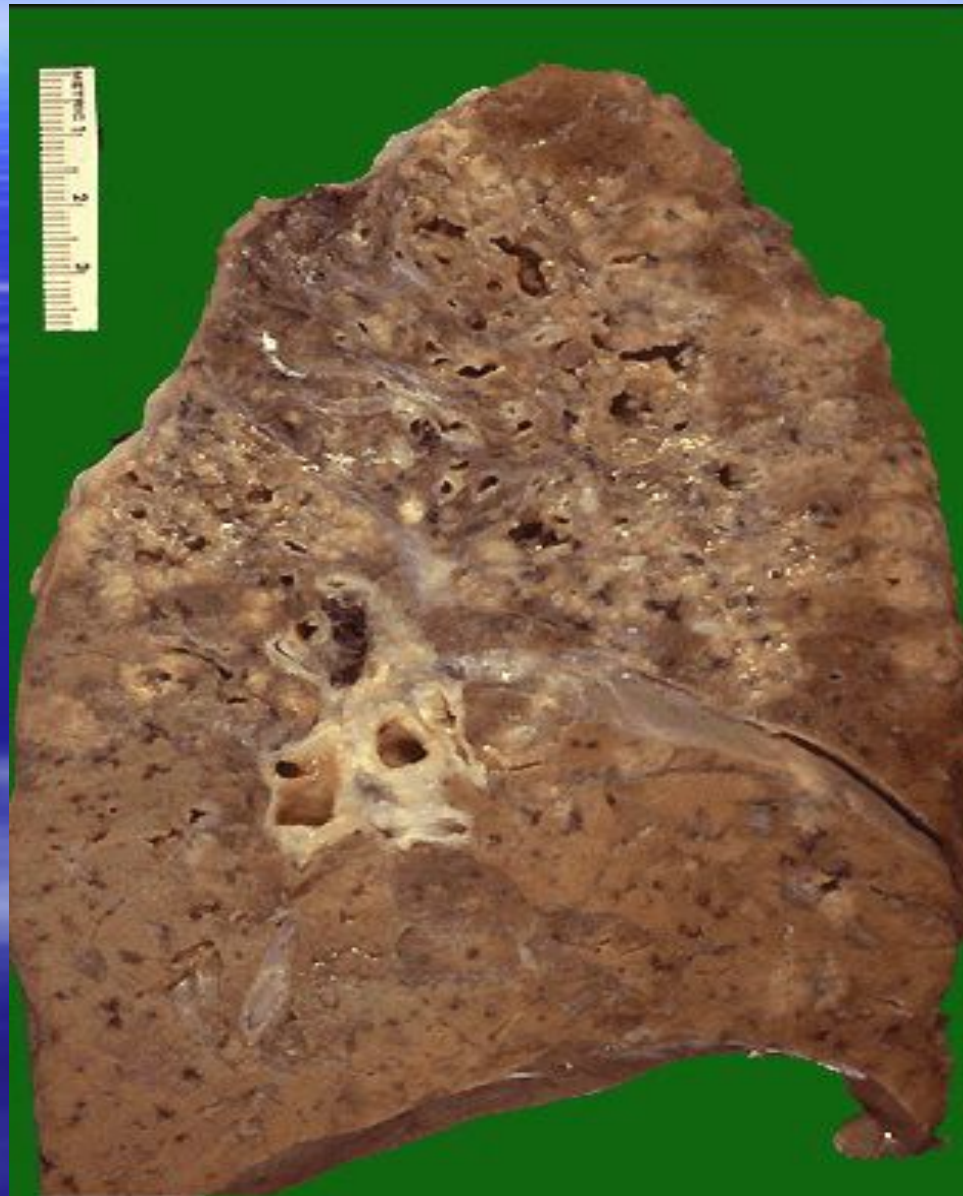
Первичный туберкулез




Острый кавернозный туберкулез



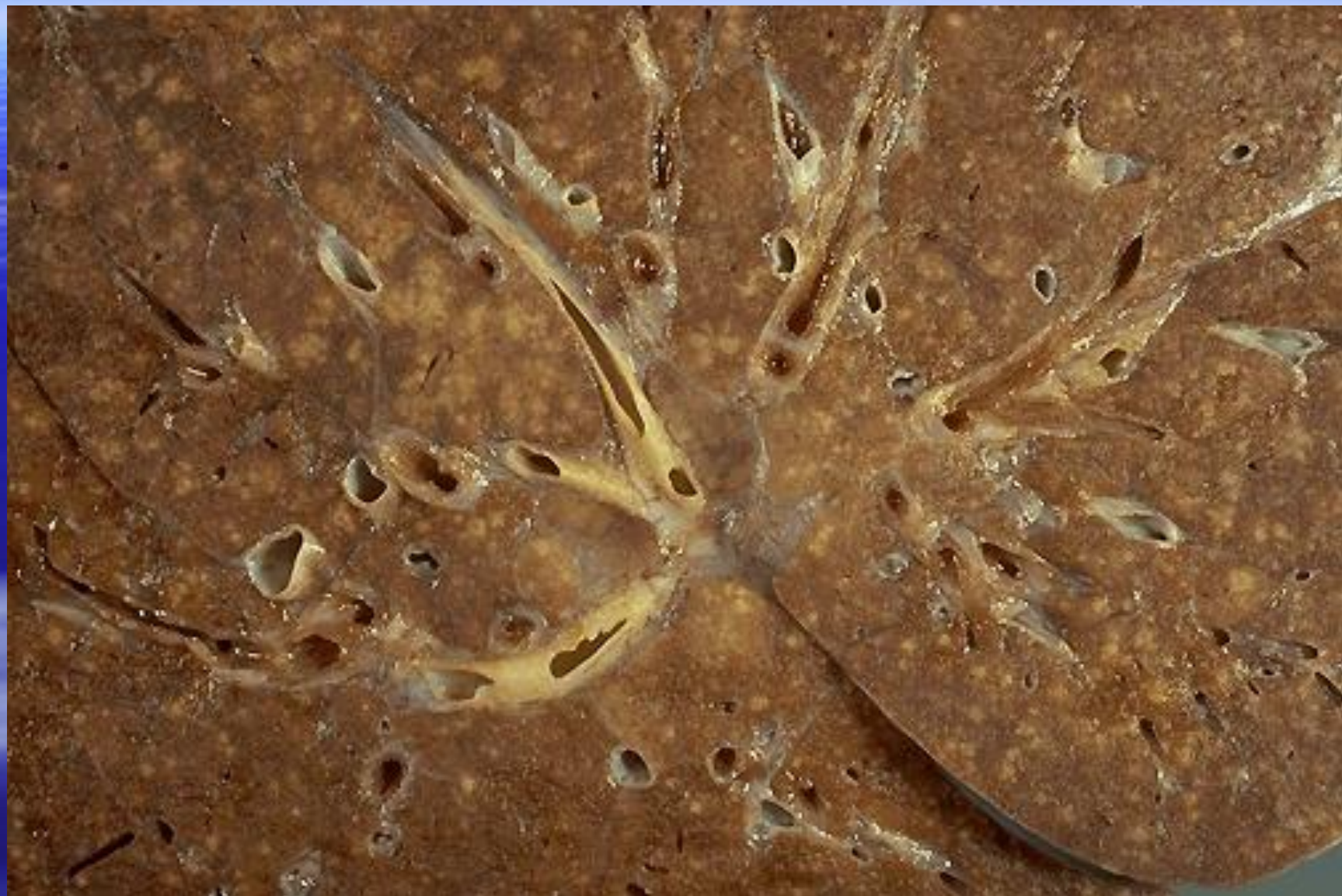Фиброно-кавернозный туберкулез



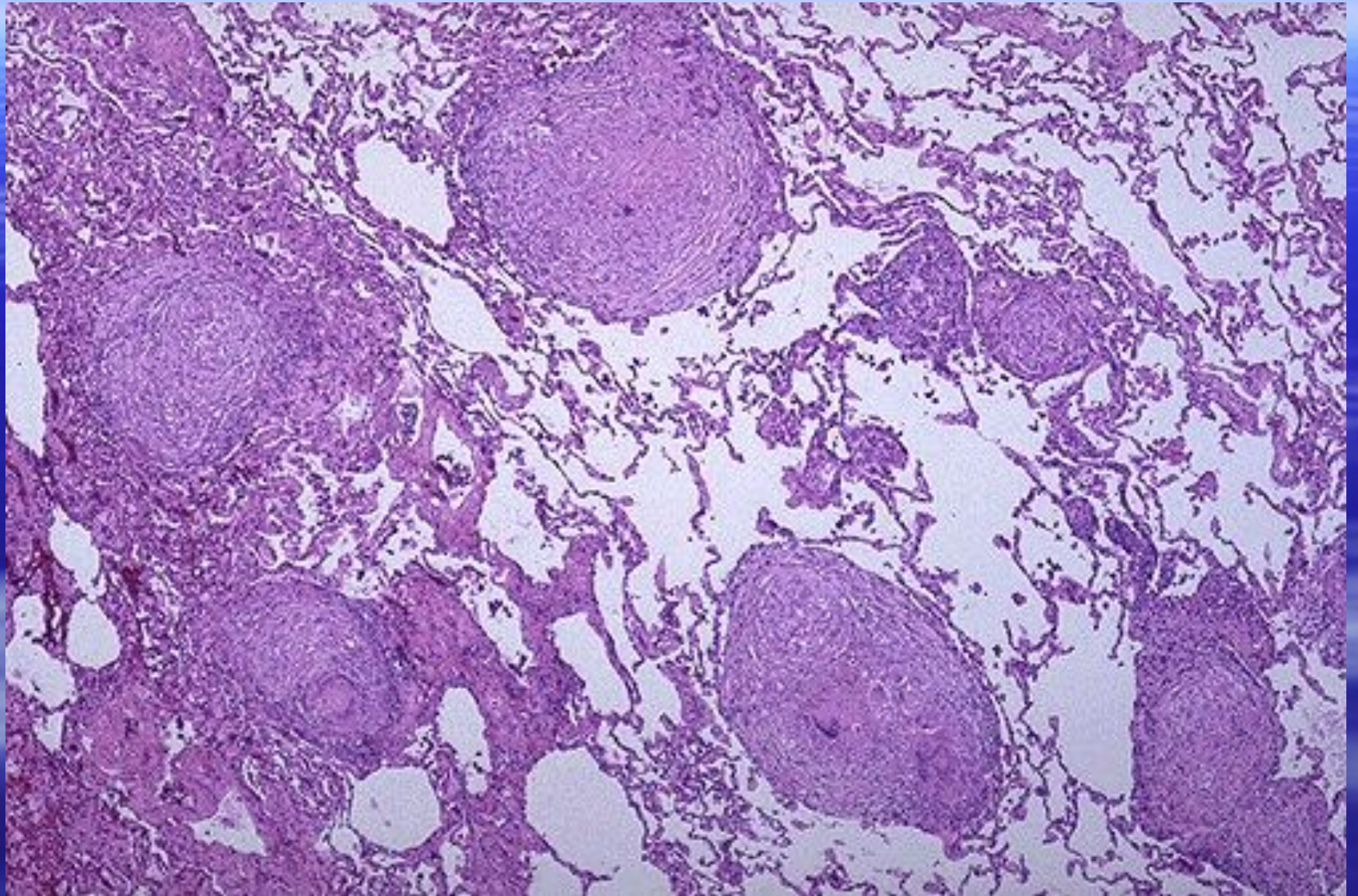
Милиарный туберкулез легких



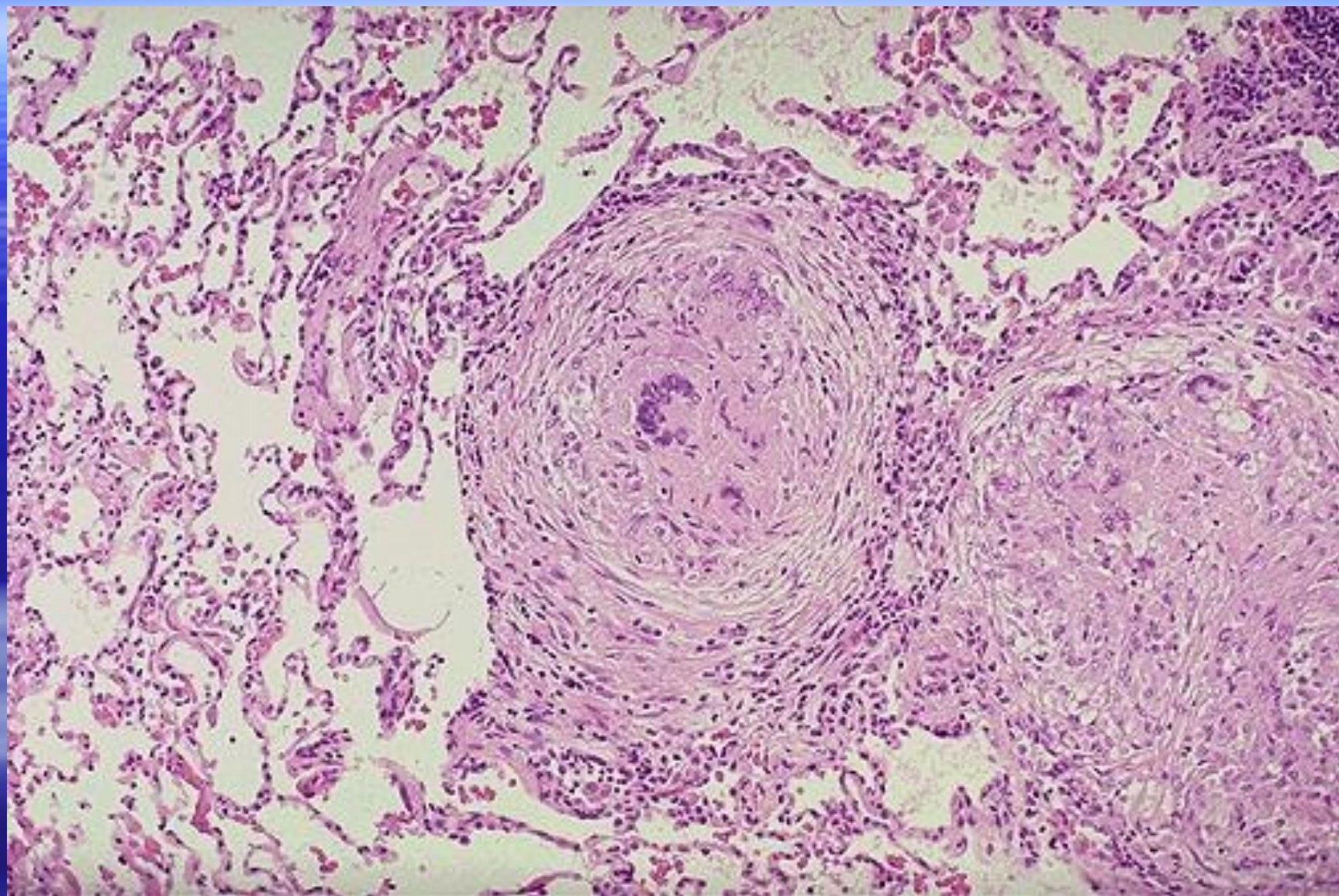
Милиарный туберкулез легких



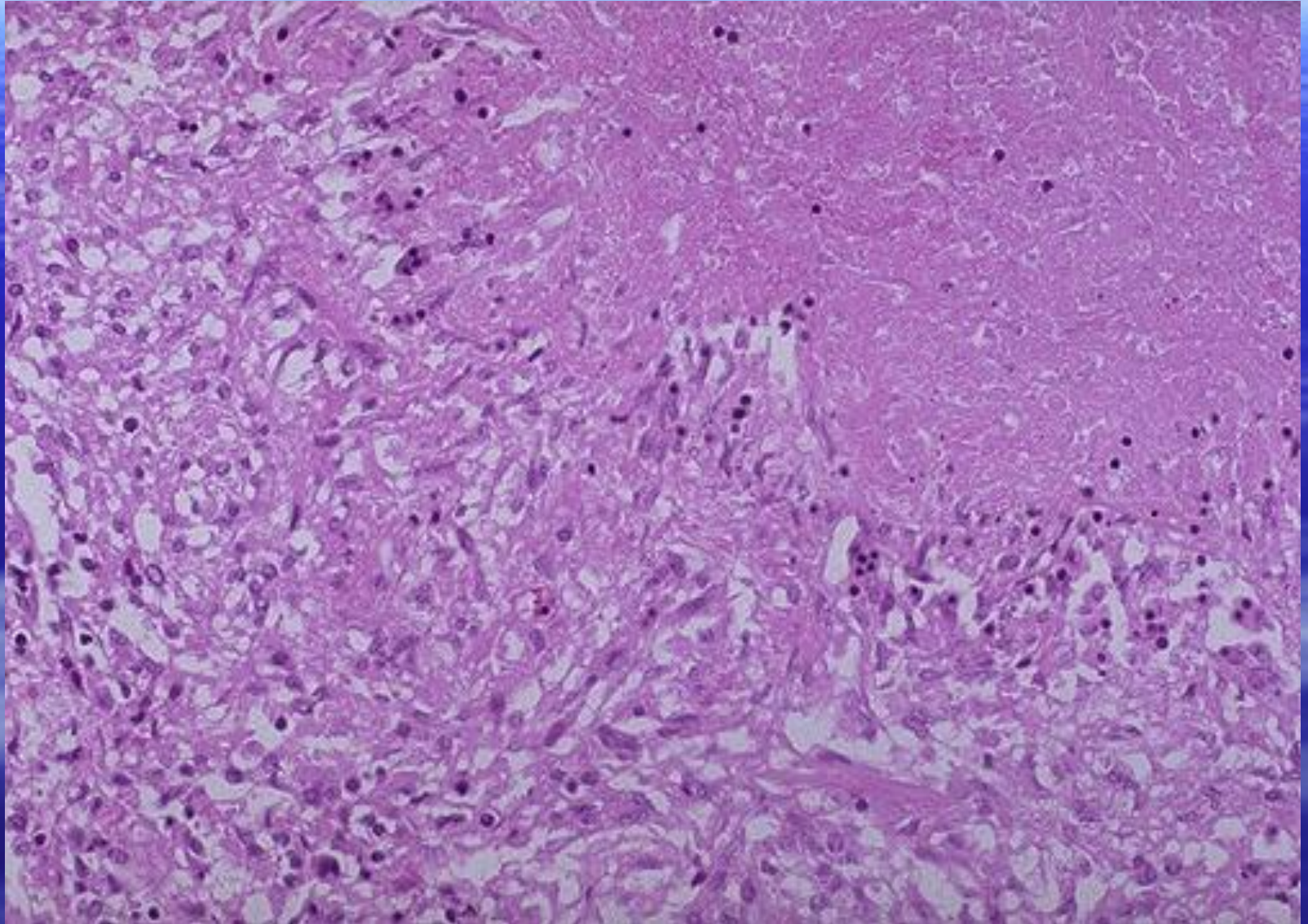
Миллиарный туберкулез легких



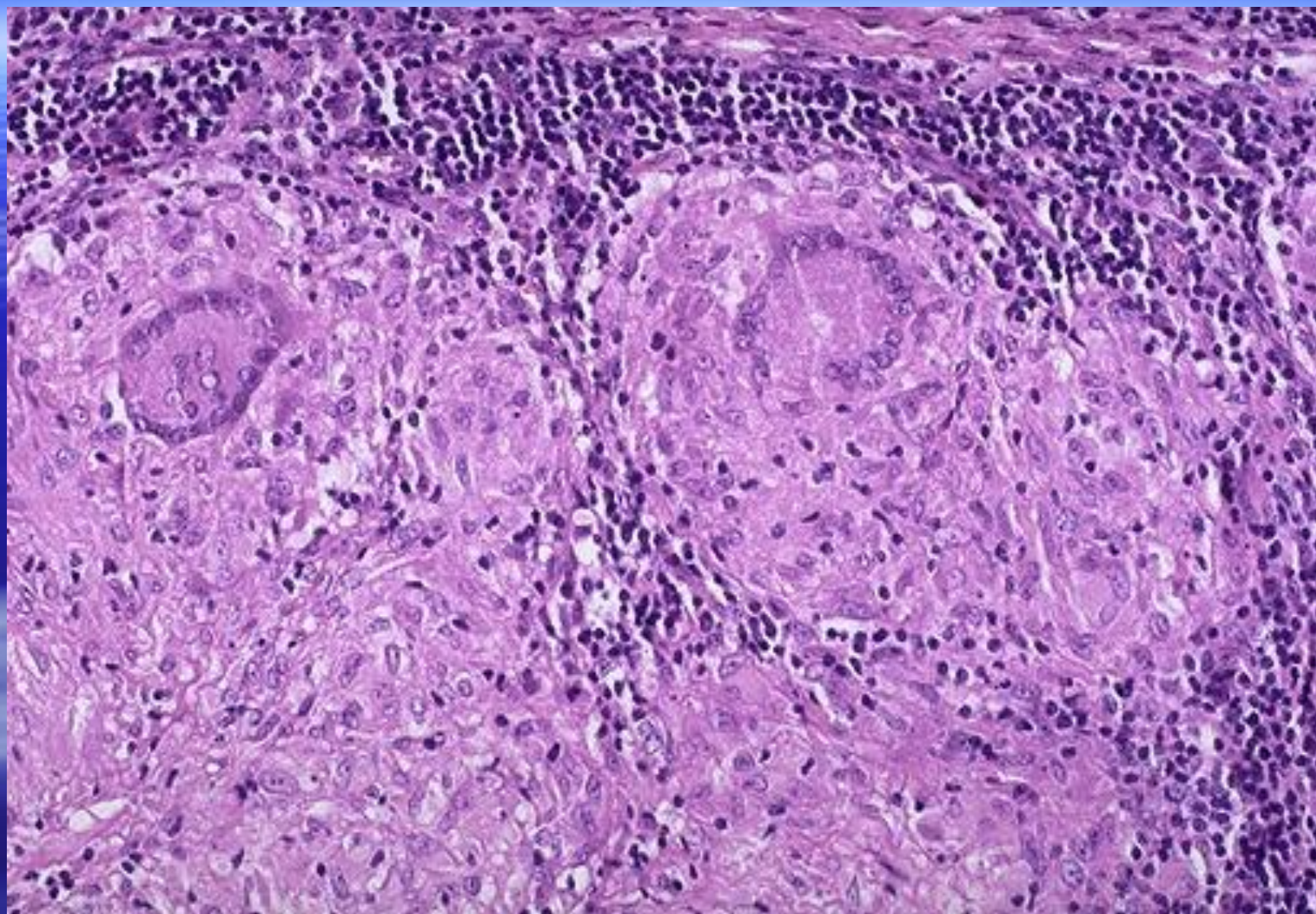
Туберкулезный бугорок



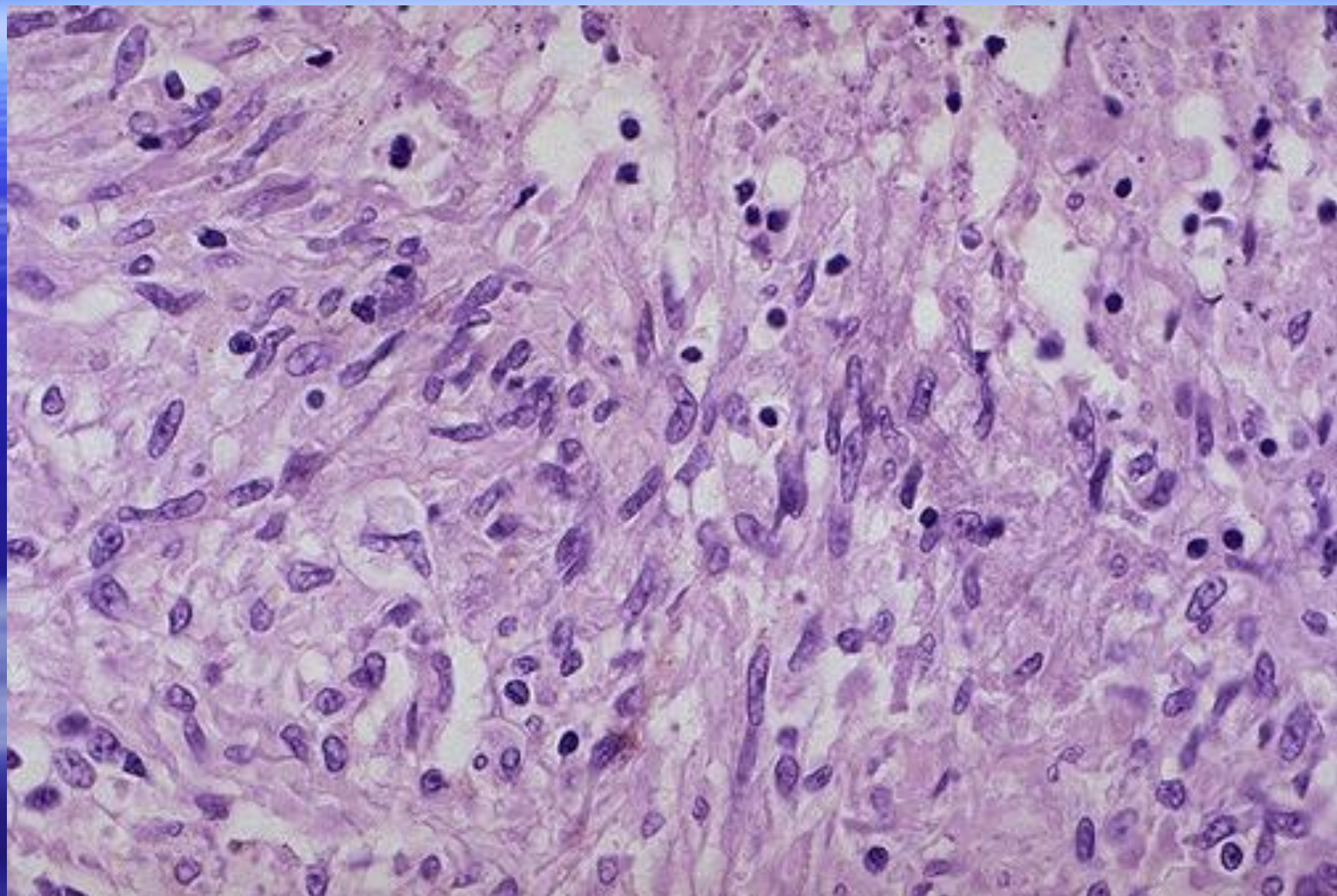
Казеозный некроз



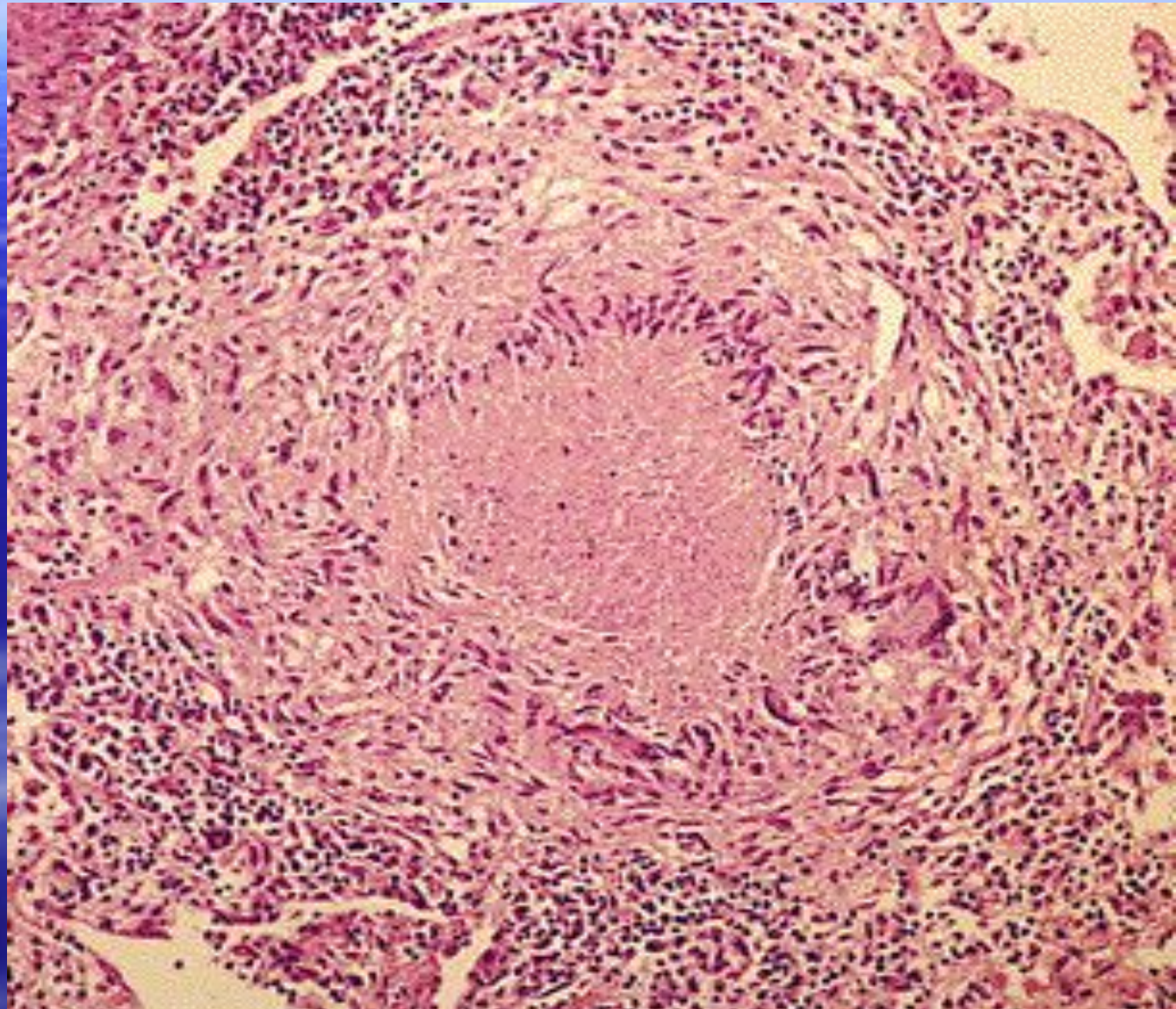
Гигантские клетки типа Пирогова-Лангханса

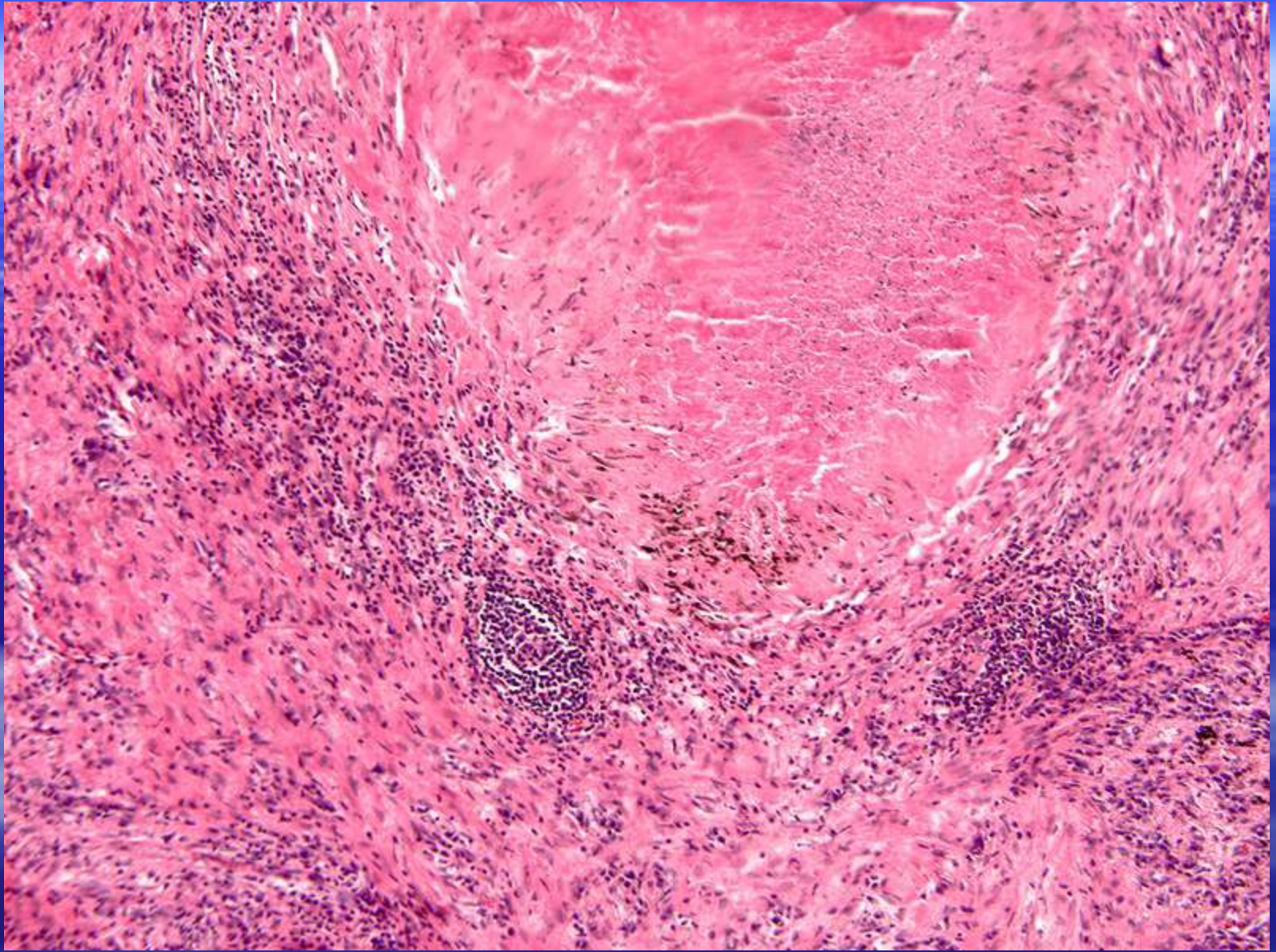


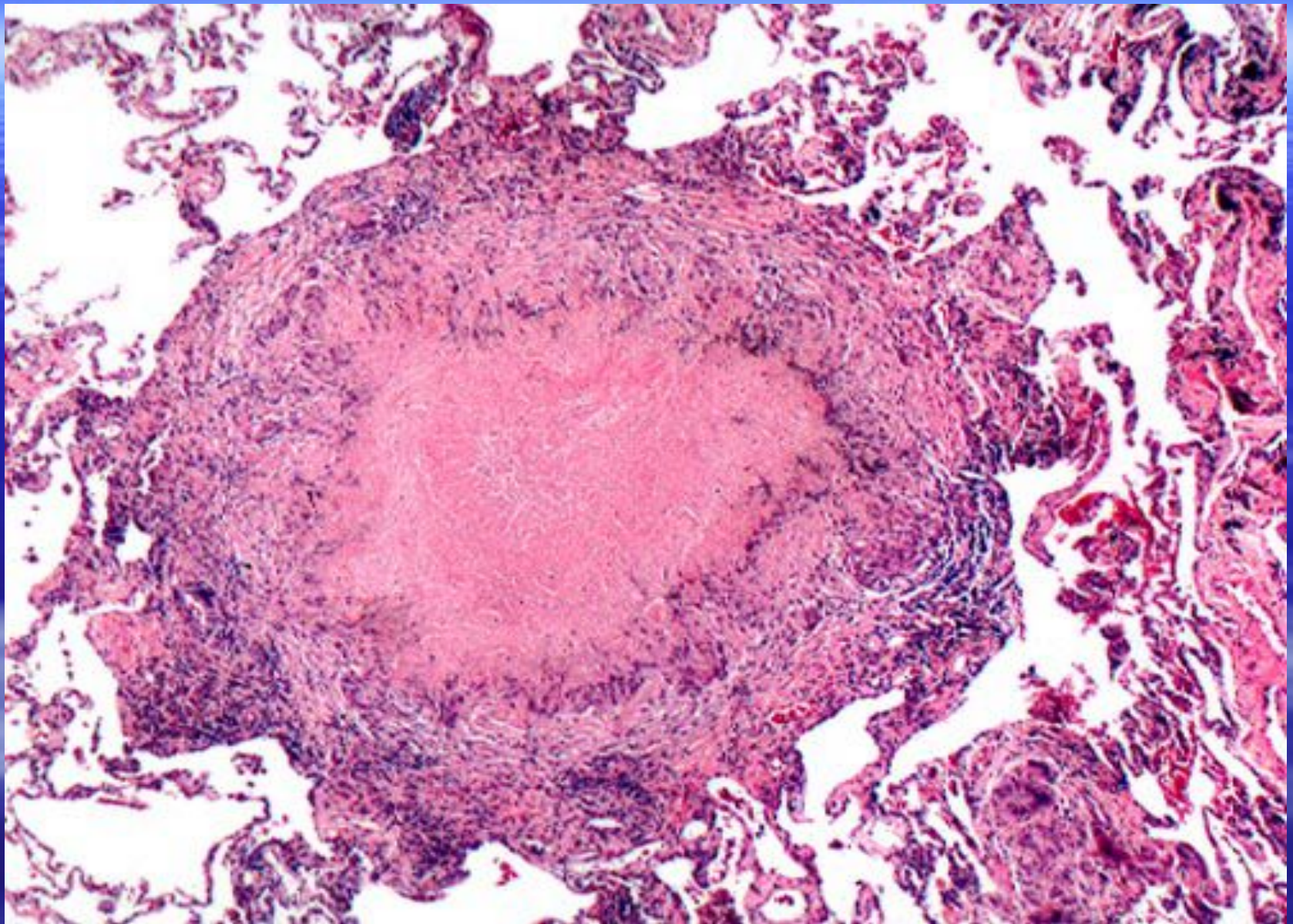
Эпителиоидные клетки



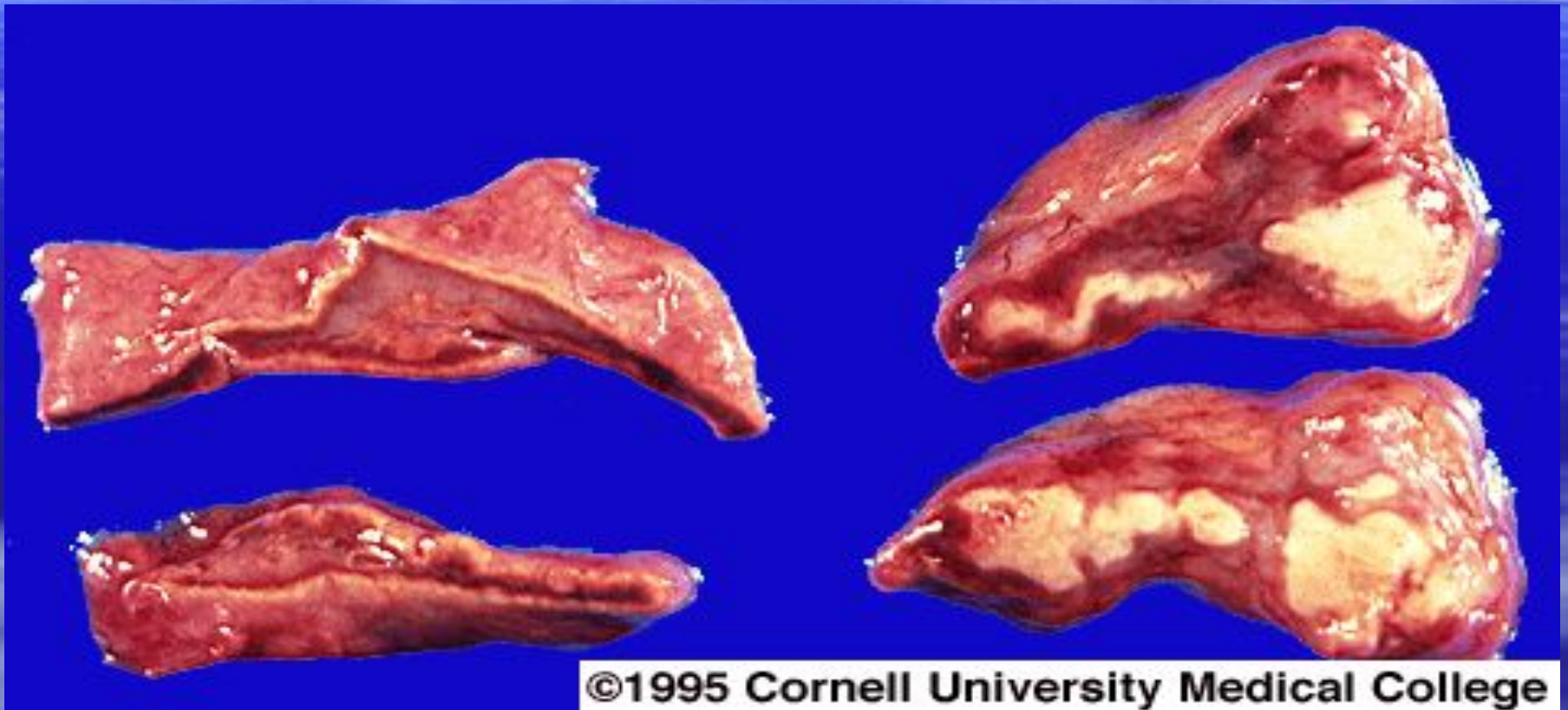Туберкулезный бугорок





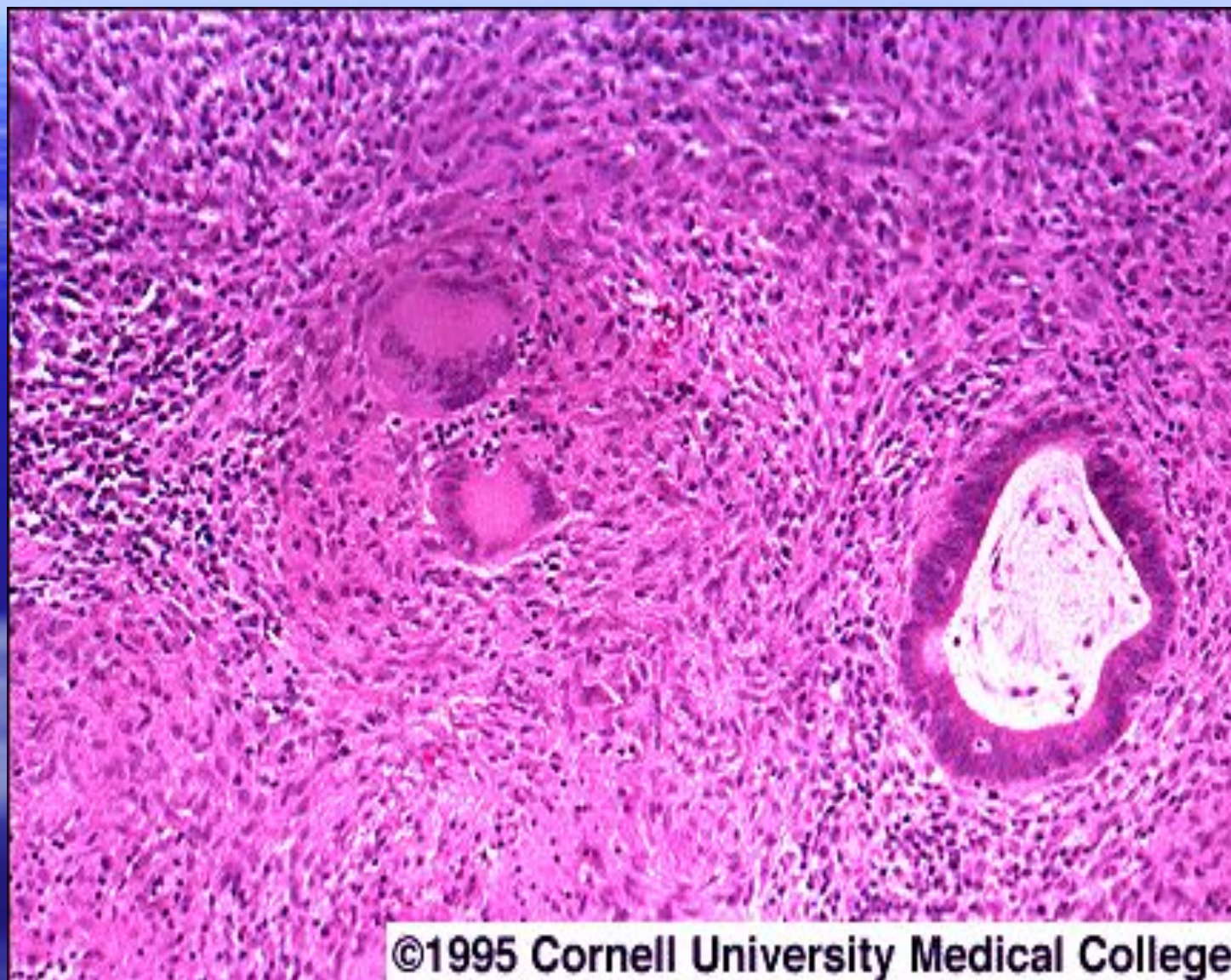


Туберкулез надпочечников



©1995 Cornell University Medical College

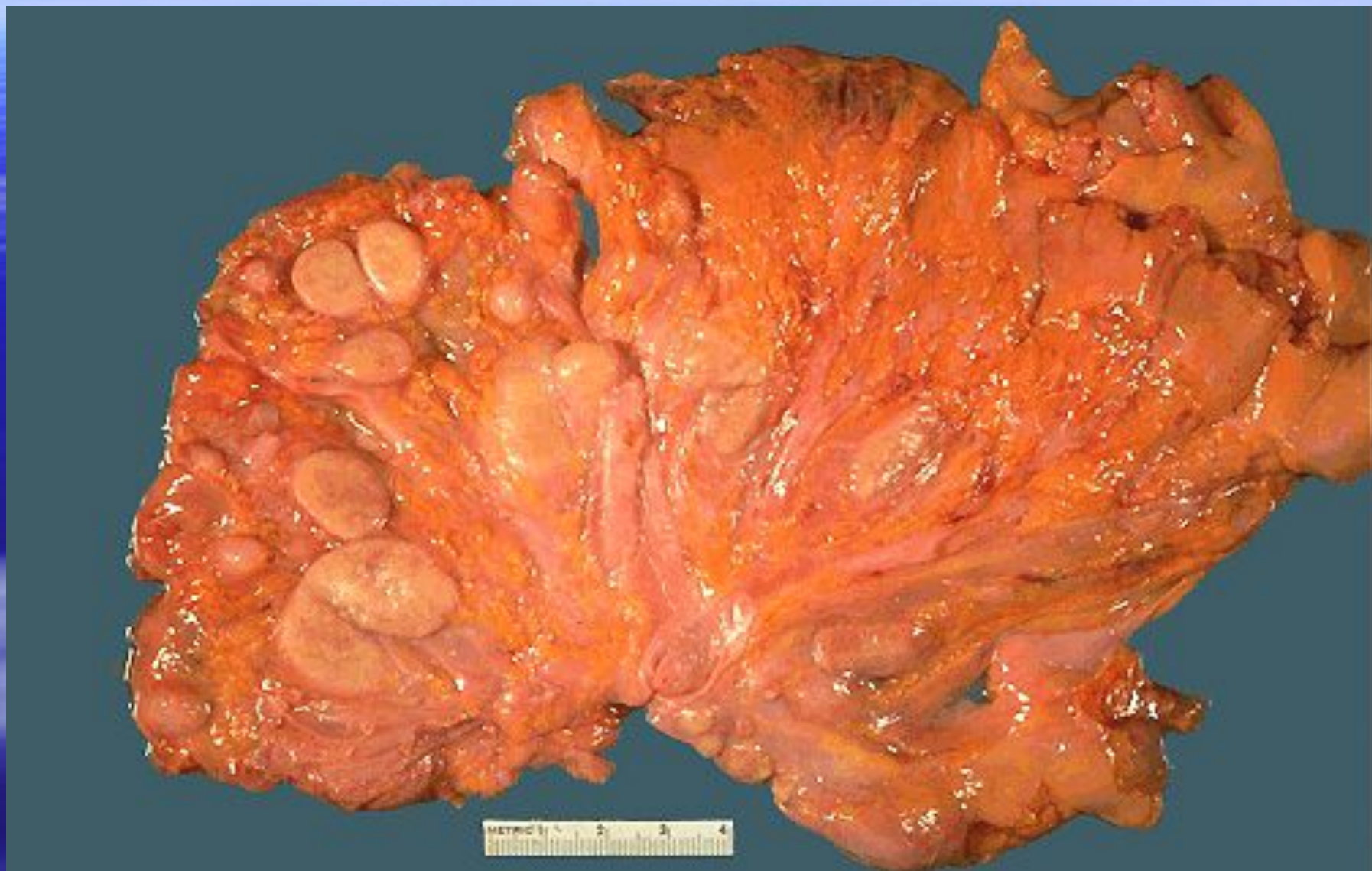Туберкулезный эндометрит



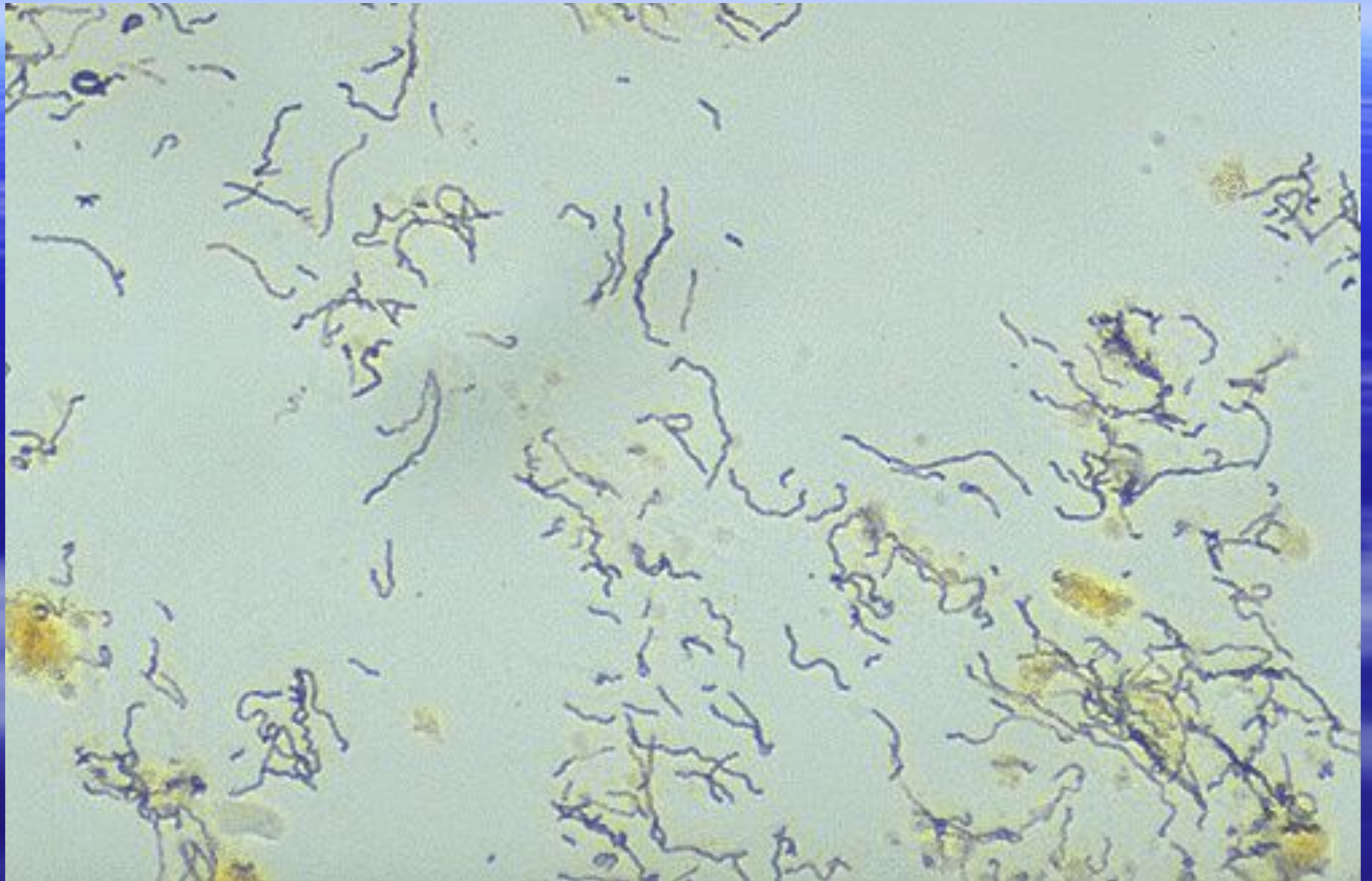
Гематогенный крупноочаговый туберкулез селезенки



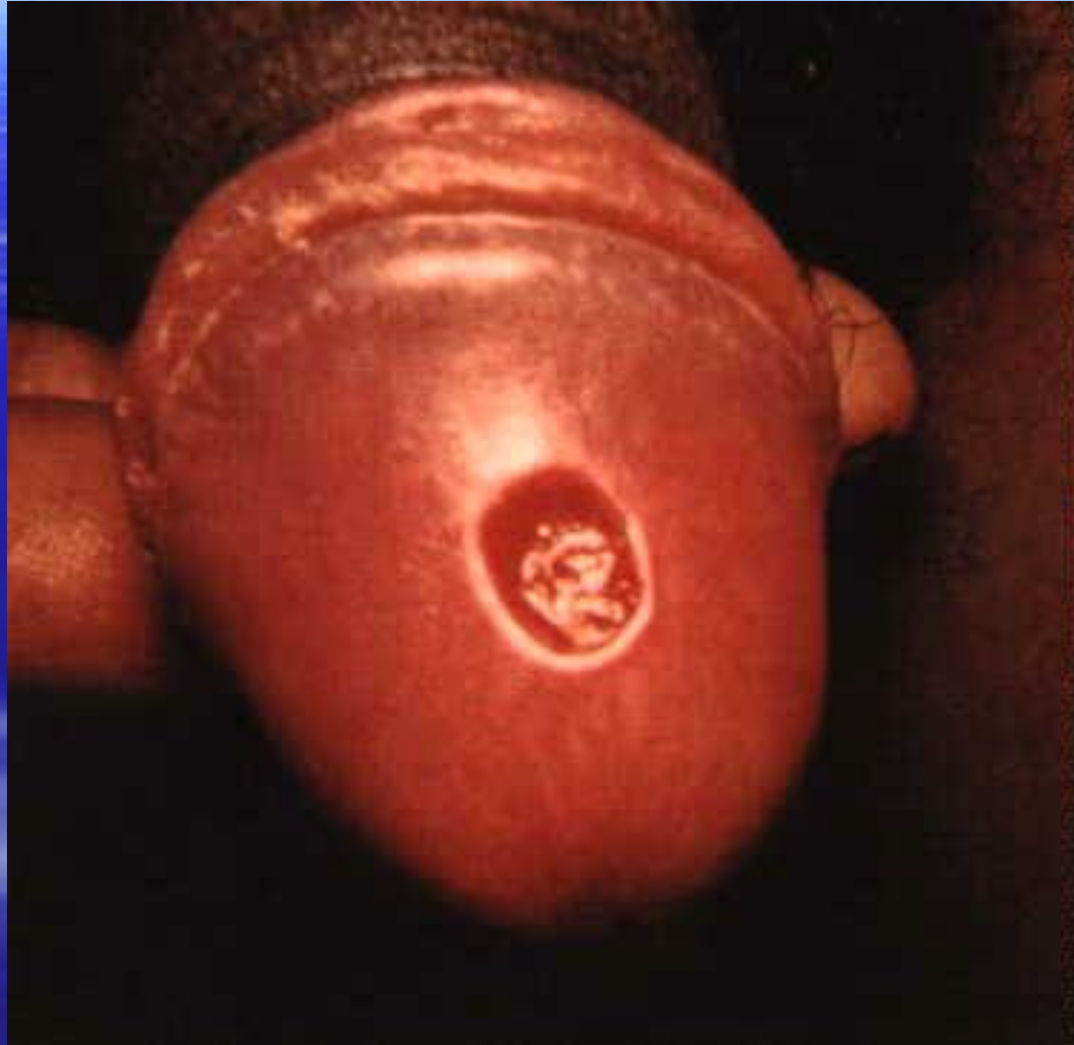Туберкулезный мезаденит



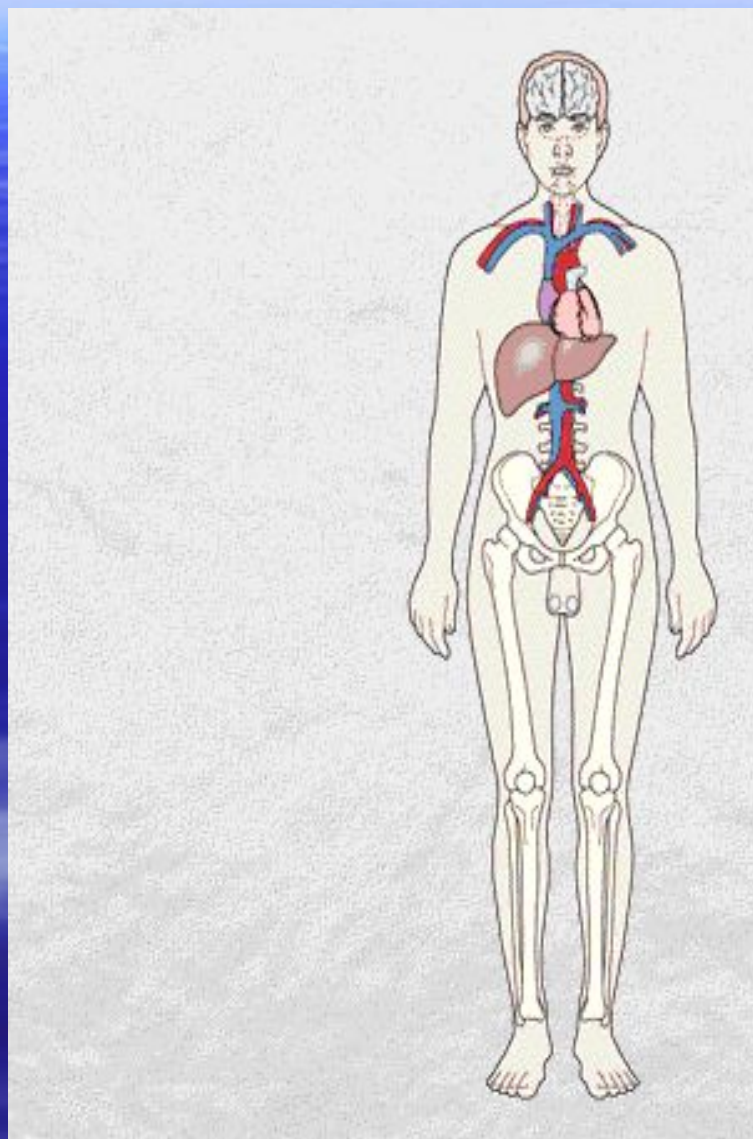
Бледная трепонема



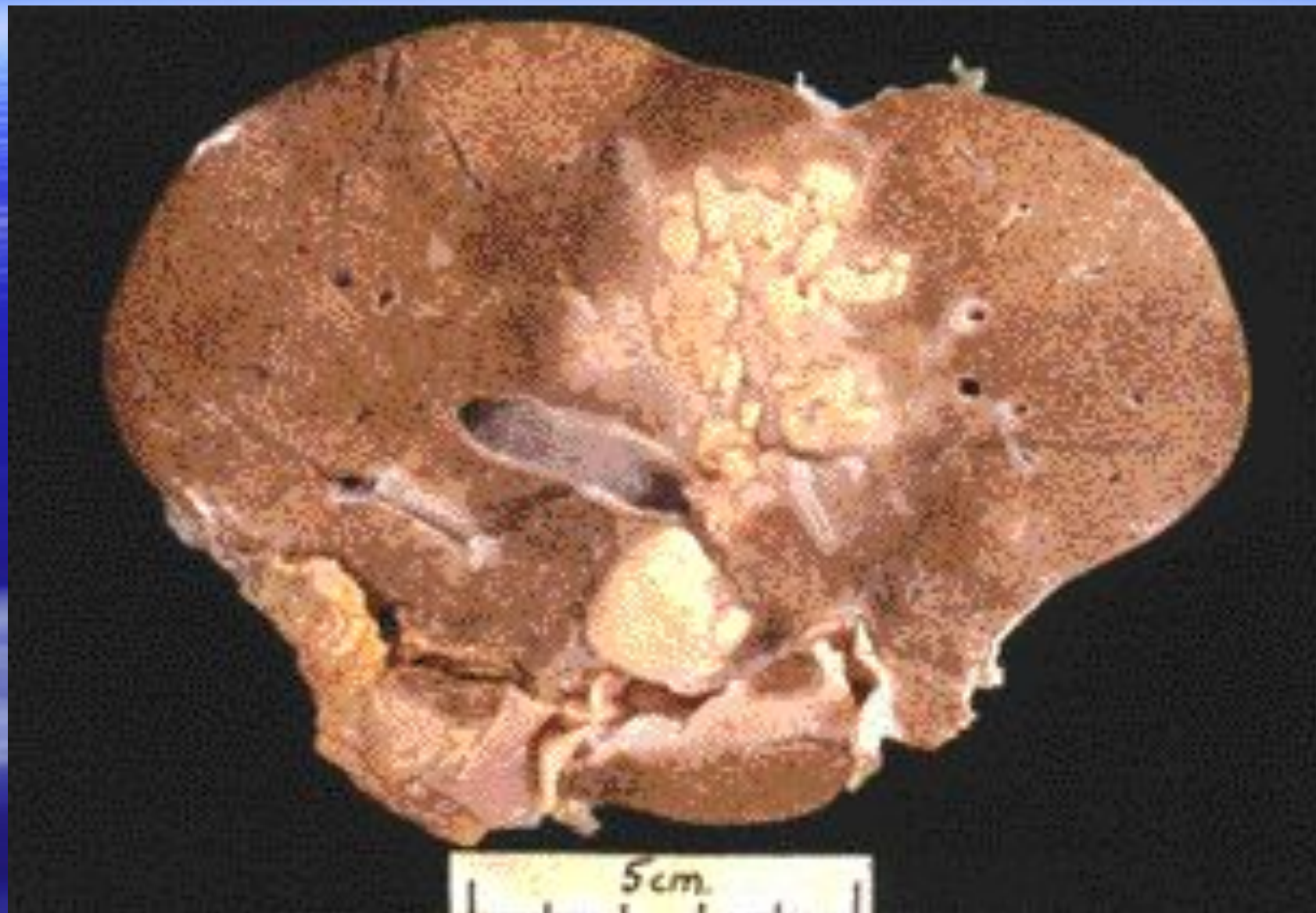Твердый шанкр



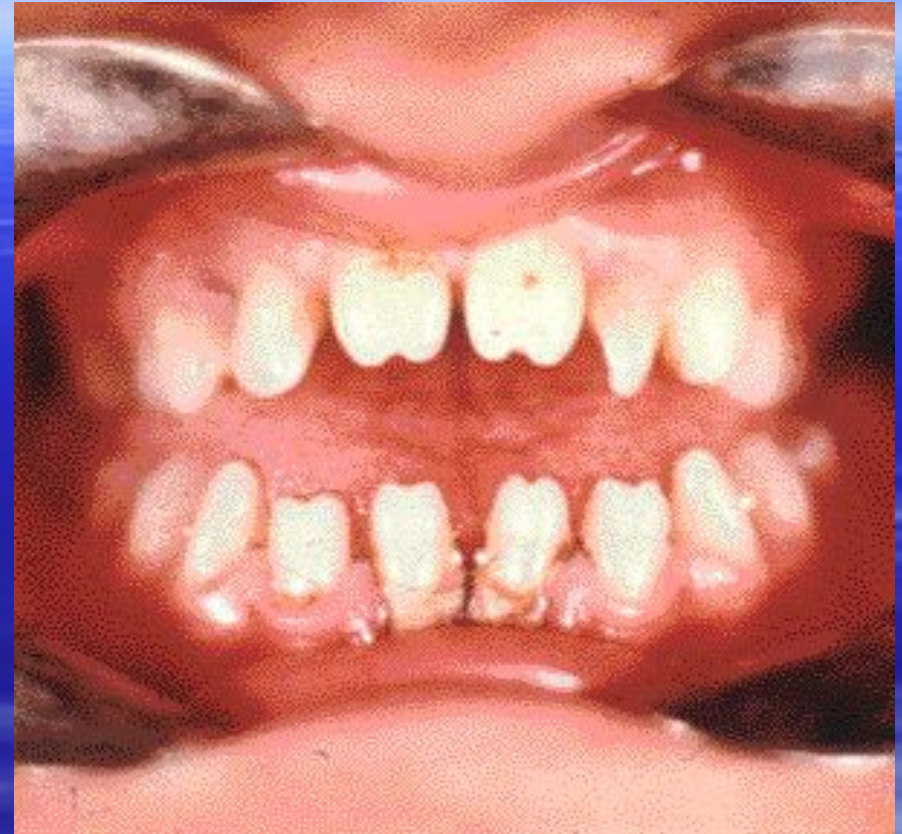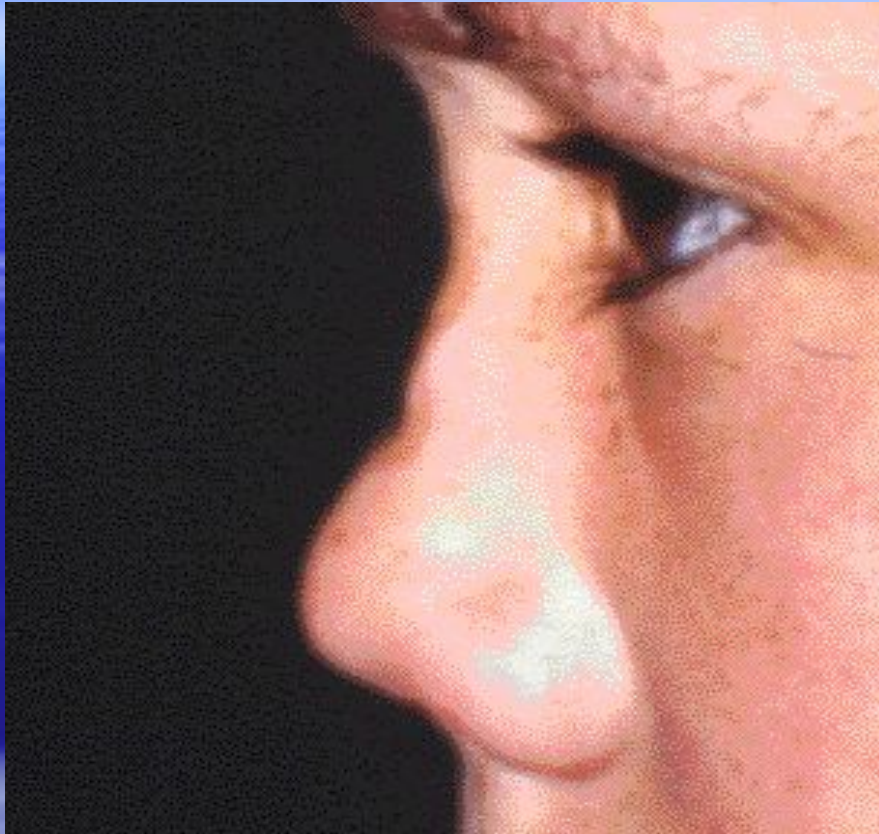Органы и системы, поражаемые при третичном сифилисе



Гуммы печени

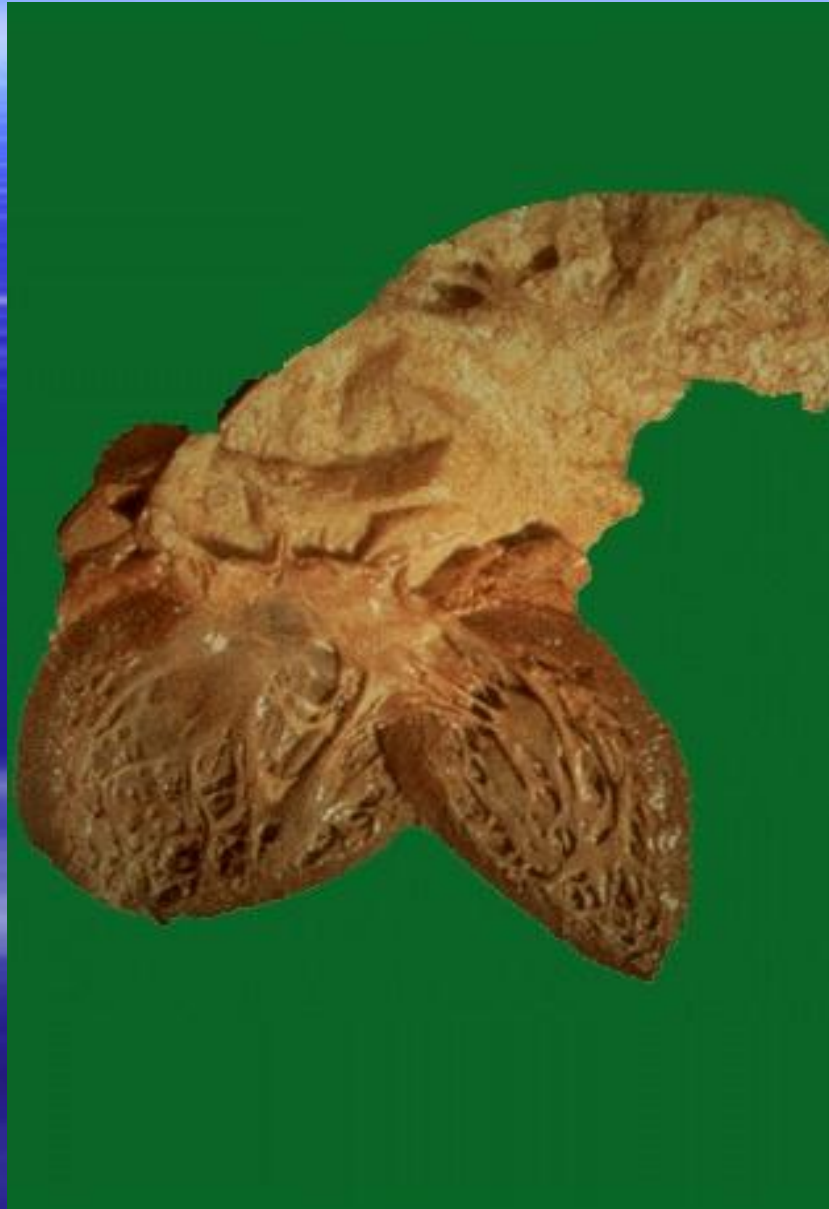


Врожденный сифилис

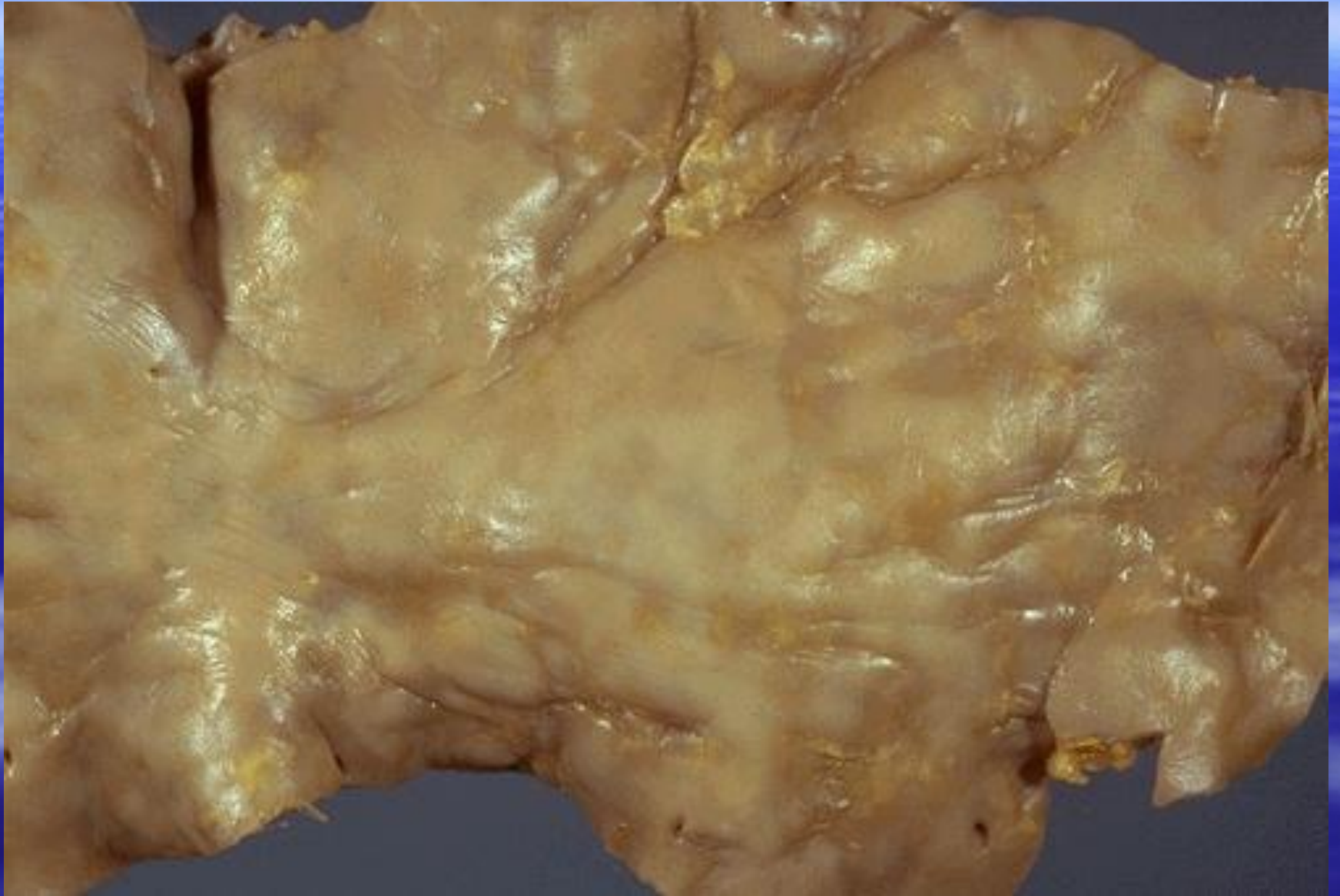


- Седловидный нос
- Триада Гетчинсона

Сифилитический мезаортит



Сифилитический мезаортит



Гумма миокарда

