

Семинар по теме «Клиническая СТОМАТОЛОГИЯ»

Подготовили : студенты 5 курса 502 группы
стоматологического факультета

Ахунц А.В., Ковальчук Я.О., Кривокорытов П.В.,
Кулешов А.А., Майструк М.Ф., Менькова К.А.,
Нидерквель В.В., Писарченко П.Н., Почечуй С.В.,
Солодухина К.А., Фролова К.О.

Проверил: профессор Цепов Л.М.

Возрастные изменения стоматологического статуса

Подготовили студенты 5 курса 502
группы Ахунц А.В., Кулешов А.А.,
Майструк М.Ф., Менькова К.А.
Проверил профессор Цепов Л.М.

- Существенные возрастные изменения отмечаются и со стороны зубочелюстной системы: остеопороз губчатого вещества, атрофия альвеолярного отростка, его истончение, инволюция слюнных желез, паракератические изменения эпителия.
- Одной из главных проблем геронтостоматологии является кариес корня зуба. В возрастной группе старше 60 лет проблемы, связанные с болезнями органов полости рта выходят на одно из первых мест среди общей заболеваемости.
- Наиболее значимыми и тяжелыми являются: полная или частичная потеря зубов, переломы челюстей за счет остеопороза, патология височнонижнечелюстного сустава, рак рото-глоточной области, воспалительные заболевания периодонта, хронические очаги инфекции.

- Обследование зубов пожилых людей показало, что в структуре КПУ наибольший удельный вес занимают удаленные зубы, причем с возрастом их количество постоянно увеличивается.
- В среднем доля удаленных зубов у пожилых пациентов составляет 75%, в то время как в возрастной группе 60-70 лет – 62%, а в возрастной группе 85 лет и старше – 88%.
- Доля кариозных зубов, подлежащих лечению, невелика и составляет в среднем 2,4%, уменьшаясь с 4,6% у 60-70-летних до 1,7% у лиц старше 85 лет.
- Количество зубов с осложнениями кариеса (пульпит, периодонтит), подлежащими лечению, в среднем составило 5,8%, в возрасте 60-70 лет – 9,7%, в возрасте старше 85 лет – 2,6%.
- Количество зубов с осложнениями кариеса, подлежащих удалению, было большим и составило в среднем 9%, в возрасте 60-70 лет – 13%, у лиц старше 85 лет – 4%.
- Удельный вес запломбированных зубов составил в среднем 7%, при этом у 60-70-летних он был на уровне 12%, а у 85-летних – на уровне 3%.
- Полная потеря зубов наблюдается у 27% лиц в возрасте 60-70 лет и у 52% лиц в возрасте 85 лет и старше. Полученные данные свидетельствуют о большой потере зубов в преклонном возрасте и плохом состоянии жевательного аппарата. В связи с этим не может быть обеспечено хорошее пережевывание пищи и нормальное функционирование пищеварительной системы.

Эмаль

Один из внешних признаков старения зубов — изменение окраски эмали. Она становится более темной и может принимать различной интенсивности желтовато-коричневатый оттенок. Потемнение зубов объясняют образованием значительного количества вторичного дентина, изменениями пульпы, отложениями липохромов и ороговением кутикулы эмали. Окраска зубов также зависит от степени проникновения красящих элементов из слюны и пищи в органические вещества эмали, которые их адсорбируют. В ряде случаев изменение цвета взаимосвязано с профессиональной деятельностью, курением. Темно-коричневый цвет может быть признаком хронической интоксикации тяжелыми металлами. У курильщиков эмаль темно-коричневого, бурого и даже черного цвета. Наиболее резко потемнение зубов проявляется во фронтальном участке (М.Л. Заксон, 1969). Это связано с большим износом эмали и повышением прозрачности (кажущееся потемнение). С возрастом эмаль твердеет вследствие накопления минеральных солей (Costache, 1963; М.Л. Заксон, 1969). В зубах стариков полностью стираются грани призм, только расположение кристаллов указывает на их границы. Признаком возрастных изменений являются трещины эмали на губных поверхностях фронтальных зубов. В них определяются очень мелкие апатиты и минерализованные бактерии, похожие на зубной камень (Katterbuch, 1965) наступает атрофия амелобластов и эмаль перестает реагировать на процессы, происходящие в организме

ДЕНТИН

- Физиологическое стирание, продолжающееся до глубокой старости, сопровождается отложением вторичного дентина в рогах пульпы и вблизи режущего края коронки, что приводит к уменьшению полости зуба. Вторичный дентин зубов лиц пожилого возраста называется «остеодентином». Он состоит из уменьшенного количества дентинных канальцев, которые нередко вообще отсутствуют (Okban, 1953). При кариесе и других патологических процессах образуется вторичный дентин, где наряду с участками, имеющими канальцы, имеются зоны лишенные их. Они состоят лишь из основного вещества, в котором коллагеновые волокна располагаются неправильно, образуя иррегулярный дентин. Дентин пожилых людей иногда принимает желтую окраску. Он менее чувствителен, и может превращаться в прозрачную массу однородной структуры (прозрачный дентин).

Пульпа

- В пульпе зуба увеличивается количество фиброзных волокон. Это приводит к склерозированию пульпы и превращению ее в плотную фиброзную ткань. Количество клеточных элементов уменьшается, ферменты разрушаются. Одонтобласты меняют свою форму — из грушевидных они превращаются в колбообразные, нарушается их расположение. Отмечается вакуольная дистрофия. Порог раздражения пульпы повышается до 8–11 мА. Слой одонтобластов истончается за счет уменьшения количества и размеров клеток, объем пульповой камеры уменьшается. Появляется слой иррегулярного дентина различной ширины, что объясняется реактивностью организма на действие экзо- и эндогенных раздражителей. У пожилых людей в пульпе зубов много петрификатов различной величины, появляются варикозные вены, флебиты, развивается атеросклероз, а иногда наблюдается запустение сосудов вплоть до их полной облитерации. В нервах пульпы также обнаруживаются старческие изменения, ведущие к потере их функций.

Цемент

Цемент корня с возрастом утолщается, достигая у пожилых людей толщины в 3 раза больше, чем у молодых. Иногда появляются гаверсовы каналы. В старческом возрасте цемент проникает через отверстие верхушки зуба в канал корня. Таким образом компенсируется непрерывное «удлинение» зубов, которые теряют синдесмоподобное прикрепление. Хотя цемент и является разновидностью костной ткани, в отличие от нее он с постарением организма не атрофируется и не резорбируется. Наоборот, утолщение цемента происходит за счет напластований и обогащения солями.

Минеральный состав

- Увеличивается кальцификация зубов, возможно за счет уменьшения влаги и органических веществ. Увеличивается содержание фторидов в 2–3 раза, достигая 283 мг/кг веса твердых тканей зуба в возрасте 84 лет. Зубы становятся более устойчивыми к деминерализующим агентам.

Стирание зубов

Это один из признаков старения. В возрасте 60–70 лет у 62 % людей наблюдается стертость зубов, в возрасте 70–80 лет — 83 %, в возрасте 90–100 — 100 %. В результате стирания эмали и дентина изменяется рельеф жевательной поверхности зубов. Может быть довольно значительное стирание, иногда достигающее до пульпы. Стертая поверхность приобретает интенсивную желто-бурую окраску. Важную роль в процессе стирания играют характер пищи и жевательная функция. С увеличением возраста стирание эмали происходит не только на буграх, но и на боковых поверхностях соприкасающихся зубов. Возникают межпроксимальные контакты поверхности износа.

Старческий остеопороз

- Альвеолярная кость претерпевает изменения характерные для возрастных изменений в костях всего скелета. Это, прежде всего, остеопороз, уменьшение васкуляризации, уменьшение митотической активности и строительного потенциала, что ведет к уменьшению образования новой кости и ее атрофии. Старческая атрофия альвеолярного отростка является образцом атрофии кости. Первично происходит преобразование белков, вторично — декальцинация. Сенильный остеопороз следует рассматривать не как заболевание, а как проявление возрастных изменений в кости. В его основе лежат нарушения белкового и минерального обмена, причем основную роль играет белковый дефицит. Поэтому при насыщении организма кальцием нельзя предотвратить резорбцию костной ткани.

Архитектоника полости рта

- В процессе старения организма изменяются и взаимоотношения между нижней челюстью, языком, а также поднижнечелюстными слюнными железами. При атрофических изменениях костей челюсти (особенно при отсутствии зубов) язык кажется удлиненным, вялым и уплощенным. Это происходит вследствие того, что язычок и небная занавеска опускаются, отмечается «вытяжение» языка, а не истинное его увеличение. По мере потери зубов возникает атрофия нижней челюсти, атрофические процессы внутренней стенки челюсти проявляются значительно интенсивнее, чем наружной. Нижнечелюстная альвеолярная дуга становится больше верхнечелюстной, что приводит к старческой прогении. Этому же способствует снижение прикуса, наблюдаемое при частичной или полной потере зубов. В пожилом возрасте поднижнечелюстные слюнные железы как бы нависают над нижней челюстью. Атрофические изменения верхней челюсти начинаются с наружного компактного слоя, часто несимметрично, что связано с потерей зубов. После 40 лет атрофия альвеолярного отростка может быть выражена настолько, что дно верхнечелюстной пазухи находится на уровне альвеолярного отростка. Она отделена от слизистой оболочки неба лишь тонкой костной пластинкой. При этом создаются условия для быстрого проникновения инфекции с корней зубов на слизистую оболочку пазухи. Вследствие утраты зубов или при их стертости суставные головки все более смещаются кзади, суставная поверхность утолщается; в суставном диске, головках и связках наблюдается перестройка. При рентгенологическом исследовании отмечаются незначительное сужение суставной щели, грибовидная деформация головки сустава, появление в ней узур и клювовидных образований в результате обызвествления мест прикрепления суставной капсулы к кости. Одним из признаков старения является уменьшение массы тела за счет усыхания мышечной ткани. При старении брюшко мышцы теряет свою упругость, сама мышца уменьшается, а ее сухожилие увеличивается, и увеличивается количество соединительной ткани.

Кариес зубов у людей пожилого и старческого возраста имеет характерные клинические проявления, некоторые особенности происхождения и развития. Кариес эмали, независимо от возраста, этиологически связан с действием кариесогенных микроорганизмов — *st. mutans*, *st. mitis*, *st. salivarius*¹⁷

Кариесогенному действию мягкого зубного налета в пожилом возрасте помогает противостоять высокая степень зрелости (минерализация) этой ткани. Характерной для старческого возраста является локализация кариеса в пришеечной области. При этом кариозная полость располагается в поддесневой части коронки и нередко захватывает не только эмаль, но и цемент корня. Обычно в старческом возрасте процесс распространяется не столько в глубину, сколько по поверхности и приводит к образованию циркулярного дефекта. Прогрессирование кариозного процесса часто приводит к отлому коронки зуба. При этом в сморщенной и уплотненной корневой пульпе обычно не обнаруживаются клинических признаков воспаления и больных ничего не беспокоит. Особенно часто такие явления можно наблюдать на передних зубах. С помощью сохранившихся корней больные достаточно хорошо пережевывают пищу. Диагностика кариеса эмали у стариков трудностей не вызывает. Особого внимания заслуживают пришеечные кариозные очаги, развивающиеся по типу пролежневых поражений у пожилых и старых людей, пользующихся частичными пластиночными протезами, образуются дефекты причудливой формы. Жалобы на болевые ощущения в пораженных зубах бывают редко. У лиц в возрасте 74–80 лет и старше боль в зубах при неосложненном кариесе не отмечается.

Пульпит

- Обращаемость пожилых и старых людей по поводу поражения пульпы невелика. Это связано с уменьшением абсолютного числа сохранившихся зубов, а также преобладанием у этого контингента хронических форм пульпита, при которых жалоб не возникает. Этиологически пульпит связан с прогрессированием кариозного процесса. В старческом возрасте можно встретить случаи поражения пульпы, вызываемые патологической стираемостью зубов, трещинами твердых тканей зубов, травмой и деструктивными заболеваниями периодонта (восходящий пульпит).

Апикальный периодонтит

- Частота апикального верхушечного периодонтита, который обычно развивается как исход пульпита, в том числе 20% после лечения, у пожилых людей резко возрастает. Патологический процесс в околоверхушечных тканях развивается медленнее, чем у молодых. Это объясняется тем, что деструкция сухой, волокнистой, нередко нитевидной пульпы не связана с обильным распадом ткани, а также тем, что нередко облитерация верхушечного отверстия как бы защищает околоверхушечные ткани от контакта. В пожилом возрасте в этиологии верхушечного периодонтита возрастает удельный вес микротравм зубов, приводящих к некрозу пульпы интактных зубов. Случаи острого периодонтита наблюдаются редко, а вот хронические процессы обостряются часто. Чаще всего хронические периодонтиты диагностируются случайно, при рентгенологическом исследовании для протезирования. Лечение стандартное. При возможности прохождения корневых каналов и хорошем общем состоянии проводится эндодонтическое лечение. Во всех остальных случаях — гемисекция, резекция верхушки корня или удаление зуба. Наблюдение за пожилыми людьми после эндодонтического лечения должно проводиться в течение 2 лет. Повторные рентгенологические исследования через 6, 12 и 24 месяца.

Клиновидный дефект

- это характерное поражение твердых тканей в виде клина, образующееся на губной и щечной поверхностях зуба. У пожилых людей наблюдается чаще, чем у молодых. Происхождение клиновидного дефекта связывают с предшествующими изменениями органической субстанции твердых тканей зуба. Нельзя игнорировать также механический фактор (образованию клиновидного дефекта способствует нерациональная чистка зубов). Типичный исход клиновидного дефекта — отлом коронки. Консервативное лечение клиновидного дефекта не всегда эффективно. Устраняют дефект с помощью пломбирования композиционными материалами.

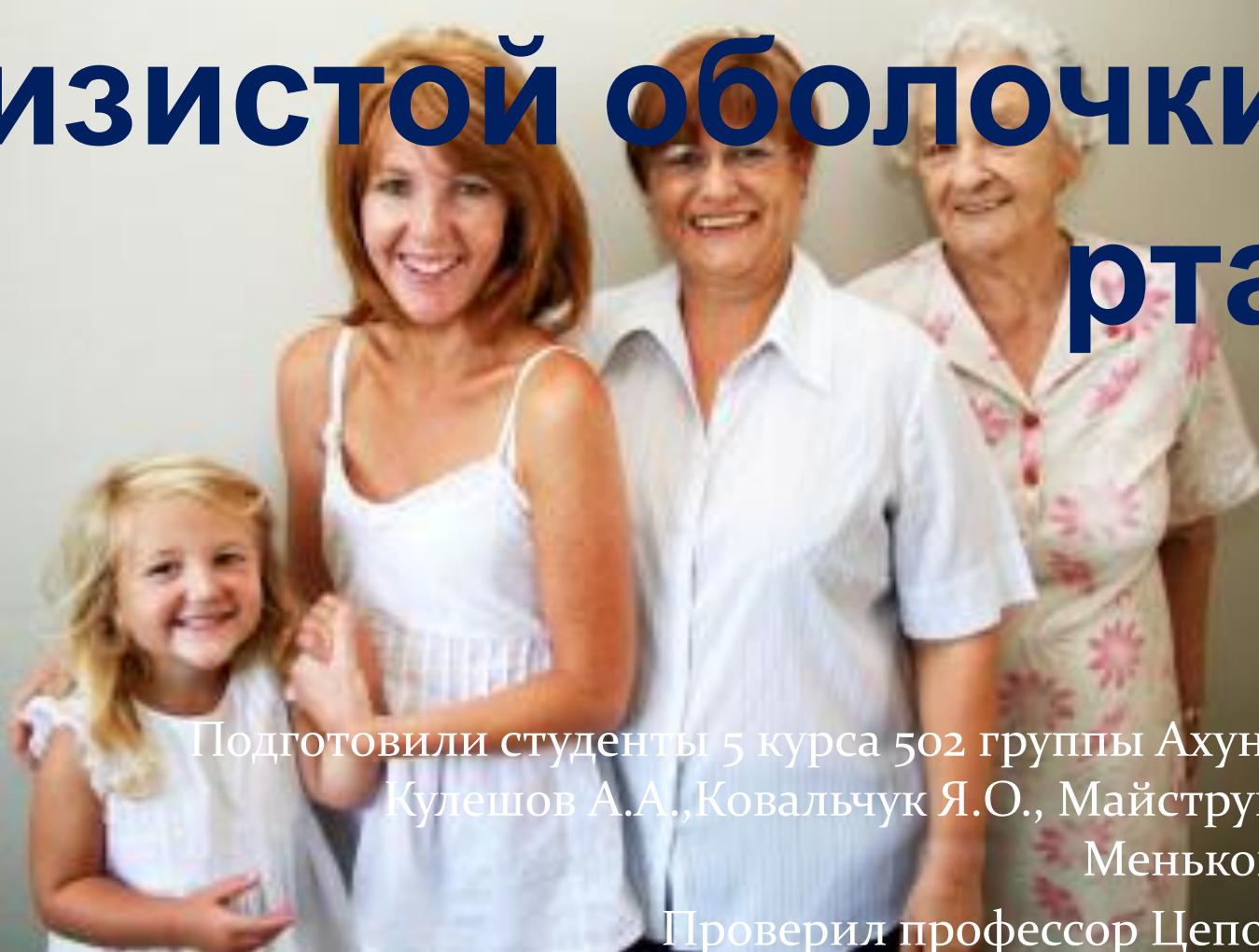Список литературы

- Борисенко, Л. Г. Б 82 Особенности стоматологического статуса и методы лечебно-профилактической помощи населению пожилого возраста : учеб.-метод. пособие / Л. Г. Борисенко. – Мн.: БГМУ, 2005. – 56 с.
- <http://www.med.spbu.ru/>
- <http://cyberleninka.ru/>
- <http://www.msmsu.ru/>

Возрастные

изменения

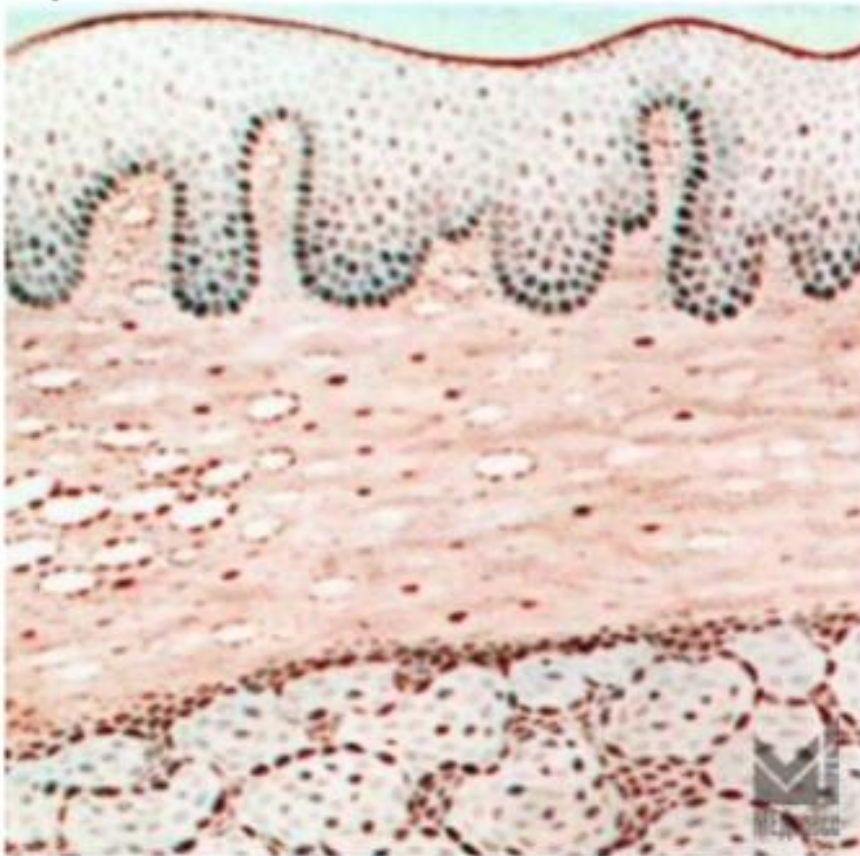
слизистой оболочки рта



Подготовили студенты 5 курса 502 группы Ахунц А.В.,
Кулешов А.А., Ковальчук Я.О., Майструк М.Ф.,
Менькова К.А.

Проверил профессор Цепов Л.М.

Строение слизистой оболочки полости рта



1. Многослойный плоский эпителий.
2. Собственно слизистая оболочка.
3. Подслизистый слой.

Соотношение этих слоев на различных участках полости рта неодинаково.




Строение слизистой оболочки полости рта

- **Твердое небо, язык, десна**, которые подвергаются наиболее сильному давлению во время приема пищи, имеют более мощный эпителий.
- **Губы, щеки** обладают хорошо выраженной собственной пластинкой.
- **Дно полости рта и переходные складки** преимущественно развитой подслизистой основой.



Типы слизистой оболочки полости рта.

- **Покровная** (слизистая губ, щек, переходных складок, дна полости рта, мягкого неба).
- **Жевательная** (слизистая оболочка десен и твердого неба).
- **Специализированная** (слизистая оболочка тыльной поверхности языка).



В жизненном цикле человека до достижения зрелого возраста выделяют следующие периоды:

I новорожденный – *1 - 10 дней;*

II грудной возраст - *10 дней - 1 год;*

III раннее детство – *1 - 3 года;*

IV первое детство – *4 - 7 лет;*

V второе детство – *8 - 12 лет мальчики,
8 - 11 лет девочки;*

VI подростковый возраст – *13 - 16 лет
мальчики, 12 - 15 лет девочки;*

VII юношеский возраст – *17 - 21 год юноши,
16 - 20 лет девушки.*



Особенности строения слизистой оболочки полости рта у детей

Период новорожденности

- Эпителий СОПР тонкий, имеет 2 слоя – базальный и шиповидный, содержит большое количество гликогена и РНК.
- Базальная мембрана тонкая, нежная.
- В собственном слое СОПР соединительная ткань рыхлая, неоформленная, волокна малодифференцированы.



Особенности строения слизистой оболочки полости рта у детей

Грудной период

- Эпителий утолщается, появляется паракератоз в области жевательной слизистой и на вершинах нитевидных сосочков, уменьшается количество гликогена в этих участках.
- Базальная мембрана тонкая.
- Соединительная ткань собственного слоя СОПР - низкодифференцирована.



Особенности строения слизистой оболочки полости рта у детей

Ранний детский период

- Четко оформляются регионарные отличия.
- Эпителиальный покров СОПР утолщается в нем выявляются процессы ороговения и паракератоза.
- В эпителии губ, щек, языка мало гликогена.
- Базальная мембрана тонкая.
- Собственный слой СОПР содержит большое количество клеточных элементов.
- Коллагеновые и эластические волокна собственного слоя слизистой расположены рыхло, неориентировано и имеют нежное и тонкое строение.

Особенности строения слизистой оболочки полости рта у детей

Первичный детский период

- Уменьшение кровеносных сосудов и клеточных элементов в собственном слое СОПР.
- Эпителий утолщается, большое содержание в нем гликогена и РНК.





Особенности строения слизистой оболочки полости рта у детей

Вторичный детский период

- Увеличение количества ретикулиновых, эластичных и коллагеновых волокон в собственном слое слизистой оболочке.
- Базальная мембрана плотная.

В возрасте 12-14 лет характеризуются изменениями, происходящими под влиянием факторов гормональной регуляции и объясняющие преобладание юношеских гингивитов и мягкой лейкоплакии.

У детей возрасте 13 лет и старше, слизистая оболочка полости рта имеет строение взрослого человека, однако под влиянием гормональной перестройки в полости рта преобладают пролиферативные процессы

● После 60 лет в покровном эпителии слизистой оболочки щек и губ выражены атрофические изменения: истончен эпителиальный пласт, уменьшены клетки, сглажены эпителиальные гребешки. Слизистая оболочка полости рта приобретает серовато-белый цвет вследствие ороговения многослойного плоского эпителия, уменьшается количество эластических волокон, в коллагеновых волокнах наступает гиалинизация. Это приводит к неподвижности слизистой оболочки. Слизистая оболочка твердого неба утолщается, становится рыхлой, не связана с подлежащей костью. Подслизистый слой хорошо развит, в нем содержится значительное количество слизистых желез и рыхлая жировая клетчатка.

Язык

- Многие авторы отмечают, что в 70 % случаев у стариков снижается вкусовая чувствительность на сладкое и у 40 % – на кислое и горькое. Отсутствие вкусовой чувствительности отмечено у 14 % пожилых людей, у 20 % лиц старческого возраста и у 37 % долгожителей. После 60 лет уменьшается толщина эпителия слизистой оболочки: на губе с 500 до 300 мкм; на щеке — с 7000 до 400 мкм; на языке — с 800 до 600 мкм. Значительная часть рецепторов языка разрушается. К признакам старения относят депиляцию языка и кератоз слизистой оболочки. В 50 % случаев наблюдается атрофия сосочков, поэтому поверхность языка становится гладкой. Складки языка или бороздки, наблюдаются у многих людей пожилого и старческого возраста, их относят к геронтологическим признакам. Возрастное опущение полости рта, отсутствие зубов, ослабление артикуляции приводят к нарушению образования звуков.

Список литературы

- Борисенко, Л. Г. Б 82 Особенности стоматологического статуса и методы лечебно-профилактической помощи населению пожилого возраста : учеб.-метод. пособие / Л. Г. Борисенко. – Мн.: БГМУ, 2005. – 56 с.
- <http://stomatologist.org/>
- <http://www.slideshare.net/>

Врачебная тактика при эрозивно-язвенных поражениях слизистой оболочки рта ,губ и языка

Подготовили: Почечуй С.В.,
Писарченко П.Н.

Эрозивно –язвенные поражения слизистой оболочки рта вызывают наибольшие затруднения у врачей – стоматологов. Это связано с тем, что слизистая оболочка рта обладает ограниченными морфологическими особенностями ,поэтому на многие воздействия различной природы она отвечает однотипно- образованием эрозий и язв.

(Потекаев Н.С.,2004г.)

Наличие эрозивно-язвенных поражений слизистой оболочки рта требует от врача-стоматолога *своевременной диагностики с последующей рациональной и адекватной терапией.*

Во время обследования пациента врачу необходимо решить следующие задачи:

- установить вид, форму, тяжесть, характер течения заболевания;
- выявить общие и местные этиологические и патогенетические факторы, вызвавшие заболевание.

Особое внимание уделяют следующим моментам:

- вид первичных (папула, бугорок ,пузырь и др.) и вторичных (эрозия, язва и др.)элементов поражения;
- размеры ,форма ,окраска очага поражения;
- поверхность(гладкая, шероховатая, зернистая);
- границы(четкие, не резко выраженные, ровные, фестончатые);
- вид налета(фибринозный ,покрышка пузыря, некротический,гнойный);
- консистенция края и основания(плотная,мягкая);
- субъективные ощущения больного(болезненность,зуд, жжение);
- наличие очагов на других слизистых оболочках или на коже;
- распространенность,симметричность локализации очагов.

Лечение эрозивно –язвенных поражений слизистой оболочки рта, губ, языка проводится по нескольким направлениям.

1. *Местное симптоматическое .*
2. *Местное этиопатогенетическое.*
3. *Общее этиопатогенетическое.*
4. *Общее симптоматическое.*

Местное симптоматическое лечение

1. Обезболивание (ротовые ванночки или аппликации растворов местных анестетиков-0,25-0,5% р-р лидокаина ,0,5 % новокаина и др.)
2. Удаление налета или некротизированных тканей с поверхности очага поражения обеспечивает доступ к пораженной поверхности лекарственным препаратов (гладилкой, скальпелем, экскаватором, ватным тампоном)
3. Обработка очага поражения растворами антисептиков(0,5-1%р-р перекиси водорода, 0,05% р-р хлоргексидина биглюконата, 0,03-0,06% р-р гипохлорида натрия, 0,1% р-р перманганата калия, гель «Тизоль»
4. Применение кератопластических средств и препаратов, стимулирующих регенерацию(масло шиповника, масло облепихи, масляные растворы витаминов А ,Е, т.«Аевит», «Фитомикс 14», «Солкосерил»-2-3р.в день 10-14 дн., «Диплен-пленки»

Местное этиопатогенетическое лечение

1. При выявлении грибов *Candida* применяют антимикотические препараты-суспензия нистатина, таблетки леворина, флюконазоловая мазь, «Клотримазол», 1-2% водный р-р метиленового синего
2. При герпетических вирусных поражениях применяют аппликации противовирусных препаратов- «Зовиракс», « Ацикловир»
3. При хроническом рецидивирующем афтозном стоматите-инъекции под основание афт 0,1 мл 0,1% р-ра атропина сульфата в смеси с 1 мл 0,25-0,5% р-ра тримекаина
4. При эрозивно-язвенной форме красного плоского лишая – инъекции под основание эрозий и язв 1-1,5 мл 5% р-ра хингамина 10-12 ин. через день
5. При аллергических и токсико-аллергических заболеваниях – аппликации 0,5% преднизолоновой мази, 0,1% триамцинолоновой маз 1-3 р. в день
6. При сифилитических поражениях -8% суспензия бийохинола, 7% суспензия бисмоверола, 10% суспензия новарсенола в глицерине

Общее этиопатогенетическое лечение

Назначается ,как правило , в тяжелых случаях,плохо поддающихся местному лечению. Проводят в условиях стационара совместно с врачами смежных специальностей (инфекционистами, дерматовенерологами, иммунологами и тд.)

Общее симптоматическое лечение

Назначают при тяжелом течении заболевания в условиях стационара. Оно включает в себя инфузионную дезинтоксикационную терапию, парентеральное питание. Антибиотикотерапия препаратами широкого спектра действия, направленная на подавление вторичной микрофлоры. Внутрь назначаются: витамины, стимулирующие и общеукрепляющие препараты.

Список литературы

1. Цепов Л.М., Николаев АИ. Врачебная тактика при эрозивно-язвенных поражениях слизистой оболочки рта, языка и губ (Учебно-методическое пособие,- Смоленск: СГМА, 2005 -16 с.)
2. Данилевский Н.Ф., Леонтьев В.К., Несин А.Ф. и др. Заболевания слизистой оболочки полости рта. М.: ОАО «Стоматология», 2001, 271 с.
3. Боровский Е В., Данилевский Н.Ф. Атлас заболеваний слизистой оболочки рта - 2-е изд. , перераб. и доп. - М.: Медицина, 2011.- 320 с.
4. Рабинович О Ф., Эпельдимова Е.Л. Методы диагностики и местного лечения заболеваний слизистой оболочки рта (красный плоский лишай, рецидивирующий афтозный стоматит, декубитальные язвы) // Стоматология.- 2005,- № 3 - С. 58-63.

Предраковые заболевания полости рта, губ и языка. Онкоскрининг.

Подготовили студентки стоматологического
факультета 502 группы Солодухина К.А.,
Нидерквель В.В.

Проверил: профессор Цепов Л.М.

- Предраковые заболевания лица и полости рта это дистрофические, упорные, но нестойкие пролифераты отличаются от рака тем, что им не хватает одного или нескольких признаков, совокупность которых дает право поставить диагноз рак существуют и в виде самостоятельных нозологических форм

- Доброкачественные :
- Границы чёткие
- Характер роста медленный
- Рецидивов нет
- Степень дифференцировки высокая
- Чувствительность к лучевому воздействию не наблюдается

- Злокачественные : Границы нечёткие
- Характер роста быстрый, инфильтративный
- Рецидивы имеются
- Степень дифференцировки низкая
- Чувствительность к лучевому воздействию есть

Возможные пути развития предраковых изменений

- Прогрессирование
- Рост без прогрессии
- Длительное существование без значительных изменений
- Регрессия

Клинические признаки озлокачествления

- Быстрый рост
- Отсутствие краевой эпителизации
- Распад тканей
- Приподнятые валикообразные края язвы
- Инфильтрация тканей под основанием новообразования
- Изменение цвета (гипо - или гиперпегментация)
- Местное повышение температуры
- Увеличение регионарных лимфоузлов др.

Классификация предраковых процессов СОПР:

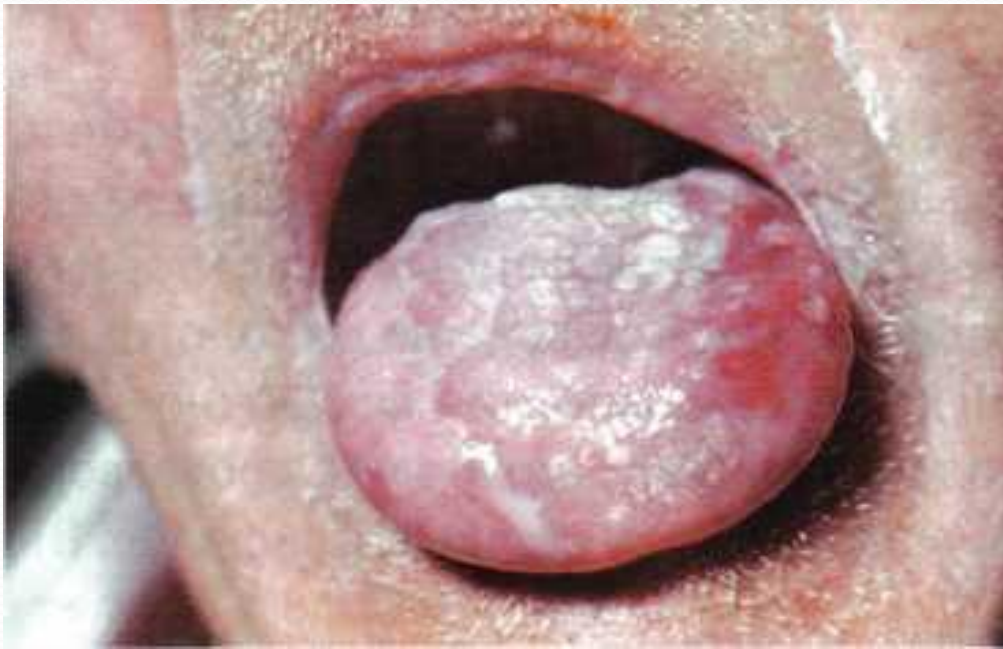- I. С высокой частотой озлокачествления (облигатные): Болезнь Боуэна.
- II. С меньшей частотой озлокачествления (факультативные):
 - 1. Лейкоплакия (веррукозная форма).
 - 2. Папилломатоз.
 - 3. Эрозивно - язвенная и гиперкератотическая форма красной волчанки.
 - 4. Эрозивно - язвенная и гиперкератотическая форма красного плоского лишая.
 - 5. Постлучевой стоматит.

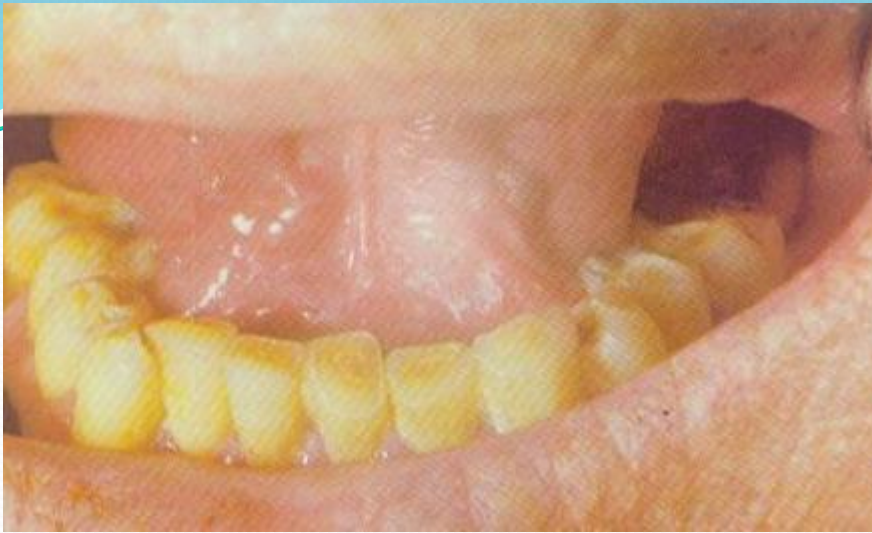Классификация предраковых процессов красной каймы губ:

- I. С высокой частотой озлокачествления (облигатные).
 - 1. Бородавчатый предрак.
 - 2. Ограниченный гиперкератоз.
 - 3. Хейлит Манганотти.
- II. С меньшей частотой озлокачествления (факультативные)
 - 1. Лейкоплакия (веррукозная форма).
 - 2. Кератоакантома.
 - 3. Кожный рог.
 - 4. Папиллома.
 - 5. Эрозивно - язвенная и гиперкератотическая форма красной волчанки и красного плоского лишая.
 - 6. Постлучевой хейлит.

● Болезнь Боуэна и эритроплазия Кейра

- Оба заболевания весьма сходны по своей гистологической картине, которая в подавляющем большинстве случаев укладывается в понятие «cancer in situ» или внутриэпитальный спиноцеллюлярный рак, однако отсутствие инфильтративного роста позволяет отнести эти заболевания к предраковым состояниям, хотя среди предраковых заболеваний они обладают наибольшей потенциальной злокачественностью.
- **Клиника.** Болезнь Боуэна – ограниченное, медленно увеличивающееся пятнисто-узелковое поражение слизистой от 1 см в диаметре и больше. Иногда из-за неравномерного ороговения поражение имеет сходство с лейкоплакией и КПЛ





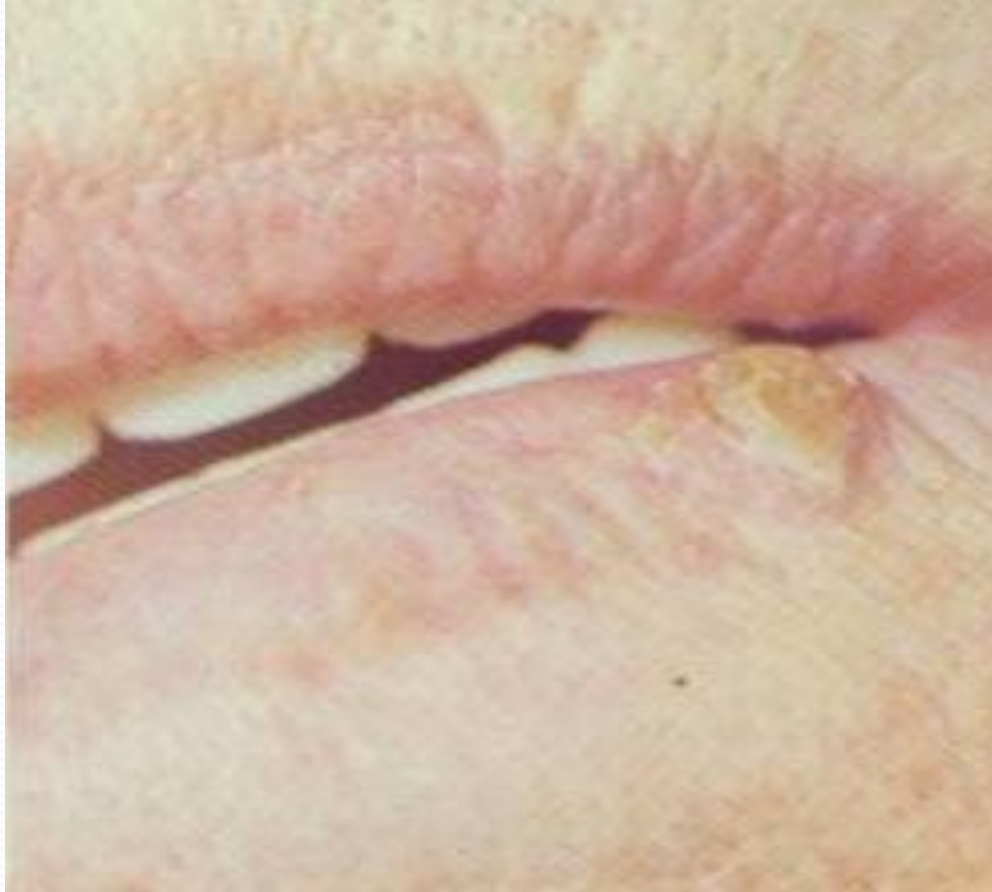Иногда поверхность мелко-бугристая. У ряда больных поверхность покрыта мелкими сосочковыми разрастаниями. Чаще же поверхность гиперемированная, гладкая или бархатистая – с мелкими сосочковыми разрастаниями. При длительном течении выявляется легкая атрофия слизистой и тогда очаг кажется слегка западающим, втянутым. Иногда поверхность очага местами эрозируется.

Субъективные ощущения могут отсутствовать.

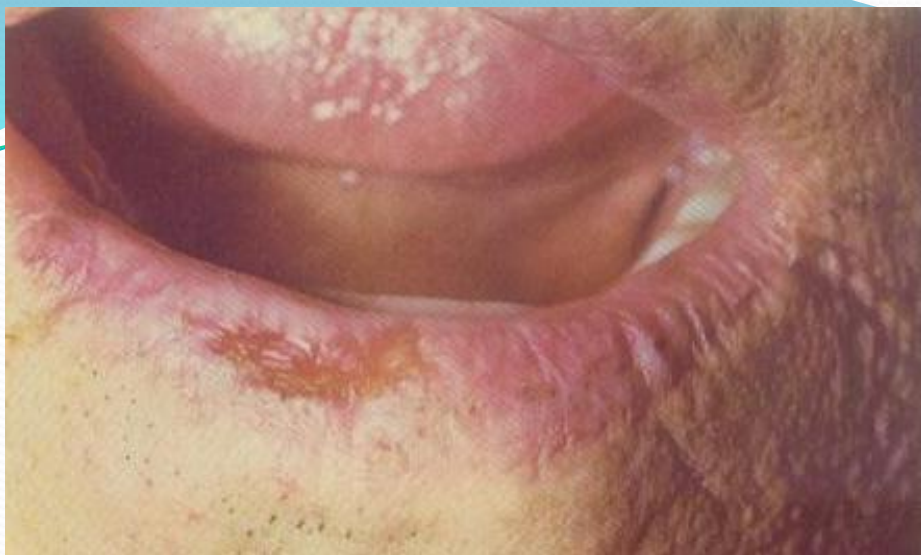Имеющиеся в литературе описания случаев эритроплазии Кейра точно соответствуют описанию болезни Боуэна, точнее той её разновидности, при которой поверхность поражения представляется гиперемированной, гладкой и бархатистой. Излюбленной локализацией болезни Боуэна является мягкое нёбо, язычок, ретромолярная область.

● Бородавчатый передрак красной каймы

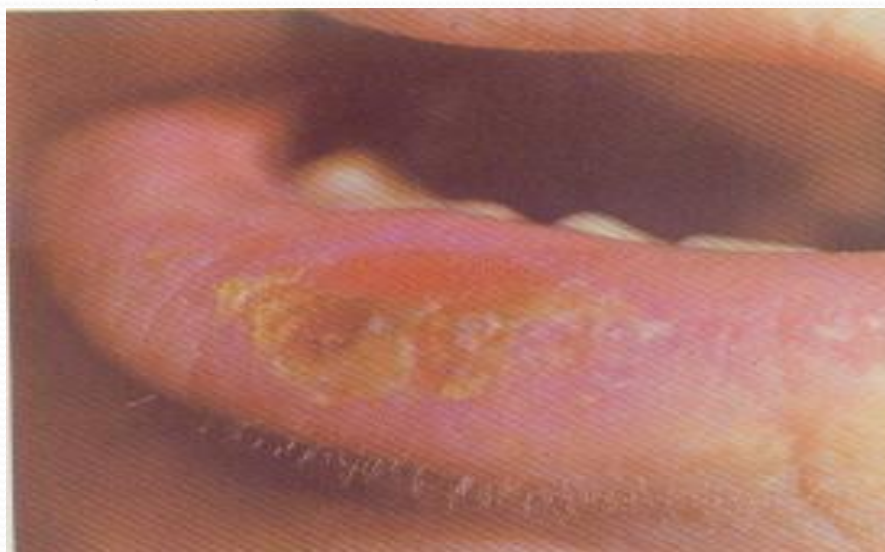
- Этот термин ввел А. Л. Машкиллейсон. Встречается заболевание в основном у мужчин в возрасте свыше 40 лет. Локализуется на красной кайме в основном нижней губы на середине расстояния между углом рта с центром губы и не заходит ни в зону Клейна, ни на кожу.
- **Клиника.** Элемент поражения – папула диаметром от 4 мм до 1 см полушаровидной формы, которая выступает над красной каймой на 3-5 мм и имеет плотноватую консистенцию. Окраска варьирует от цвета нормальной красной каймы до застойно-красного. Однако у многих больных поверхность узелка покрыта плотно сидящими тонкими чешуйками, не снимающихся при соскабливании, и напоминает бородавку или ороговевающую папиллomu.
- Пальпация безболезненная. Располагается этот узелок на внешне неизменной красной кайме. Течение болезни довольно быстрое, озлокачествление может произойти через 1-2 месяца.



- **Абразивный преканцерозный хейлит Манганотти.**
- В 1933 г. Манганотти описал своеобразное эрозивное изменение красной каймы нижней губы, которое имело тенденцию трансформироваться в плоскоклеточный рак. Болеют в основном мужчины пожилого и старческого возраста у которых имеются возрастные трофические изменения тканей, гиповитаминоз А.
- **Клиника:** обычно поражение представлено в виде эрозии овальной или неправильной формы часто с гладкой полированной поверхностью, имеющей насыщенно-красный цвет. Иногда эрозия покрыта прозрачным истонченным эпителие.



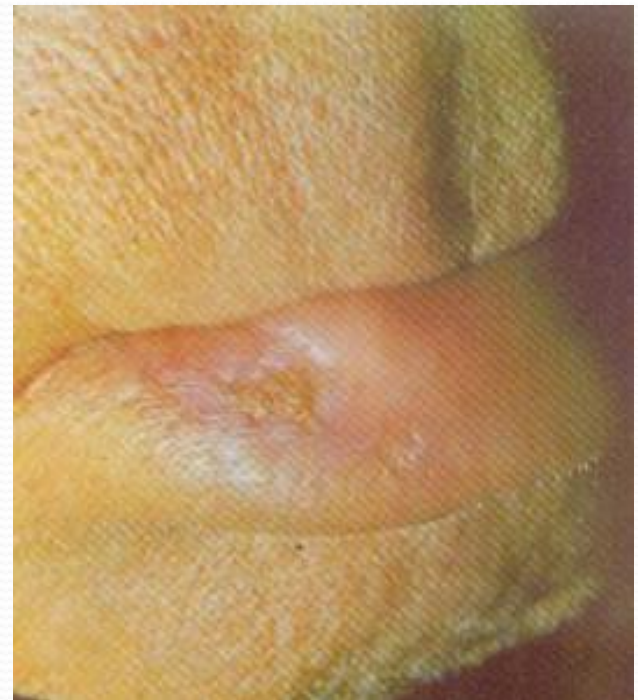- Довольно часто на поверхности эрозии образуются корки, при снятии которых может возникнуть небольшое кровотечение



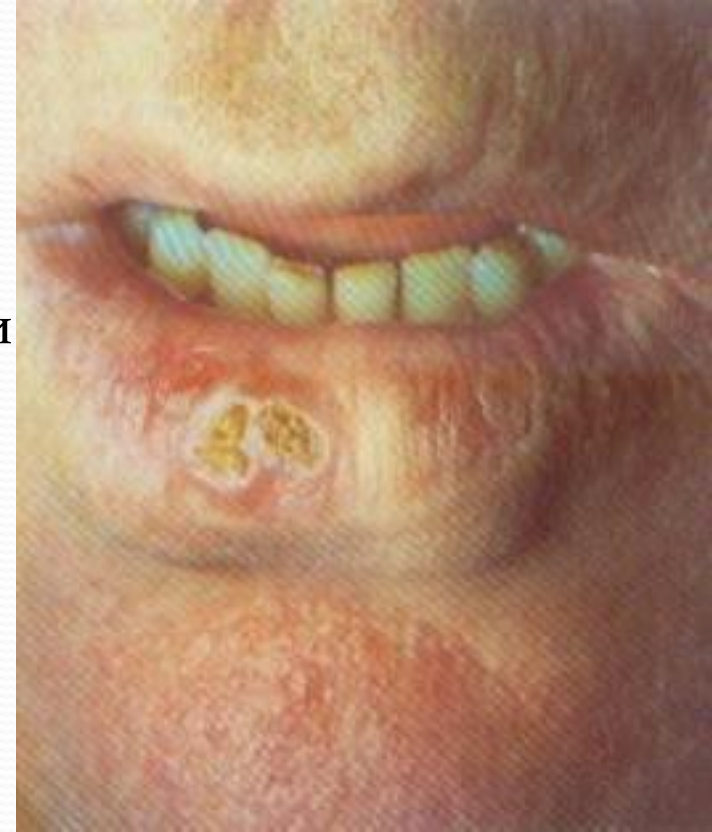
- Уплотнения в основании и вокруг обычно нет. Иногда возникает нестойкое фоновое воспаление.
- У части больных эрозия, раз появившись, существует, иногда немного увеличиваясь, длительное время, но чаще эрозия спонтанно эпителизируется, а затем довольно быстро рецидивирует на том же или на другом месте.
- Трансформация в рак может наступить в сроки от 3 мес. до 30 лет. Правильно проведенное лечение, даже консервативное, может привести к излечению.

● Ограниченный предраковый гиперкератоз красной каймы (ОПГ)

- Эту форму предрака Машкиллейсон выделил из лейкоплакий. От лейкоплакии ОПГ красной каймы отличается не только клинически, но и по существу течения процесса, так как он имеет значительно большую потенциальную злокачественность. Среди больных преобладают мужчины свыше 30 лет.
- Обычно процесс локализуется на нижней губе строго на красной кайме, чаще сбоку от центра.
- **Клиника:** поражение имеет вид резко ограниченного участка полигональной формы размером от 0,2-0,5 мм до 1,5-2,0 см

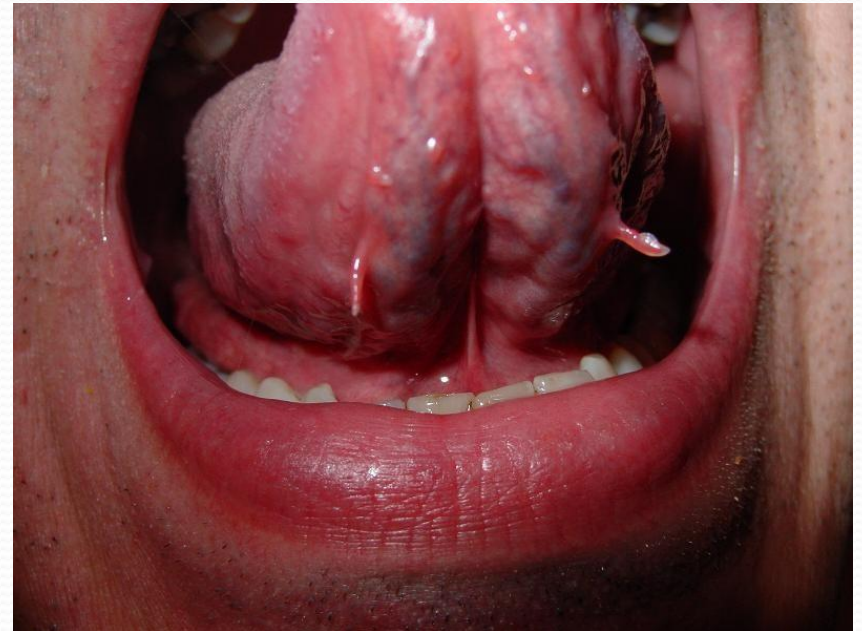
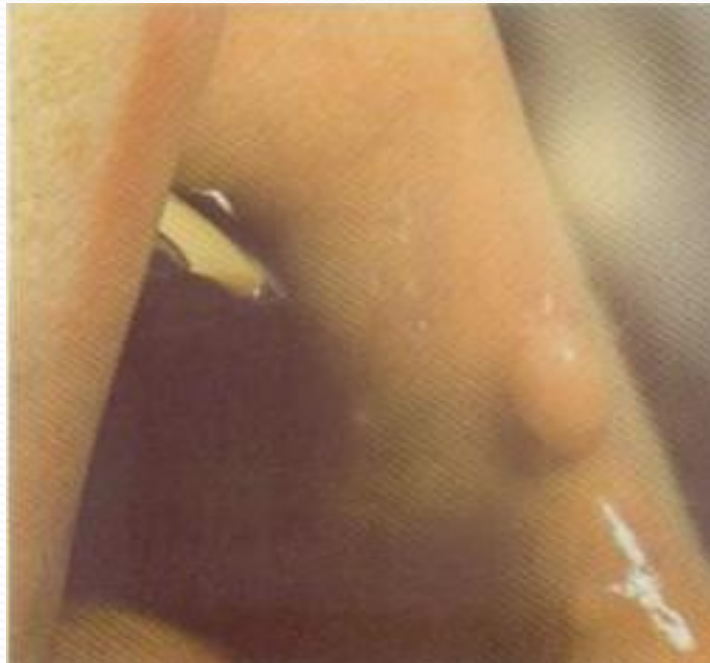

- Поверхность очага покрыта тонкими плотно сидящими чешуйками и имеет серовато белый цвет. У большинства больных очаг слегка западает, но при скоплении чешуек может слегка возвышаться.
- Редко развивается на фоне воспалительных явлений. Озлокачествление может произойти спустя 6 мес. Клиническими признаками озлокачествления являются усиление ороговения, эрозирование и появление уплотнения в основании. Однако эти признаки появляются много позднее после начала озлокачествления, которое позволяет определить вовремя только биопсия.
- Дифференцировать ОПГ необходимо, прежде всего с лейкоплакией; с эксфолиативными хейлитами, красной волчанкой, КПЛ.

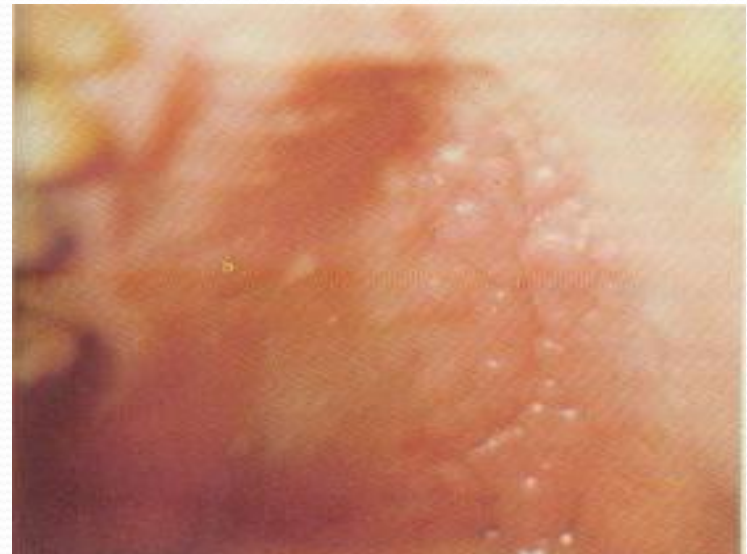

● Папиллома

- Папиллома – доброкачественная эпителиальная опухоль, происходящая из покровного эпителия. Одно из наиболее часто встречающихся заболеваний СОПР

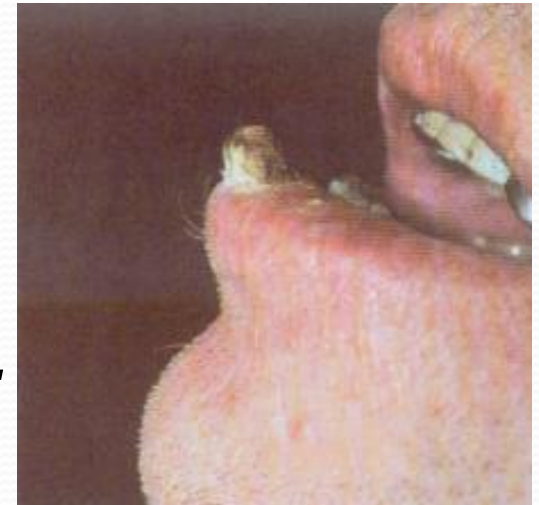

- **Клиника:** проявляется в виде разрастания на ножке грибовидной или округлой формы. При отсутствии ножки расположена на широком основании и имеет полушаровидную форму узелка от 1 до 20 мм. Поверхность опухоли шероховатая (мелкозернистая, бородавчатая, складчатая) или гладкая. При выраженном ороговении цвет её белесоватый. Нередко встречаются множественные папилломатозные разрастания.



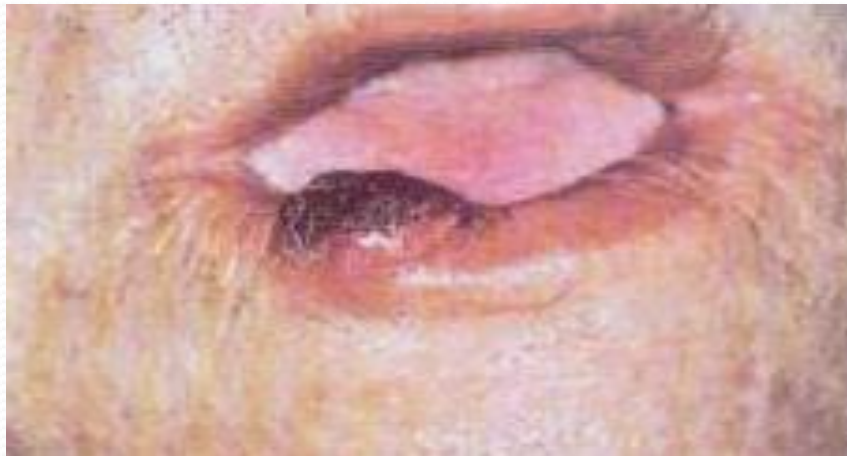● Кожный рог

- Кожный рог – представляет собой участок ограниченной гиперплазии эпителия с огромным гиперкератозом в виде рогового выступа. Возникает на красной кайме нижней губы у лиц старше 60 лет.
- **Клиника:** поражение представляется в виде резко ограниченного очага 1 см в диаметре от этого основания отходит рог конусообразной формы высотой не более 1 см грязно-серого или коричнево-серого цвета, плотной консистенции, спаянный с основанием



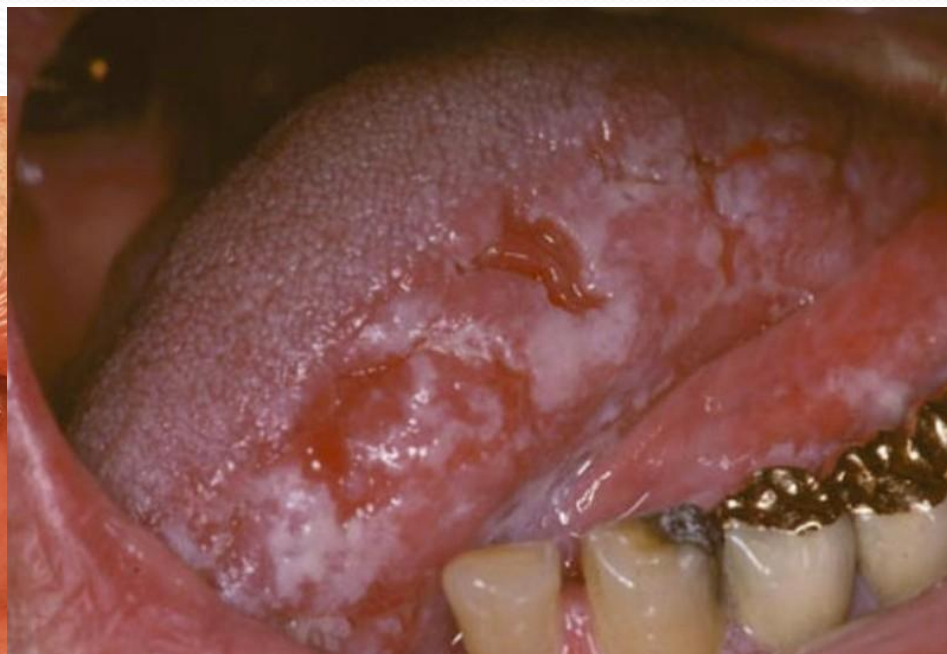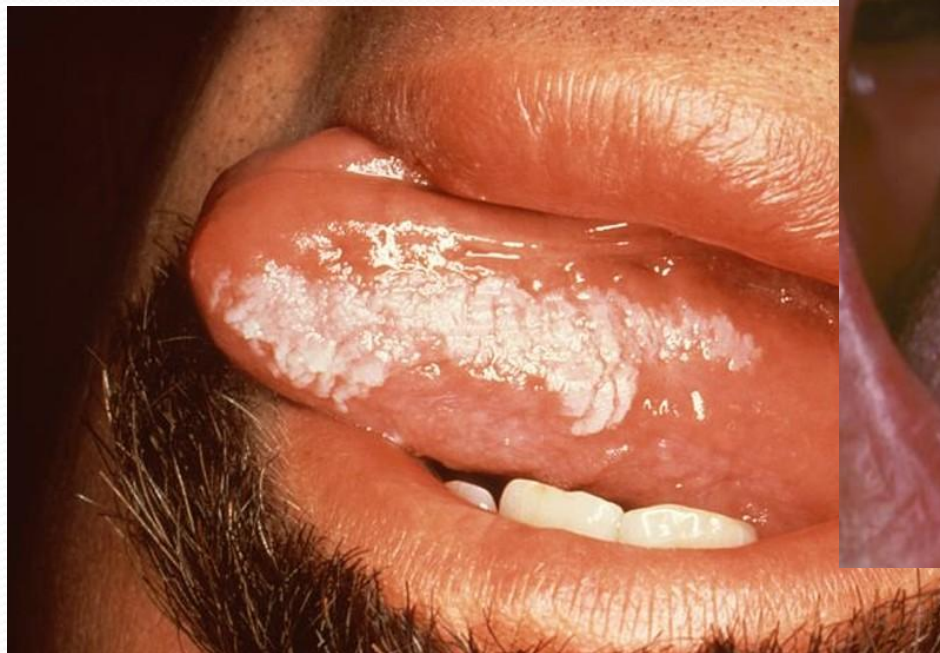● Кератоакантома (КА)

- Кератоакантома – быстро развивающаяся и спонтанно регрессирующая эпидермальная доброкачественная опухоль, довольно часто трансформирующаяся в рак. Локализуется на красной кайме чаще нижней губы, очень редко на языке.
- **Клиника.** Заболевание начинается с образования полушаровидного узелка серовато-красного или нормального цвета с небольшим воронкообразным углублением в центре. В течение месяца он достигает размеров 1 x 2,5 см, в центре этого элемента имеется хорошо выраженное углубление, заполненное плотной роговой массой, которая удаляется без особого труда после чего обнажается кратерообразное углубление с плотным валиком по краю. КА не спаяна с окружающими тканями, подвижна, почти безболезненна



- Лейкоплакия
- Термин "лейкоплакия" введён венгерским дерматологом Швиммером в 1887 году. Клинические проявления зависят от степени нарушения ороговения эпителия слизистой оболочки. Включает помутнение эпителия, кератоз, гиперкератоз, деструктивные изменения, являющиеся реакцией слизистой оболочки на различные раздражения. При лейкоплакии увеличивается содержание холестерина и уменьшается количество витамина А в пораженных тканях.
- Несвоевременная диагностика увеличивает количество случаев перехода лейкоплакии в рак.
- Типичная локализация - на передней части спинки языка, слизистой в углах рта и щёк по линии смыкания зубов, ретромолярной области. Преимущественно болеют лица в возрасте 41-55 лет.
- У молодых встречается редко.

- А.Г. Шаргородский (1976) различает 3 формы лейкоплакии:
- простая (плоская);
- веррукозная (бородавчатая, лейкокератоз);
- эрозивная.



Самым современным на сегодняшний день методом диагностики онкоскрининга в стоматологии является **система «ViziLite Plus with TBlue» («Визилайт Плюс»).**

Как выполняется диагностика - онкоскрининг?

- Самым современным на сегодняшний день методом диагностики онкоскрининга в стоматологии является **система «ViziLite Plus with TBlue» («Визилайт Плюс»).**

Как выполняется диагностика - онкоскрининг?

Данная процедура безболезненна и безопасна, проста в исполнении и занимает совсем немного времени.

После стандартного визуального осмотра полости рта стоматолог предлагает пациенту обработать рот специальным раствором.

Затем врач, надев специальные очки, осматривает полость рта пациента с помощью узкой трубочки-фонарика, являющейся источником специального света. Взаимодействие раствора, которым прополоскал рот пациент, и данного светового луча позволяет увидеть малейшие очаги поражения, так как в этих точках слизистая будет менять цвет.

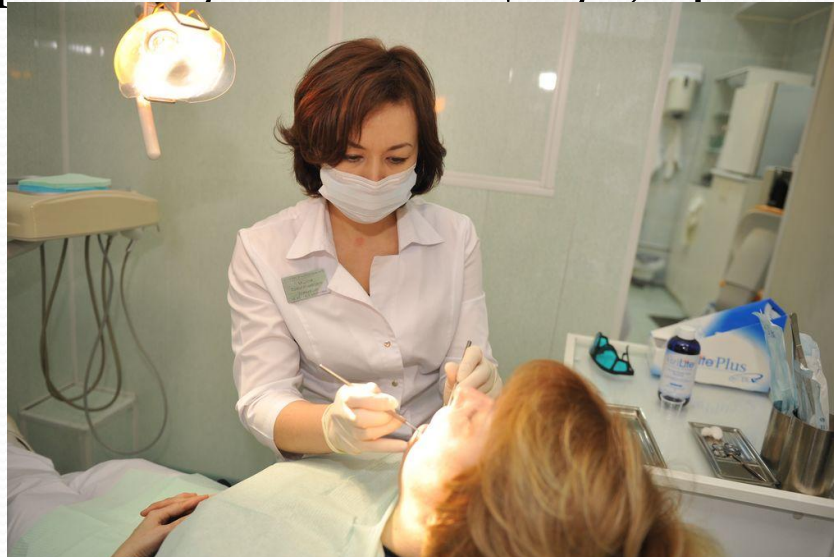Суть процесса в том, что в клетке перед ее озокачествлением происходит изменение соотношения ядра и цитоплазмы в пользу раздувающегося ядра. Если таких клеток по соседству много, они будут поглощать определенную длину света специального фонарика, а отражают только флюоресцентный диапазон.

- Тест «ViziLite Plus with TBlue» позволяет врачу-стоматологу выявить даже самые незначительные изменения в слизистой рта.

Если фонарик выявил флюоресцентное свечение, необходимо применить второй этап теста – попытку окрашивания «светящихся» тканей специальным красителем из набора «Визилайт».

Если краситель впитался, то пациент направляется на обследование к онкологу.

Если нет, то стоматолог помогает пациенту устранять вредные факторы, такие как, например, острый край протеза, привычку «жевать щеку», бросать курить.



Список литературы:

1. Злокачественные опухоли челюстно-лицевой области
Федяев И.М., Байриков И.М., Белова Л.П., Шувалова Т. В.
2. Предраковые заболевания слизистой оболочки полости рта и красной каймы губ Лукиных Л.М.
3. Шаргородский А.Г., Руцкий Н.Ф. Доброкачественные и злокачественные опухоли мягких тканей и костей лица
4. Лекция доцента Содиковой Х.К.: «ТЕОРИЯ ВОЗНИКНОВЕНИЯ ОПУХОЛЕЙ, РАЗНАВИДНОСТИ ОПУХОЛЕЙ ЧЕЛЮСТНО-ЛИЦЕВОЙ ОБЛАСТИ. МЕЖДУНАРОДНАЯ ГИСТОЛОГИЧЕСКАЯ КЛАССИФАКАЦИЯ ОПУХОЛЕЙ. ОСНОВНЫЕ МЕТОДЫ ДИАГНОСТИКИ»