ВПС у взрослых пациентов

Ординатор 2-го года каф. хирургии Сорокин Р.

Год	ВПС	ОАП
2011	30	8
2012	29	10
2013	15	5
2014	18	8
2015	17	2
Всего	109	33

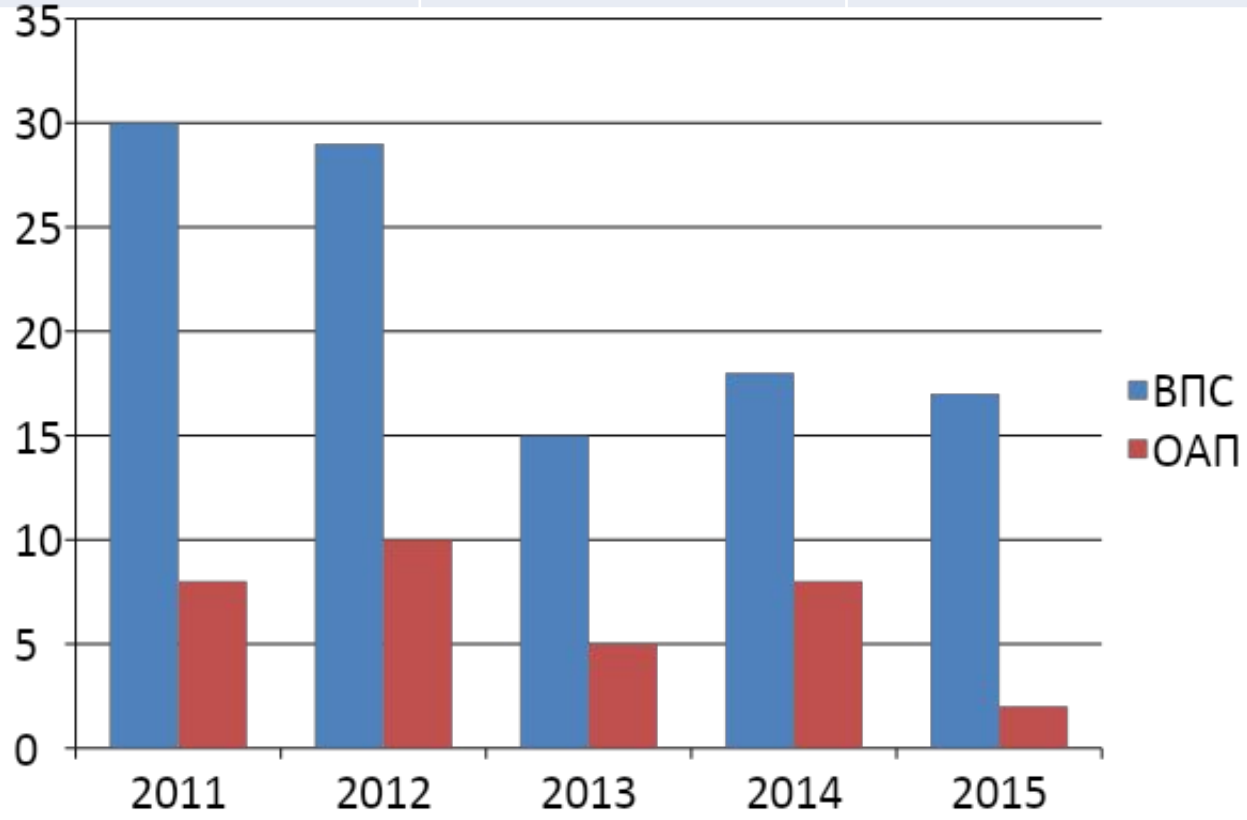

Сочетание ВПС и другой патологии сердца

- Недостаточность МК и ТК
- Стеноз/недостаточность АК
- ИБС и ее осложнения
- Нарушения ритма сердца и проводимости (фибрилляция предсердий)
- Аневризмы восходящей аорты

Клинический пример 1

- **Пациентка Б., 41 года** находилась в КХО ПГКБ с 20.01. по 4.02.16
- *В 3 года установлен диагноз ВПС, ДМПП. Консультировалась в кардиологическом центре в г. Санкт-Петербург. От предложенной операции отказались. Наблюдалась у кардиолога в ЦМСЧ-58. Регулярно проводилась ЭхоКГ. Консультирована кардиохирургом, предложено оперативное лечение. В июле 2015 г. обследована в КХО ПГКБ (КАГ, зондирование сердца).*

- **КАГ, зондирование сердца (9.07.15)**: Правый тип кровоснабжения сердца.
- **ЛКА, ПКА** – не изменены.
- ДМПП – 30 мм.
- **ЭхоКГ (17.06.15):** ФВ ЛЖ – 79%, КДР – 39 мм, КСР – 20 мм, КДО –65 мл, УО – 50 мл, ЛП – 31 мм, ПП – 32 мм, ПЖ – 29 мм, МЖП – 11 мм, ЛА – 20мм, ГДкла –7,2 mmHg,Vкла – 1,35 м/с, ДЛА – 40 mmHg. **АК:** ФК АК – 30 мм, раскрытие створок АК - 20 мм, пиковый ГДак – 7,3mmHg,Vак – 1,36 м/с, регургитации нет. **МК:** пиковый ГДмк – 2,1 mmHg, Vмк – 0,74 м/с, регургитации нет. ТК: пиковыйГДтк - 1,9 mmHg, TPI ст. В средней трети МПП дефект 2,5 см со сбросом слева направо. Зон гипокинезии нет. Перикард не изменен.

- **Заключительный клинический диагноз:** ВПС. Вторичный ДМПП. ТР I ст. НБПНПГ. ЛГ II ст. ФК СН I (NYHA).
- **Операция 22.01.16.:** Пластика ДМПП. Аннулопластика ТК по Де Вега. ЧПЭ.
- **ЧПЭ:** В УЛП тромбов нет. ФК АК 1,6 см. Ао на уровне синусов Вальсальвы 2,5 см. ВоАо 2,7 см. АК: трехстворчатый. АР нет. МК: $Smo_{план}$ – 4,2 см^2. МР нет, ср. ГД 0,62 ммHg, ФК МК 3,1 см. ТР 0-I ст. ФК ТК 3,8 см. ДМПП 2,5 см в центральной части МПП. Кровоток через ДМПП слева направо.

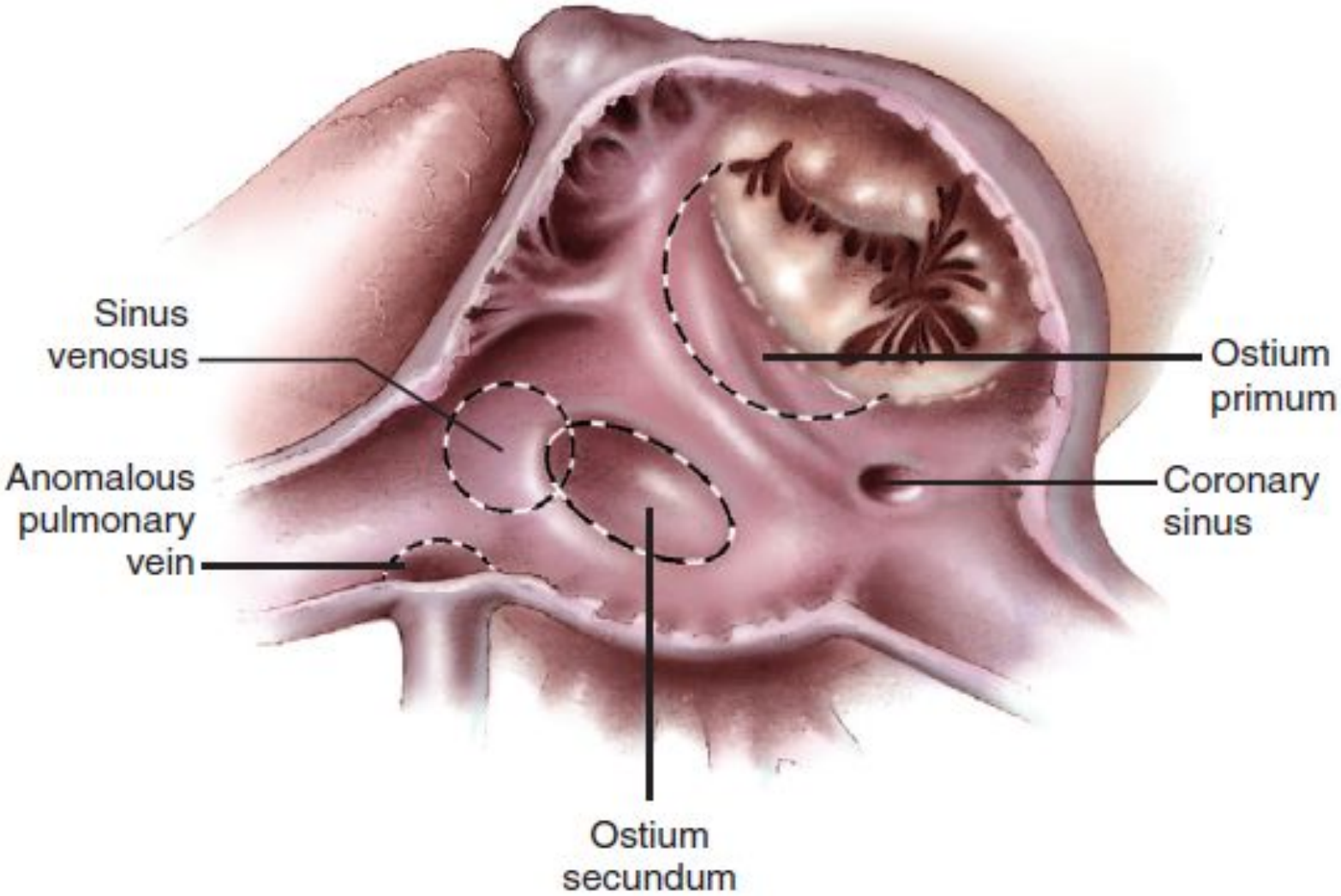
Sinus venosus
Anomalous pulmonary vein
Ostium primum
Coronary sinus
Ostium secundum

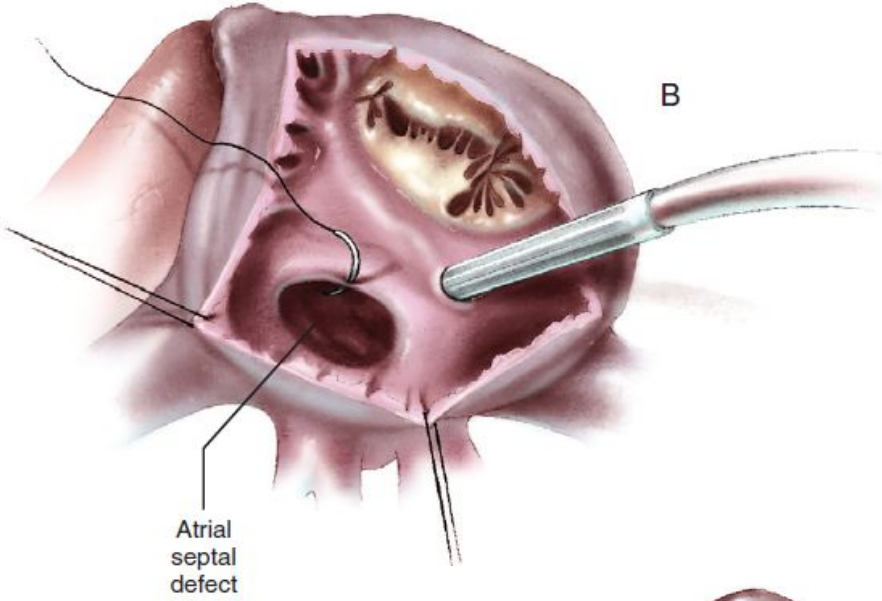
B
Atrial
septal
defect

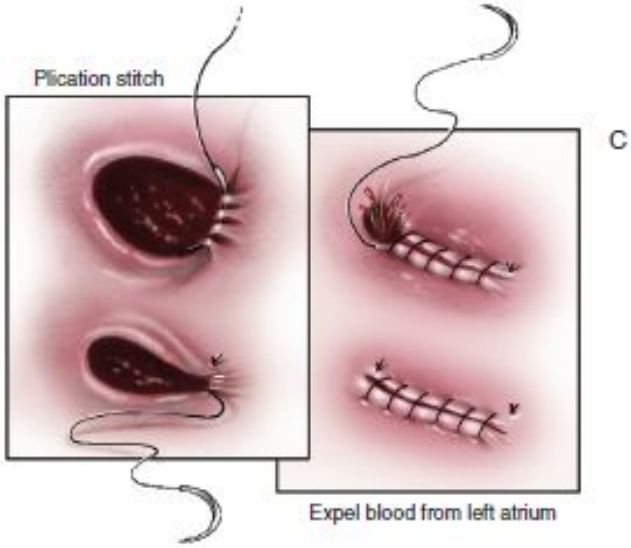
Plication stitch
C
Expel blood from left atrium

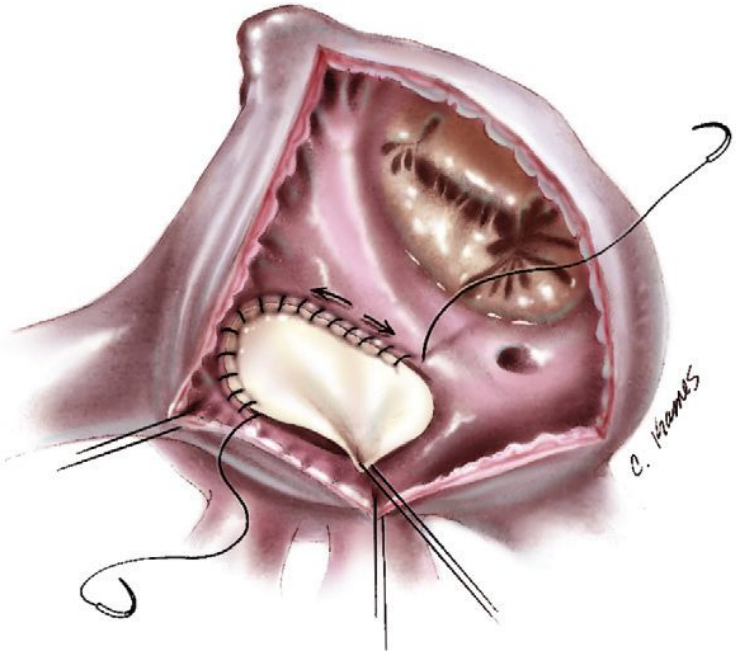
C. Hamus

Клинический пример 2

- **Пациент Б, 54 лет** находился в КХО ПГКБ с 19.04. по 29.04.16.
- *Шум в сердце диагностирован в 1963 году. Наблюдался до 1973 года у детского кардиолога. Ухудшение состояния с 2006 года – появление симптомов НК (одышка, снижение ТФН). В декабре 2015 года при контрольной ЭхоКГ выявлен первичный ДМПП. Обследован (КАГ, ЭхоКГ). Консультирован кардиохирургом, установлены показания к оперативному лечению.*

- **КАГ (17.03.16.):** Правый тип кровоснабжения сердца. **ЛКА** – ствол, ПНА, ОА - не изменены. **ПКА** – не изменена.
- **ЭхоКГ (14.12.15.):** ФВ – 78%, ФС – 48%, УО – 83 мл, КДО – 103 мл, КДР – 47 мм, КСР – 24 мм. ЛП – 43 мм, ПП – 49 мм, ПЖ – 27 мм. ЛА – 20 мм, $V_{ЛА}$ – 0,9 м/с, ГД 3,3 mmHg, ДЛА – 48 mmHg. ЗС – 10 мм, МЖП – 9 мм. Ао – 34 мм. **АК:** регургитации нет. Раскрытие створок АК – 20 мм. $V_{АК}$ – 1,25 м/с, $ГД_{пик.}$ 6,4 mmHg. **МК:** Расщепление ПС МК. Регургитация I ст. $V_{МК}$ – 1,16 м/с, $ГД_{пик.}$ 5,3 mmHg. **ТК:** регургитация II ст. В начальной части МПП дефект 19 мм, регистрируется лево-правый сброс. Зоны нарушения локальной сократимости не выявлены. Перикард не изменен.

- **Заключительный клинический диагноз:** ВПС. Неполная форма АВК. Расщепление ПСМК. МР I ст. ТР II ст. Экстрасистолия. НБПНПГ. ЛГ II ст. ФК СН I (NYHA).
- **Операция (20.04.16.):** Радикальная коррекция АВК. Аннулопластика митрального клапана. Аннулопластика трикуспидального клапана по Batista. ЧПЭ.

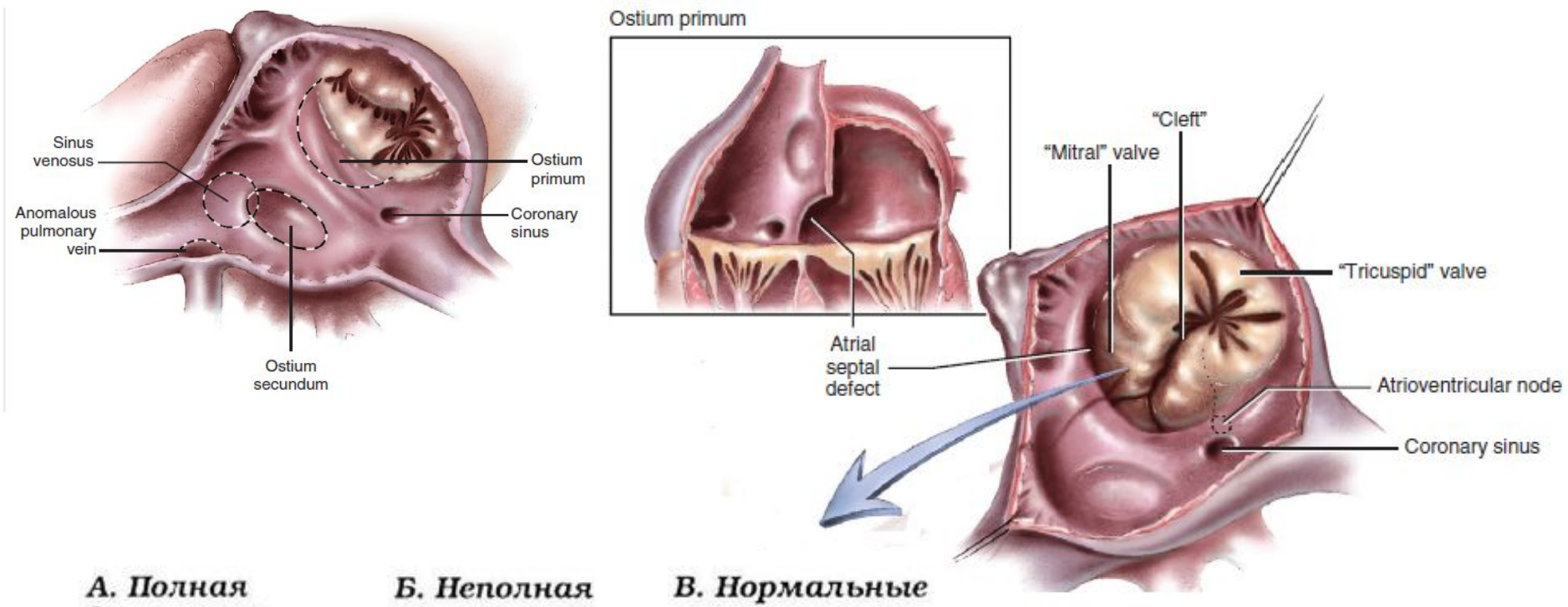

А. Полная форма АВК **Б. Неполная форма АВК** **В. Нормальные АВ-клапаны**

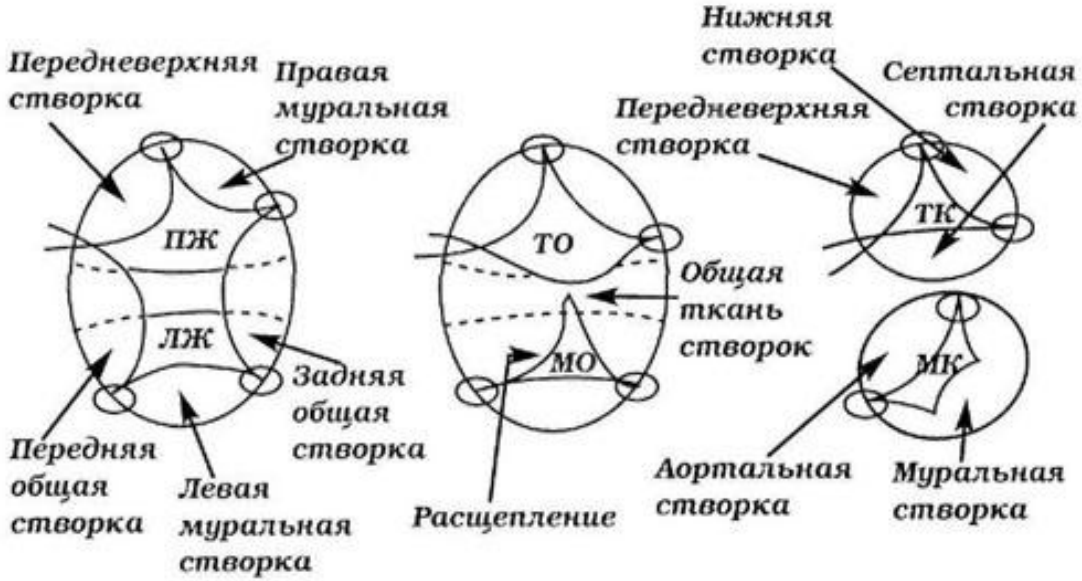

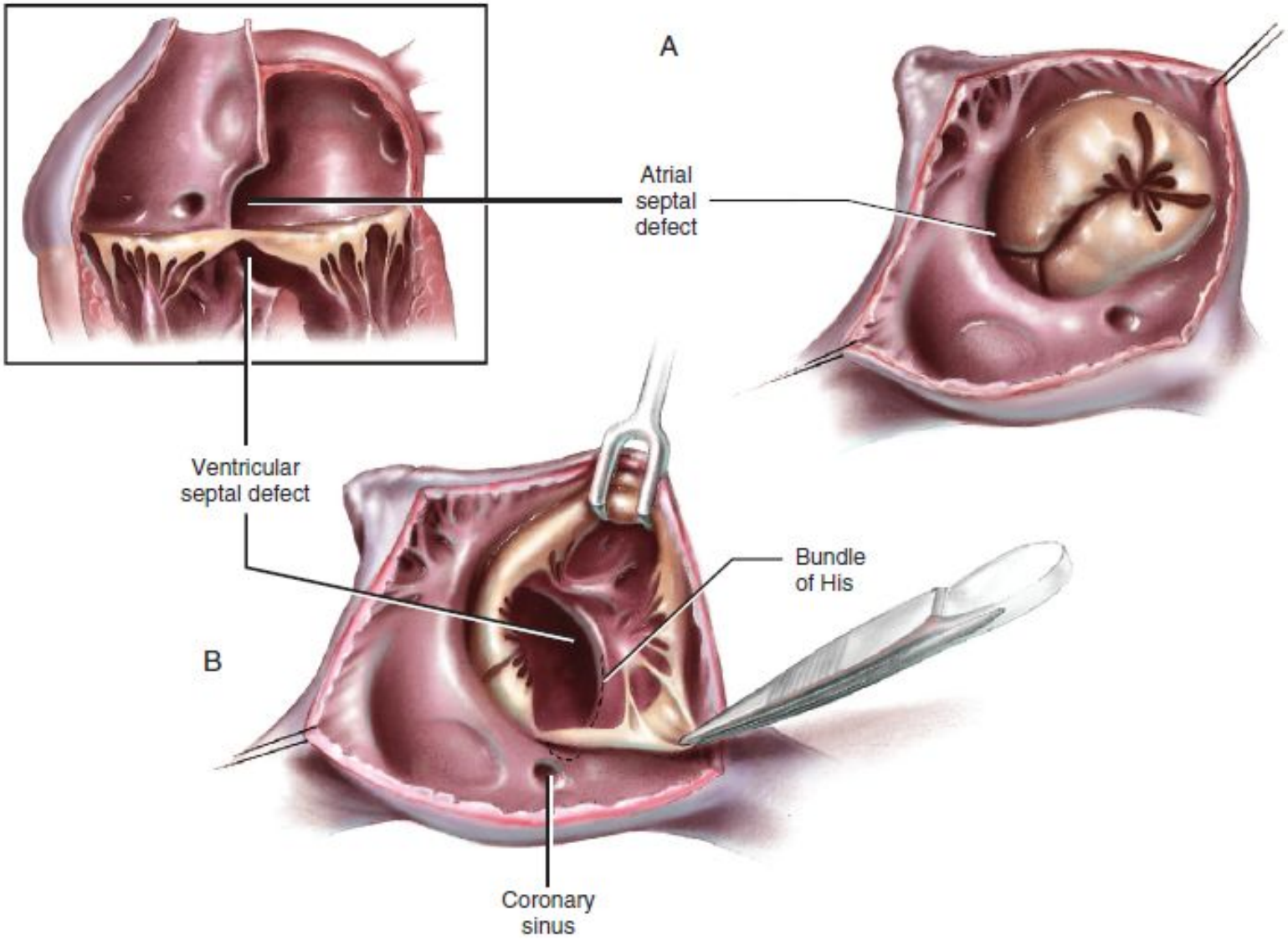
A
Atrial
septal
defect
Ventricular
septal defect
Bundle
of His
B
Coronary
sinus

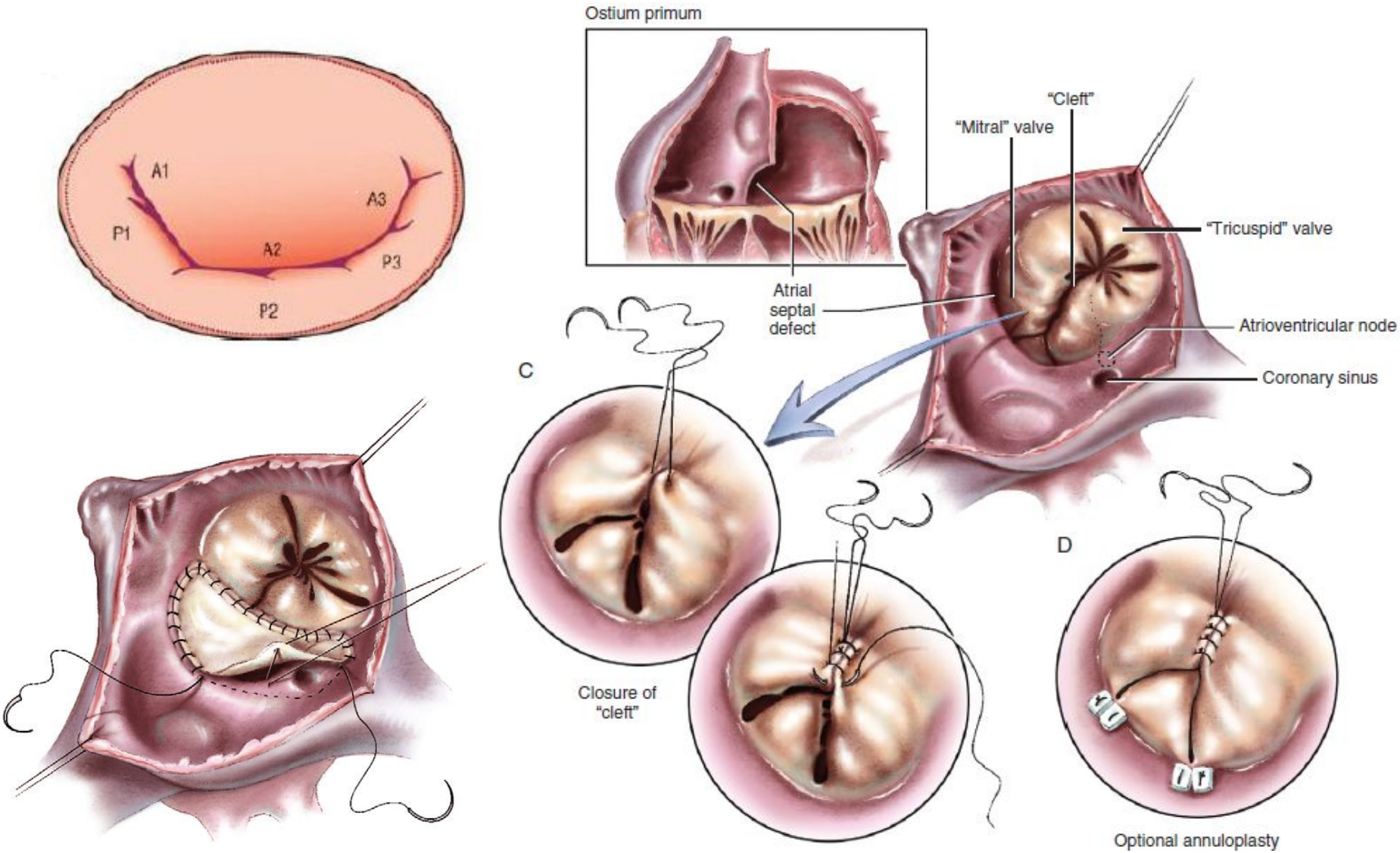
A1
A3
P1
A2
P3
P2
Ostium primum
"Cleft"
"Mitral" valve
"Tricuspid" valve
Atrial septal defect
Atrioventricular node
Coronary sinus
C
Closure of "cleft"
D
Optional annuloplasty

Клинический пример 3

- **Пациент В., 18 лет** находился в КХО ПГКБ с 20.01. по 3.02.15.
- *В июле 2014 года при медосмотре перед поступлением в ВУЗ в г. Санкт-Петербурге был впервые выслушан шум в сердце. Дообследован в ФГБУ «ФМИЦ им В.А. Алмазова» МЗРФ, где был выявлен ДМПП. В сентябре 2014 г, госпитализировался в АОКБ с целью решения вопроса об эндоваскулярном закрытии дефекта. Выполнена СКТ камер сердца с контрастированием, подтверждено наличие ДМПП со сбросом слева направо, связь ЛП с верхней полой веной (ЧАДЛВ) и впадение левой плечеголовной вены в венечный синус сердца. Консультирован кардиохирургом, установлены показания к оперативному лечению.*

- **ЭхоКГ(22.09.14.):** ФВ – 63%, ФС – 34%, КДР ЛЖ – 41 мм, КСР ЛЖ – 27 мм, КДО – 73 мл, УО – 46 мл, ЛП – 30 мм, ПП – 44 мм, ПЖ – 29 мм, ЛА: на уровне клапана 29 мм, ствол 30 мм, правая ветвь 16 мм, левая ветвь 16 мм; Vла – 1,04 м/с, ДЛА – 34 ммHg. ЗС – 9 мм, МЖП – 10 мм, Ао – 25 мм. Раскрытие створок АК - 14 мм. Пиковый ГД 3,7 ммHg. Vак – 0,95 м/с, АК – норм., АР нет. МК – норм., МР I ст. ТР II ст. Зон нарушения локальной сократимости не выявлено. Перикард не изменен. В верхней части МПП аневризма 13х9 мм. В нижней части МПП регистрируется дополнительный кровоток слева-направо шириной 6 мм, скорость потока 1,04 м/с, ГД 4,3 ммHg. Общая длина МПП 39 мм, нижняя часть 26 мм, верхняя часть 0,1 мм.
- **СКТ-ангиокардиография (02.12.14.):** Левая плечеголовная вена впадает в коронарный синус. Правая верхняя ЛВ впадает в ВПВ. Определяется связь ЛП с ВПВ (в области верхней ЛВ). Отмечается ДМПП размером 0,5 см.

- **Заключительный клинический диагноз:** ВПС: Вторичный ДМПП. Частичный АДЛВ. Добавочная левая верхняя полая вена. МР I ст. ТР II ст. ЛГ I ст. Экстраситолия. ФК СН 0-1 (NYHA).
- **Операция (22.01.15.):** Радикальная коррекция частичного аномального дренажа легочных вен.

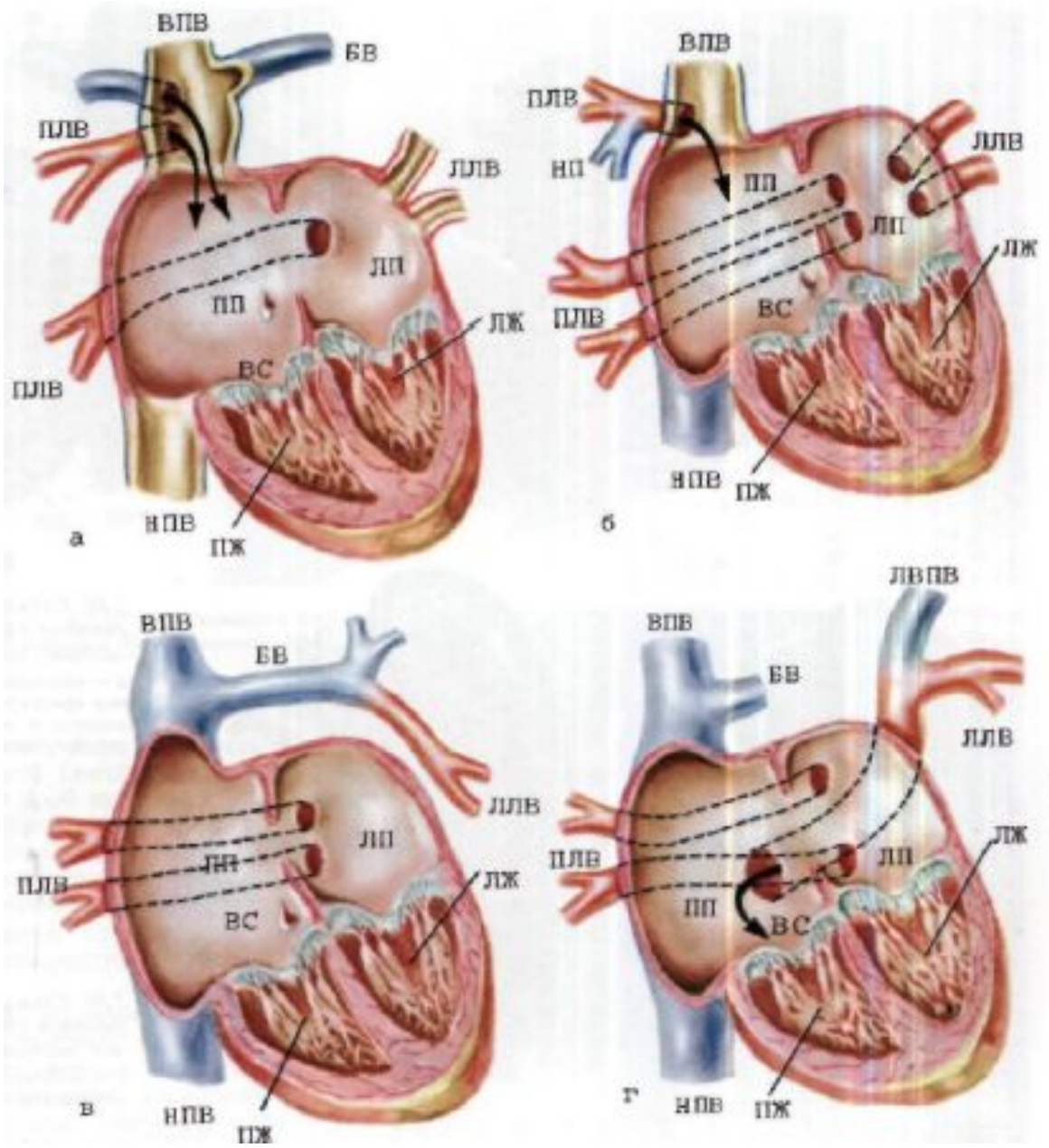
ВПВ
БВ
ПЛВ
ЛЛВ
ЛП
ПП
ЛЖ
ВС
ПЛВ
НПВ
ПЖ
а
ВПВ
ПЛВ
НП
ЛЛВ
ПП
ЛП
ЛЖ
ПЛВ
ВС
НПВ
ПЖ
б
ВПВ
БВ
ЛЛВ
ЛП
ЛП
ПЛВ
ЛЖ
ВС
в
НПВ
ПЖ
ЛВПВ
ВПВ
БВ
ЛЛВ
ПЛВ
ЛП
ЛЖ
ПП
ВС
г
НПВ
ПЖ

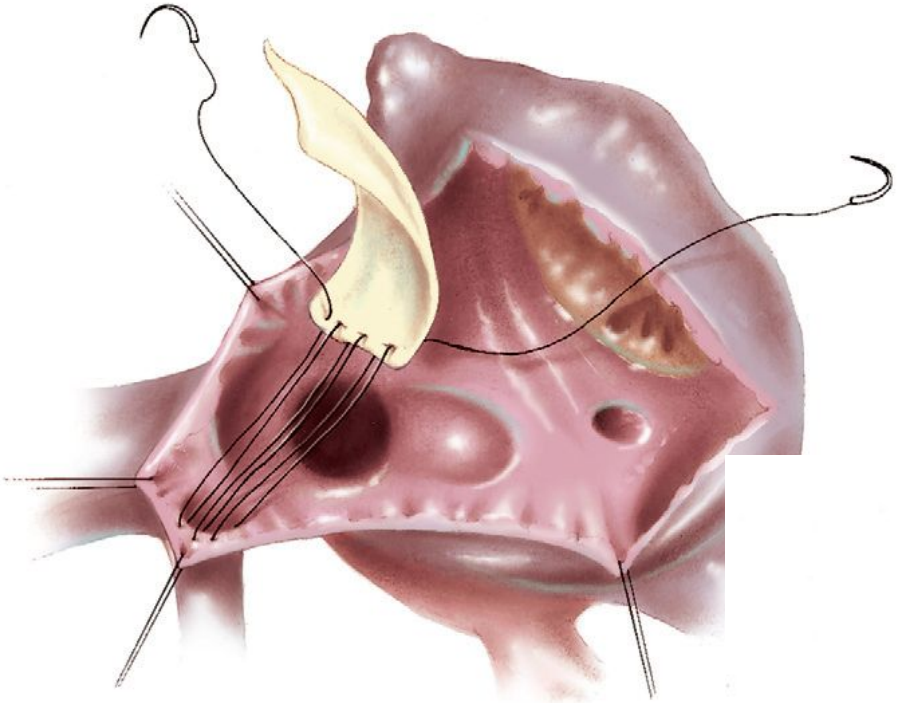

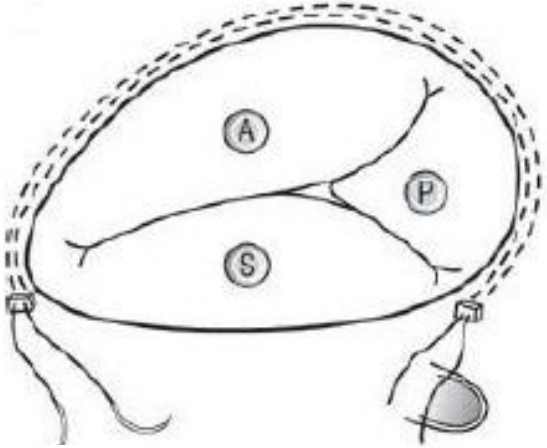
A
P
S

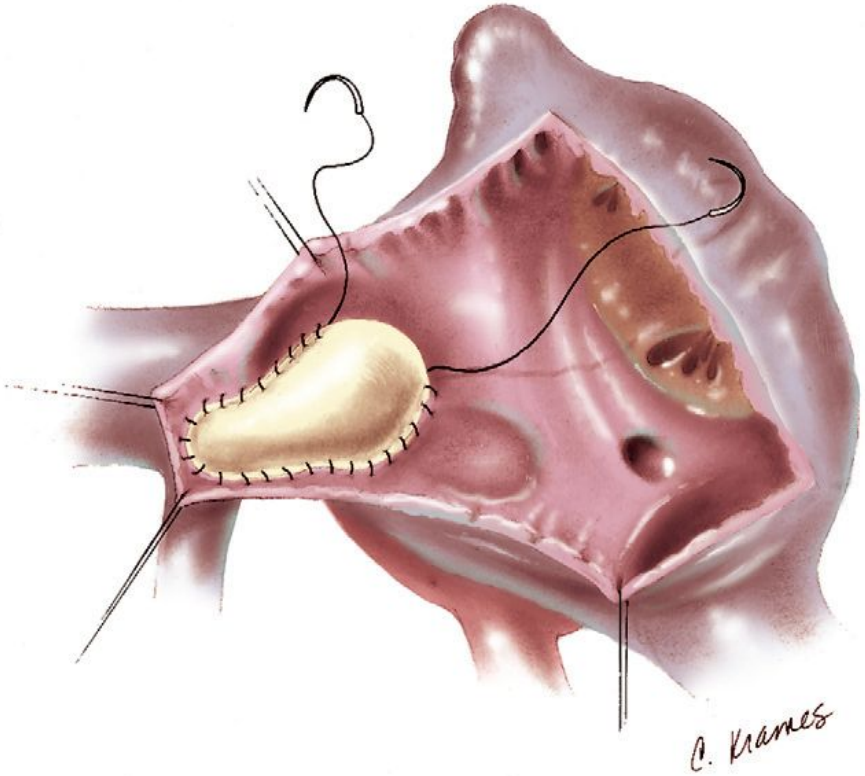
C. Kames

Клинический пример 4

- **Пациент П., 44 лет** находился в КХО ПГКБ с 11.09. по 26.09.16.
- *Указаний на ОРЛ в анамнезе нет. Одышка, снижение ТФН с 2010 г. У кардиолога не наблюдался. В 2013 г. при плановом обследовании (диспансеризация) выявлены шумы в сердце. При ЭхоКГ - ДАК, АР II ст. В марте 2016 г. в МСЧ МВД выполнена контрольная ЭхоКГ, выявлена АР III ст. Консультирован кардиохирургом, установлены показания к оперативному лечению.*

- **КАГ (1.08.16.):** Правый тип кровоснабжения сердца. **ЛКА** – ствол, ПНА, ОА - не изменены. **ПКА** – не изменена.
- **ЭхоКГ (12.08.16.):** ФВ – 58%, КДР – 66 мм, КСР – 45 мм, КДО – 226 мл, УО – 130 мл, ЛП – 36 мм, ПП – 34 мм, ПЖ – 24 мм, ЛА – 22 мм, Vкла – 0,78 м/с, ГДкла – 2,49 mmHg, ДЛА – норма, ПР I ст. ТЗС – 9 мм, МЖП – 11 мм, ВоАо – 38 мм. **АК:** двухстворчатый, раскрытие створок АК - 24 мм, пиковый ГДак – 4,45 mmHg, Vак – 1,06 м/с, АР III ст., Т1/2 414 мс, Sрег - 34% от ВТЛЖ. **МК:** движение створок разнонаправленное, диастолическое расхождение створок - 28 мм, пиковый ГДмк – 2,24 mmHg, Vмк – 0,75 м/с, регургитации нет. **ТК:** пиковый ГДтк – 0,81 mmHg, Vтк – 0,45 м/с, ТР II ст., Sрег. – 2,07 см^2. Гипокинезии нет. Перикард не изменен.

- **Заключительный клинический диагноз:** Дегенеративный аортальный порок сердца. ДАК. АР III ст. ТР I ст. Пароксизмы НЖТ. Экстрасистолия. ФК СН II (NYHA).
- **Операция (16.09.16.):** Операция Росса. ЧПЭ.

BAV classification

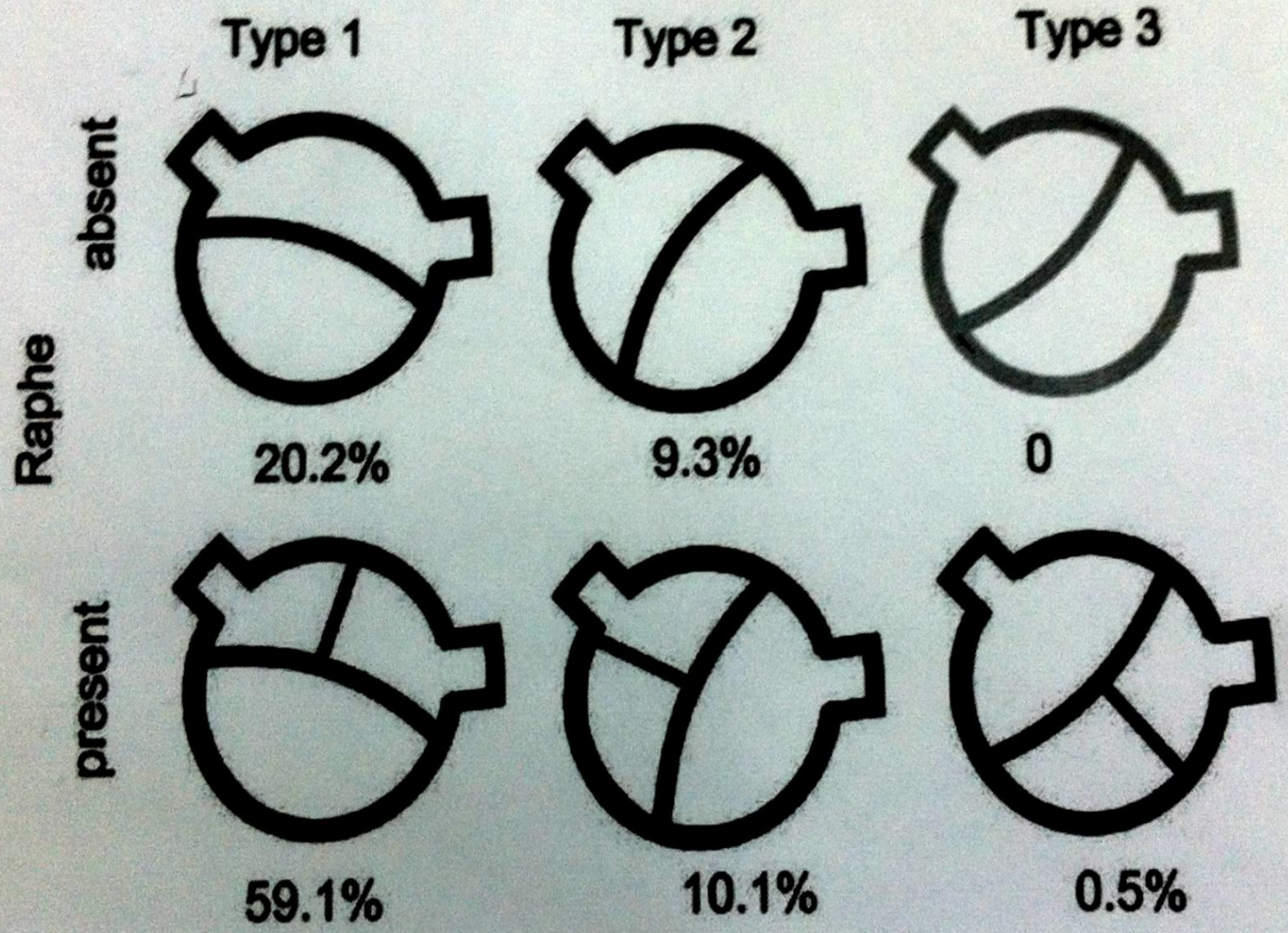

- **ЧПЭ:** ЛЖ: КДР/КСР 6,3/4,6 см, ФВ 51%. АК: пик. ГД 10 мм рт.ст., АР III ст., vena contracta 7 мм, ЭПОР 0,4 см2, PISA 2,8 см2, скорость АР 3,15 м/с, **ФК АК 3 см,** D на уровне синусов Вальсальвы 4,6 см, ВоАо 3,0 см. МК: Sмо 4,0 см2, ср. ГД 0,4 ммHg, ФК МК 3,6 см, МР нет. ТР I ст., ФК ТК 3,7 см, ср. ГД 0,2 мм рт.ст. **ФК КЛА 2,9 см.** Тромбов в УЛП нет.

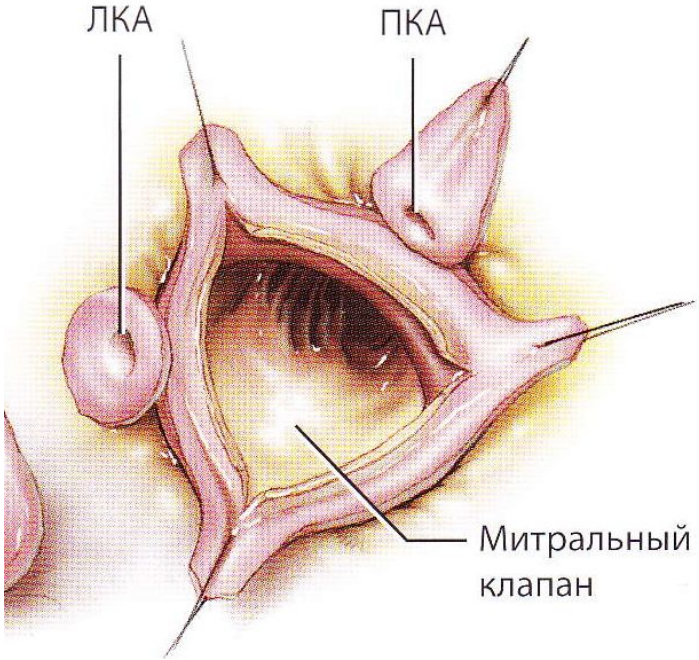
ЛКА
ПКА
Митральный клапан

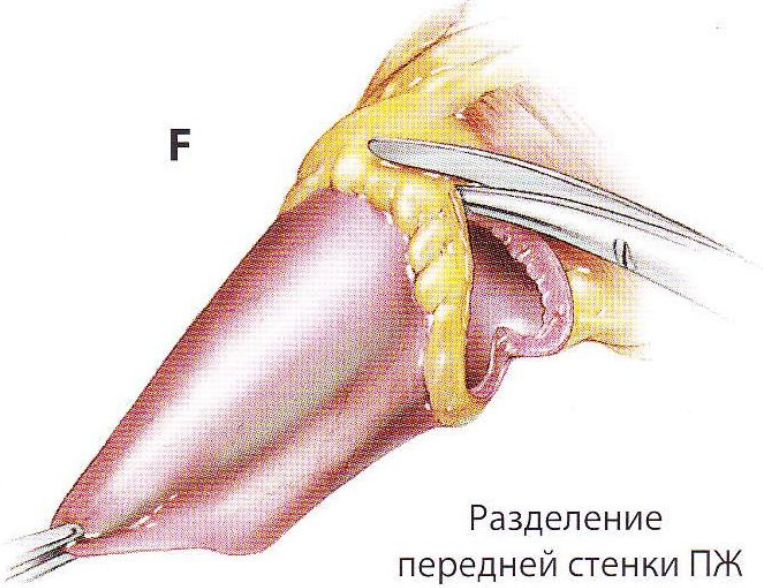
F
Разделение передней стенки ПЖ

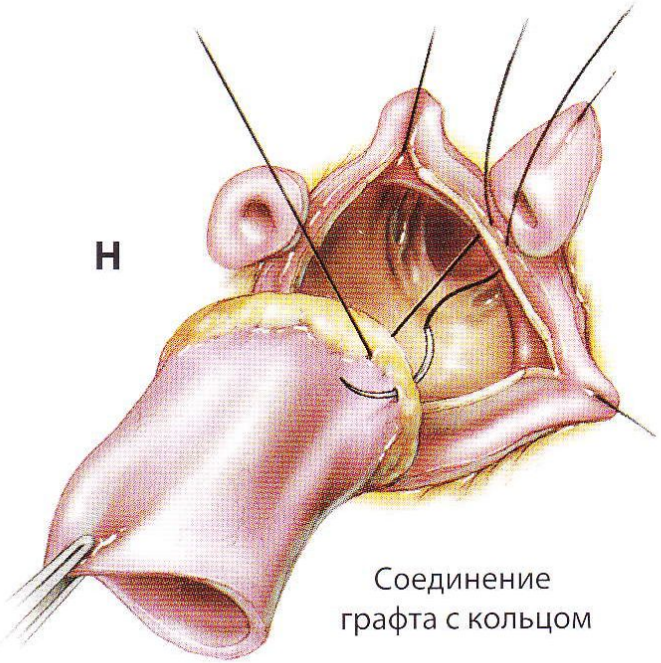
H
Соединение графта с кольцом

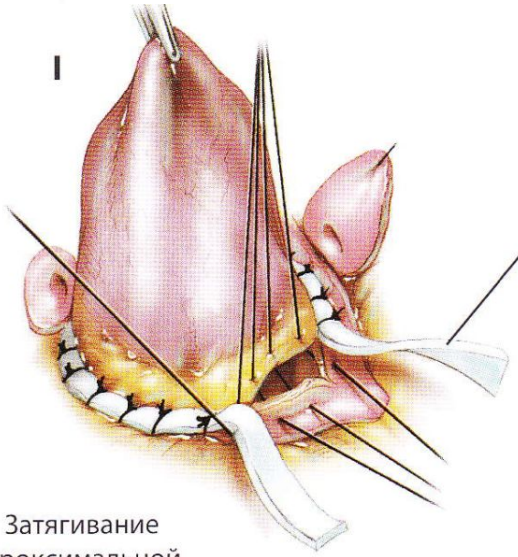
I
Полоска из перикарда или тефлоновой ткани
Затягивание проксимальной линии шва

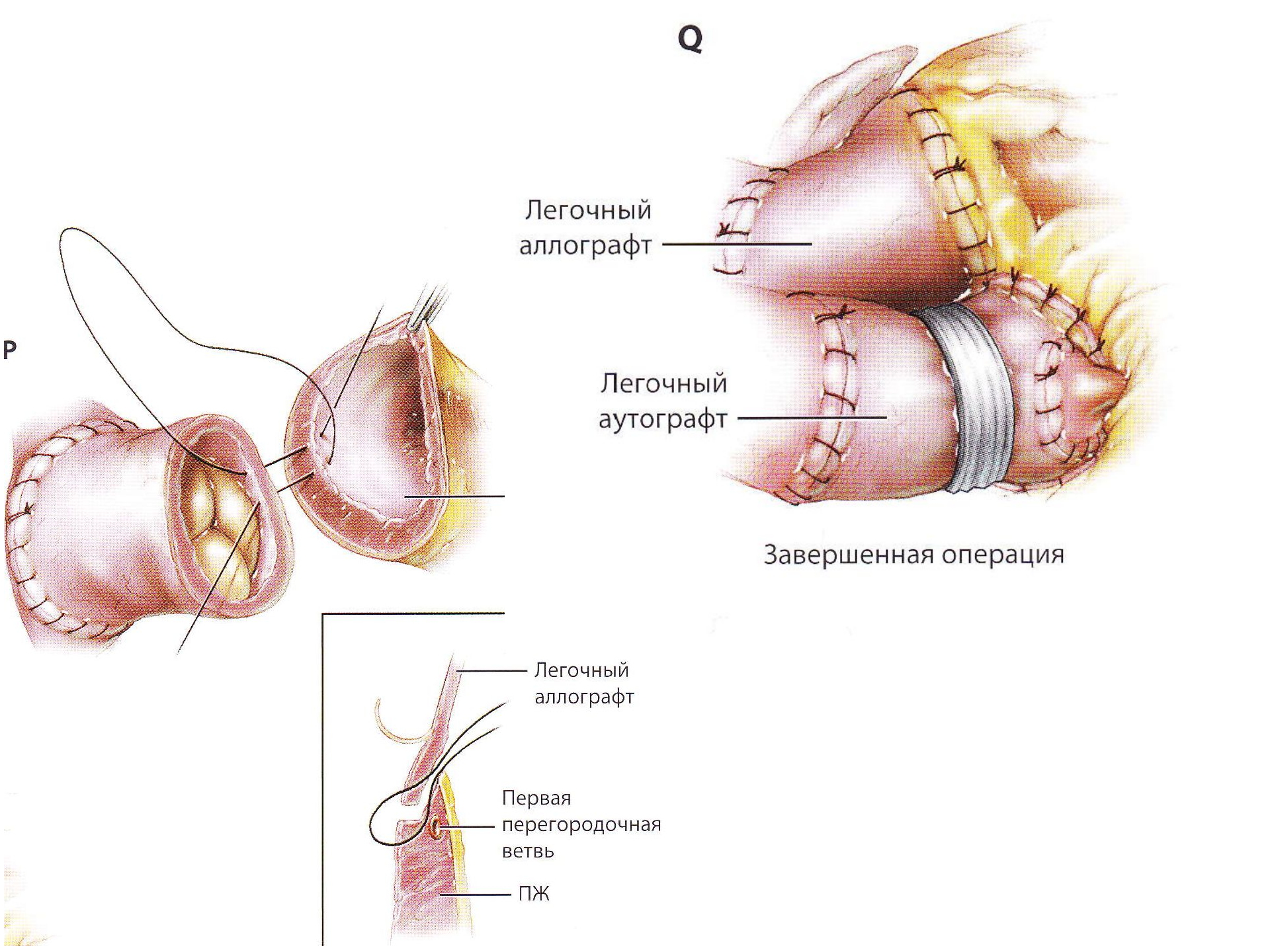
Q
Легочный аллографт
Легочный аутографт
Завершенная операция
P
Легочный аллографт
Первая перегородочная ветвь
ПЖ

Клинический пример 5

- **Пациент Ф., 74 лет** находилась в КХО ПГКБ с 6.04. по 25.04.16.
- *Указаний на ОРЛ в анамнезе нет. С 2012 г. одышка, боли в области сердца. Наблюдалась у кардиолога Северодвинской ГБ №1. В 2012 г. при ЭхоКГ выявлена аномалия расположения сердца, консультирована кардиохирургом, показаний к операции не выявлено. Пароксизмы ФП с 2014 г.Постоянная форма ФП, прогрессирование симптомов ХЗСНс 2015 г. – снижение ТФН, усиление одышки. В декабре 2015 г. в АОКБ выполнена МСКТ-ангиокардиография, подтверждена аномалия расположения сердца, выявлена аневризма легочной артерии. При контрольной ЭхоКГ – МР III ст., АР, ТРII ст. Установлены показания для оперативного лечения. В феврале 2016 г. дообследована в ОКХ ПГКБ (КАГ, каваграфия, ПВГ). В марте 2016 г. лечилась в Северодвинской ГБ №1 с ТИА в ЛКБ. Неврологический дефицит регрессировал.*

Аномалия внутригрудного расположения сердца

Правосформированное срединно-расположенное сердце

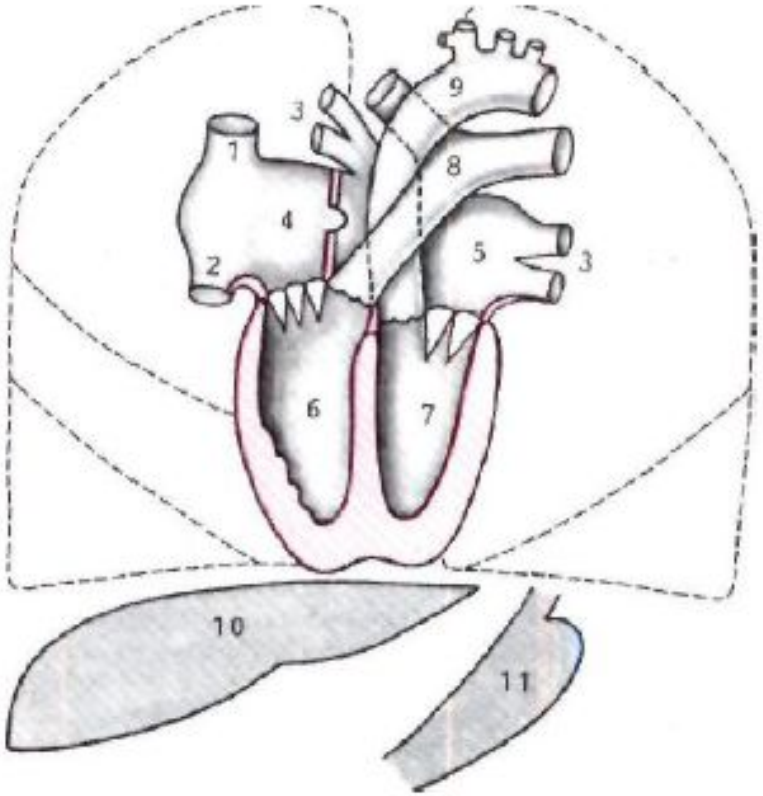

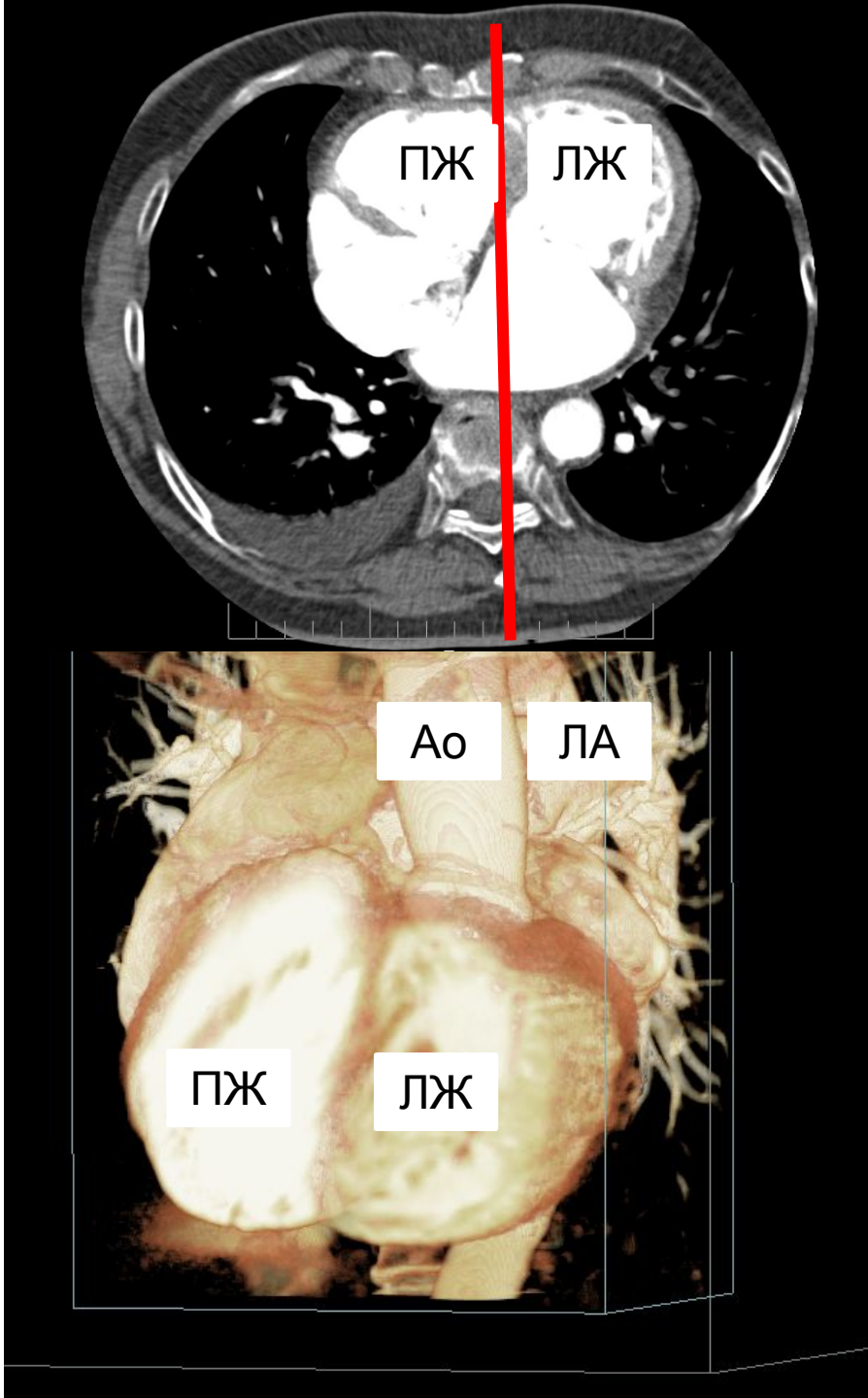

- Синонимы: мезокардия, мезоверсия
- ВПС: тетрада Фалло, ДМЖП, ОАВК, корригированная ТМС

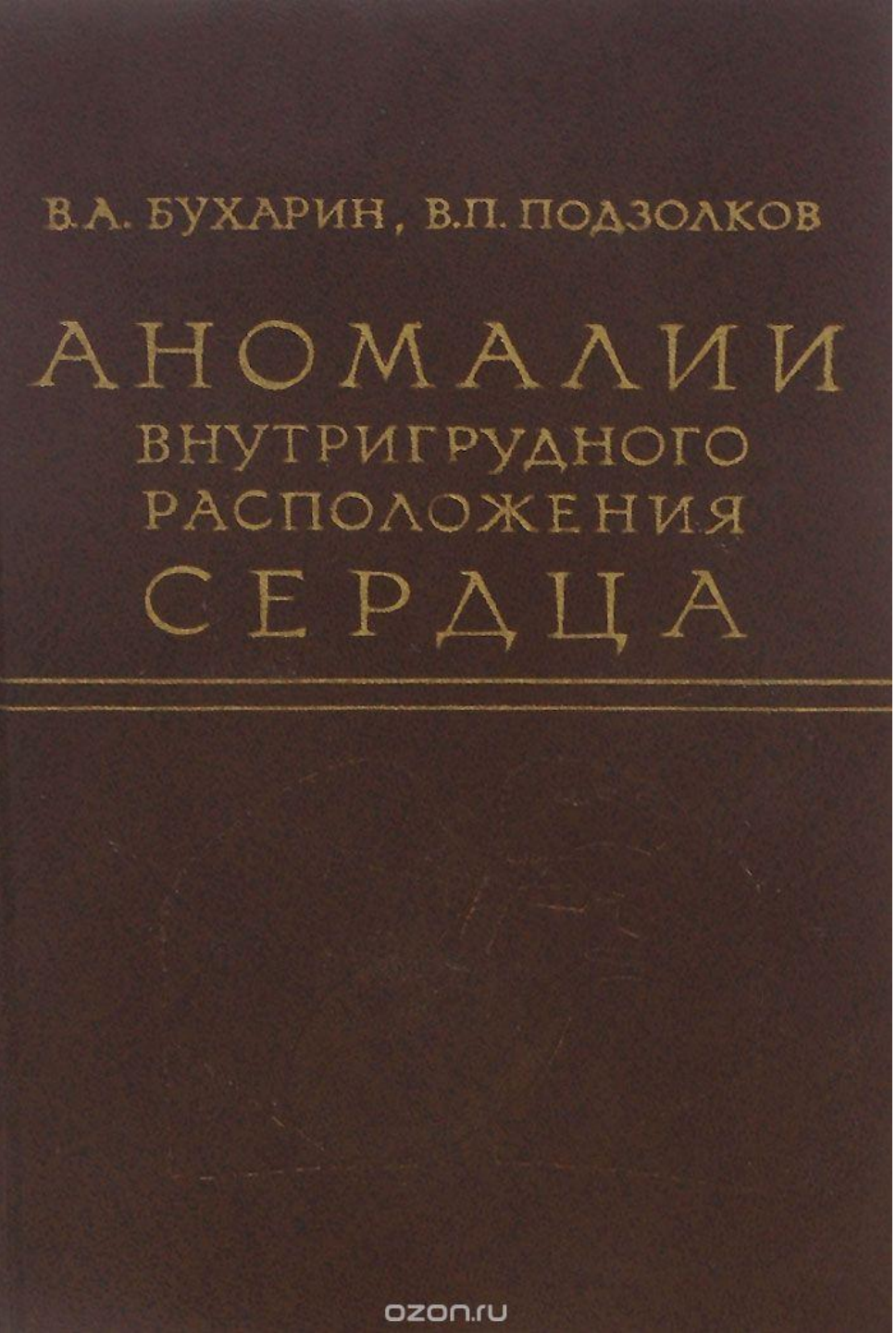
В.А. БУХАРИН, В.П. ПОДЗОЛКОВ
АНОМАЛИИ
ВНУТРИГРУДНОГО
РАСПОЛОЖЕНИЯ
СЕРДЦА
ozon.ru

Классификация Подзолкова, 1974 г.

1) правосформированное праворасположенное сердце (с нормальным расположением ОБП);

2) правосформированное срединно-расположенное сердце (с нормальным расположением ОБП);

3) правосформированное леворасположенное сердце (с обратным расположением ОБП);

4) левосформированное праворасположенное сердце (с обратным расположением ОБП);

5) левосформированное леворасположенное сердце (с обратным расположением ОБП);

6) неопределенно-сформированное (лево-, право- или срединно-расположенное) сердце с абдоминальной гетеротаксией.

- **Заключительный клинический диагноз:** ВПС. Корригированная ТМС с правосформированным праворасположенным сердцем. Регургитация на АВ-клапанах II-III ст. Аортальная, пульмональная регургитация II ст. Аневризма ЛА. Аномалия отхождения коронарных артерий. ФП, постоянная форма. Экстрасистолия 4 градации по Ryan. НБЛНПГ. ЛГ I ст. ФК СН III (NYHA). Артериальная гипертензия II, риск 3. Атеросклероз аорты, артерий НК. Стенозы ОБА, ПдкА, берцовых артерии с обеих сторон. Нефропатия. ХБП IIIБ ст. Хронический гастрит. Полип желудка.
- **Операция (8.04.16.):** Реконструкция атриовентрикулярных клапанов.

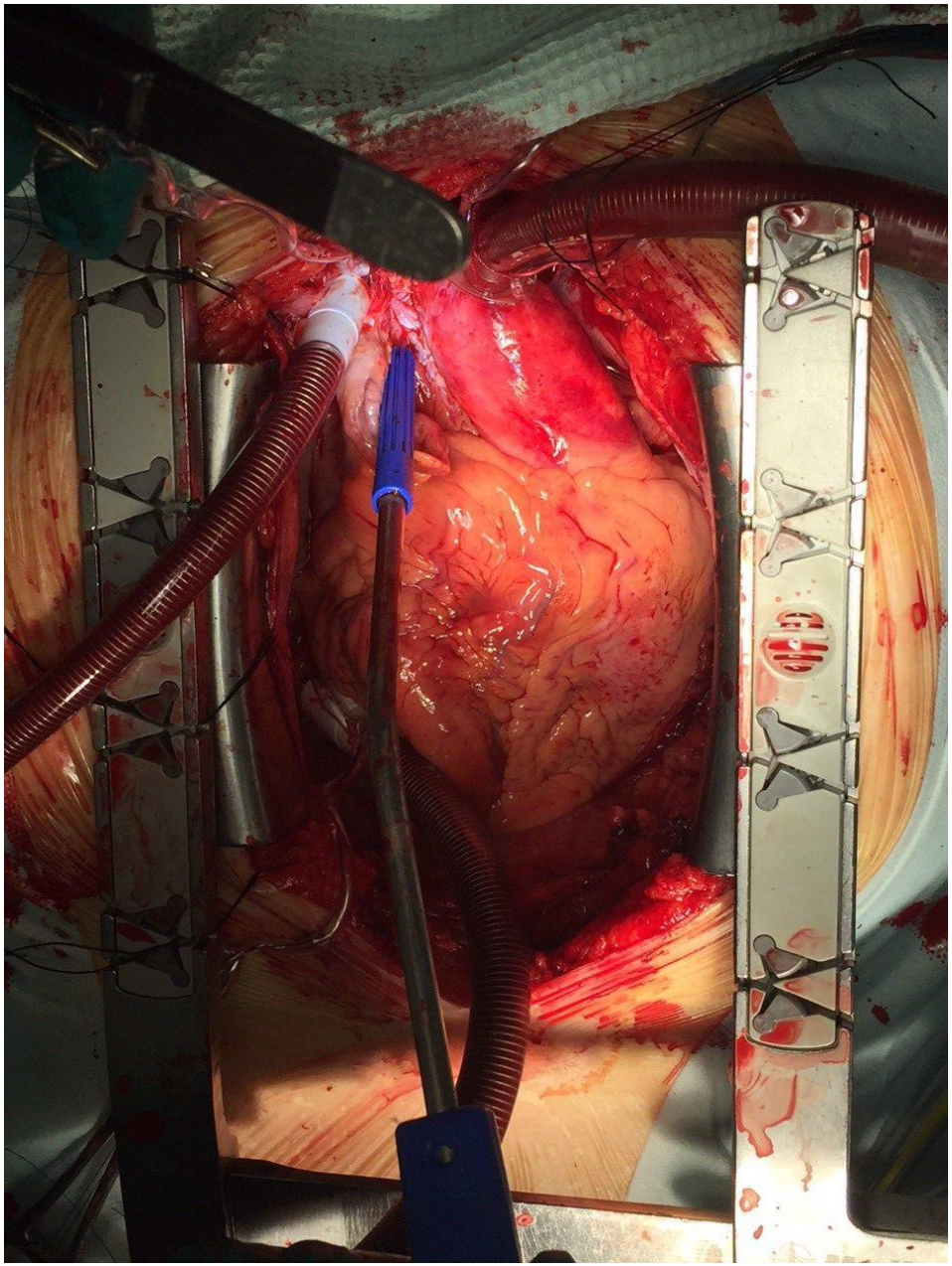

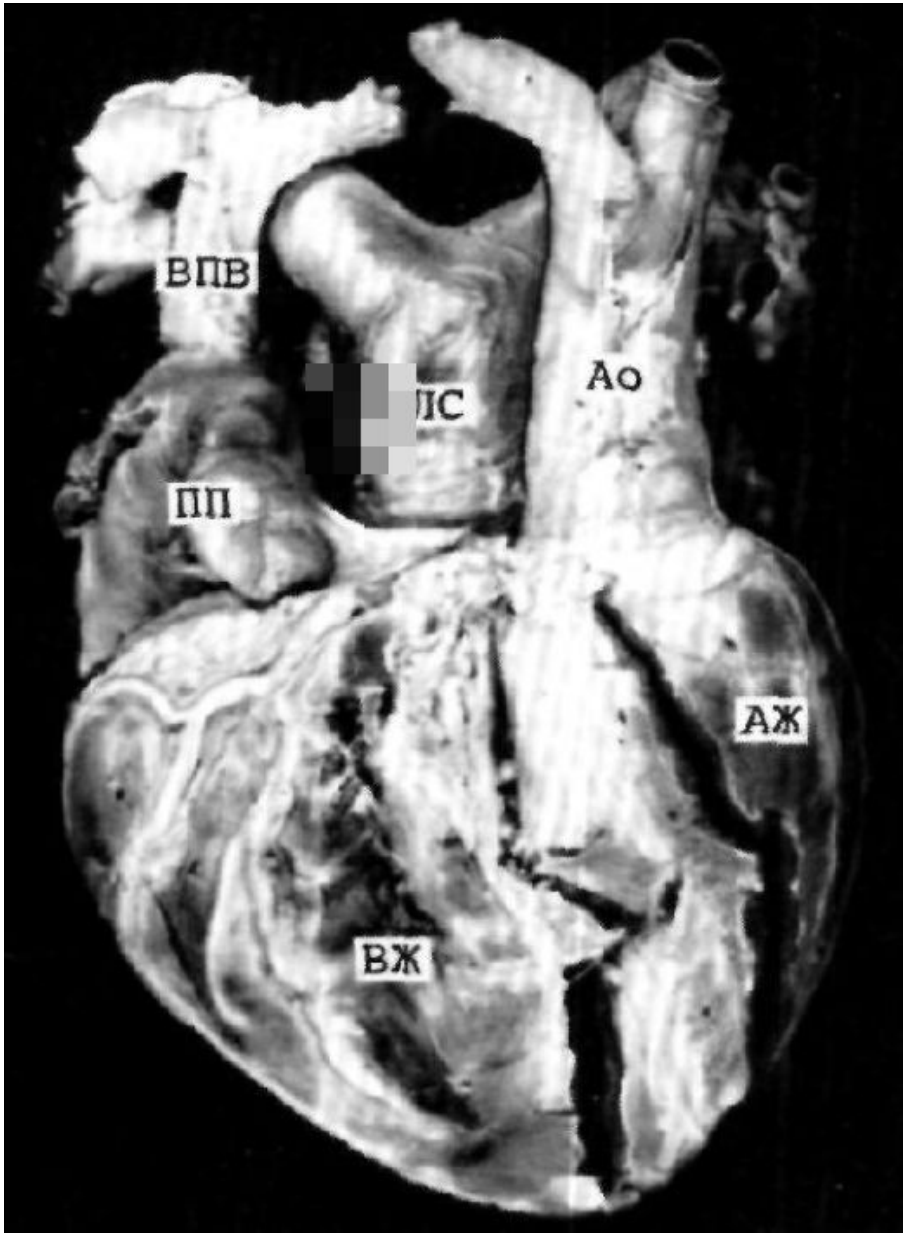
ВПВ
ЛС
Ао
ПП
АЖ
ВЖ

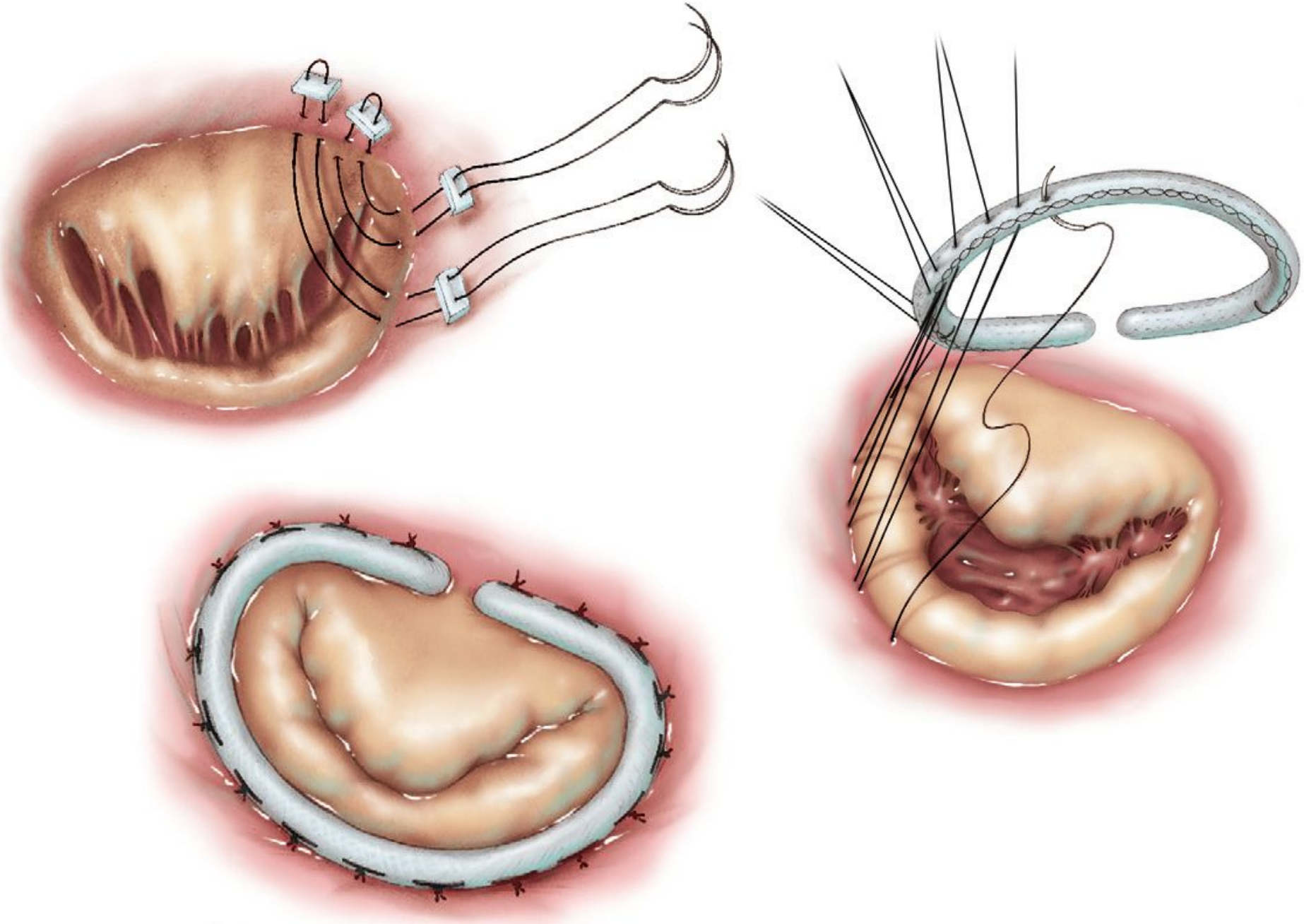

Клинический пример 6.

- **Пациент Ш., 61 года** находился в КХО ПГКБ с 20.10. по 21.10.16.
- Жалобы на одышку, дискомфорт в ГК в области грудины при ФН.
- Жалобы с лета 2016 г. Лечился в НЦГБ. Консультирован в ГКЦ, рекомендована КАГ.

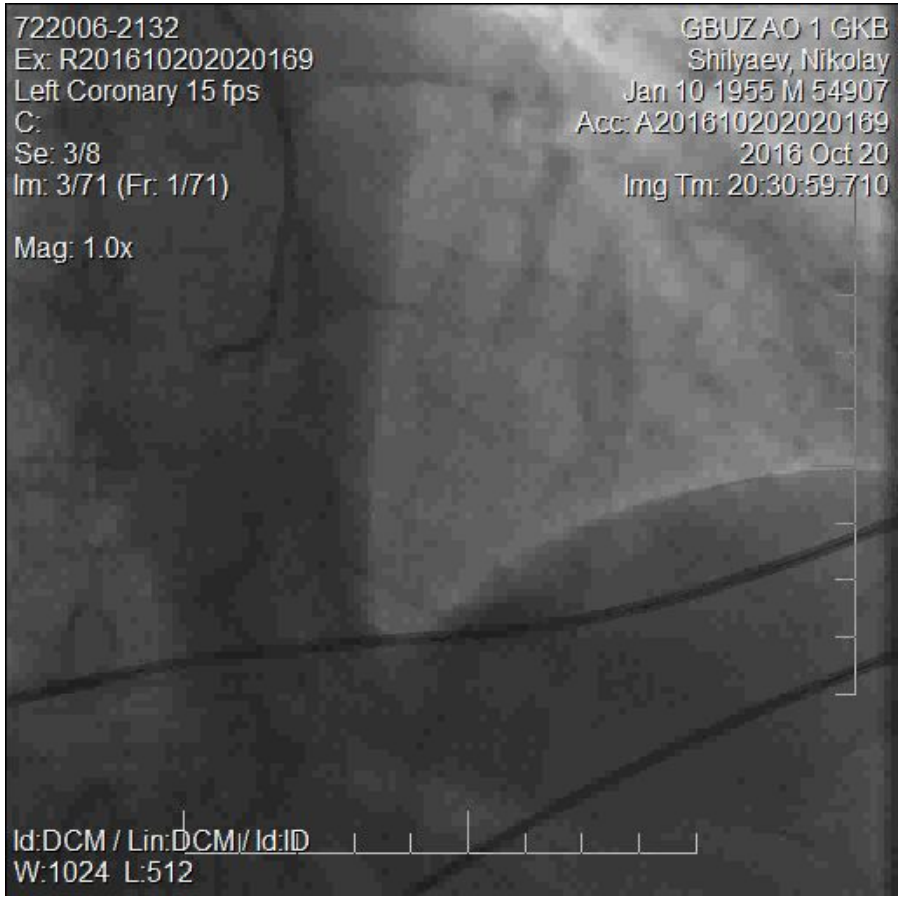
722006-2132
Ex: R201610202020169
Left Coronary 15 fps
C:
Se: 3/8
Im: 3/71 (Fr: 1/71)
Mag: 1.0x
GBUZ AO 1 GKB
Shilyaev, Nikolay
Jan 10 1955 M 54907
Acc: A201610202020169
2016 Oct 20
Img Tm: 20:30:59.710
Id:DCM / Lin:DCM / Id:ID
W:1024 L:512

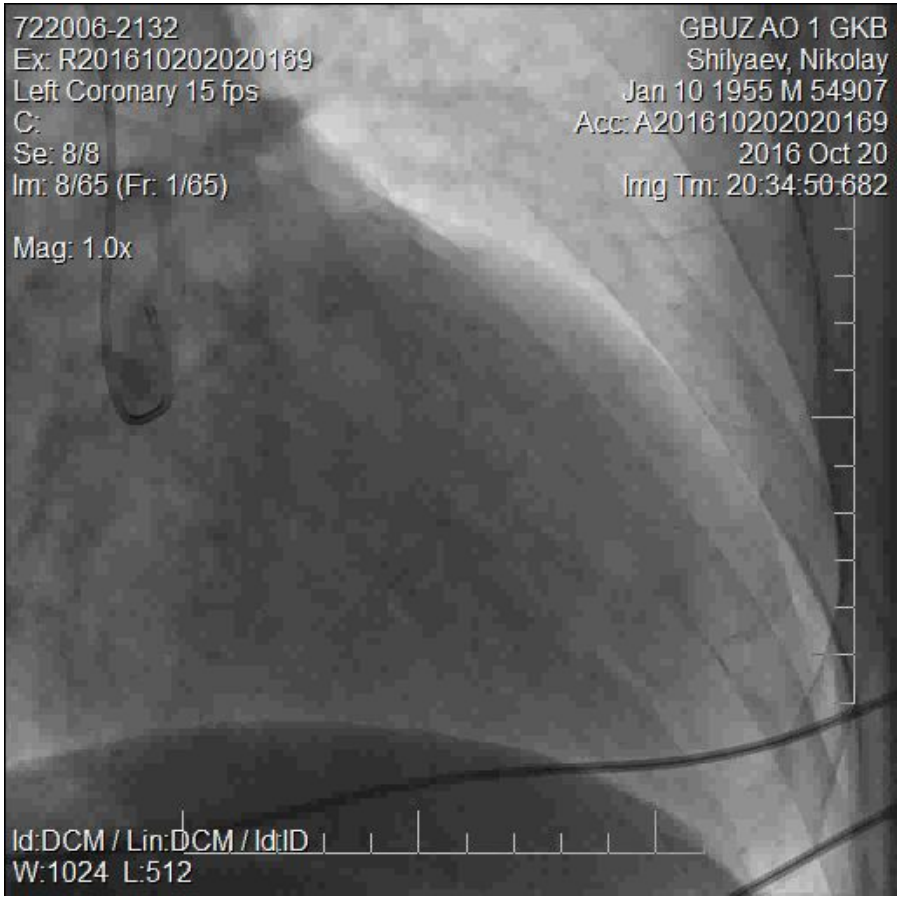
722006-2132
Ex: R201610202020169
Left Coronary 15 fps
C:
Se: 8/8
Im: 8/65 (Fr: 1/65)
Mag: 1.0x
GBUZ AO 1 GKB
Shilyaev, Nikolay
Jan 10 1955 M 54907
Acc: A201610202020169
2016 Oct 20
Img Tm: 20:34:50.682
Id:DCM / Lin:DCM / Id:ID
W:1024 L:512

- **КАГ (20.10.16.):** тип кровоснабжения сердца – сбалансированный. ЛКА: ствол, ПНА, ОА – не изменены. ПКА – не изменена.
- От правого синуса Вальсальвы единым устьем с ПКА отходит коронаропульмональная фистула диаметром 4,5 мм (выраженный сброс контраста в ствол ЛА). От левого синуса Вальсальвы отдельным стволом отходит аортопульмональная фистула диаметром 2,5 мм (сброс контраста менее выражен).

Эхокардиоскопия

амилия И.О.	Шиляев Н.В.	Возраст	61	Дата:	03.10.16
агноз	Обследование			Отделение	
римечание				Доверие	

итральный клапан:

щадь допплером					
рость кровотока:	75				
К: пик Е:	75	А:			
лат: пик е		а:		s:	
Е/е ratio:		септ пик s:			
диент пик:	2,2	сред:			

апан аорты:

а уровне клап-в (2-3,7см):	3,9
а уровне восход. отдела:	3,9
толич. открытие: ма 1,6-3,5см)	2
рость кровотока:	140
диент (пик):	7,8

Трикуспидальный клапан:

Скорость кровотока:	67
Градиент	1,7

Правое предсердие:

КДР (4,5см):	4,3

Легочная артерия:

Просвет ЛА (норма 1,6 - 2,5):	2,4
Скорость кровотока (норма 60-90см/с):	112
Давление в ЛА (мм рт ст):	46
Град. давления на клапане(пик):	5
Недостаточность клапана ЛА:	0-I

Правый желудочек:

КДР (2,5см):	2,4

Левое предсердие:

КДР (4,0см):	4,2
Размер из 4-х камер.сечения	

Межжелудочковая перегородка:

Диастолическая толщина: (норма 0,7-1,1)	0,9
в базал.отд.:	
Амплитуда движения:	0,8

Сепарация листков перикарда:

ПС нет ЗС нет

БС нет верх нет (см)

вый желудочек:

Р (4,5-5,6см):	6.7	КСР (4,5см):	4.5	EF (Simpson) (0,5-0,8):	Конечный диастолический объём 234
С (0,9-1,1см):	1,0	ТЗС (1,1см):	1,2		Ударный объём: 144
ФИ(0,57):	0,62	ES/ФС(25%):			Масса миокарда (г):

Клапан	Изменение	Створки	Кальциноз	Регургитация	Спаяния по комиссурам	Особенности
ральный	-	-	-	0-I	-	-
тальный	-	-	-	0	-	-
ствочатый	-	-	-	I-II	-	S рег.= 4,6см кв.

лостьПП:	в норме	Систолическая функция:	сохранена
лостьПЖ:	в норме	Диастолическая_функция:	-
лостьЛП:	увеличена	Аорта:	уплотнена
лостьЛЖ:	увеличена	Легочная артерия:	не изменена
пертрофия:	задней стенки ЛЖ	Давление в ЛА:	повышено 1ст.

ны рушения	гипокинезия в целом (более выраженная - верхушки)
ломальный овоток:	не регистрируется
рикард:	без особенностей

юшная аорта в норме.

Врач Голубев М.Ю.

- **Заключительный клинический диагноз:** ВПС. Аномалия развития коронарных артерий: коронаропульмональная фистула, аортопульмональная фистула. Трикуспидальная регургитация II ст. ПБЛНПГ. Экстрасистолия. Легочная гипертензия II ст. ФК СН II (NYHA). Артериальная гипертензия III ст., риск 4. Атеросклероз БЦА. Стеноз ЛВСА.
- **Показана операция:** Эндоваскулярная окклюзия фистул.