





ТРАВМАТИЗМ ПРИ ПОДАВРОДАХ

Зав. кафедрой акушерства и гинекологии  
доцент М.В. Семенова  
Ижевск, 2020

**По времени возникновения:**

- во время беременности
- в родах

**По патогенезу:**

- механические
- гистопатические
- механически-гистопатические

**По локализации разрыва:**

- В дне
- В теле
- В нижнем сегменте
- Отрыв шейки матки от сводов влагалища (кольпопорексис)

# РАЗРЫВ МАТКИ

**Самопроизвольный**

**Насильственный**

**По клиническому течению:**

- угрожающий
- начавшийся
- совершившийся

**По характеру повреждений:**

- трещина (надрыв)
- неполный (экстраперитонеально)
- полный

# ГРУППА РИСКА

## ■ исходная патология миометрия

- а) рубцовые изменения после операций
- б) повреждения матки при абортах
- в) воспалительные и дегенеративные изменения
- г) врожденные пороки развития
- д) инфантилизм
- е) миоматозные узлы

## ■ несоответствие размеров предлежащей части плода и таза роженицы

- а) узкий таз
- б) патологическое предлежание (лобное, задний вид лицевого)
- в) асинклитизм
- г) крупный плод
- д) гидроцефалия
- е) поперечное или косое положение плода

## ■ осложнение акушерских манипуляций

- а) поворот плода на ножку
- б) наложение высоких щипцов
- в) нерациональное применение окситоцина

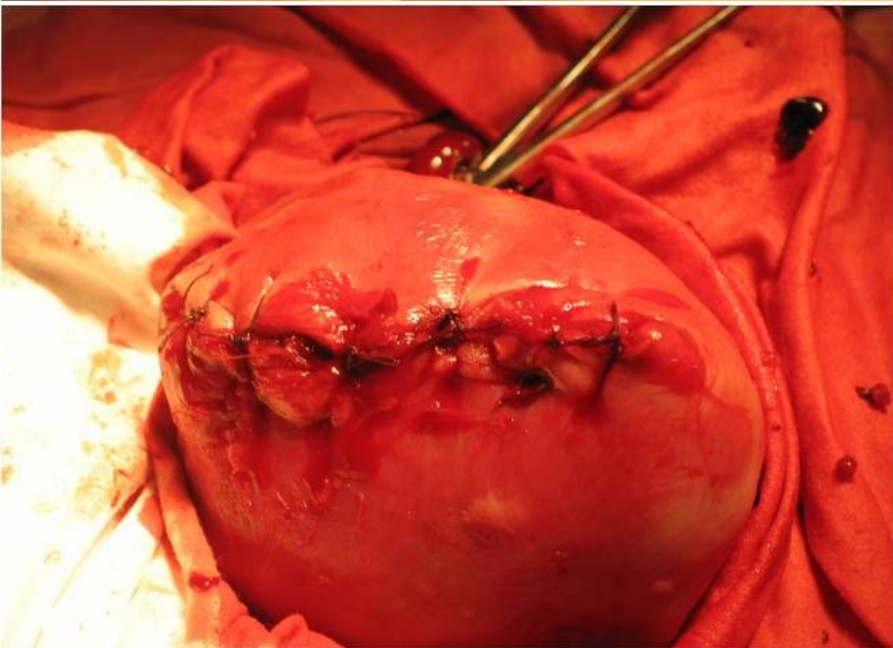
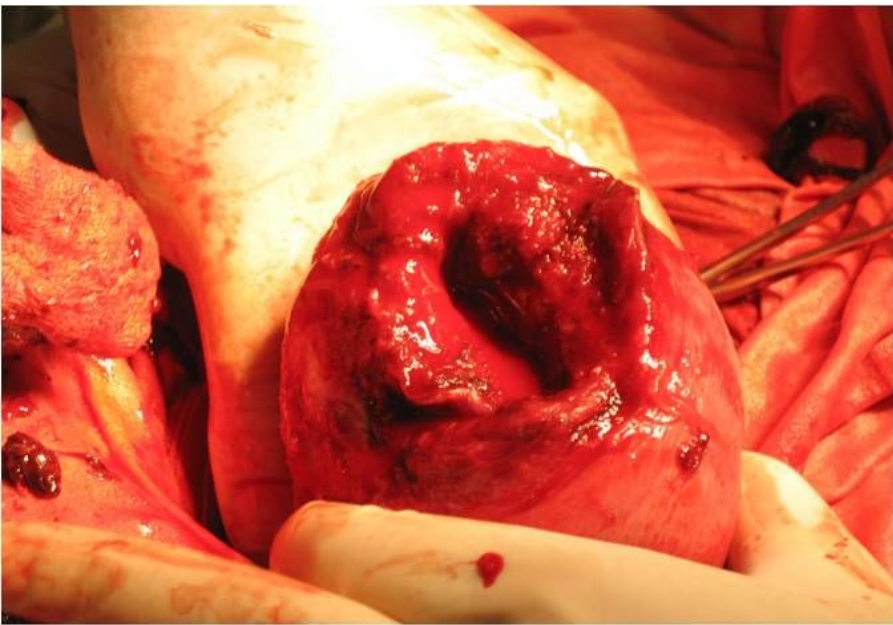
A high-angle photograph of several surgeons in an operating room, wearing white surgical caps and masks, looking down at a patient. The scene is illuminated by bright, circular overhead lights. The text 'ТАНТИНА' is written in large, blue, bold letters across the middle of the image, and 'ЛАШАРОТОМІЯ' is written in large, black, bold letters below it. A light blue curved arrow points from the left side of the text towards the surgeons.

# ТАНТИНА

# ЛАШАРОТОМІЯ

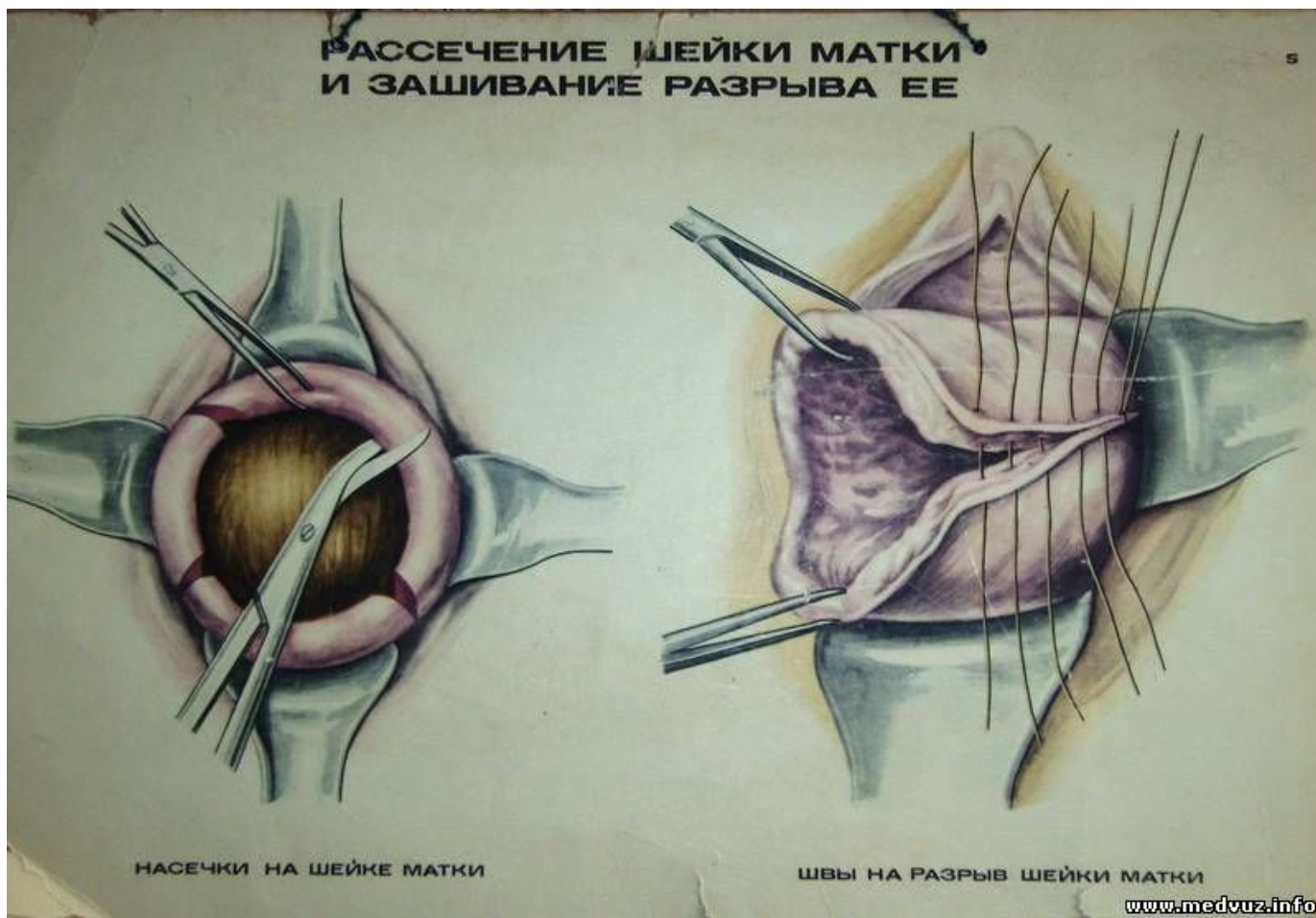


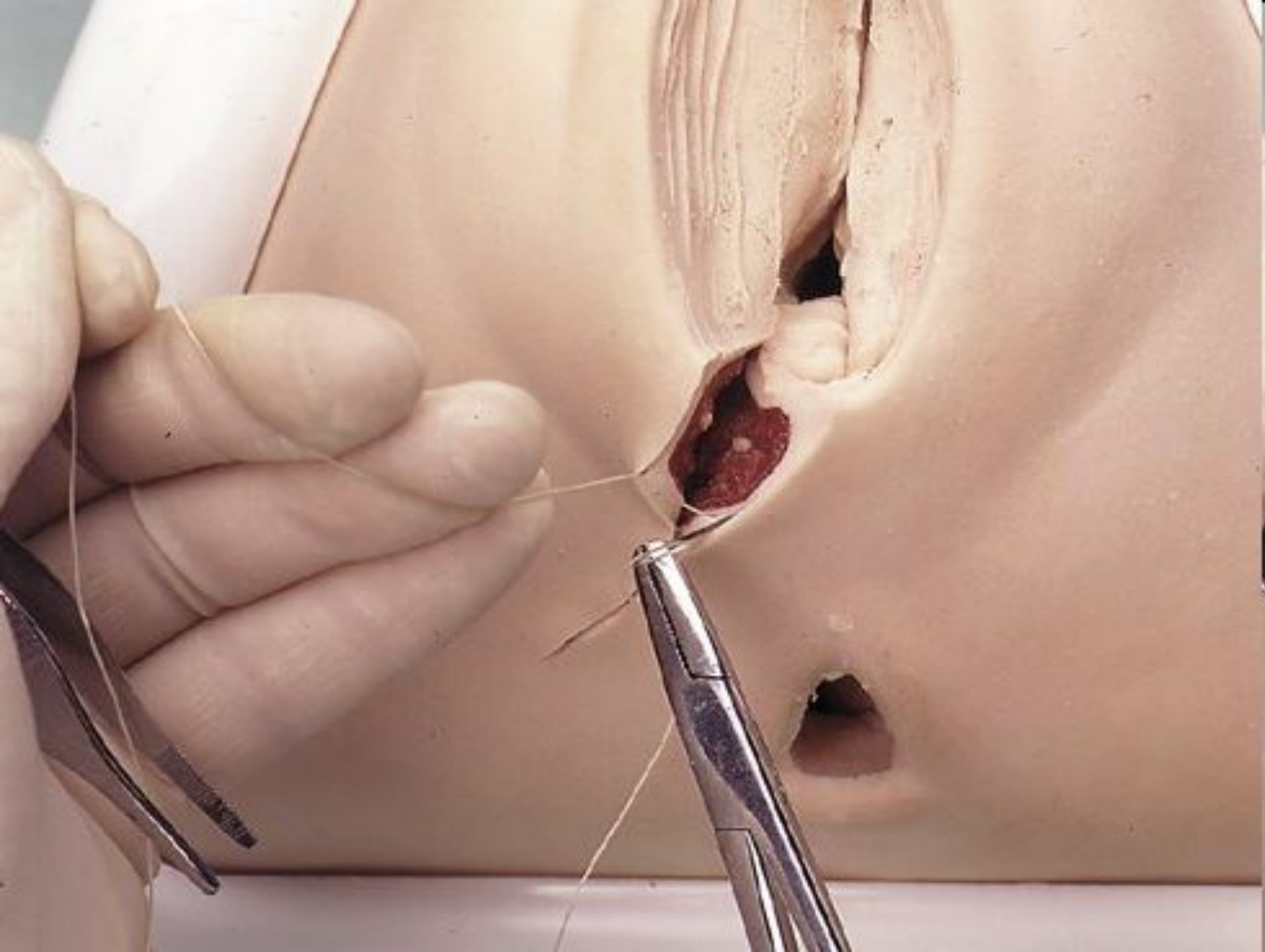## ВОССТАНОВЛЕНИЕ СТЕНКИ МАТКИ



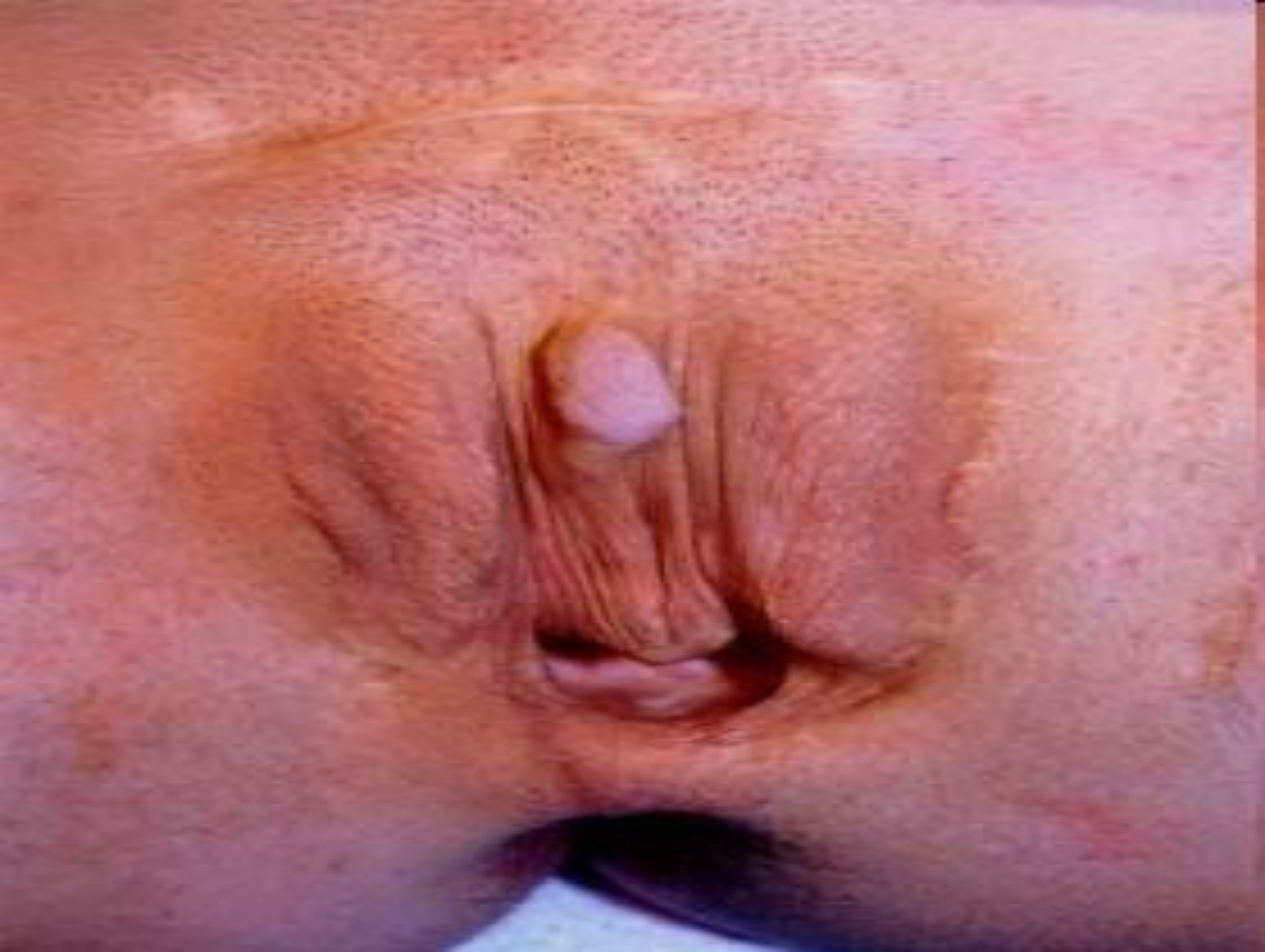## УДАЛЕНИЕ ВИНОВАТОГО ОРГАНА

# РАЗРЫВ ШЕЙКИ МАТКИ



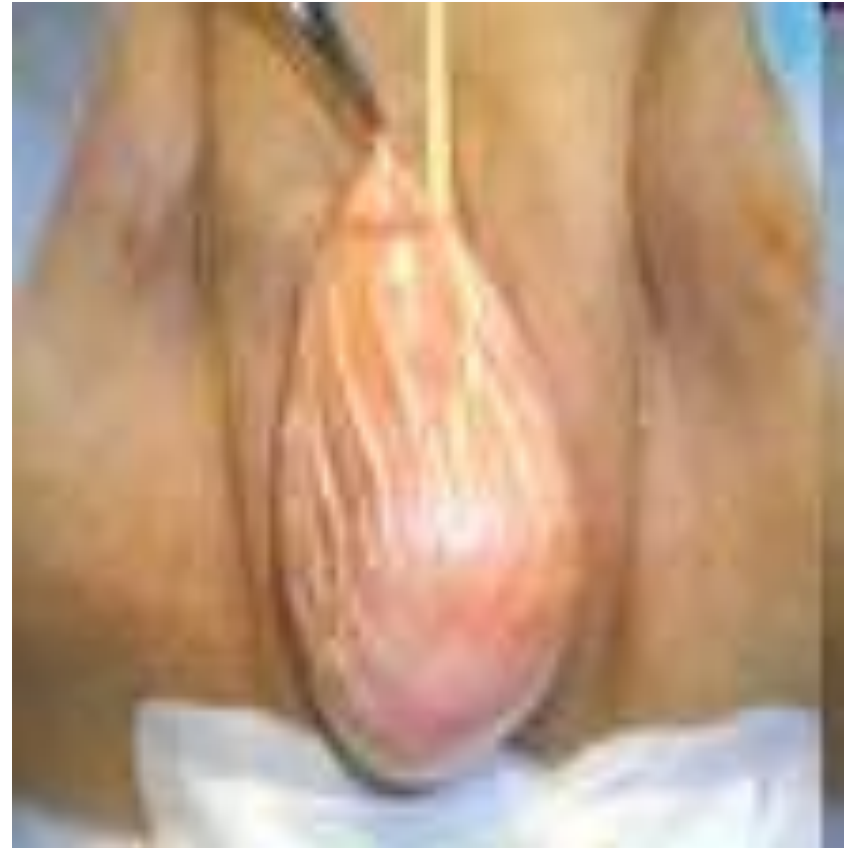







**Неполное выпадение матки**



**Полное выпадение матки**



# Родовая травма новорожденного

Зав. кафедрой акушерства и гинекологии, доцент  
М.В. Семенова



**Акушерская агрессия** – ятрогенные, научно не обоснованные действия, якобы направленные на пользу, а в результате приносящие вред матери и плоду

**Безопасное акушерство** - это совокупность научно обоснованных подходов, основанных на достижениях современной науки и практики. Общая цель безопасного акушерства в первую очередь заключается в снижении материнской и перинатальной заболеваемости и смертности.

...**перинатальное акушерство**, особенностью которого является концентрация внимания на обеспечении здоровья плода и новорожденного. Это не означает снижения заботы о здоровье матери. Однако для **перинатального акушерства** необходим должный уровень развития специальности, насыщение практической сети современными методами диагностики и терапии в акушерстве и неонатологии.





- Родовая травма в структуре заболеваемости новорожденных занимает **41.9 %**, у умерших доношенных новорожденных встречается в **37,9 %** случаев.

- В структуре причин перинатальной смертности в РФ родовая травма занимает **5 место.**

- Перинатальные поражения нервной системы ведут

к инвалидизации в **35-40% случаев.**



- 1. Кравченко, Е. Н., 2009
- 2. Пальчик А. Б., Шабалов Н. П., 2009

# **Родовая травма-**

**воздействие родовых сил на плод,  
приводящее к нарушению целостности  
тканей и органов ребенка во время родов.**

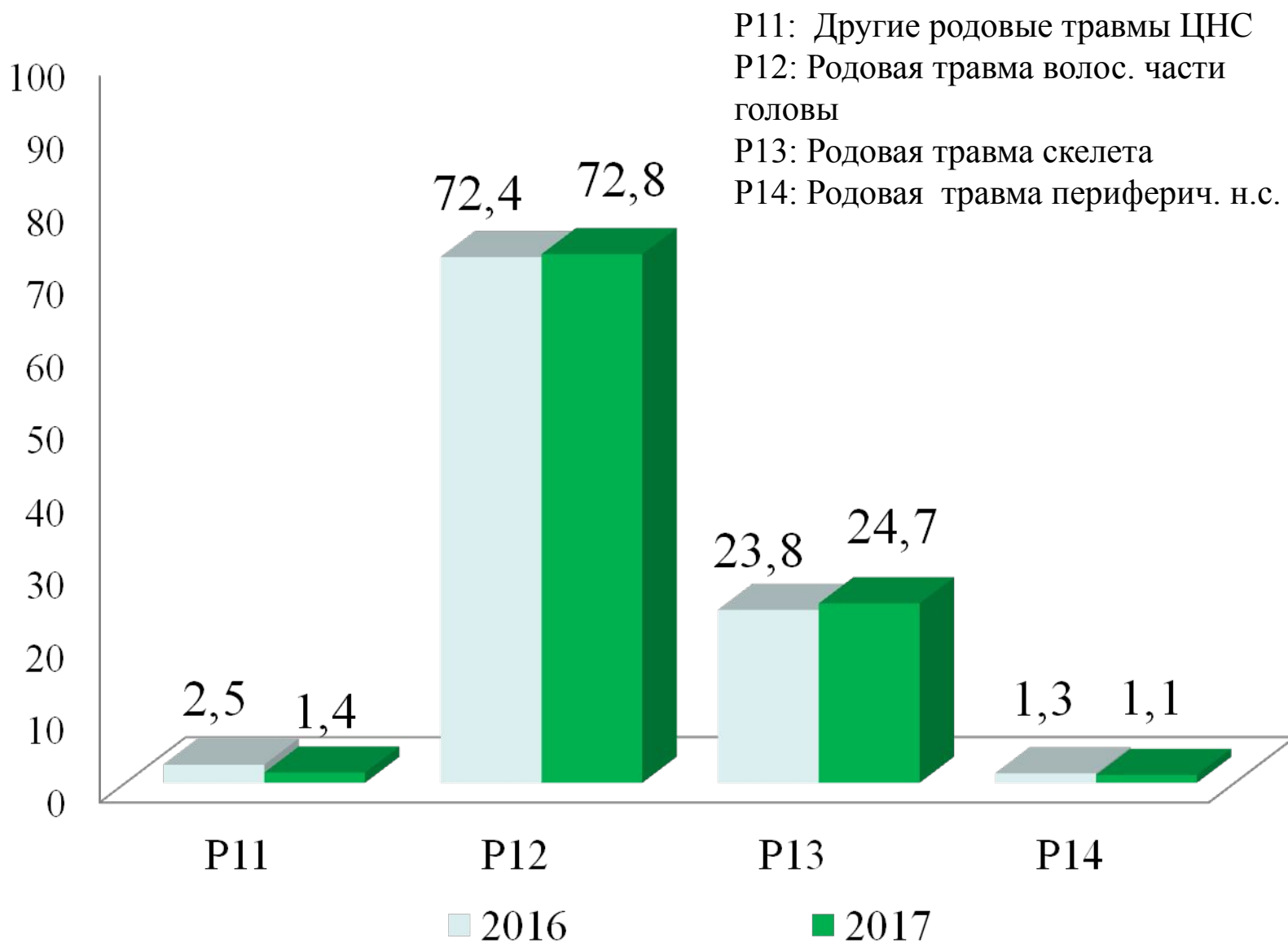




## Родовая травма (P10-P15, МКБ X)

- **P10:** Разрыв внутричерепных тканей и кровоизлияние вследствие родовой травмы (субдуральное кровоизлияние; кровоизлияние в мозг; кровоизлияние в желудочек мозга; субарахноидальное кровоизлияние; разрыв мозжечкового намета)
- **P11:** Другие родовые травмы центральной нервной системы (*отек мозга; поражение лицевого нерва; поражение других черепных нервов; повреждение позвоночника и спинного мозга*)
- **P12:** Родовая травма волосистой части головы (*кефалогематома; субапоневротическое кровоизлияние; гематома волосистой части головы вследствие родовой травмы...*)
- **P13:** Родовая травма скелета (перелом костей черепа; перелом бедренной кости; *перелом ключицы*; повреждения других частей скелета; *перелом других трубчатых костей – плеча*)
- **P14:** Родовая травма периферической нервной системы (*паралич Эрба; паралич Клюбке; паралич диафрагмального нерва; другие родовые травмы плечевого сплетения...*)
- **P15:** Другие родовые травмы (повреждения печени, селезенки, грудинно-ключично-сосцевидной мышцы, родовая травма глаза, лица...)

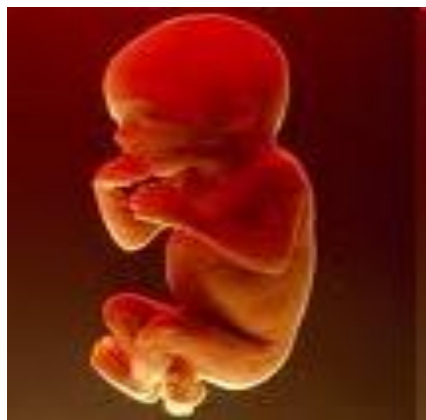## Структура родового травматизма новорожденных




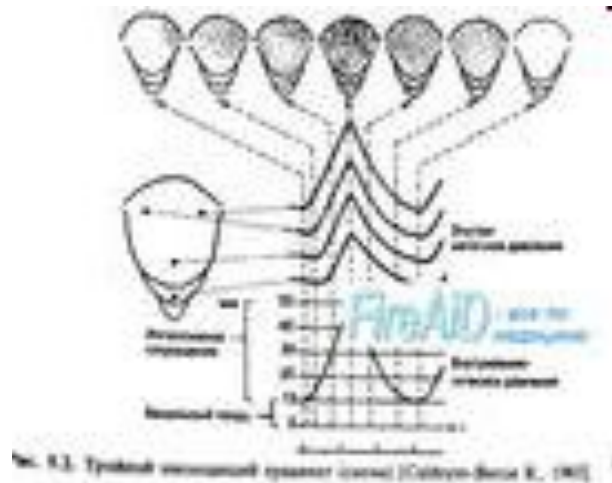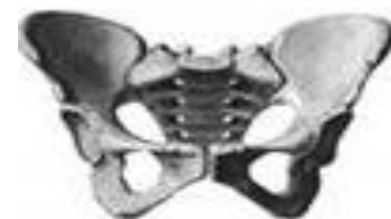




# КОМПОНЕНТЫ РОДОВ

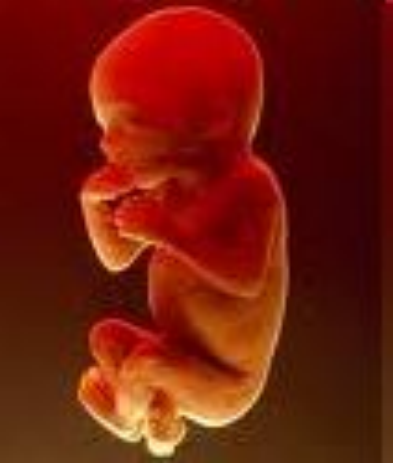**ПЛОД**



**ТАЗ**



**РОДОВАЯ ДЕЯТЕЛЬНОСТЬ**

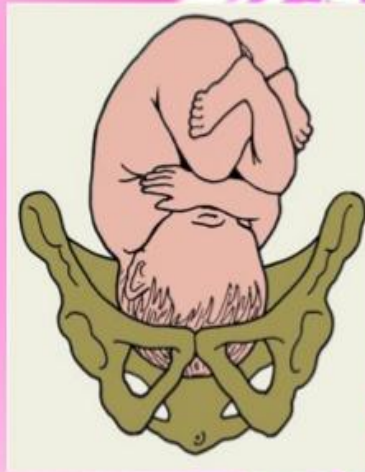

Размеры плода:  
Бипариетальный  
размер  
головки;  
Масса плода

Положение  
Предлежание  
Членорасположение

Позиция  
Вид позиции

## Вторая позиция, задний вид

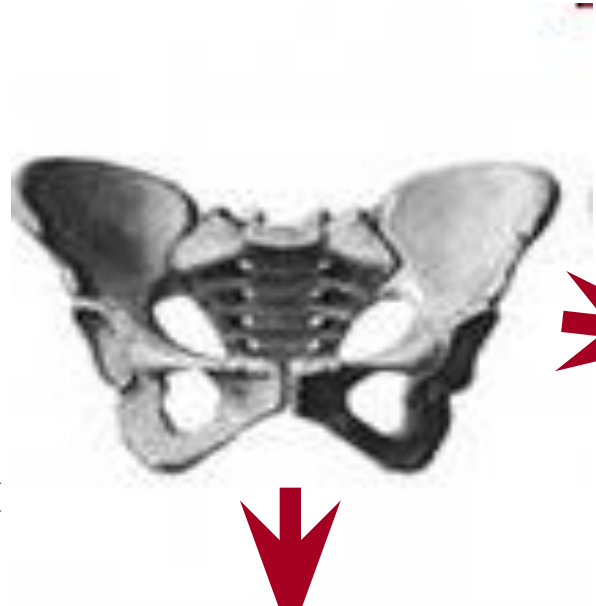


«Не торопитесь!

можно закурить...»

Гентер Герман Генрихович (1881-1937)





**Основные размеры**

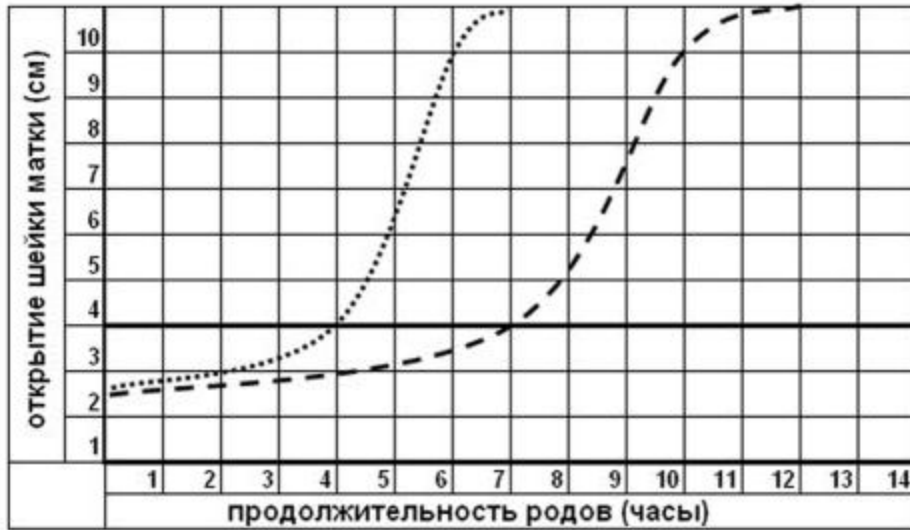
**Индекс  
Соловьева**

**Дополнительные размеры**



# Родовая деятельность

## ПАРТОГРАММА



Партограмма ФЛО И/Р/№

Р <sub>р</sub>	А/Л	И	О	Ф	Л	О	И	Р	№
+	+	+	+	+	+	+	+	+	+
180	160	140	120	100	80	60			
Открытие маточного зева, см (ц)									
Длина шейки матки, см									
Излитие вод амниотомы, цвет, количество									
длительность родов, ч									
СИЛА									
+ , ± , #									
длительность, сек									
СХВАТКИ									
+ , ± , #									
Болезненность									
+ , ± , #									
ЧСС плода, уд / мин									
180									
140									
100									
80									
Обезболивание									
Утеротоники									
Мочекатание									
Температура									
Подпись врача									

Высота стояния продвинутой части (с)

-3 ИВ  
-2 ПВ  
-1 МС  
0 БС  
+1 ШЧ  
+2 УЧ  
+3 Вр  
Пр  
р

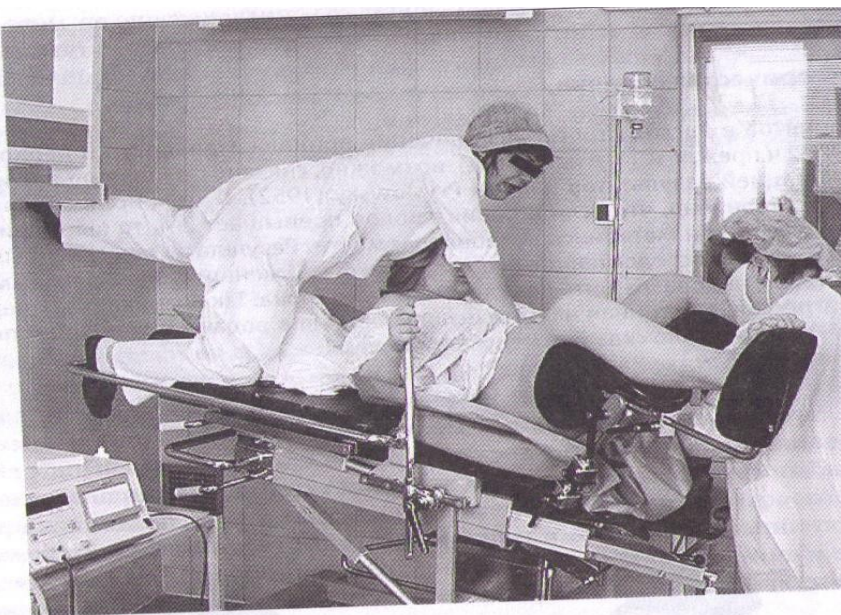## **В основе родовых травм лежат:**

- **механические факторы** (12,2%),  
возникающие в процессе родов,
- **антенатальные:** недоношенность (45,0%),  
внутриутробные инфекции(32,1%),  
плацентарная недостаточность (19,1%).
- **ятрогенный фактор** (6,1%).

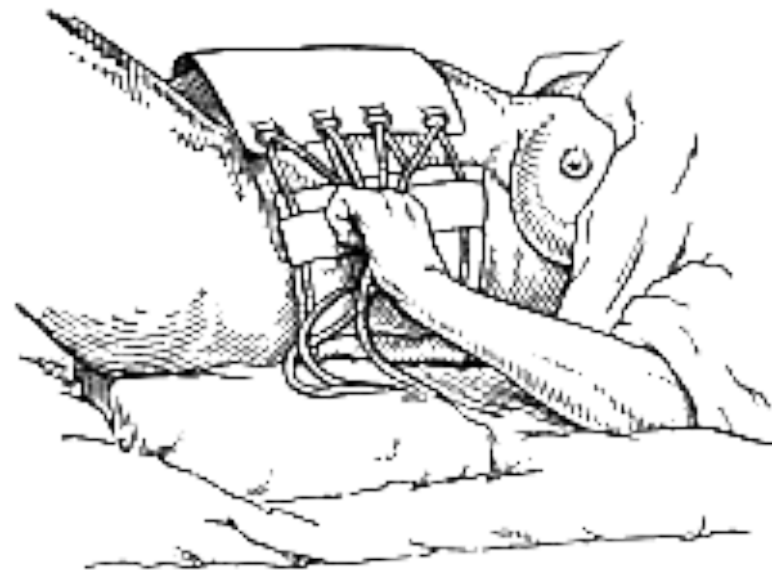
# Причины травм

- Диспропорции между головкой ребенка и тазом матери
- Быстрые и стремительные роды
- Затяжные роды
- Аномальное положение плода
- Асинклитическое вставление головки
- Разгибательные вставления головки
- Тазовое предлежание
- **Акушерский поворот**
- **Наложение щипцов и вакуум-экстракция плода**
- **Неправильно оказанное акушерское пособие**
- **Ускорение и стимуляция родов**

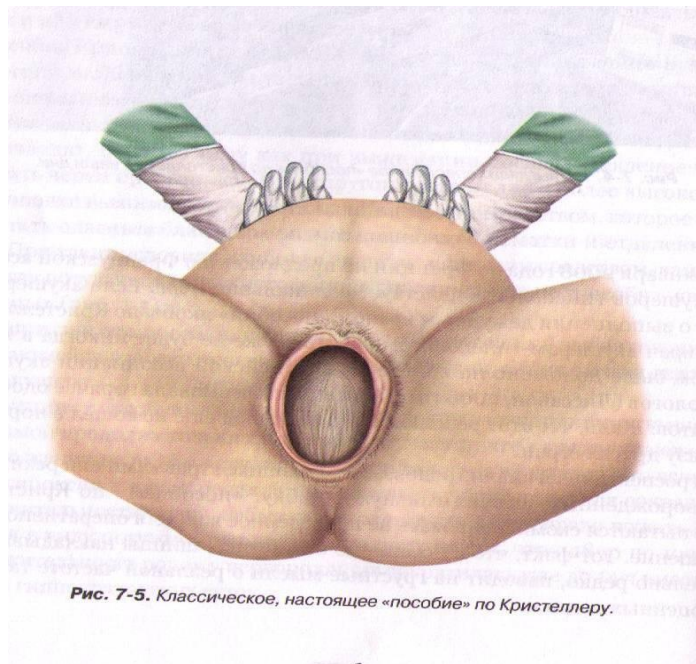




*Рис. 7-4. Так выглядит пресловутое «пособие» по Кристеллеру в наши дни.*



**Бинт Вербовав при  
слабости родовой  
деятельности (слабость потуг)**



*Рис. 7-5. Классическое, настоящее «пособие» по Кристеллеру.*

- Приём Кристеллера – искусственное выжимание плода с целью скорейшего окончания родов путем давления рукой акушера на дно матки – запрещен приказом Министерства Здравоохранения Российской Федерации от 4 декабря 1992 года.

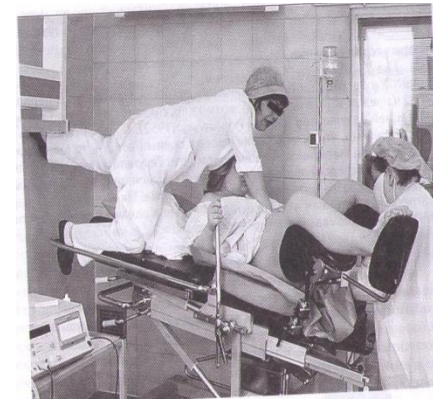
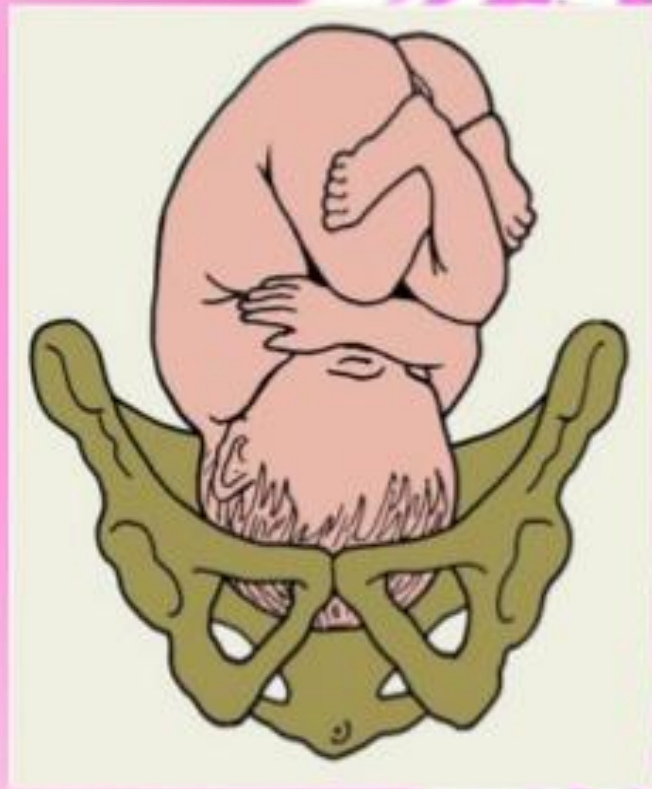
Рис. 7-4. Так выглядит пресловутое «пособие» по Кристеллеру в наши дни.

# Вторая позиция, задний вид



«Не торопитесь!

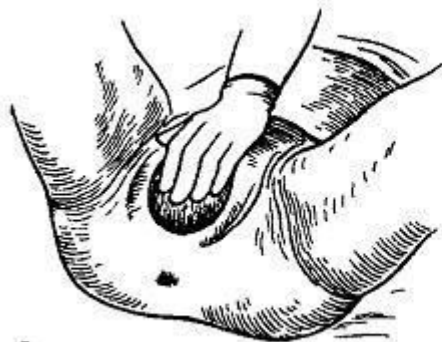можно закурить...»

*Гентер Герман Генрихович (1881-1937)*

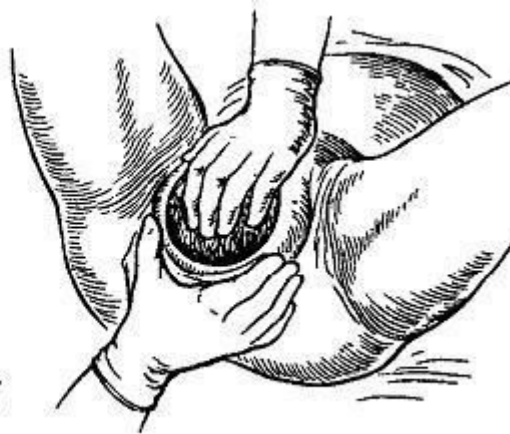




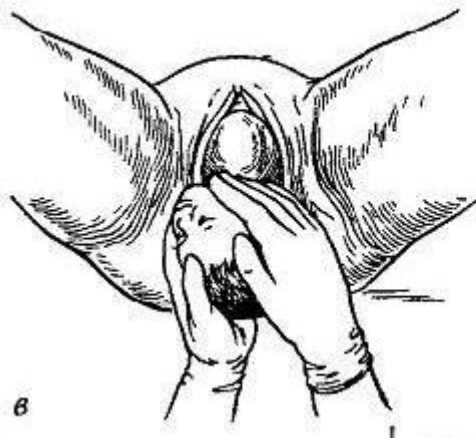# Грубо оказанное ручное пособие в родах



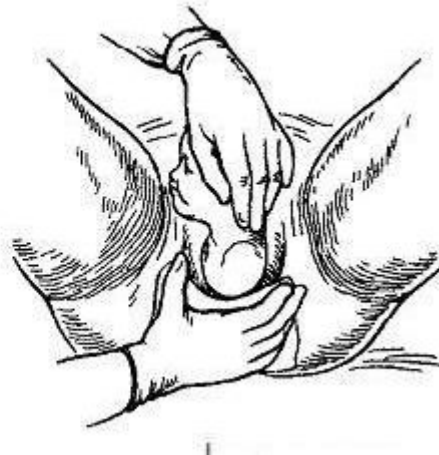a



б



в



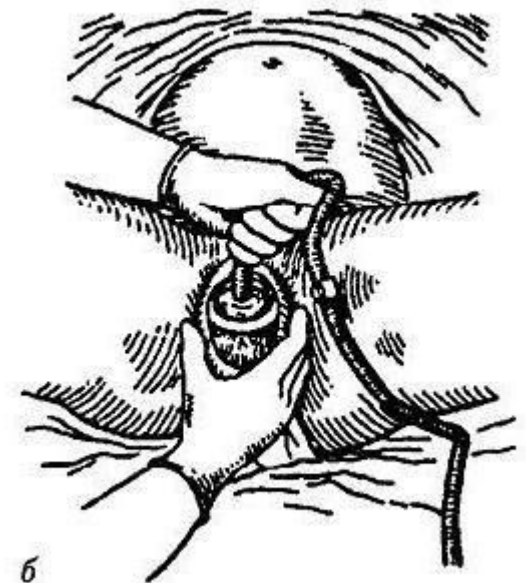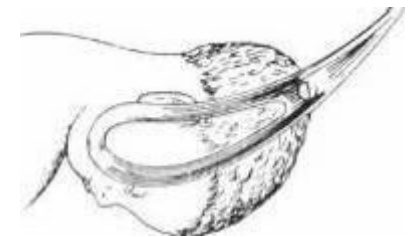г

# Грубо оказанное ручное пособие в родах

- Травма шейного отдела спинного мозга
- Травма позвоночных артерий с развитием ишемии дыхательного центра, расположенного на уровне четвертого шейного сегмента спинного мозга
- Травма поясничного отдела спинного мозга
- Геморрагические кровоизлияния в ложе позвоночной артерии, в оболочки спинного мозга и межпозвонковые диски
- Асфиксия новорожденного
- Болевой шок и развитие соответствующей клинической картины вплоть до смерти новорожденного

# Акушерские щипцы, вакуум-экстракция плода

- Родовая опухоль
- Кефалогематома
- Разрыв мозжечкового намета и повреждение серповидного отростка
- Кровоизлияния (субдуральное, субарахноидальное, субапоневротическое, внутрижелудочковое)
- Поражение лицевого нерва
- Поражение других черепных нервов
- Гематома волосистой части головы
- Перелом костей черепа
- Родовая травма лица и глаз

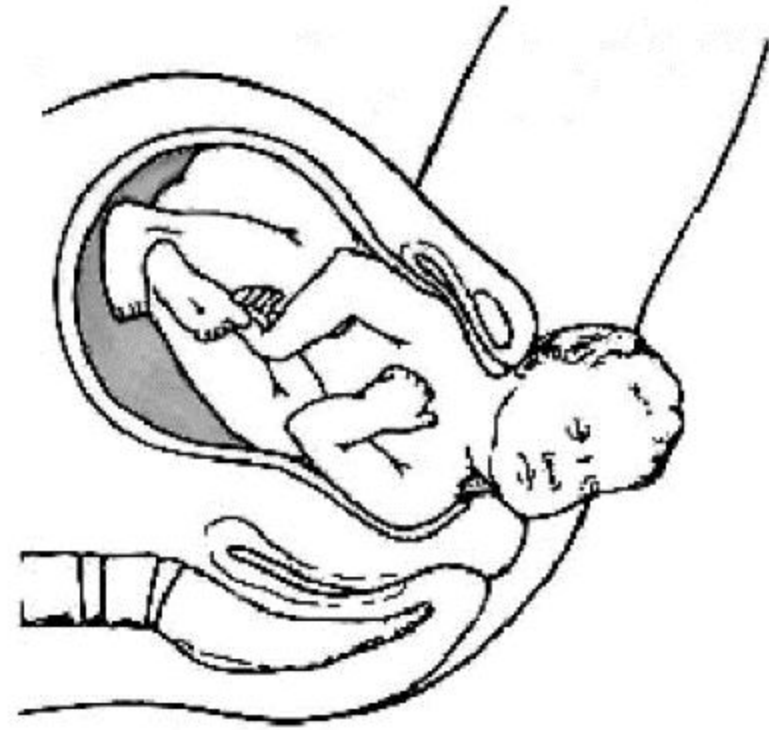


# Дистоция плечиков

- Развивается, когда головка плода родилась, а плечевой пояс не может родиться самопроизвольно или с помощью нескольких легких нисходящих тракций.
- Диагноз подтверждается, если:
- при рождении головки не происходит наружного поворота и она остается зажатой в промежности — «симптом черепахи».
- увеличение периода, проходящего от рождения головки до рождения туловища более 60 секунд
- есть необходимость применения дополнительных приемов для высвобождения плечиков



**Дистоция плечиков** возникает при устанавливании плечиков в прямом размере плоскости входа в малый таз и задержке переднего плечика над лонным сочленением. В таком случае заднее плечико почти всегда нисходит под мыс крестца, а переднее остается над лобковым симфизом.



- **Асфиксия**
- **Повреждение плечевого сплетения (5–15% случаев дистоции плечиков):**
  - паралич Эрба–Дюшенна (повреждение C5-C6)
  - паралич Дежерин-Клюмпке (повреждение C7-Th1)
- **Переломы (15% случаев)**
  - перелом ключицы
  - плечевой кости
  - перелом лопатки



# Родовые травмы ЦНС

- **Внутричерепная родовая травма новорожденных**

- 1. **Эпидуральные (экстрадуральные)** – т.е. между внутренней поверхностью черепа и твердой мозговой оболочкой. Их еще называют внутренней кефалогематомой (*cephalohaematoma internum*).

- 2. **Субдуральные** – обычно результат разрыва вен, которые впадают в *sinus sagitalis superior*. Нередко они возникают в результате разрыва мозжечкового намета (*tentorium cerebelli*). Эти кровоизлияния обычно односторонние и составляют 28 % всех кровоизлияний.

- 3. **Субарахноидальные** – наиболее частые (до 55 %) кровоизлияния, которые возникают в мягкой мозговой оболочке и субарахноидальном пространстве, обычно двухсторонние.

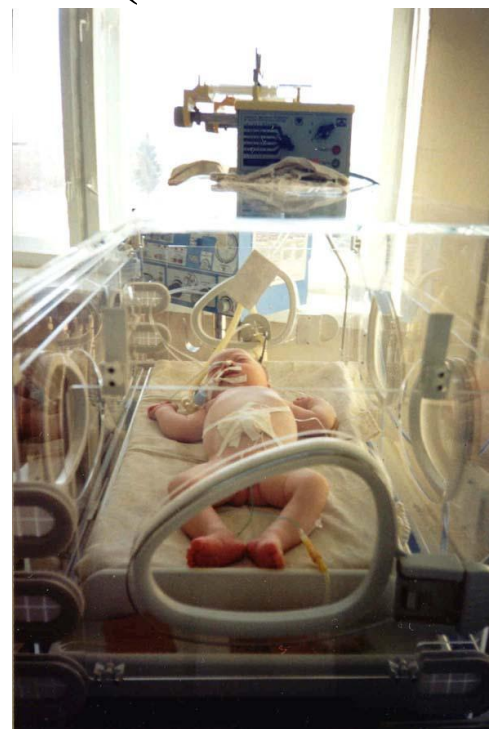- 4. **Интравентрикулярные** – около 12 % всех кровоизлияний. Чаще локализируются в боковых желудочках, реже – в третьем и четвертом желудочках мозга.

- 5. **Кровоизлияния в вещество мозга** наблюдается редко, преимущественно у недоношенных детей. Обычно локализируются в области *v. terminalis* под эпендимой.

- 6. Комбинация различных видов кровоизлияний

# Клиническая картина

- 1. острый период (7-10 дней до 1 мес.)
- 2. подострый период (1 -3 мес) – ранний восстановительный
- 3. поздний восстановительный (4 мес – 1-2 года)

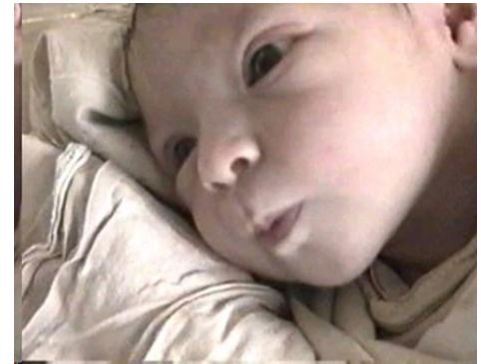



# Клиника

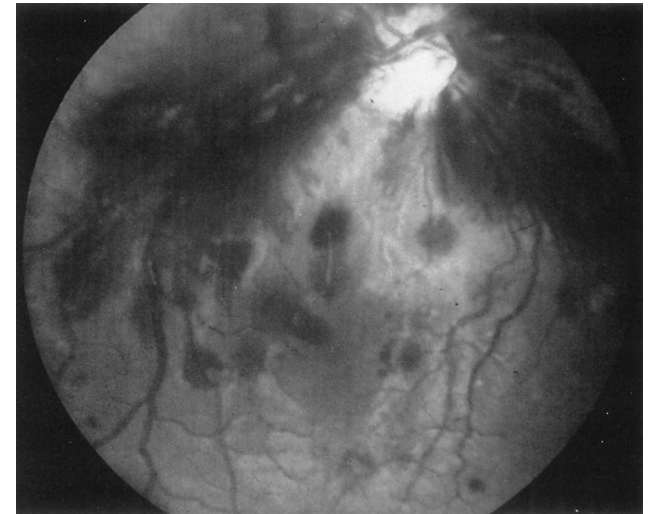
Наиболее типичными проявлениями любых внутричерепных кровоизлияний у новорожденных являются:

- внезапное ухудшение общего состояния ребенка с развитием различных вариантов синдрома угнетения с периодически возникающими признаками гипервозбудимости;
- изменение характера крика (мозговой);
- выбухание большого родничка или его напряжение,
- аномальные движения глазных яблок;
- нарушения терморегуляции (гипо- или гипертермия);
- вегетовисцеральные расстройства (срыгивания, патологическая убыль массы тела, метеоризм, неустойчивый стул, тахипноэ, тахикардия, расстройства периферического кровообращения);
- псевдобульбарные и двигательные расстройства, судороги;
- прогрессирующая постгеморрагическая анемия;
- ацидоз, гипогликемия, гипербилирубинемия и другие метаболические нарушения;
- присоединение соматических заболеваний (менингит, сепсис, пневмония, сердечнососудистая и надпочечниковая недостаточность).



# Диагностика ВЧК

1. Анамнез беременности и родов.
2. Наличие общемозговой и очаговой симптоматики.
3. Спинно-мозговая пункция.
4. Офтальмоскопия.
5. Нейросонография.
6. Диафаноскопия.
7. Реоэнцефалография.
8. Эхоэнцефалография.
9. Компьютерная томография.



**Кровоизлияния в  
сетчатку при субдуральной  
гематоме**

# Лечение

- 1. Полный покой.
  2. Специальное положение (поднятый головной конец, голова фиксирована, краниоцеребральная гипотермия).
  3. Кормление зондом.
  4. Гемостатические средства.
  5. Дегидратационная терапия.
  6. Устранение дефицита калия, метаболического ацидоза, улучшение микроциркуляции.
  7. Борьба с дыхательными и сердечно-сосудистыми расстройствами, дисфункцией надпочечников.
  8. Противосудорожная терапия.
  9. Повторные люмбальные пункции для санации спинно-мозговой жидкости

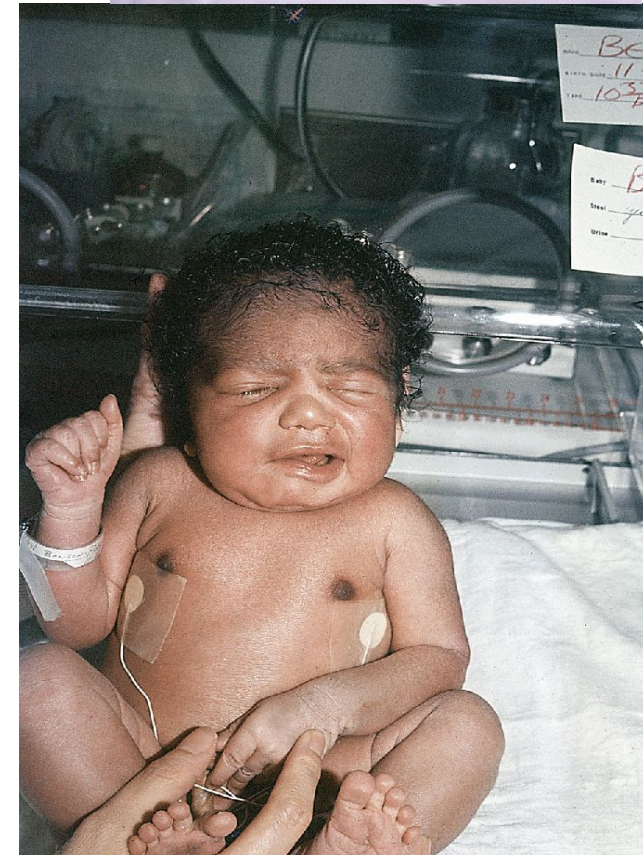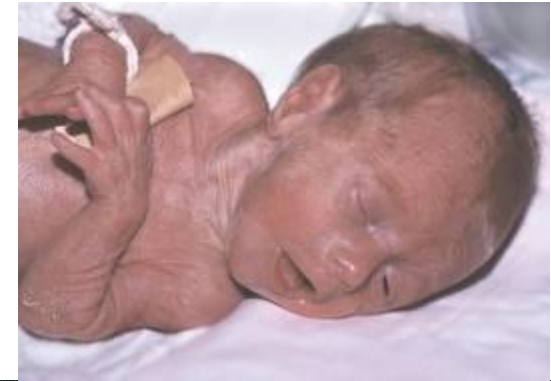# Профилактика ВЧК

1. Оздоровление беременной женщины.
2. Выбор оптимальной тактики при родах.
3. Правильный подход к новорожденному с подозрением на родовую травму, бережная реанимация детей

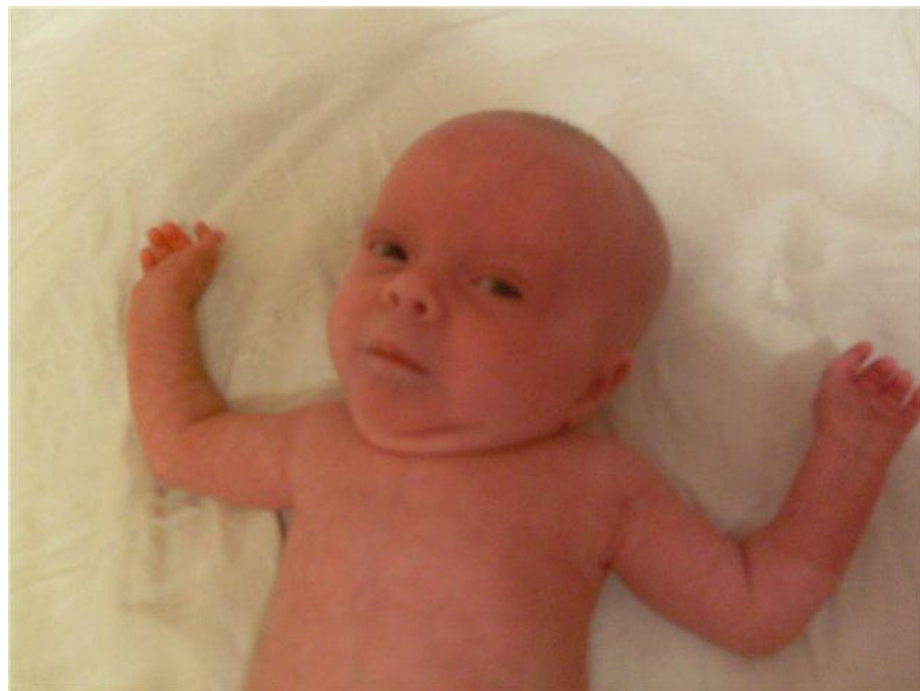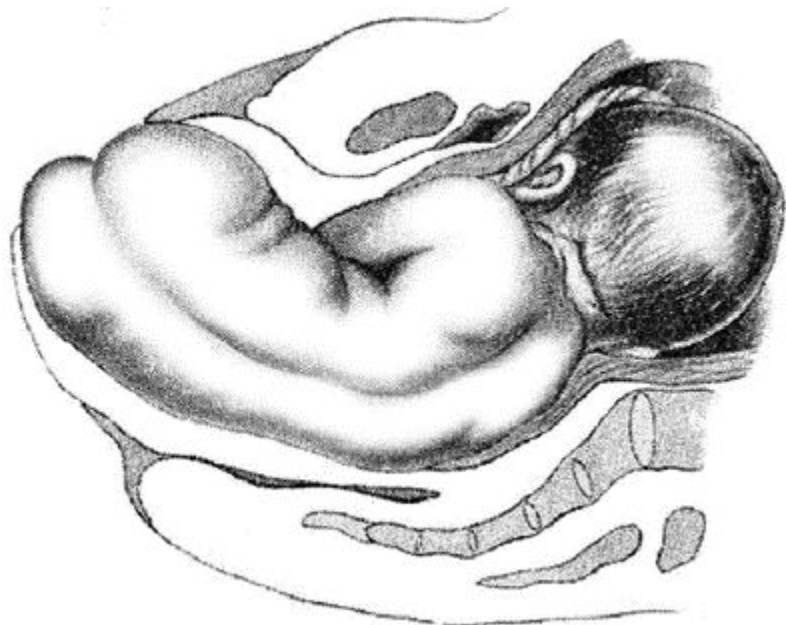


**Р11:** Другие родовые травмы центральной нервной системы (*отек мозга; поражение лицевого нерва; поражение других черепных нервов; повреждение позвоночника и спинного мозга*)

**Паралич n. facialis:** расширение глазной щели – лагофтальм, или “заячий глаз”, веки не смыкаются полностью, при пробе зажмуривания глазное яблоко смещается вверх и видно белковую оболочку под радужкой – феномен Белла. На стороне поражения уголок рта опущенный, неподвижный, припухший, носогубная складка отсутствует, слезотечение, асимметрия рта при крике

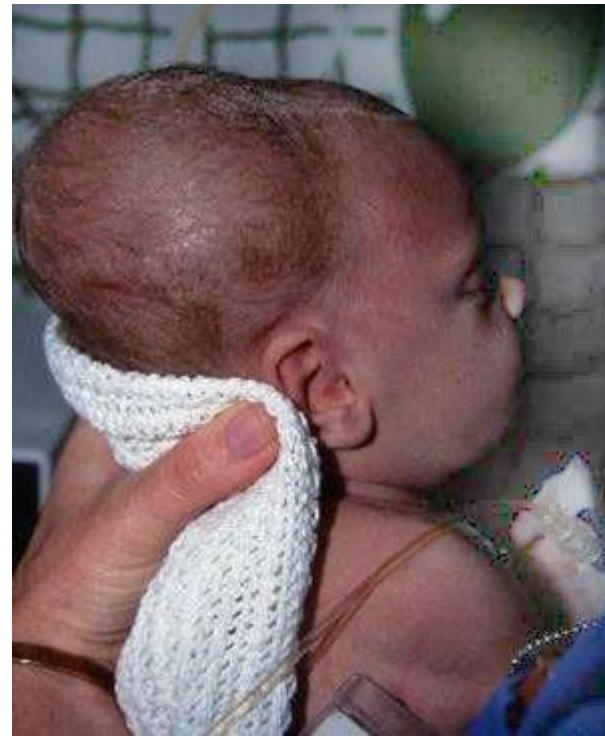
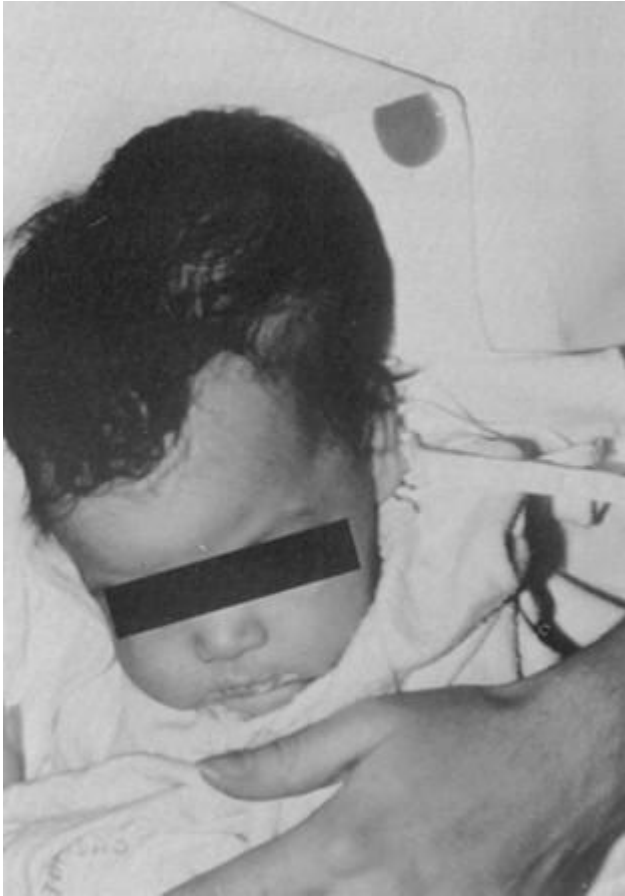
# Повреждения шейного отдела позвоночника

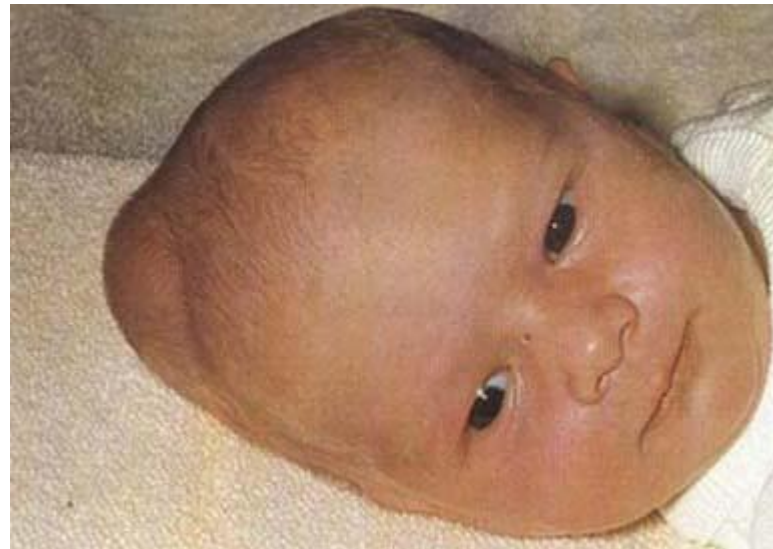

Воротник Шанца

**P12: Родовая травма волосистой части головы**  
(кефалогематома; субапоневротическое кровоизлияние;  
гематома волосистой части головы )



- **Осложнения кефалогематомы**
- Деформация черепа
- Анемия
- Желтуха
- Нагноение



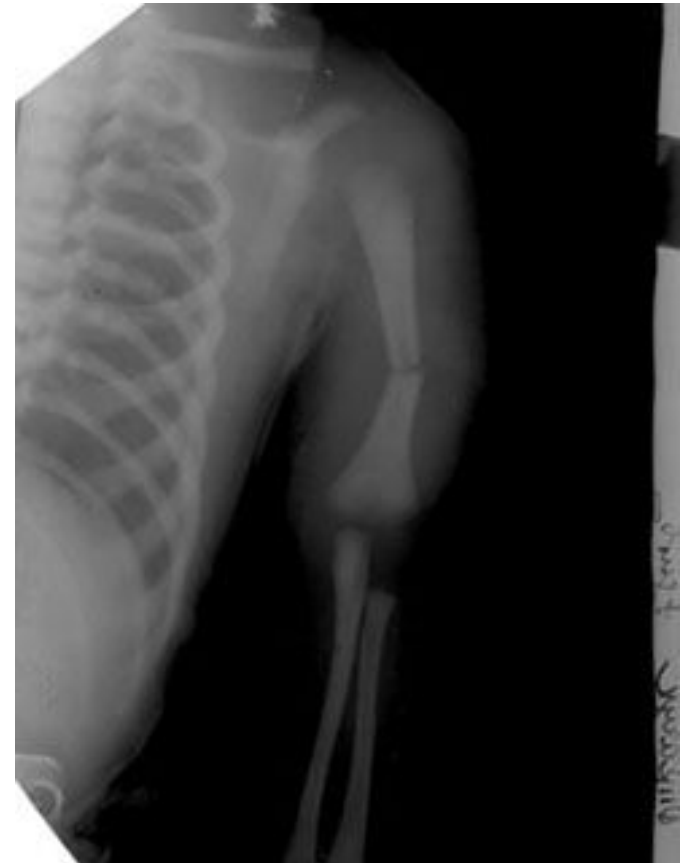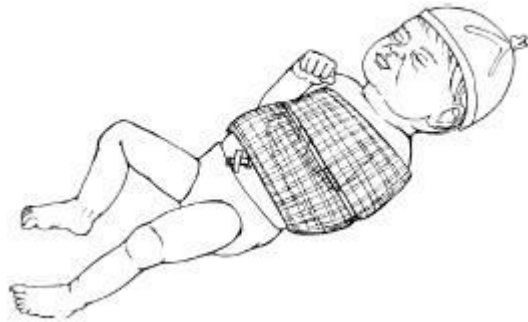


# Дифференциальная диагностика кефалогематомы и родовой опухоли

Симптомы	Кефалогематома	Родовая опухоль
Локализация	Ограничена одной костью	Переходит на соседние кости
Пульсация	-	+
Болезненность	-	+
Флюктуация	+	-
Изменение размеров в первые дни	Увеличивается	Уменьшается
Синюшность кожи	-	+

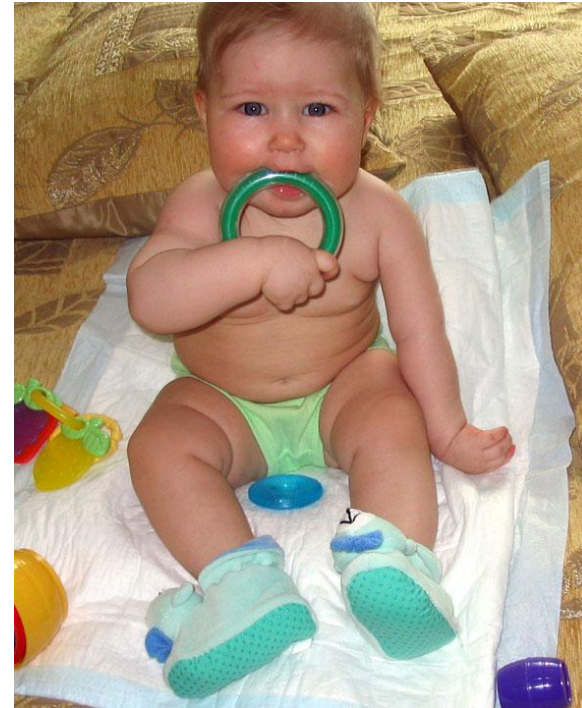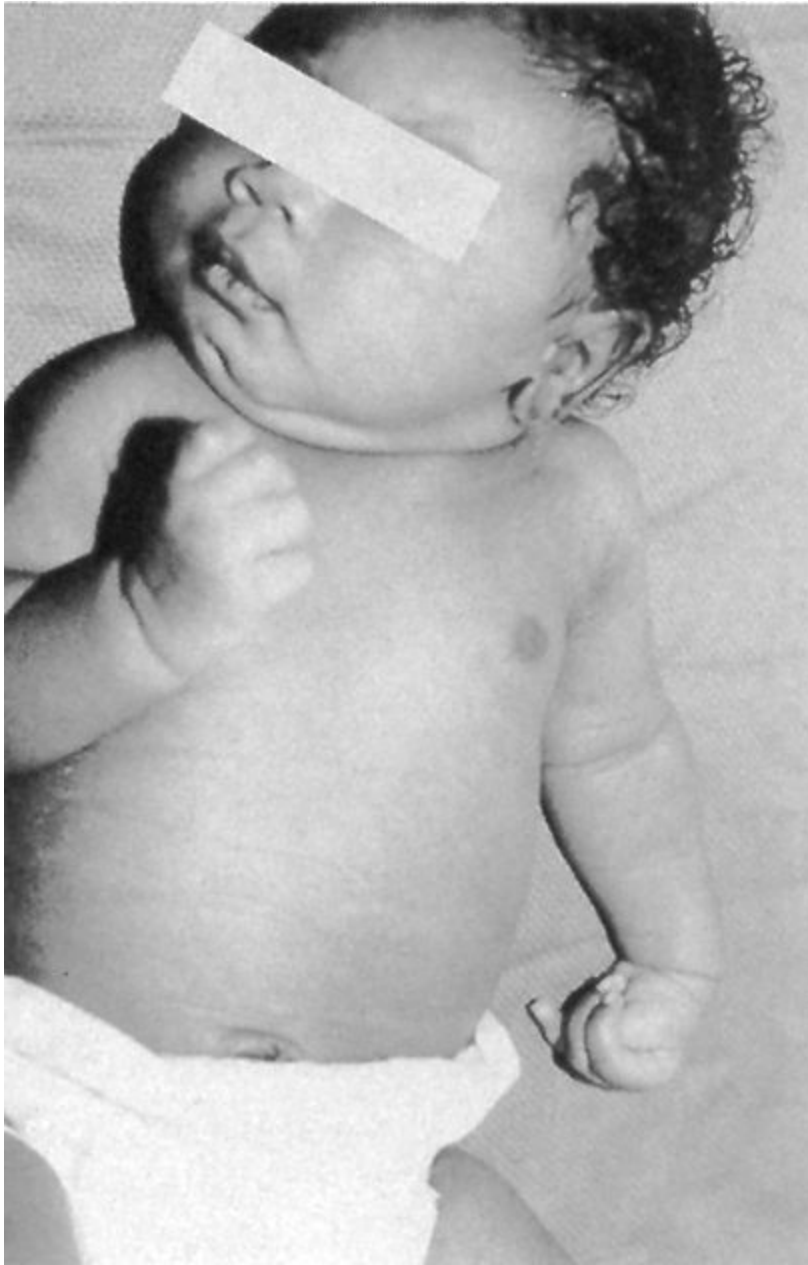- **P13:** Родовая травма скелета (перелом костей черепа; перелом бедренной кости; перелом ключицы; повреждения других частей скелета; перелом других трубчатых костей – плеча)

Фиксация сломанной плечевой кости



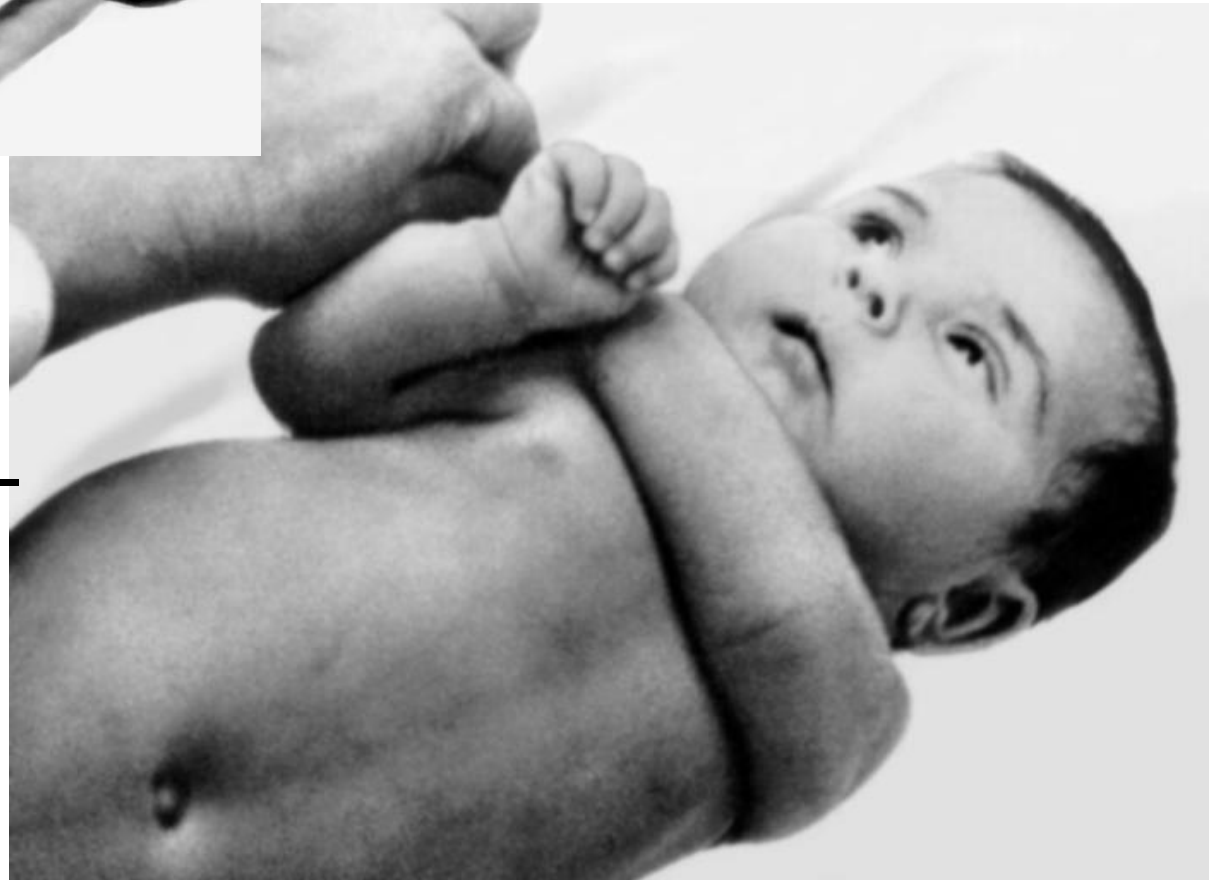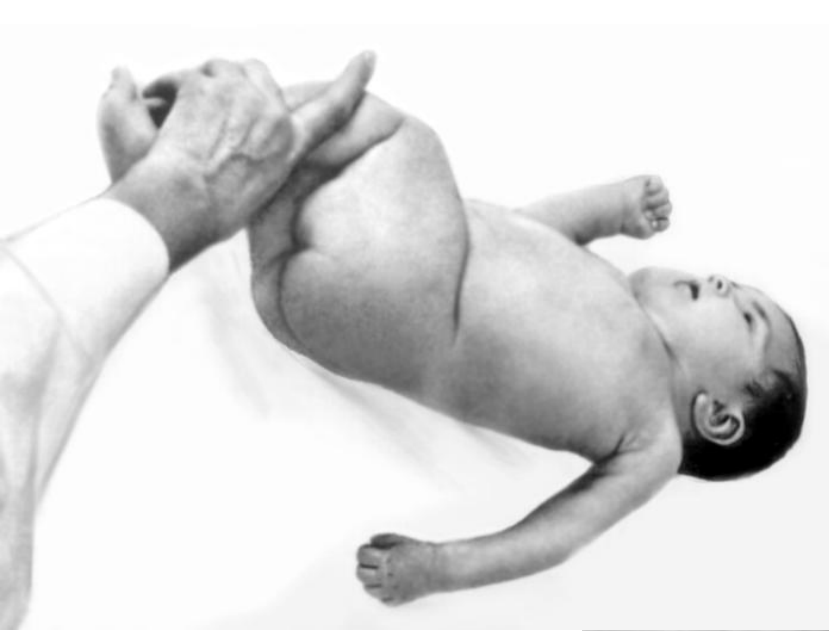# Родовые травмы периферической нервной системы

- Параличи плечевого сплетения (*plexus brachialis*)
- **Верхний тип паралича (Дюшена-Эрба):** возникает в результате поражения верхнего первичного пучка плечевого сплетения или шейных корешков, которые начинаются с сегментов  $C_V - C_{VI}$  спинного мозга, нарушается функция проксимального отдела верхней конечности
- **Нижний дистальный паралич (Дежерин-Клюмпке):** возникает в результате поражения среднего и нижнего пучков плечевого сплетения или корешков, которые начинаются от  $C_{VII} - T_I$  сегментов спинного мозга, нарушается функция дистального отдела руки в результате пареза сгибателей предплечья, кисти, пальцев



**Верхний тип паралича  
(Дюшена-Эрба)**





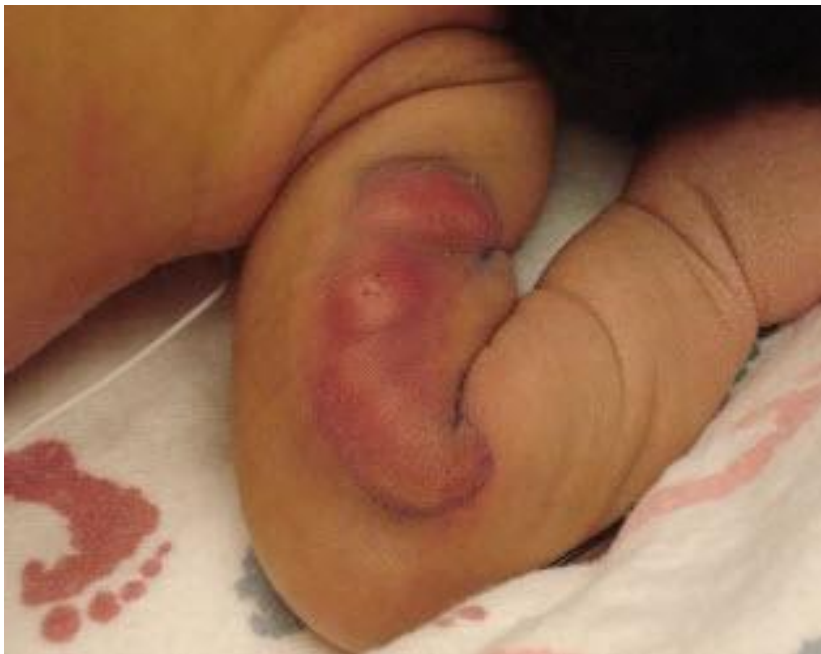**Паралич Дежерин-  
Клюмпке**

- **Остаточные явления**

- **Параличи, парезы**
- **Олигофрения**
- **Задержка психомоторного развития**
- **Судороги, эпилепсия**
- **Вторичный иммунодефицит  
(инфекционные,  
рецидивирующие  
заболевания)**



**Р15:** Другие родовые травмы (повреждения печени, селезенки, грудинно-ключично-сосцевидной мышцы, родовая травма глаза, лица...)



Повреждения кожи и подкожной клетчатки возникает в результате сдавления и локализуется в местах прижатия ткани до костного таза матери, а также в местах наложения акушерских и кожно-головных щипцов.

# Итак, поступает женщина на роды...




# Что необходимо сделать в первую и ...в первую очередь?

- Оценить состояние женщины и плода
- Оценить возможность родов через естественные родовые пути
- Своевременно поставить показания к оперативному родоразрешению
- Ведение партограммы (контроль за родовой деятельностью)
- Не прибегать к ненужной ранней амниотомии, не использовать без показаний утеротоники
- Обезболивание родов







БЛАГОДАРЮ ЗА ВНИМАНИЕ!