

Российский Университет Дружбы Народов

Кафедра челюстно-лицевой хирургии и хирургической стоматологии

Заведующий кафедрой: член-корр. РАН, профессор, д.м.н.,
Иванов Сергей Юрьевич.

Частичное вторичное отсутствие зубов на нижней челюсти

Хамицов Рустам
Асланбекович



РУДН

КАФЕДРА
ХИРУРГИЧЕСКОЙ СТОМАТОЛОГИИ
И ЧЕЛЮСТНО - ЛИЦЕВОЙ ХИРУРГИИ

ФИО пациента: Туголуков Вадим Викторович

Возраст: 66

Жалобы: на отсутствие зубов на нижней и верхней челюстях, фиксацию и стабилизацию полного съёмного протеза на нижней челюсти, дефект речи

Внешний осмотр: кожа и видимые слизистые бледно-розового цвета, лимфатические узлы не пальпируются , б/б

Status localis: в полости рта отмечается полное отсутствие зубов на верхней челюсти и отсутствие всех зубов на нижней челюсти за исключением зуба 3.3

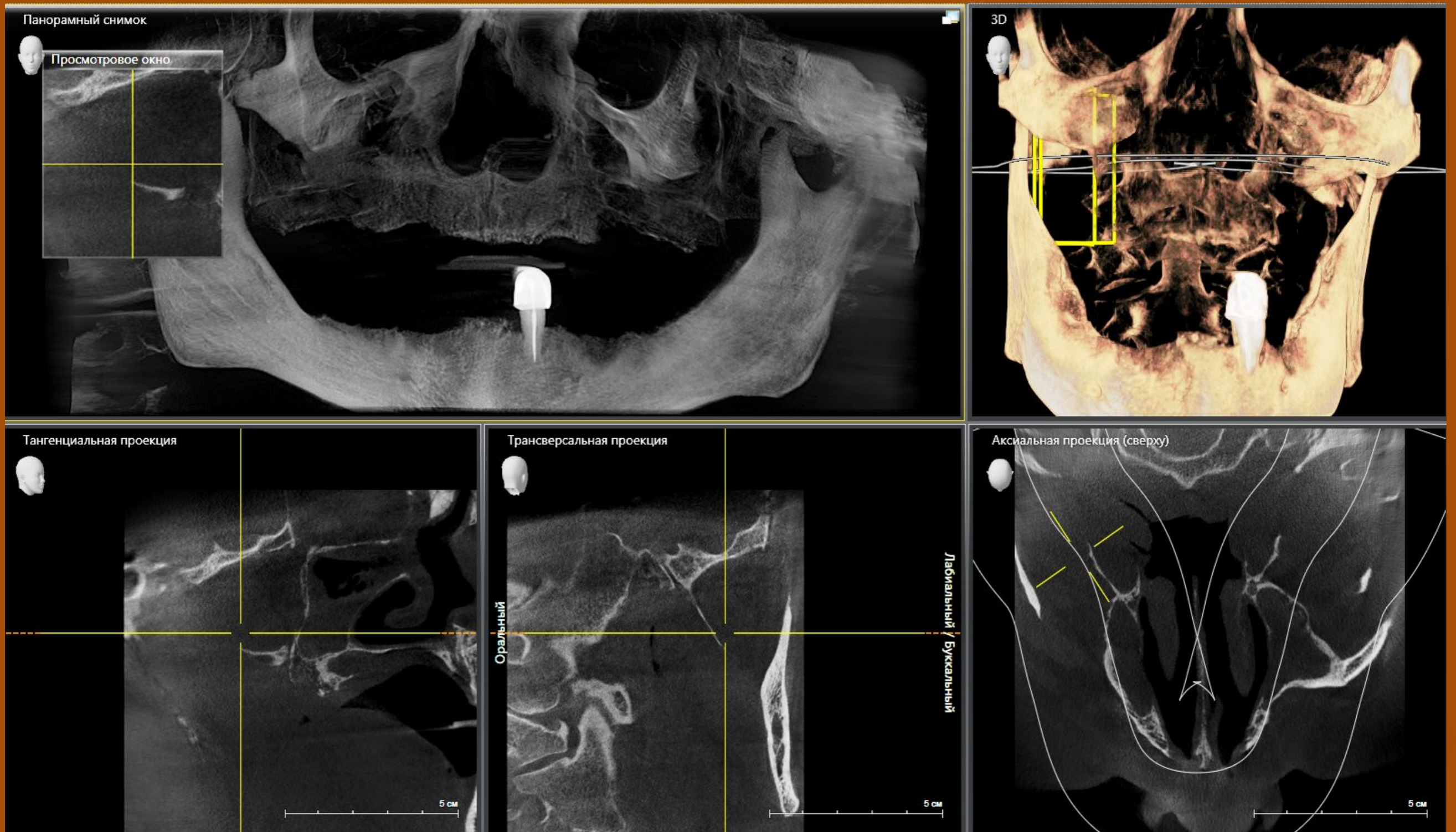
Предварительный диагноз: полное вторичное отсутствие зубов на верхней челюсти , частичное вторичное отсутствие зубов на нижней челюсти .

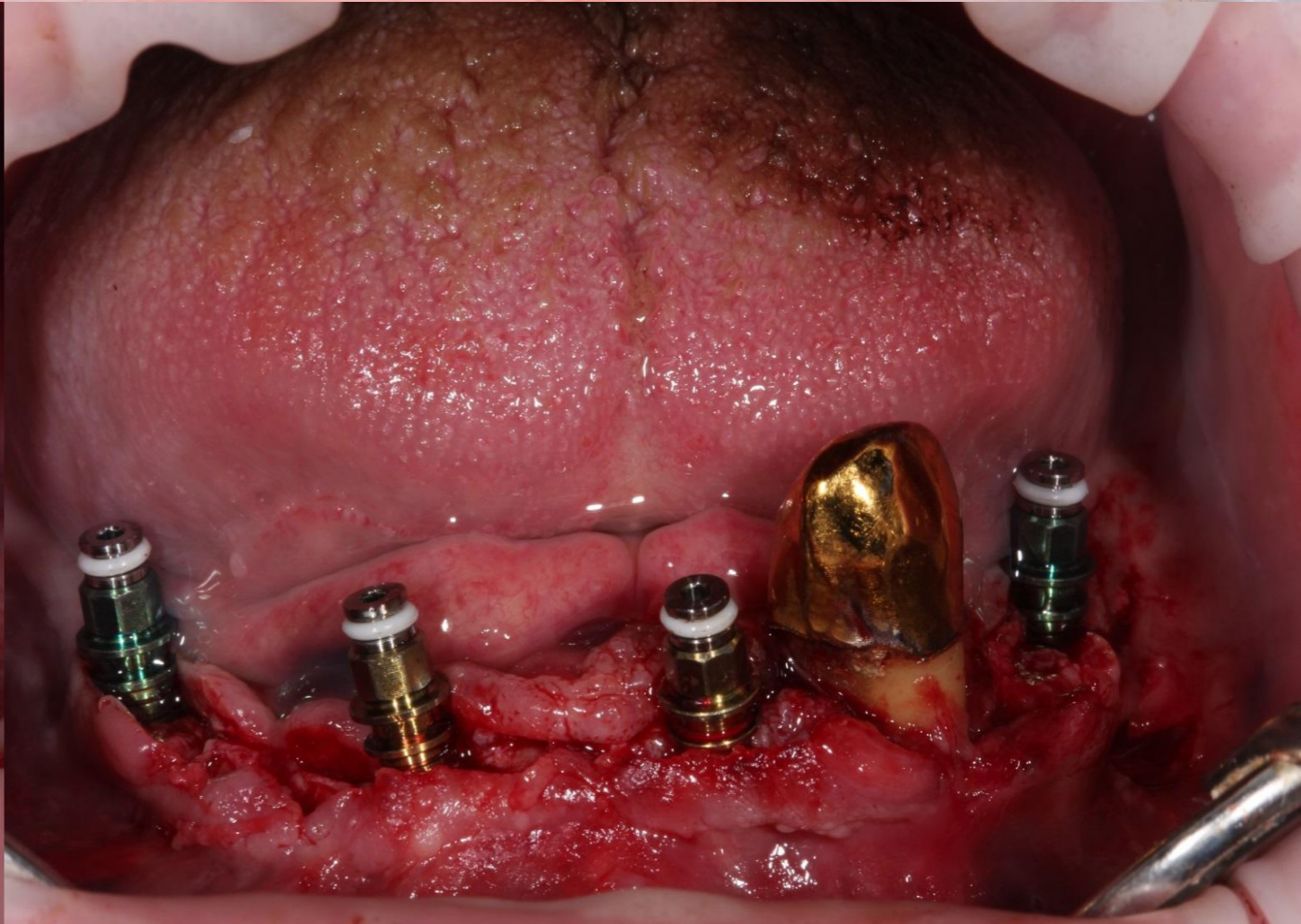
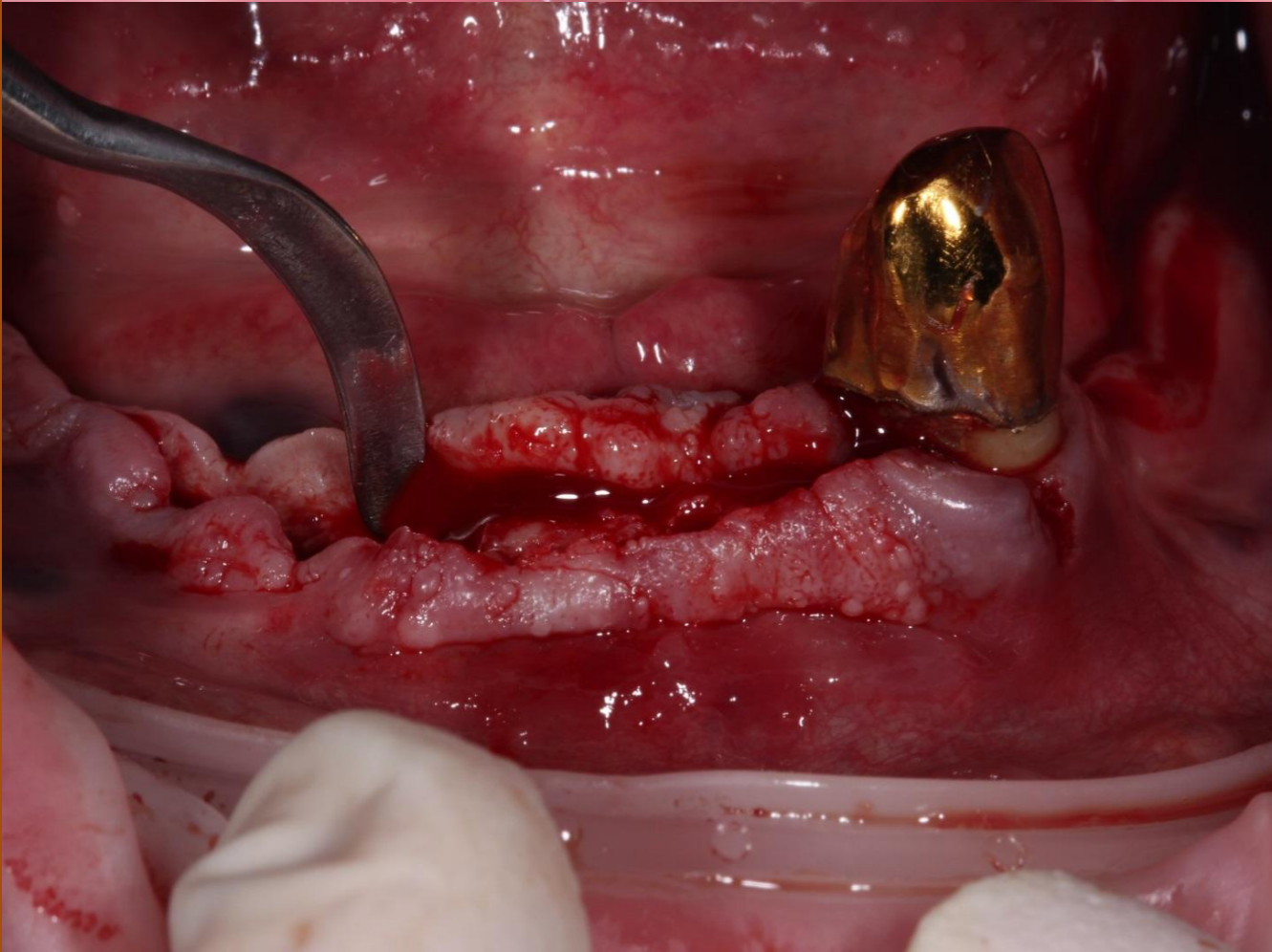
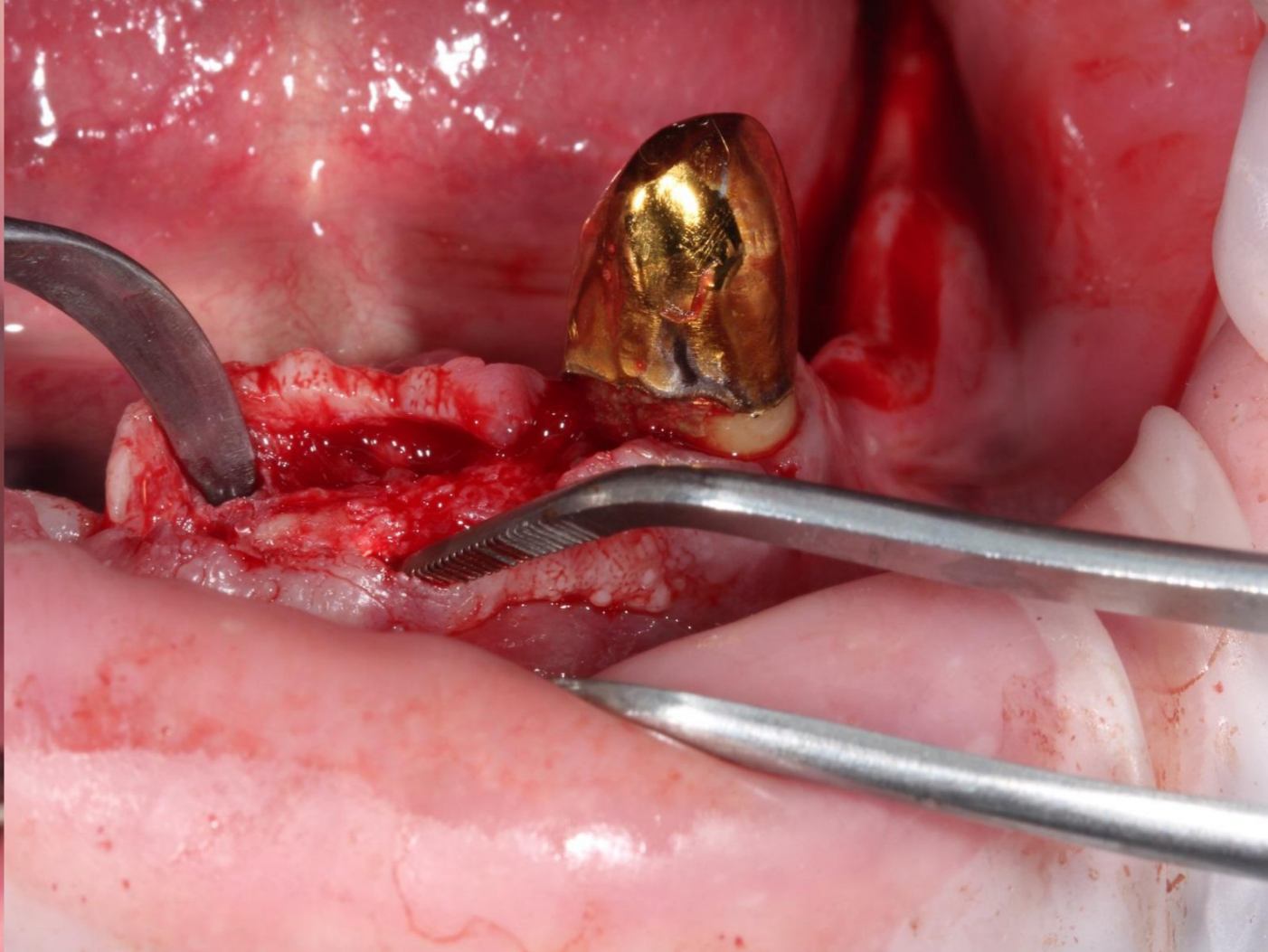
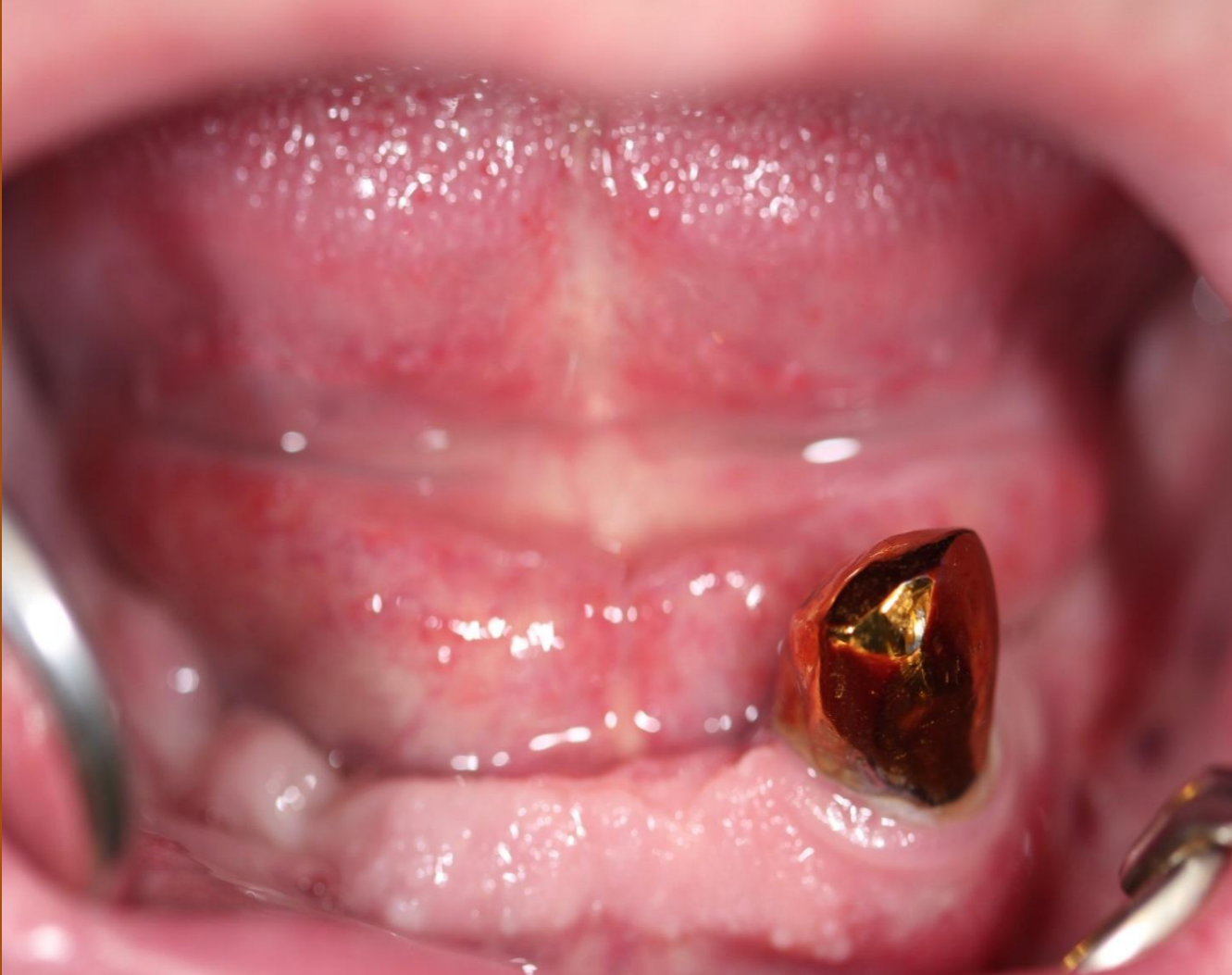

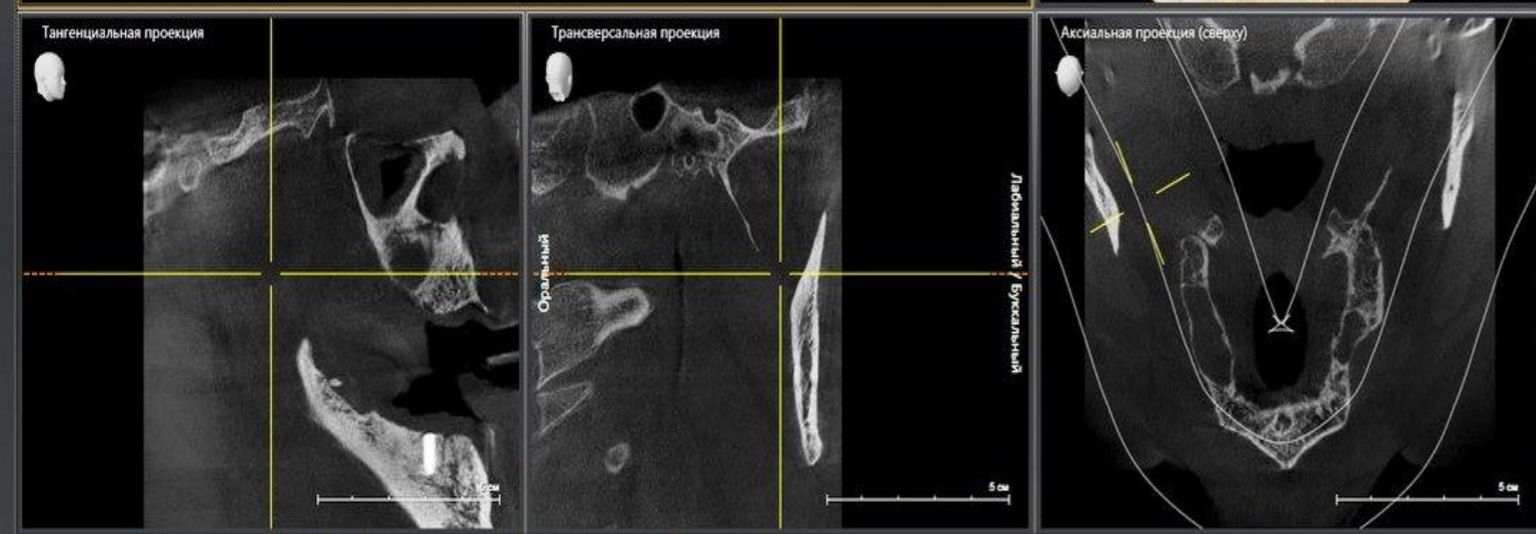
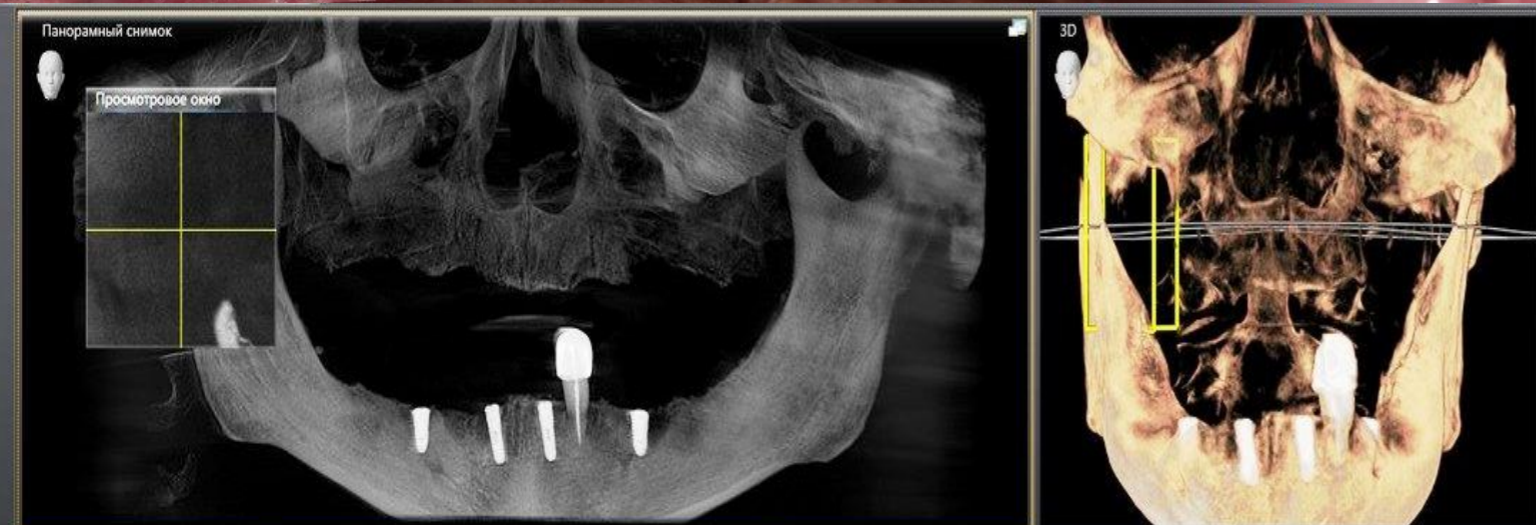
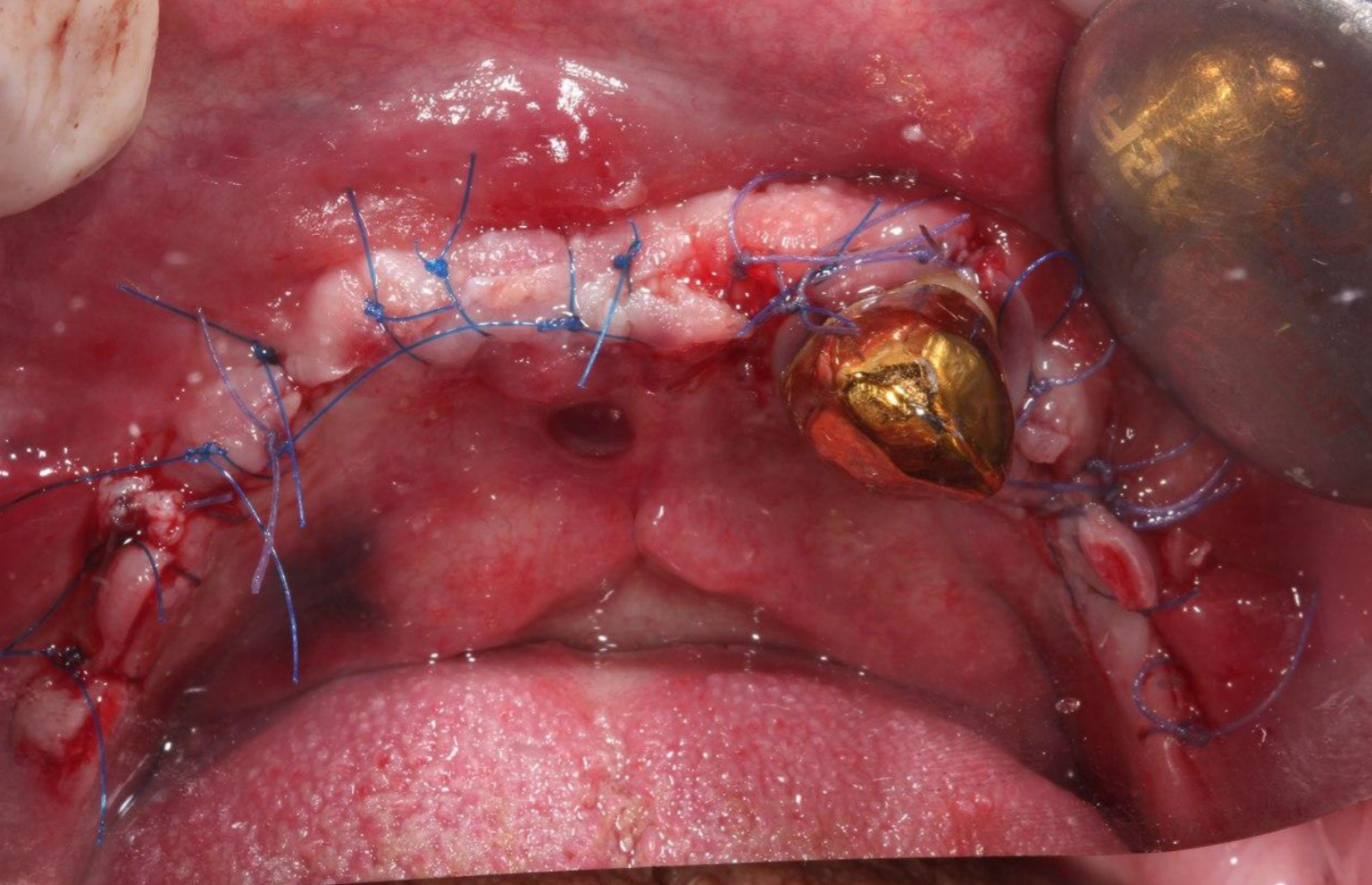
РУДН

КАФЕДРА
ХИРУРГИЧЕСКОЙ СТОМАТОЛОГИИ
И ЧЕЛЮСТНО - ЛИЦЕВОЙ ХИРУРГИИ

Дополнительные методы обследования







РУДН
 КАФЕДРА
 ХИРУРГИЧЕСКОЙ СТОМАТОЛОГИИ
 И ЧЕЛЮСТНО - ЛИЦЕВОЙ ХИРУРГИИ

Результат лечения

Представлены фотографии зажившей лунки зуба, установленной на имплантат коронки, если пациента не успели спротезировать представляется ОПТГ с указанием послеоперационного срока, когда был сделан снимок. Частичное вторичное отсутствие зубов на нижней челюсти Частичное

вторичное отсутствие зубов В общей сложности необходимо уложиться в 5-7 слайдов. на нижней челюсти



РУДН
КАФЕДРА
ХИРУРГИЧЕСКОЙ СТОМАТОЛОГИИ
И ЧЕЛЮСТНО - ЛИЦЕВОЙ ХИРУРГИИ