

УЛЬТРАЗВУКОВАЯ ДИАПЕВТИКА В УРОЛОГИИ

Отделение урологии ГБУЗ ГК БСМП

Улан –Удэ 2014

ВВЕДЕНИЕ

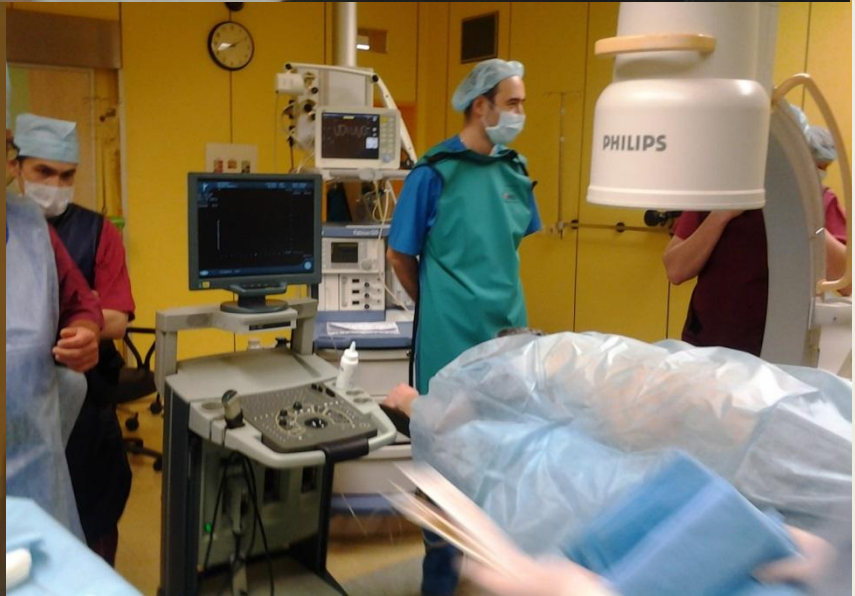- Применение ультразвука помогает ускорить и улучшить лечение.
- безопасно для пациента и уменьшает количество врачебных ошибок.
- В Европе и США курсы по применению УЗИ в неотложных состояниях включены во все программы переподготовки врачей.

Российская академия последипломного образования

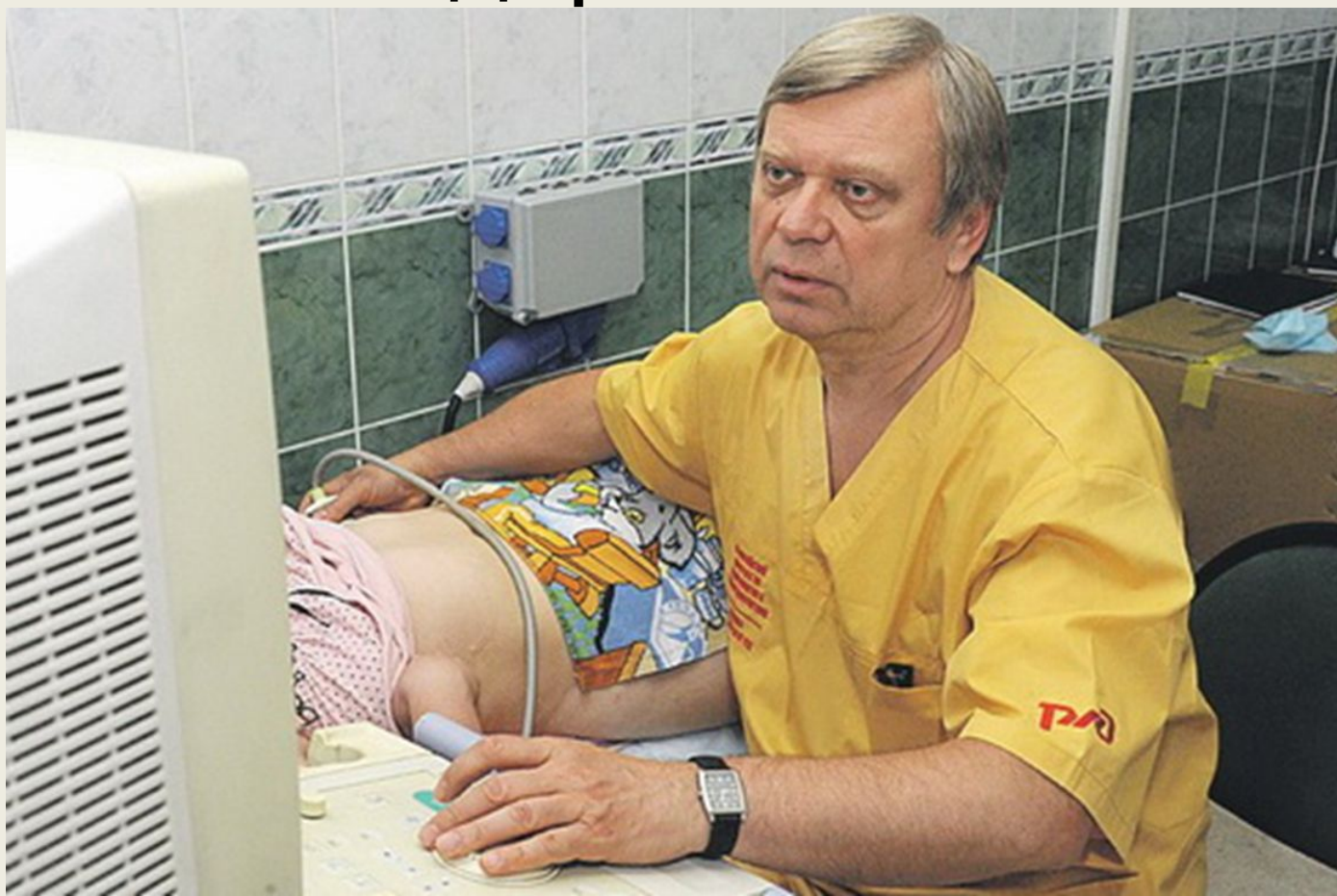- В составе Академии 6 факультетов:
- В структуру Академии входят более 100 кафедр,
- В Академии работают академики РАН,
- академики РАМН,



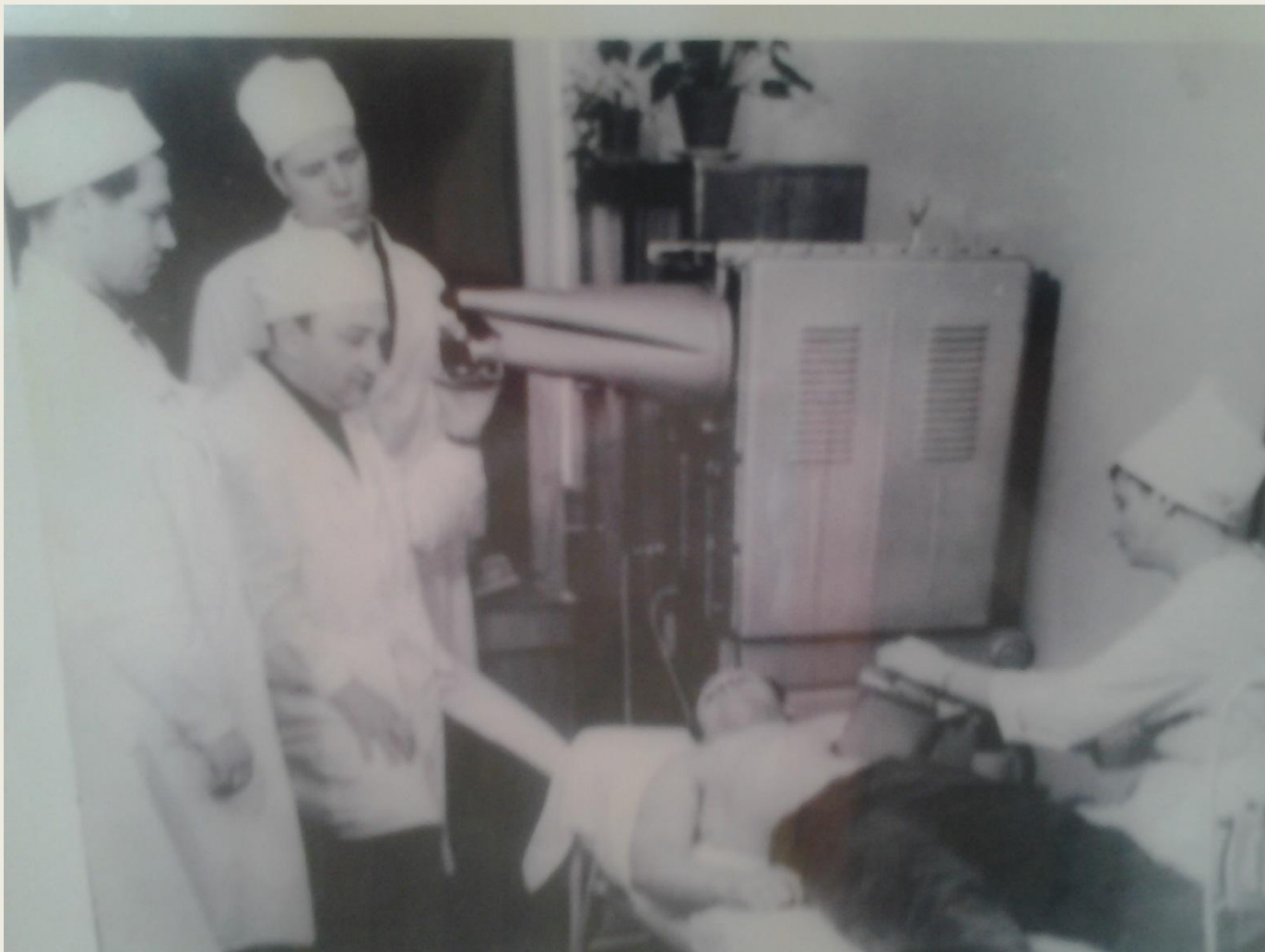ЦКБ №1 ОАО РЖД



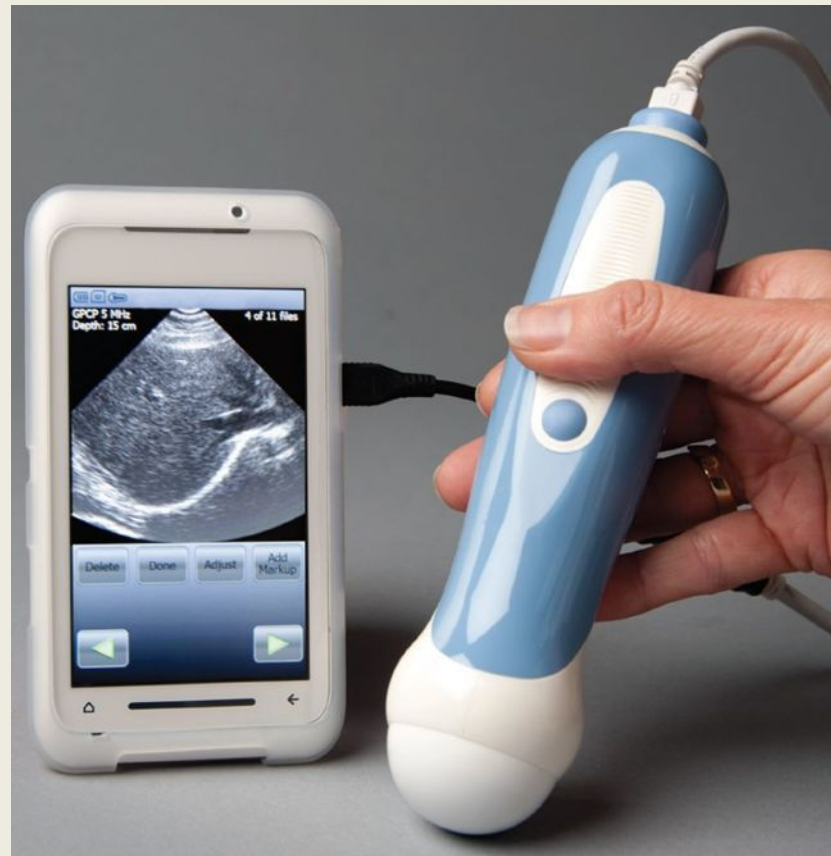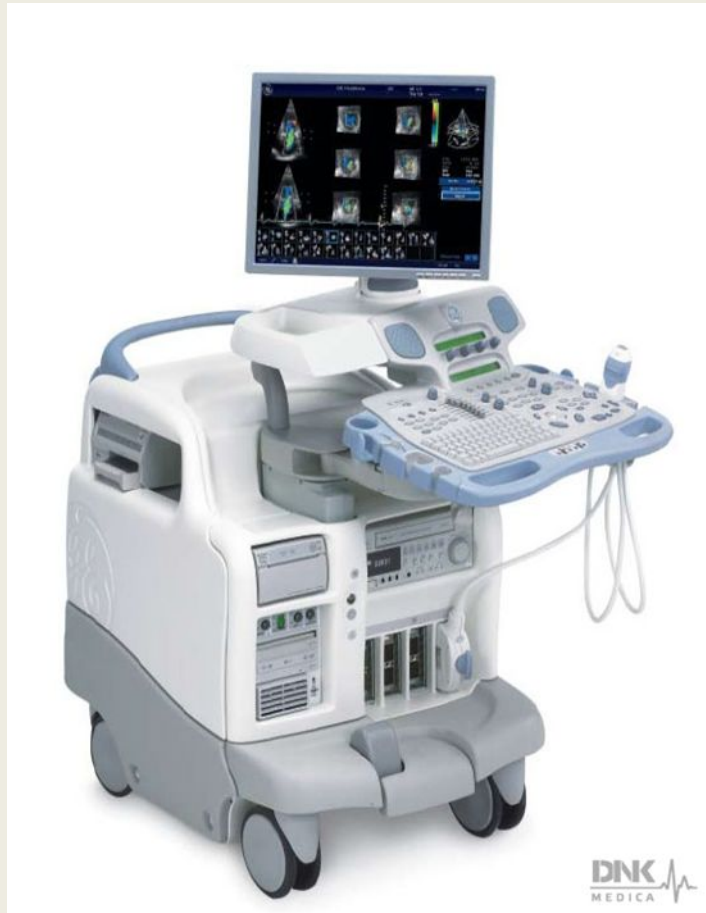Зав. кафедрой эндоскопической
урологии профессор, д.м.н.
Теодорович О.В.



Первые аппараты узи



Современные аппараты УЗИ

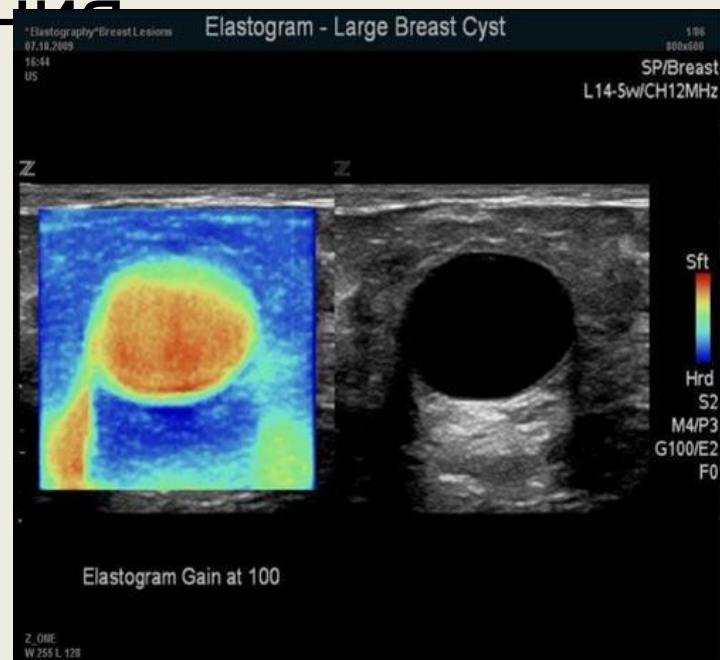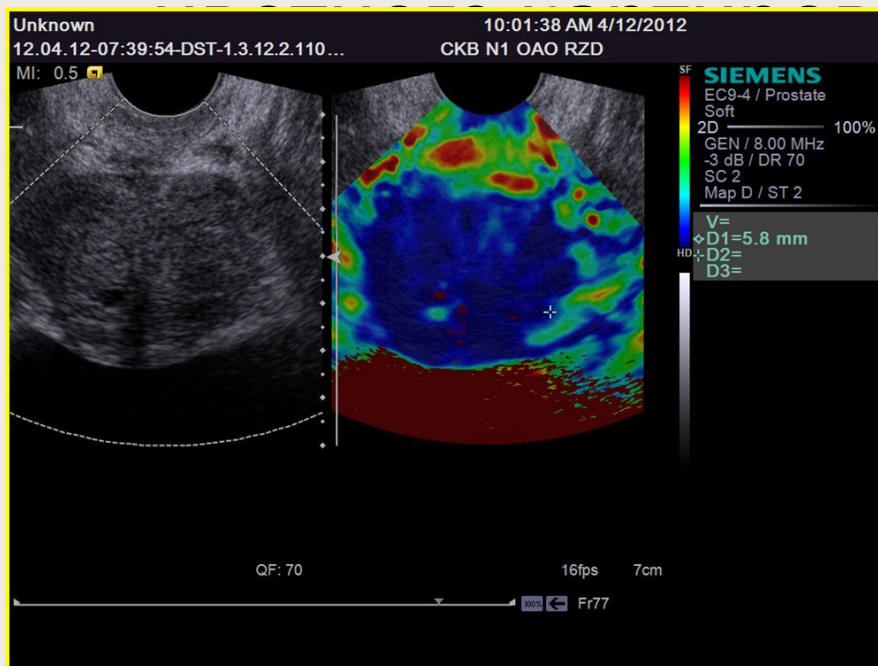


Новый метод скрининг диагностики рака

- Гистосканинг простаты. Специальная программа обрабатывает результат трансректального УЗ исследования и выдает результат наиболее вероятных мест локализации рака в простате. С этих мест берется биопсия простаты

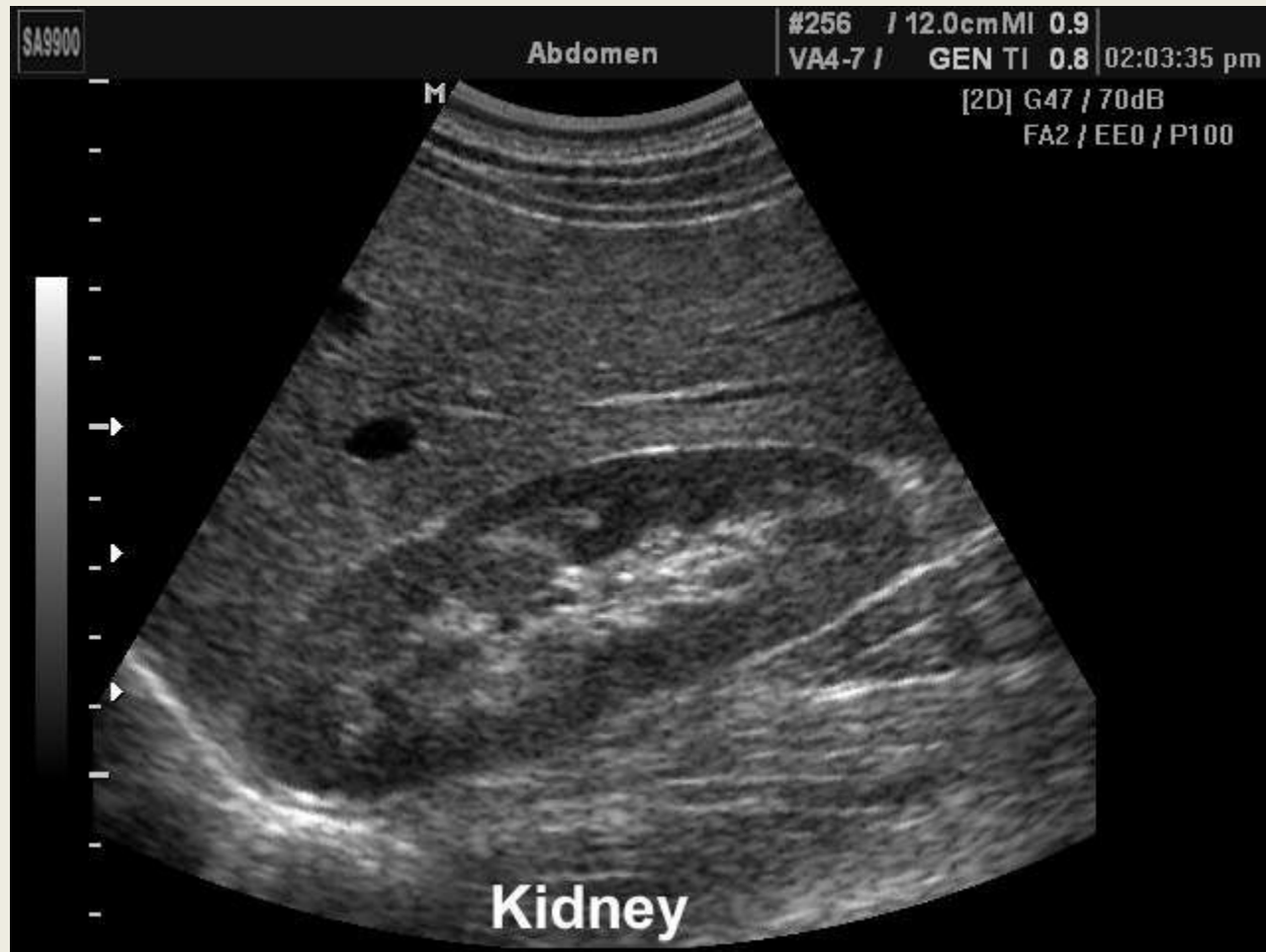Эластография

- В основе методики лежит определение плотности ткани с помощью ультразвука. Программное обрабатывает принятый отраженный сигнал и отражает на экране в формате

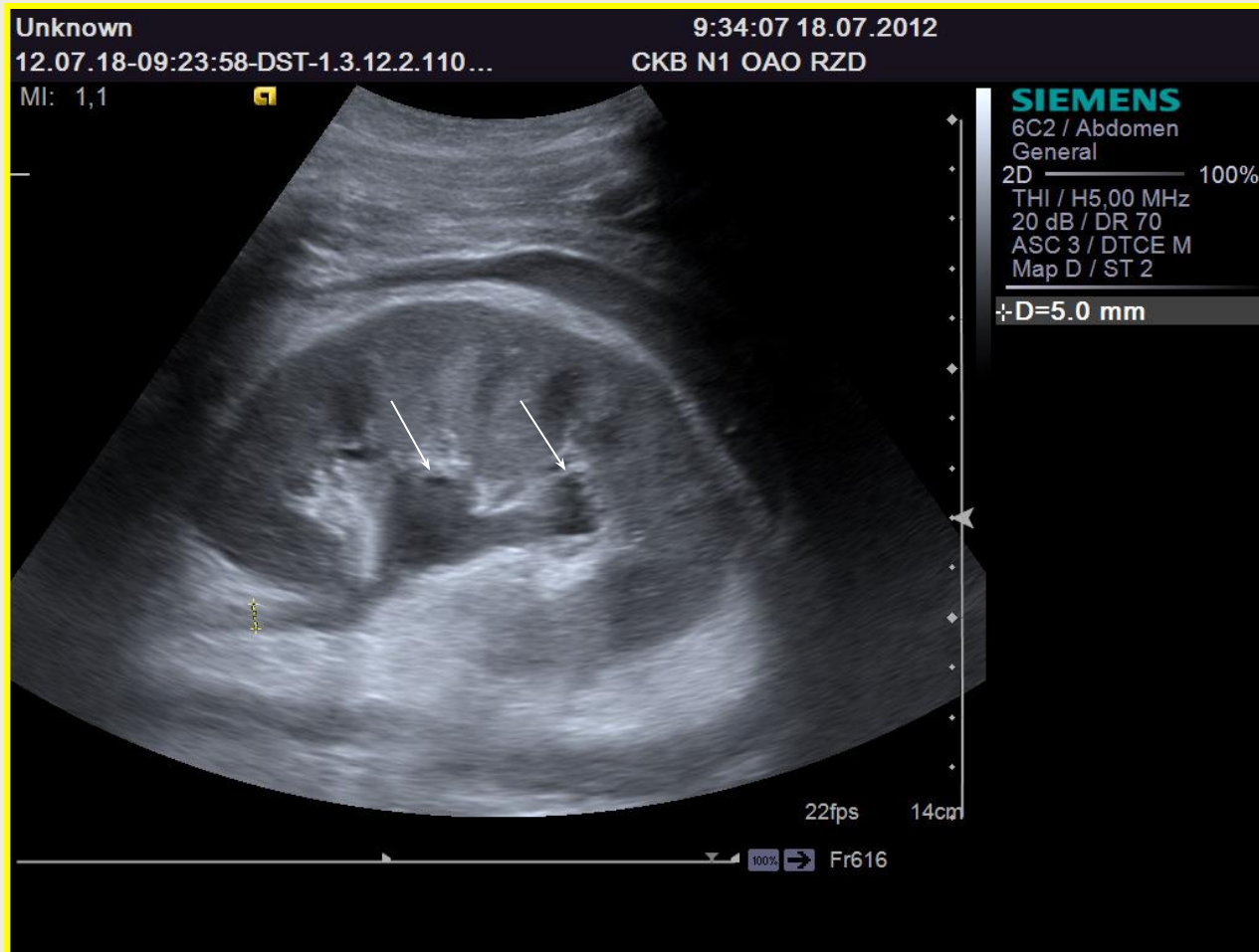


Сканограмма нормальной правой

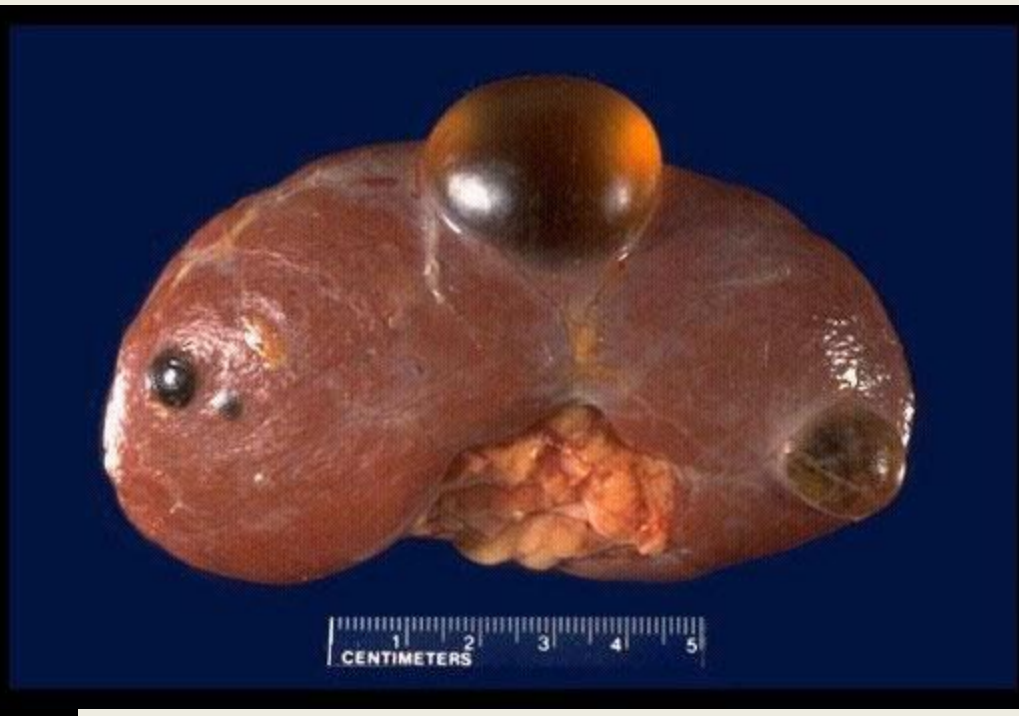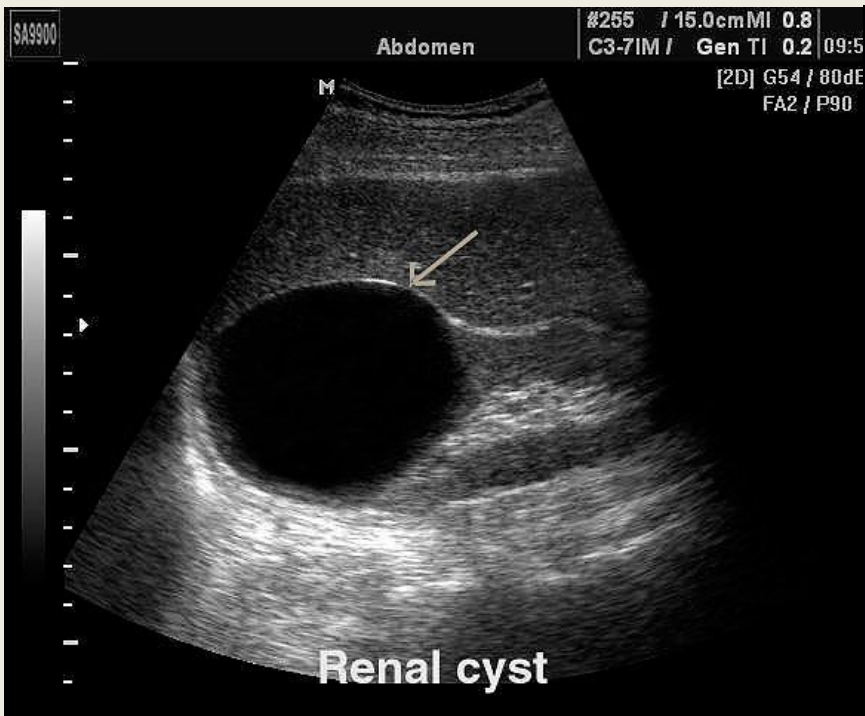
ПОЧКИ



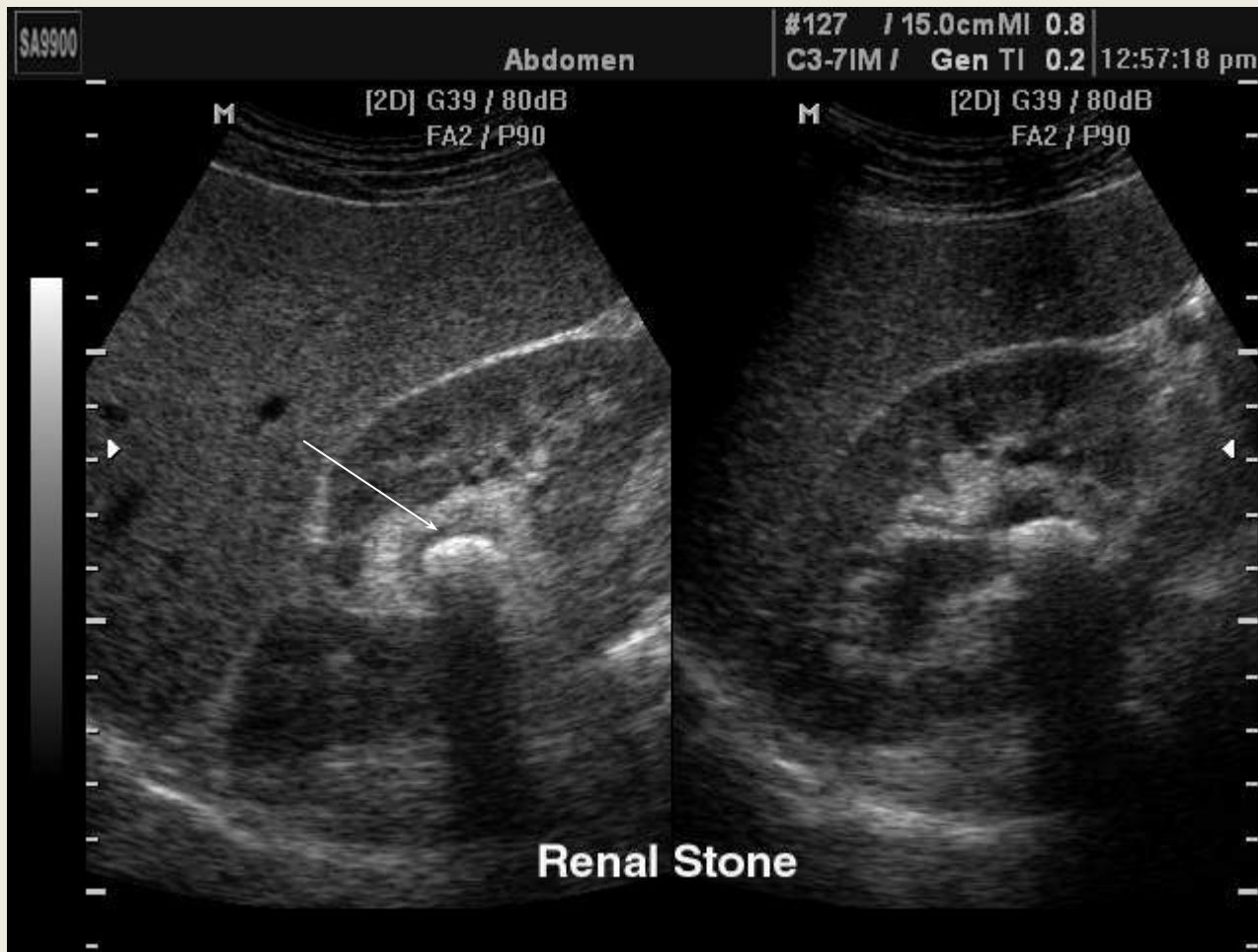Расширение лоханки и чашечек



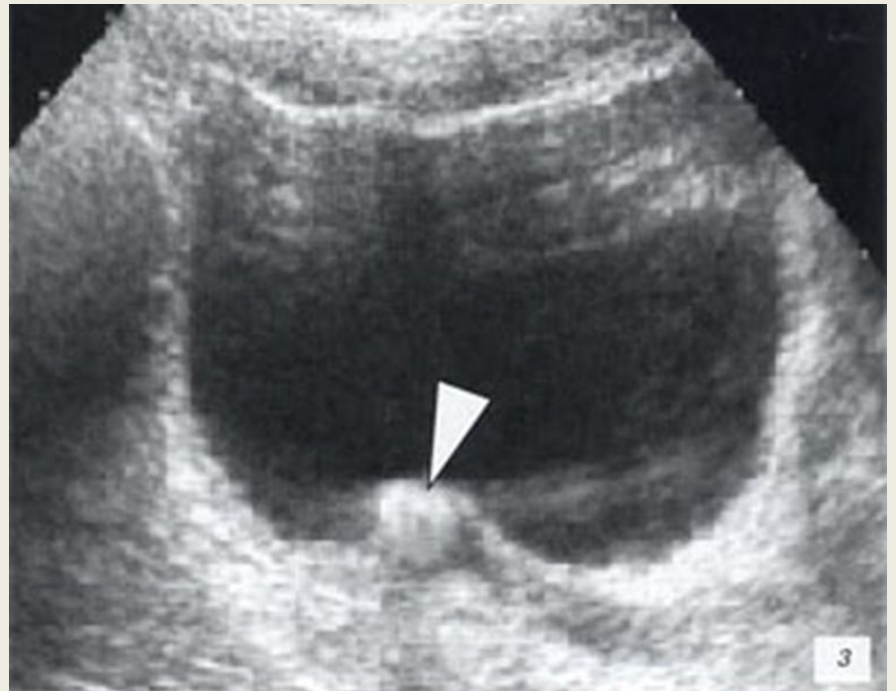
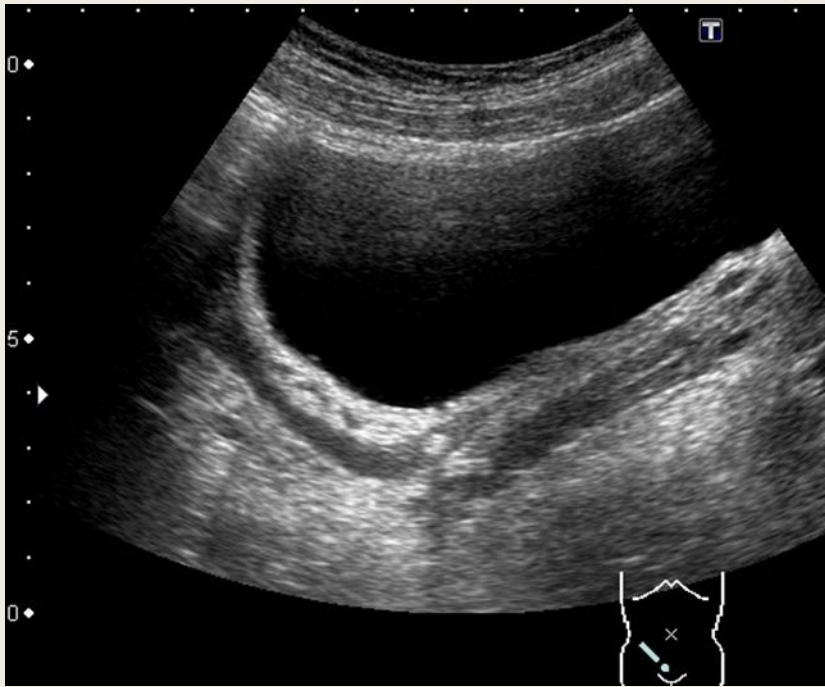
Киста почки



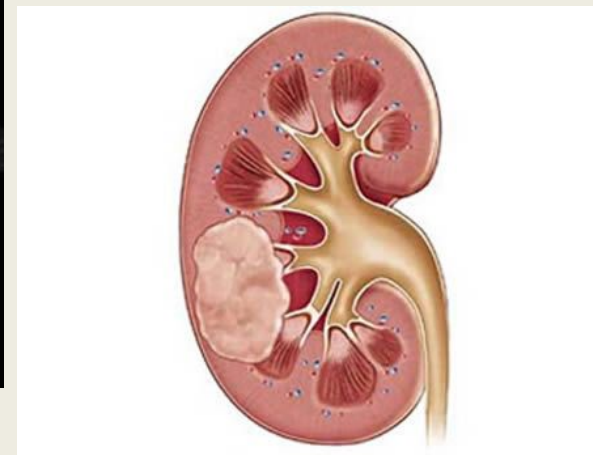
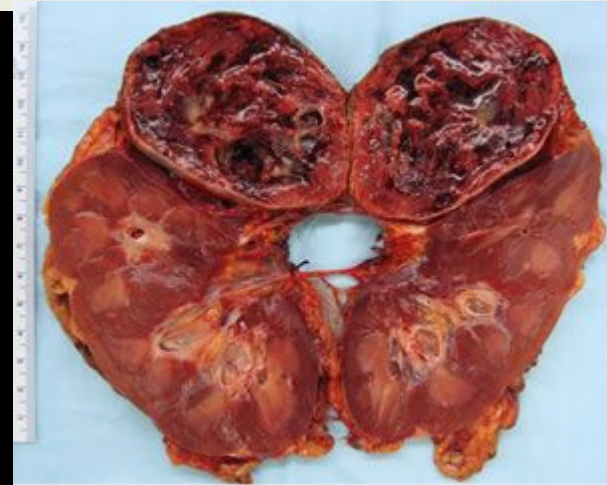
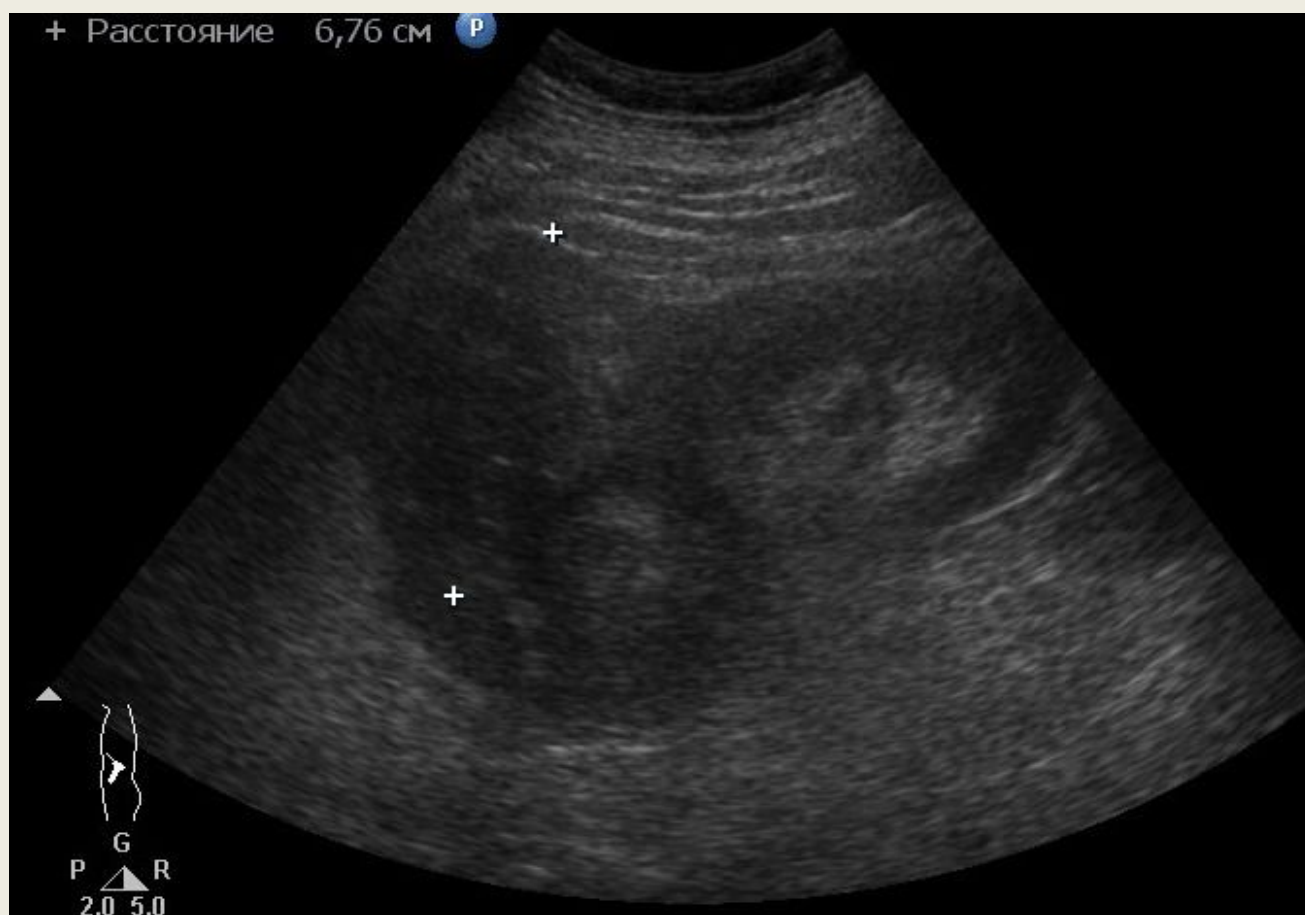Камень почки



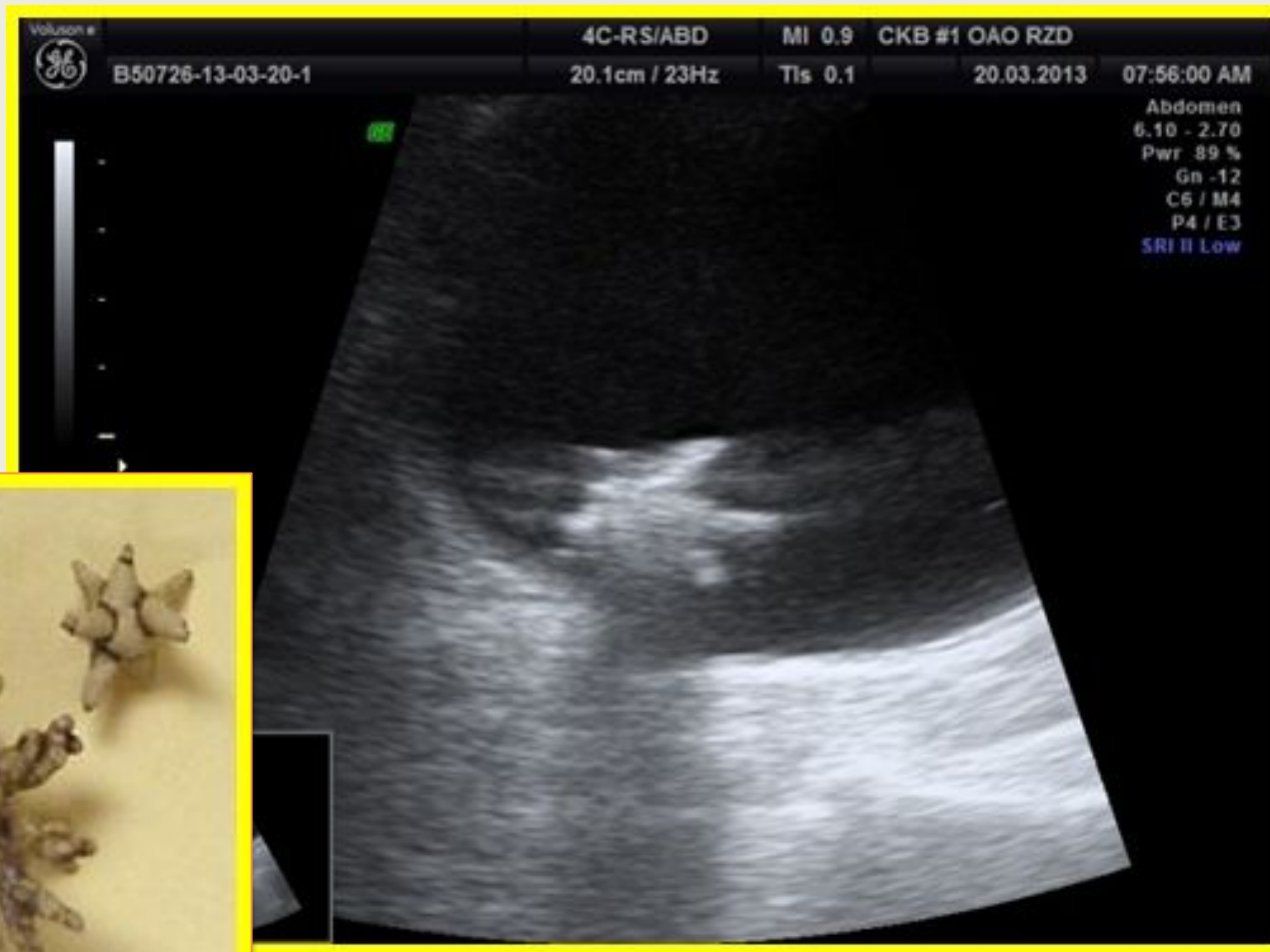
Камень мочеточника



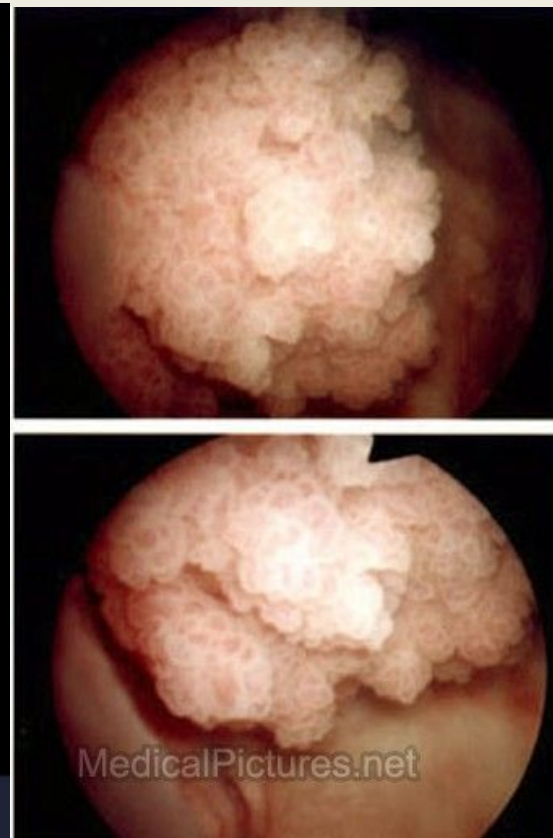
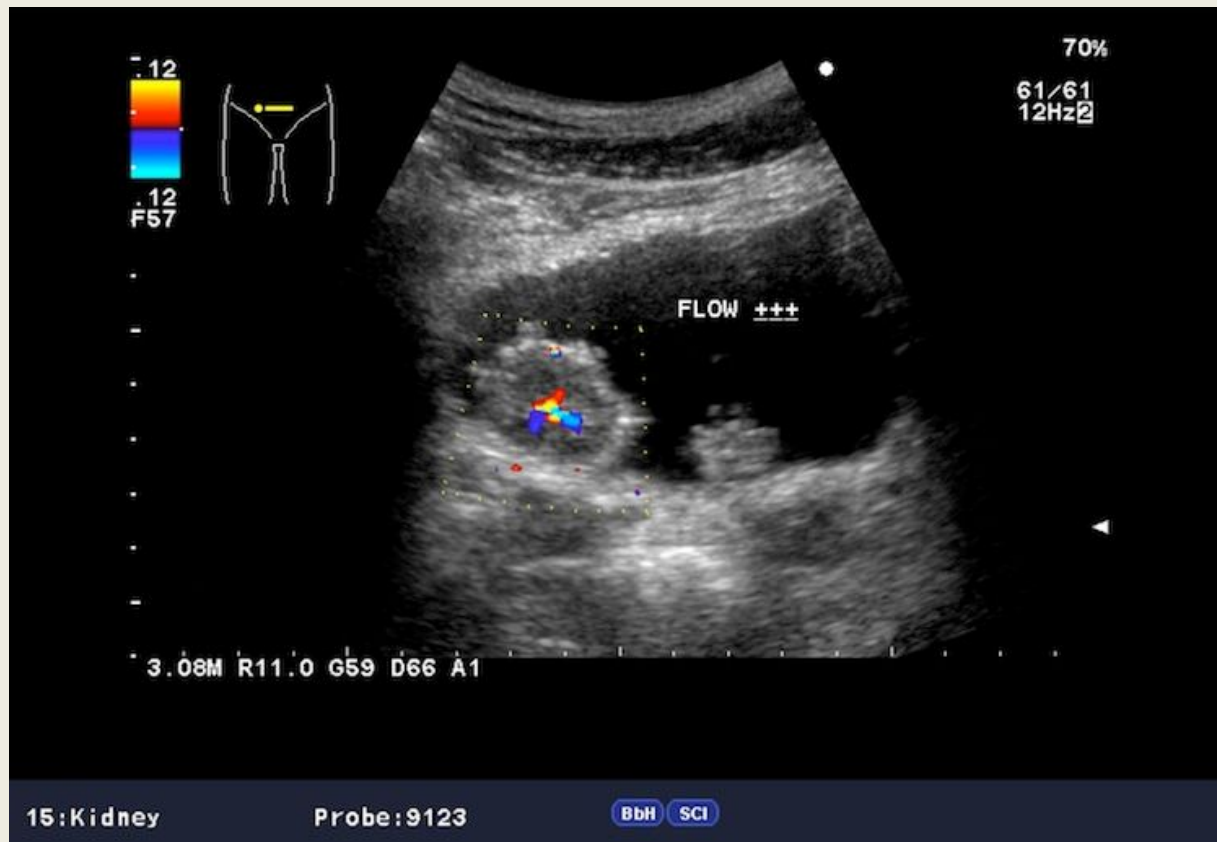Опухоль почки



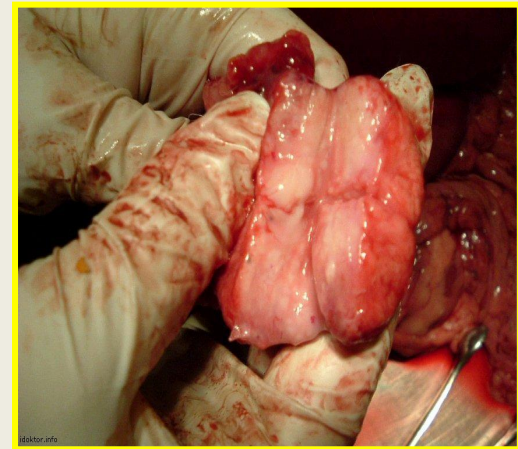
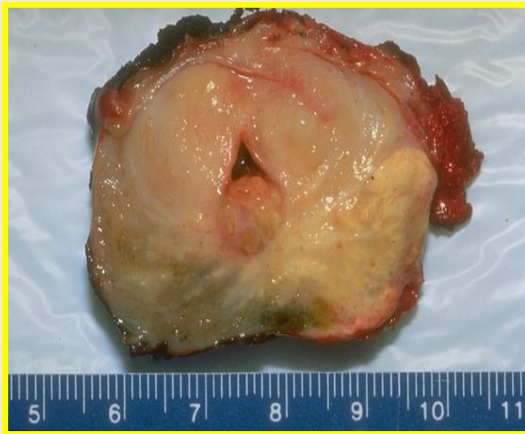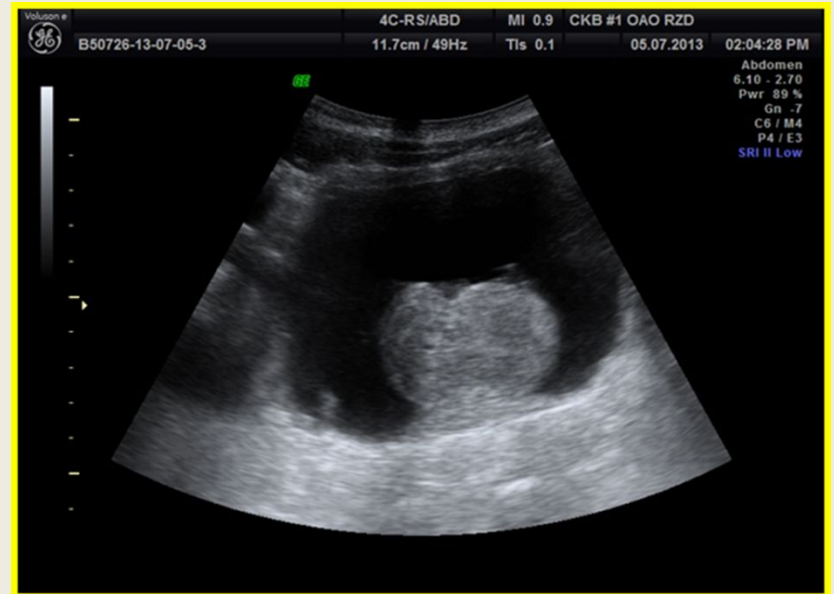
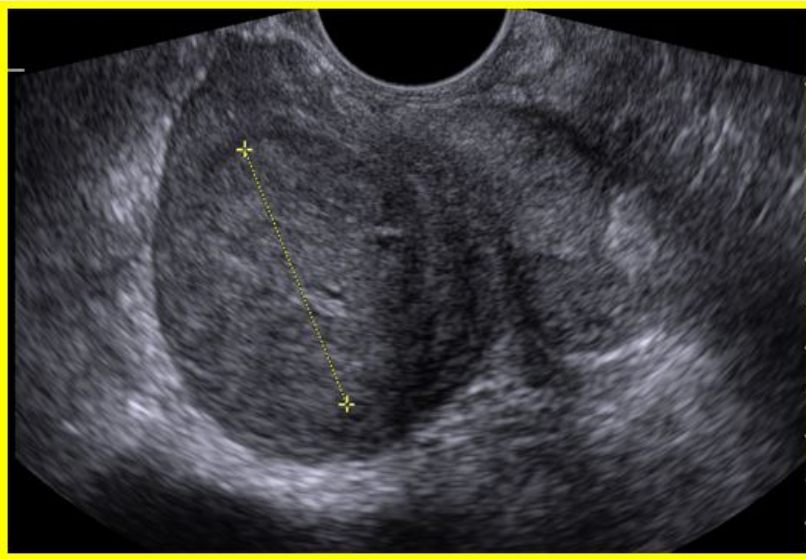
Камень мочевого пузыря



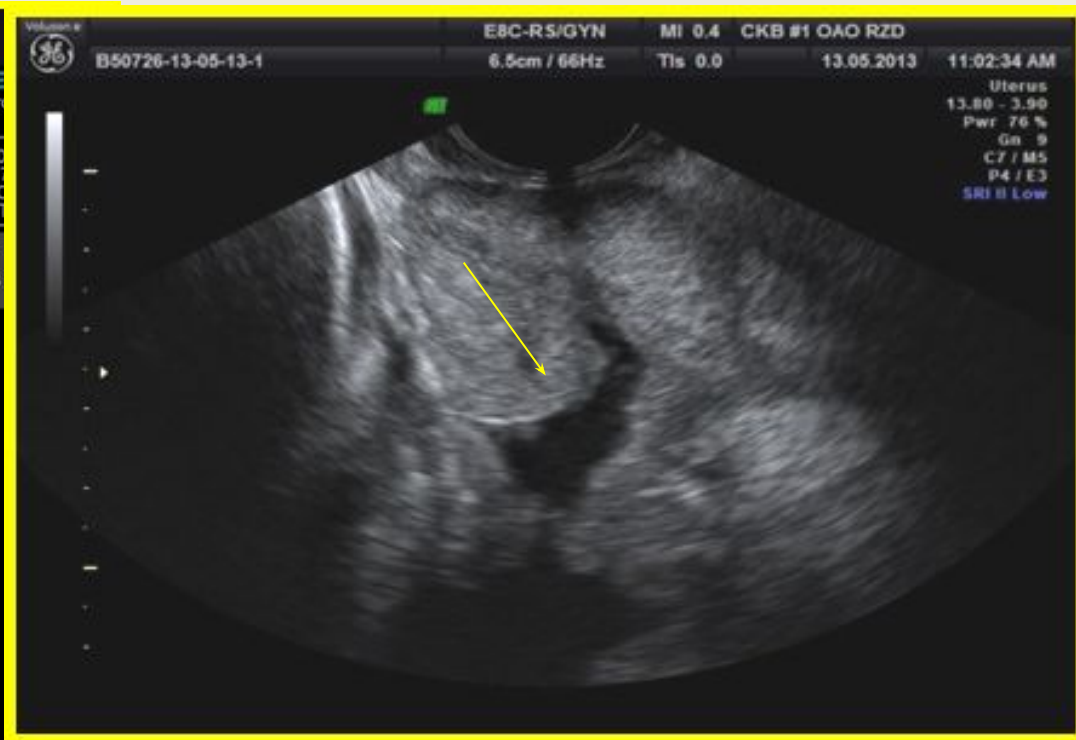
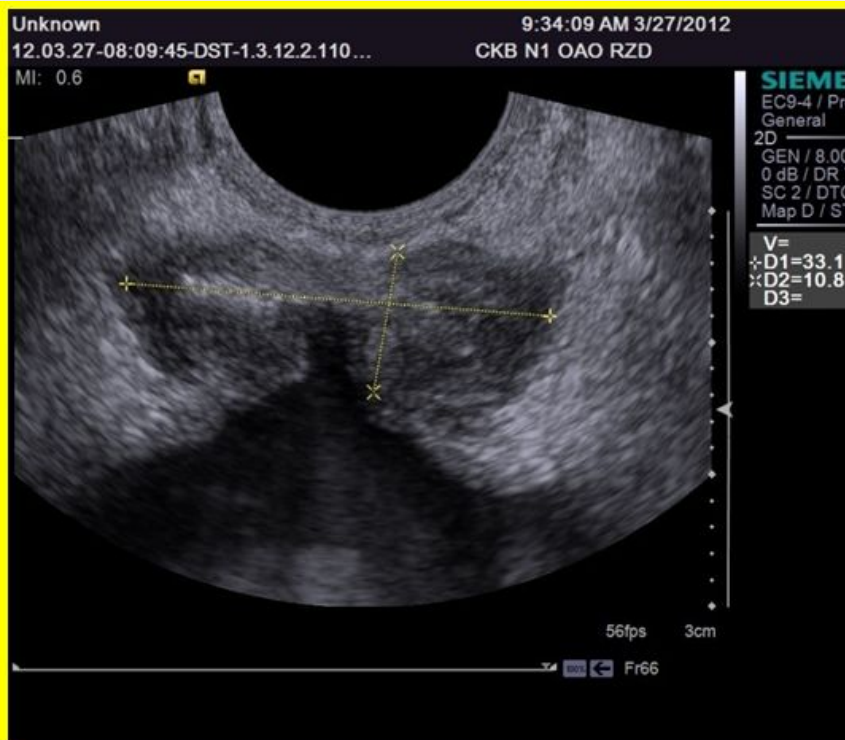
Опухоль мочевого пузыря



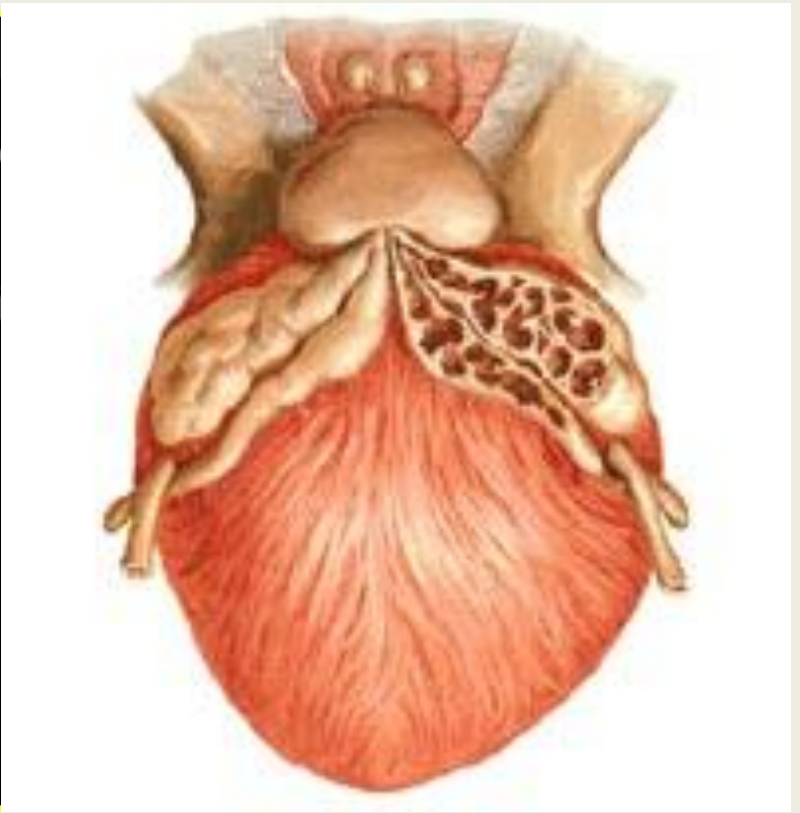
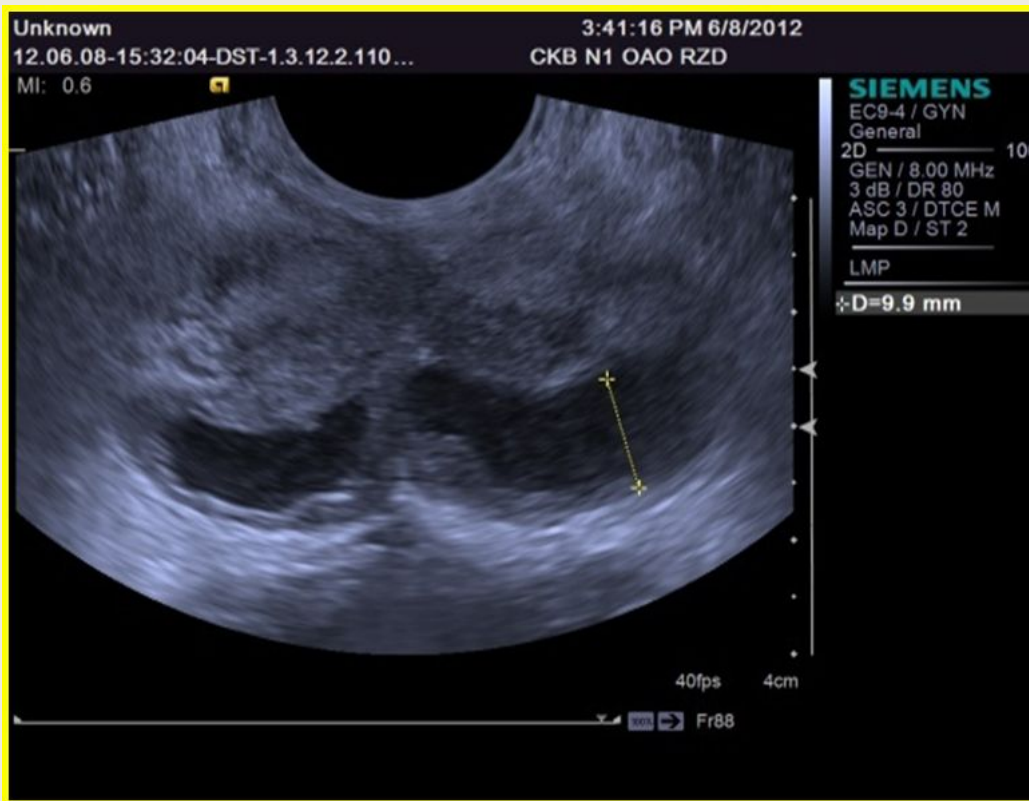
Аденома простаты



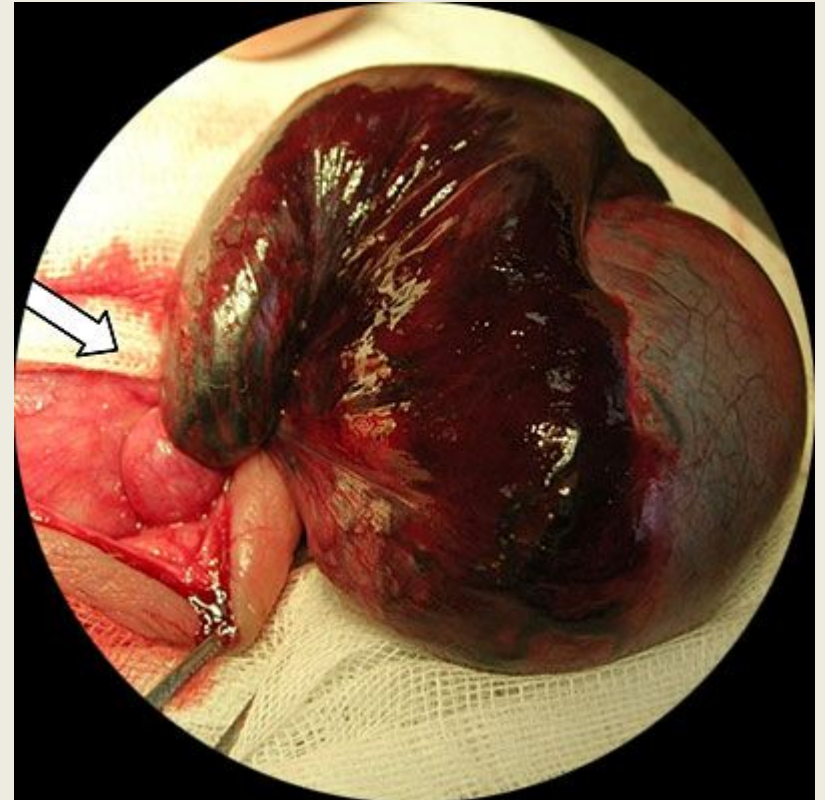
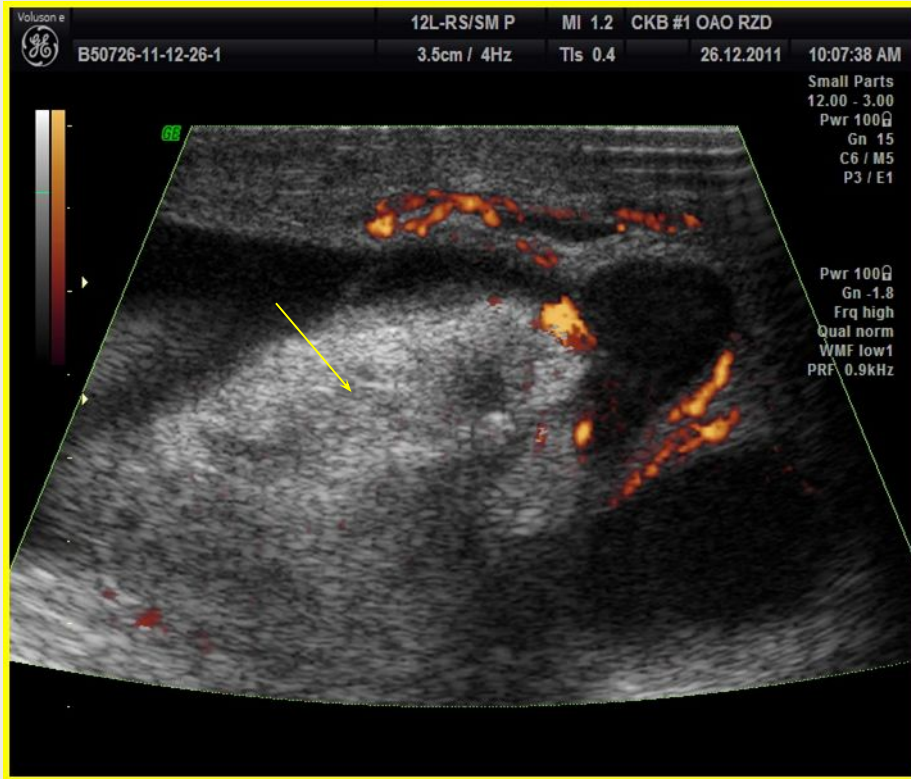
Простата после ТУР



Острый везикулит



Полный перекрут яичка



Интервенционный ультразвук

- УЗИ в качестве метода контроля за безопасностью чрескожных пункционных вмешательств на почках было предложено в 1972 г. датскими и американскими исследователями.
- Появляются также сообщения о выполнении чрескожных пункционных вмешательств под ультразвуковым контролем у детей, в том числе у новорожденных и детей раннего возраста.

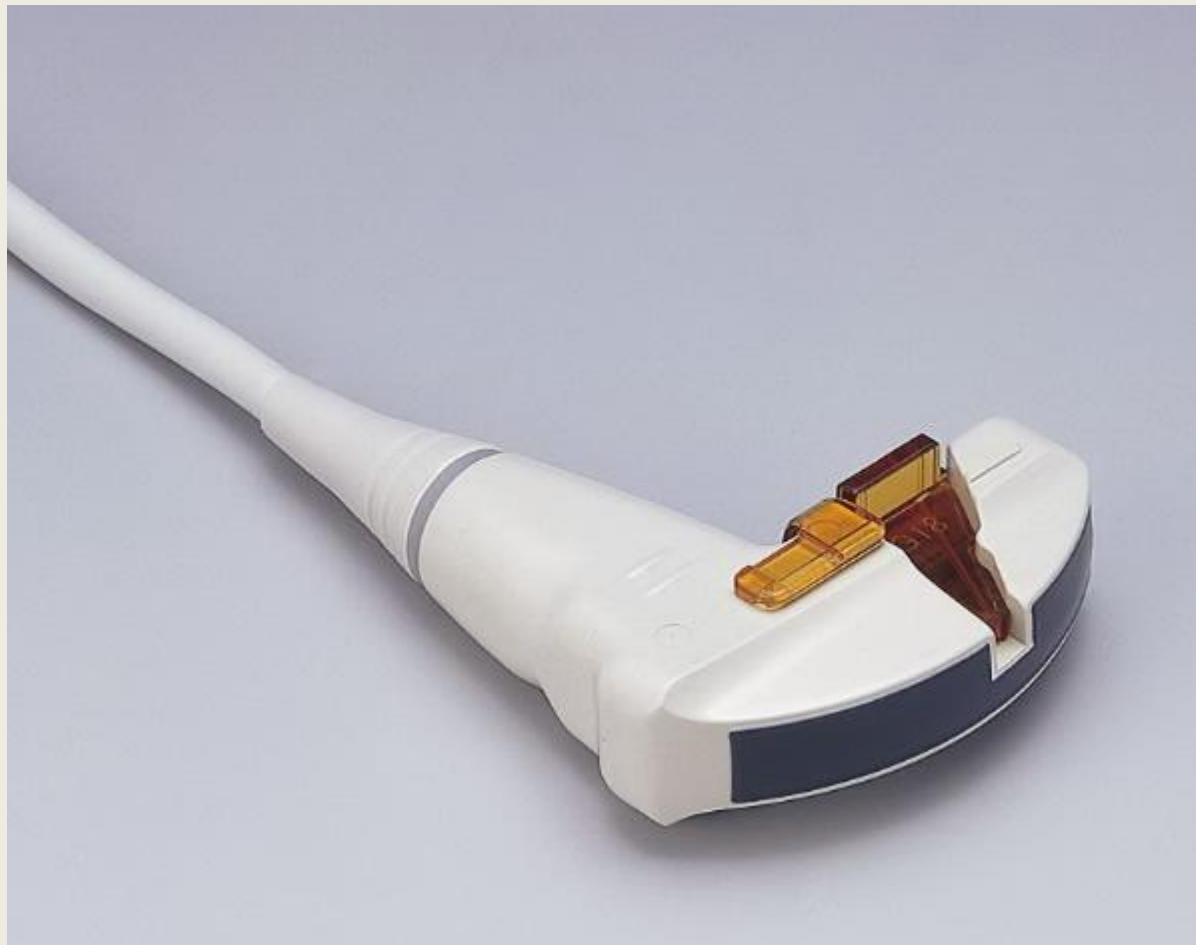Интервенционный ультразвук

- Установка чрескожных нефростом
- Антеградная пиелография
- Биопсия органов мочеполовой системы
- Дренирование абсцессов
- Установка цистостом
- Интраоперационное УЗИ

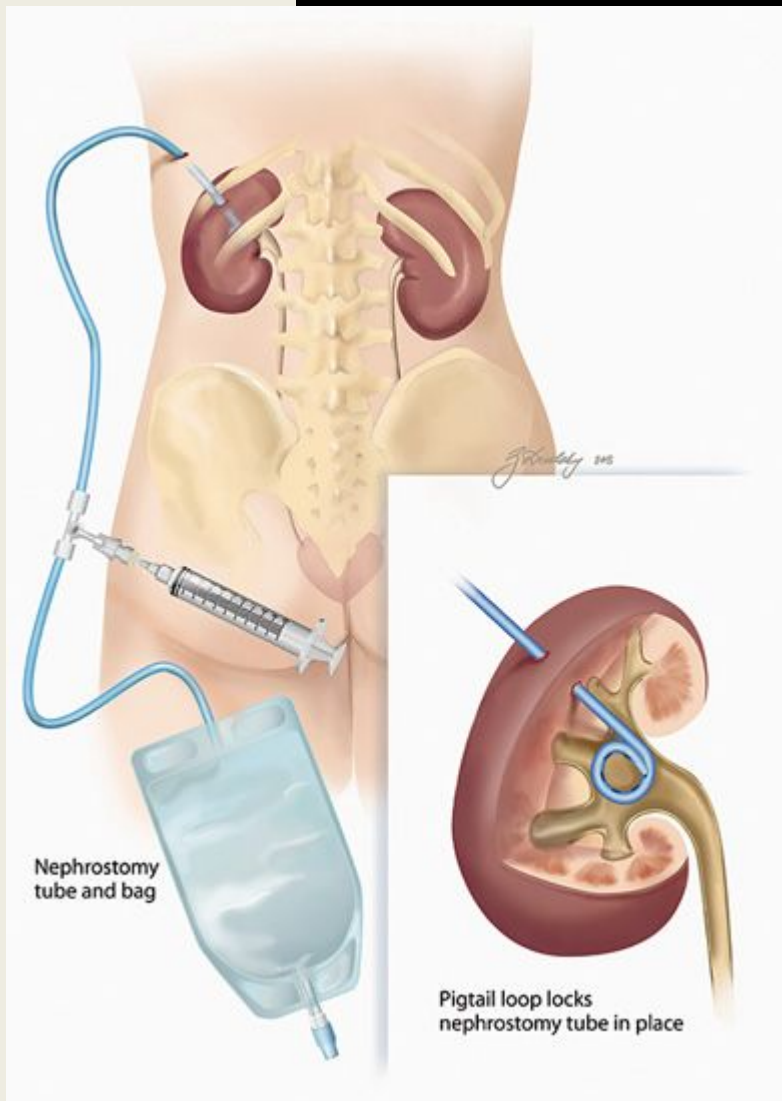
адаптеры на ультразвуковые датчики



Датчик с адаптером

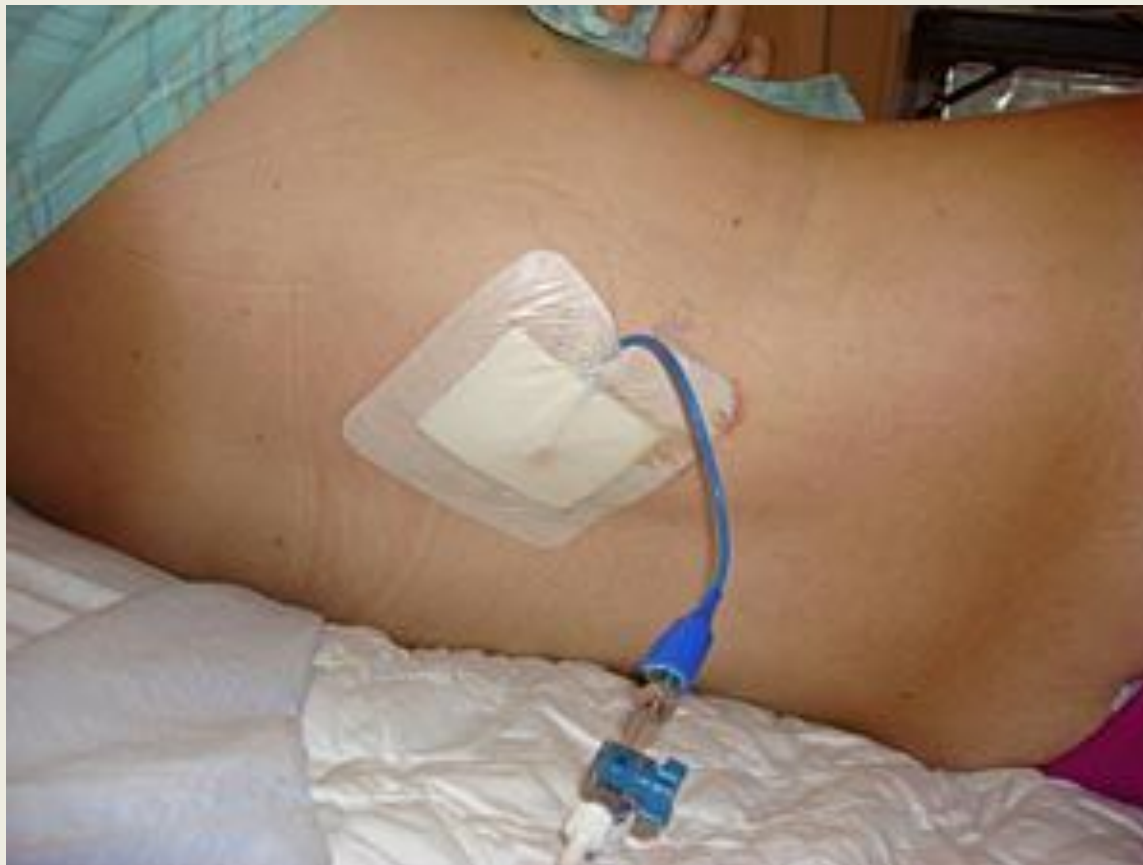

Чрескожная пункционная нефростомия (ЧПНС)



- определяют положение почки.
- По адаптеру проводят пункцию ЧЛС иглой с мандреном нижнего или среднего сегментов почки
- по внутреннему просвету иглы проводят жесткий проводник
- По проводнику расширяют канал бужами
- устанавливают дренаж

Чрескожная пункционная нефростомия



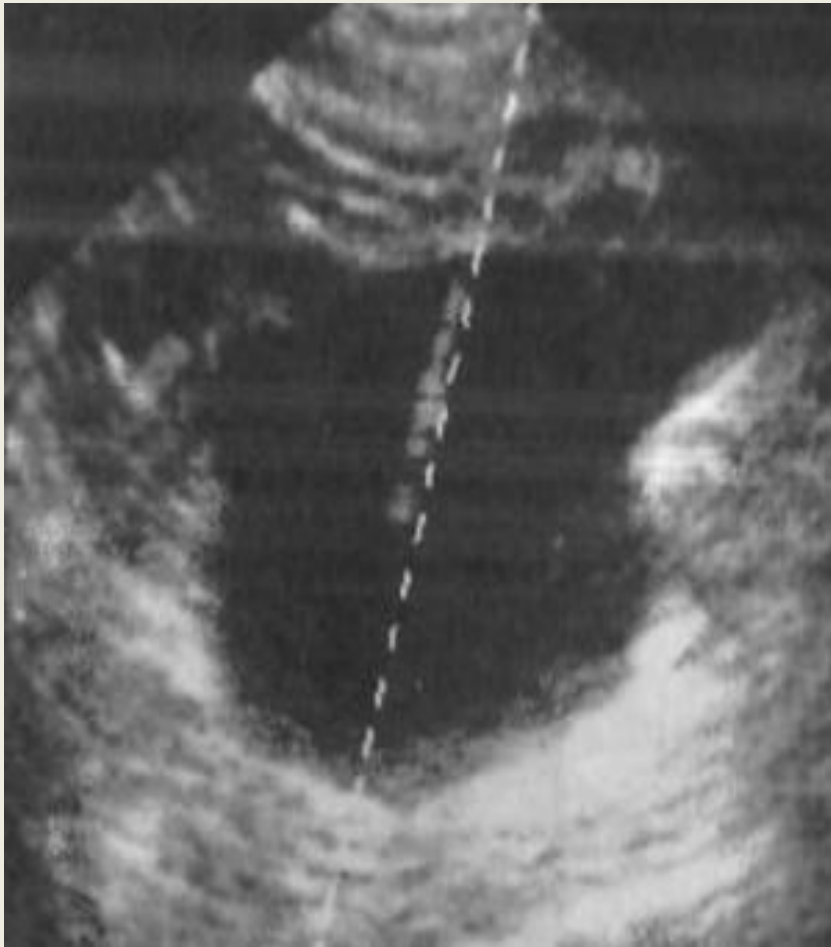
Показания к ЧПНС

- Определение функции гидронефротически измененной почки
- Обструктивный пиелонефрит
- Нарушение пассажа мочи после дистанционной литотрипсии
- Отведение мочи при сдавлении дистальных отделов мочеточников опухолевым инфильтратом
- Осложнения гинекологических операций (перевязка или пересечение мочеточника)

Осложнения ЧПНС

- повреждение внутрипаренхиматозных сосудов
- перфорация лоханки проводником
- образование сгустков крови в ЧЛС
- уринома
- смещение дренажа
- пристеночный абсцесс
- пиелонефрит
- сепсис

Пункция кисты почки



- определяют положение почки.
- По адаптеру проводят пункцию ЧЛС иглой с мандреном нижнего или среднего сегментов почки
- Эвакуируем содержимое кисты
- Вводим склерозант 95% спирт

Показания к пункции кисты

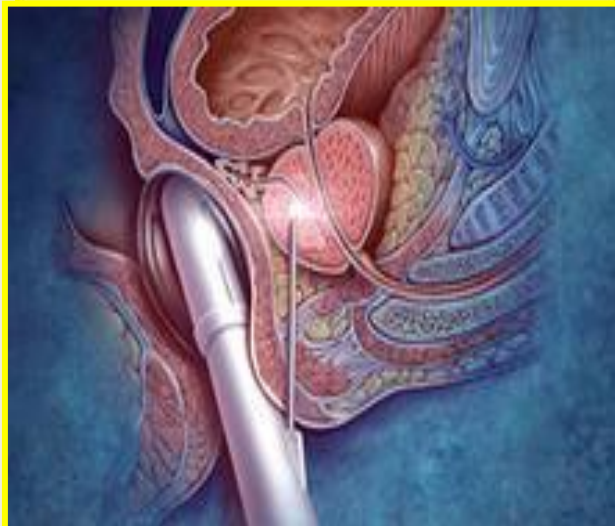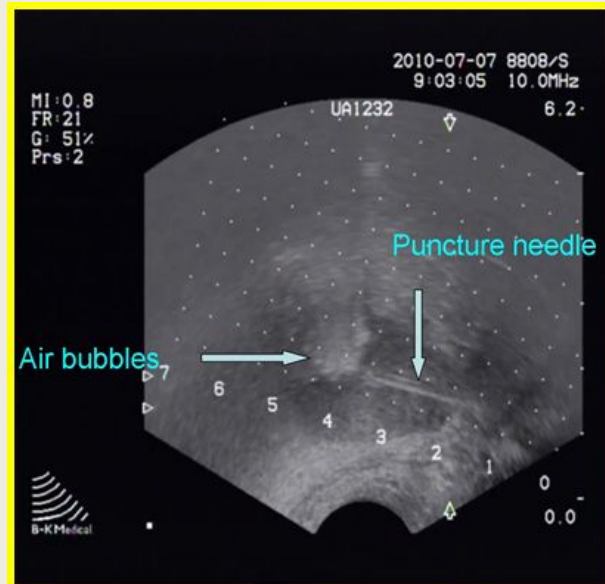
ПОЧКИ

- большие (более 4—5 см в диаметре) кисты
- боль
- нарушение уро- и гемодинамики
- артериальная гипертензия обусловленная кистой
- прогрессирующее нарастание почечной недостаточности
- гематурия
- нагноение кист

Противопоказания к пункции КИСТЫ ПОЧКИ

- терминальная стадия ХПН.
- прием препаратов, разжижающих кровь («Гепарин», «Аспирин», «Варфарин» и их аналоги). Их следует отменить минимум за 7 дней до операции;
- нарушение функции свертывания крови (например, при тромбоцитопении или гемофилии).

биопсия простаты

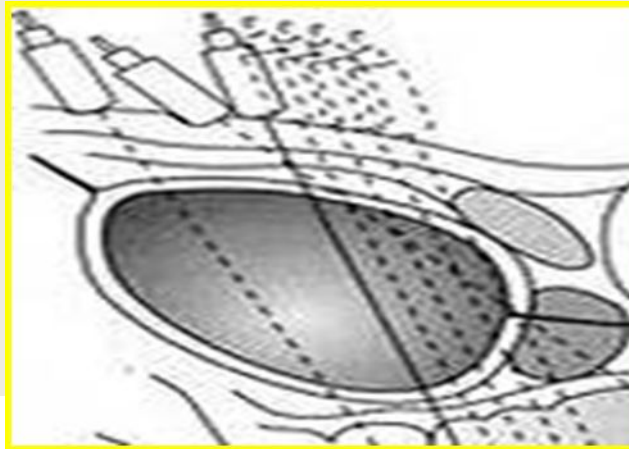


- определяют положение простаты.
- По адаптеру проводят иглу биопсийного пистолета
- Выполняют забор гистологического материала из 12 точек соответственно зональному

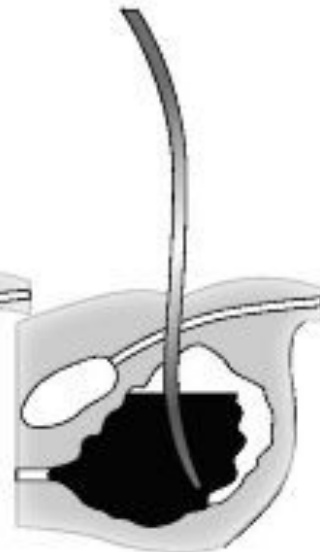
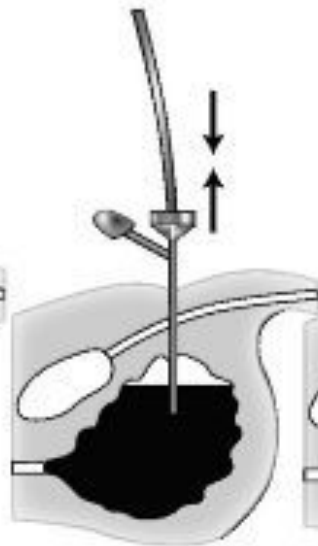
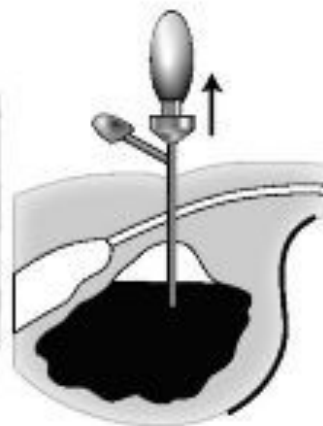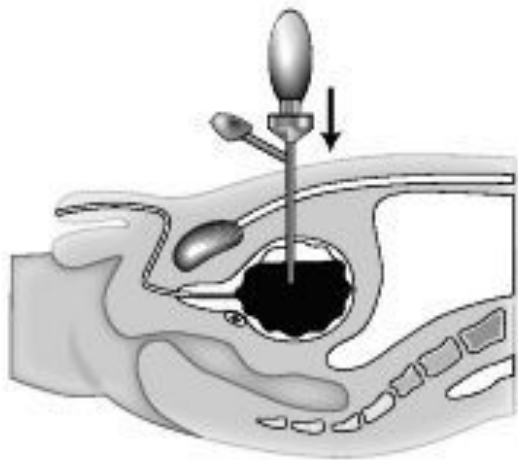
Показания к биопсии простаты

- подозрение на раковые изменения при ректальной пальпации
- изменение нормальной структуры предстательной железы при трансректальном УЗИ, сопровождающееся нарушением симметрии и наружных контуров предстательной железы;
- дифференциальная диагностика рака в аденоматозно измененной предстательной железе.

Троакарная эпицистостомия

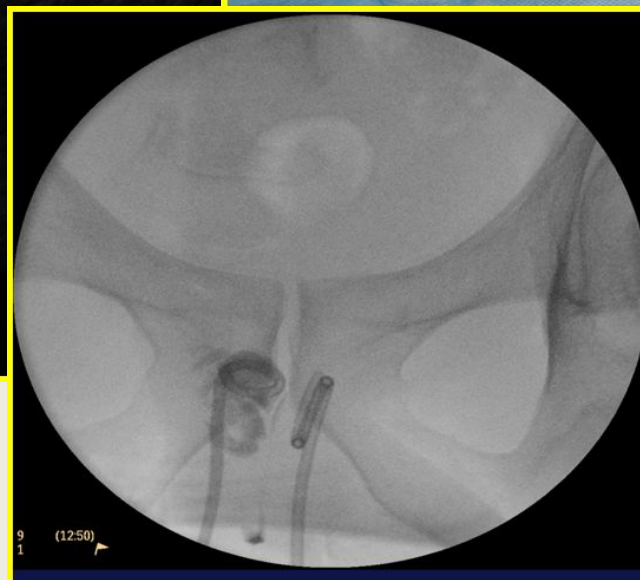
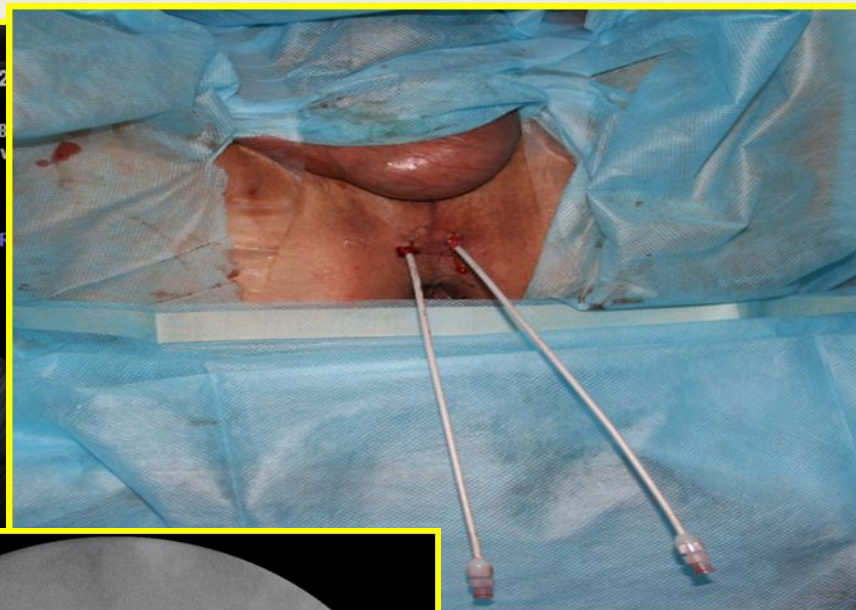
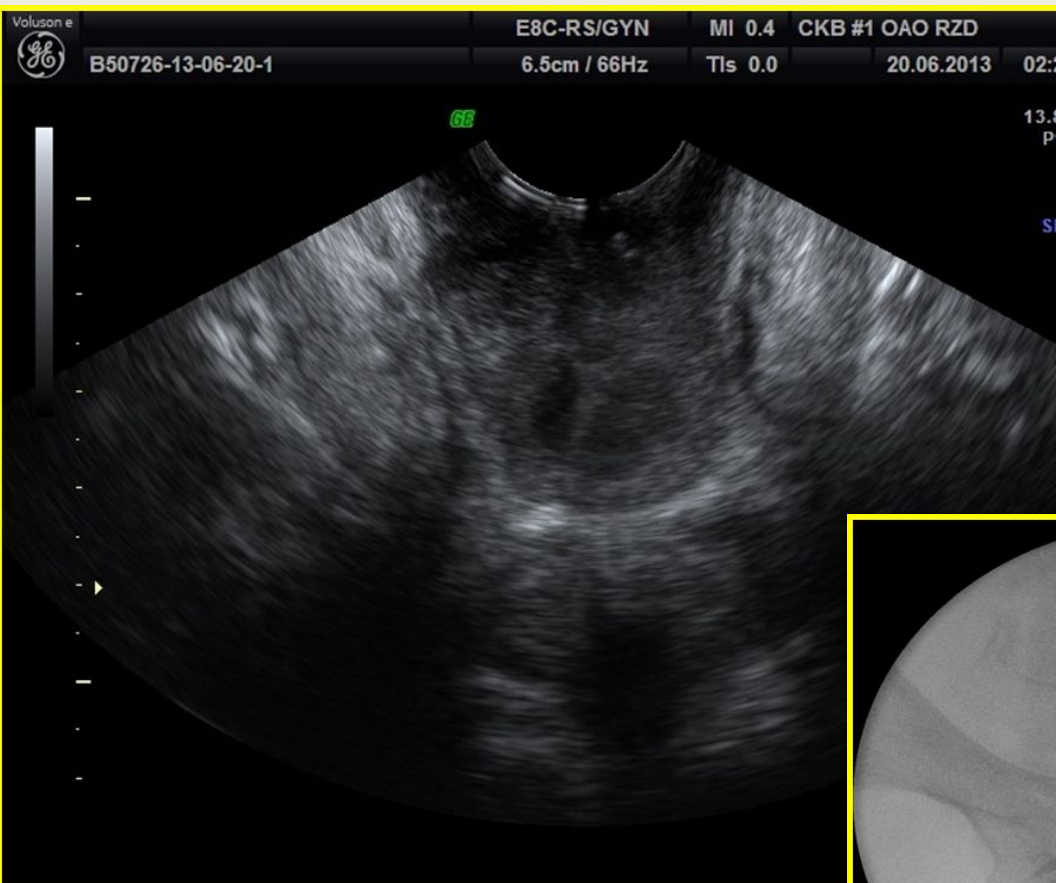


а



г

Дренирование абсцесса простаты



УЗИ датчики

Лапороскопический

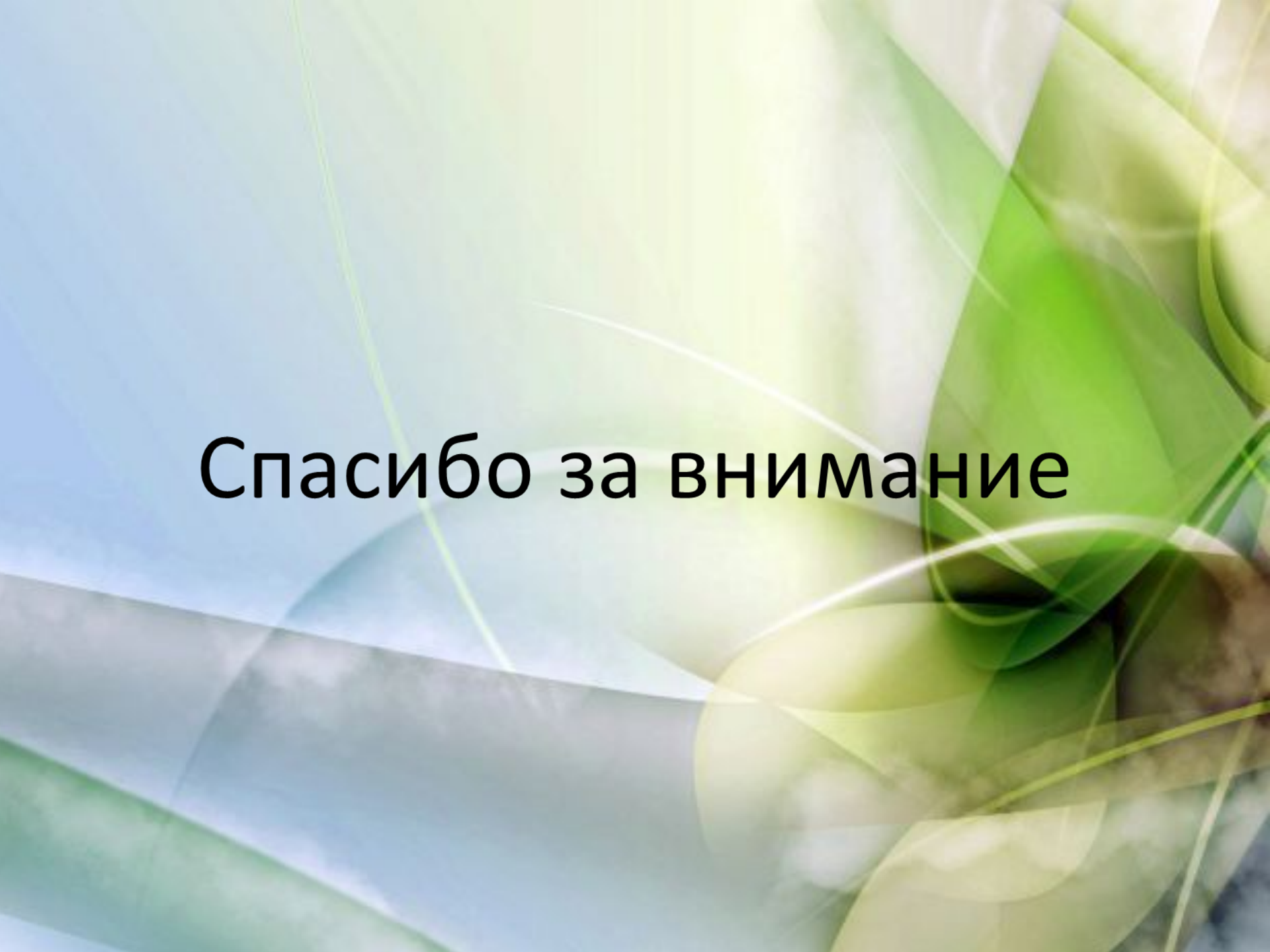


Пальцевой датчик



Выводы

- Ультразвуковой метод стал неотъемлемой частью современной урологии.
- Ежегодно появляются новые научные работы основанные на УЗИ методе исследования такие как гистосканинг и эластография
- Разработка сверхчастотных датчиков УЗИ
- Разработка лапороскопических и миниатюрных датчиков и аппаратов

The background features a complex, abstract composition of overlapping, semi-transparent organic shapes in various shades of green and light blue. These shapes resemble stylized leaves or petals. Interspersed among these forms are thin, glowing white lines that curve and intersect, creating a sense of movement and depth. The overall effect is soft and ethereal, with a focus on natural, flowing patterns.

Спасибо за внимание