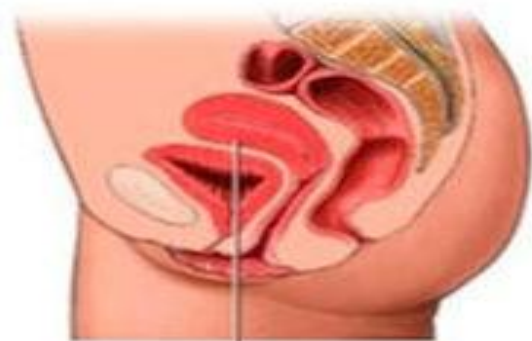

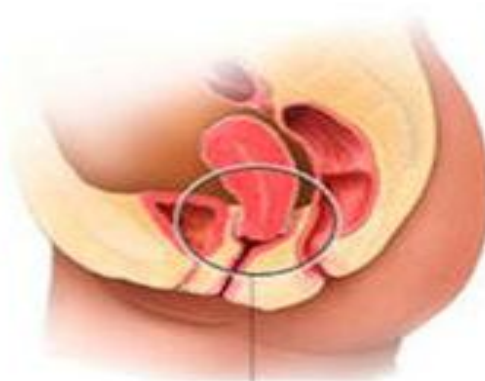**экстирпация при  
пролапсе. Техника.  
Показания.  
Целесообразность.  
Эффективность.**

Клинический ординатор 2 года Мехдиева У.Т.

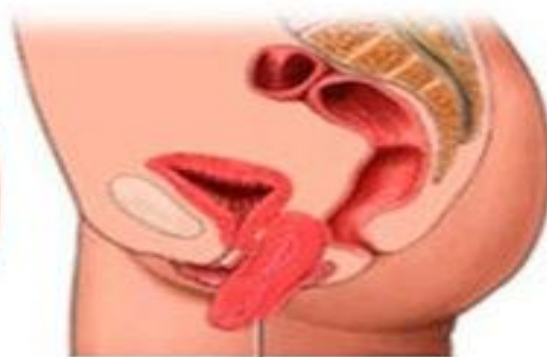# Влагалищная экстирпация - операция по удалению матки вагинальным способом



Правильное  
положение матки



Опущение матки



Выпадение матки

Гинекология. Нац. Руководство., 2017г.

# Показания к влагалищной экстирпации матки.

- Полное выпадение матки
- Неполное выпадение матки

Гинекология. Нац. Руководство 2017г, стр 744.

# Модификации влагалищной экстирпации матки при ее выпадениях

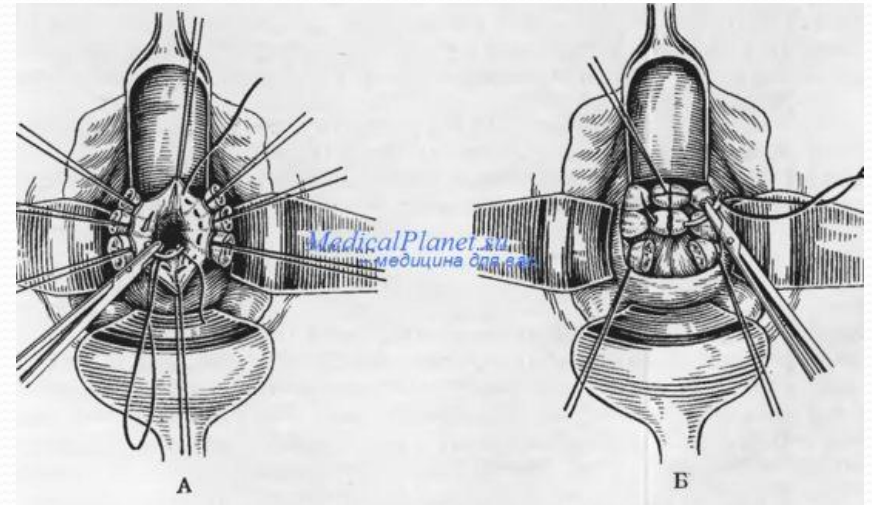
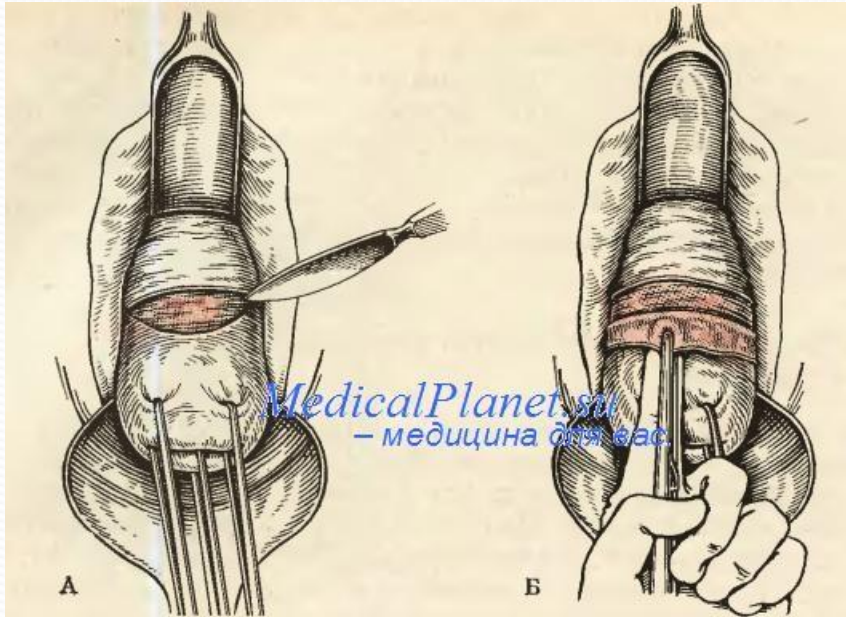
- По Елкину
- По Мейо ( распространенный метод)
- По Александрову
- По Персианинову

Гинекология.Нац. Руководство, 2017 год.  
Стр. 748


# Модификация операции по Мейо

- Перед удалением матки выкраивают клиновидный лоскут из передней стенки влагалища вместе с подлежащей фасцией.
- После удаления матки культи круглых, -широких и крестцово-маточных связок обеих сторон сближают и сшивают узловыми швами
- 2 узловых шва через край разреза влагалища с одной стороны и через сшитые между собой культи с маточных связок и край разреза влагалища с другой.
- Разрез влагалищной стенки зашивают непрерывными или узловыми швами и заканчивают-кольпоперинеолеваторопластикой!

# Техника операции



# Влагалищная экстирпация



- **ТЕХНИЧЕСКАЯ И ЭКОНОМИЧЕСКАЯ ДОСТУПНОСТЬ;**
- **МАЛАЯ ТРАВМАТИЧНОСТЬ;**
  - **ВОЗМОЖНОСТЬ ИСПОЛЬЗОВАНИЯ ПРОВОДНИКОВЫХ МЕТОДОВ АНЕСТЕЗИИ;**
- **НЕГЛУБОКОЕ ПОЛОЖЕНИЕ ТРЕНДЕЛЕНБУРГА;**
  - **ОТСУТСТВИЕ ПНЕВМОПЕРИТОНЕУМА;**
- **ОТСУТСТВИЕ КОСМЕТИЧЕСКИХ ДЕФФЕКТОВ.**



- **ОГРАНИЧЕННОСТЬ ОПЕРАЦИОННОГО ДОСТУПА?**
- **ВЫСОКИЙ РИСК**
- **ПОСТГИСТЕРЭКТОМИЧЕСКОГО ПРОЛАПСА?**

Лекция Ваганов Е.Ф. Основные принципы лечения опущения и выпадения внутренних половых органов



# Выводы!

- Выпадение купола влагалища один из серьезных проблем пластической гинекологии
- Профилактику постгистерэктомического пролапса необходимо проводить всем больным, имеющим перед операцией опущение или выпадение внутренних половых органов.

Перинеология. Опущение и выпадение стенок половых органов. В.Е.Радзинский, О. Н.Шалаев, Ю.М.Дурандин, С.М.Семятов, Л. Р.Токтар, Л.Я.Салимова. Стр 81.