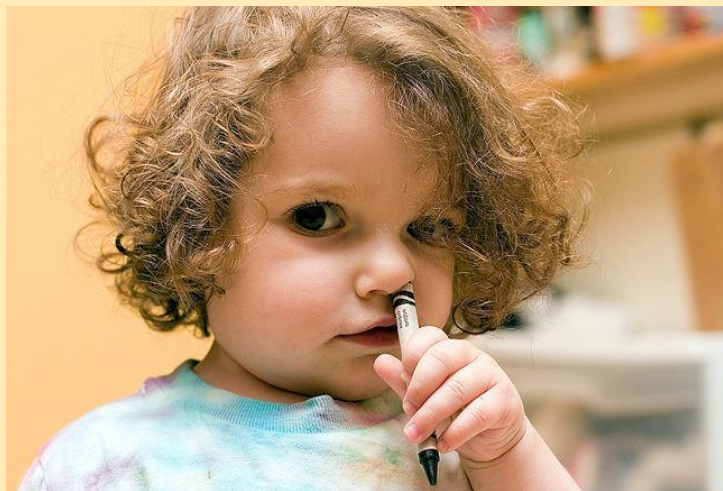



**Исполнитель: Аветисян Лилит  
Ваниковна**

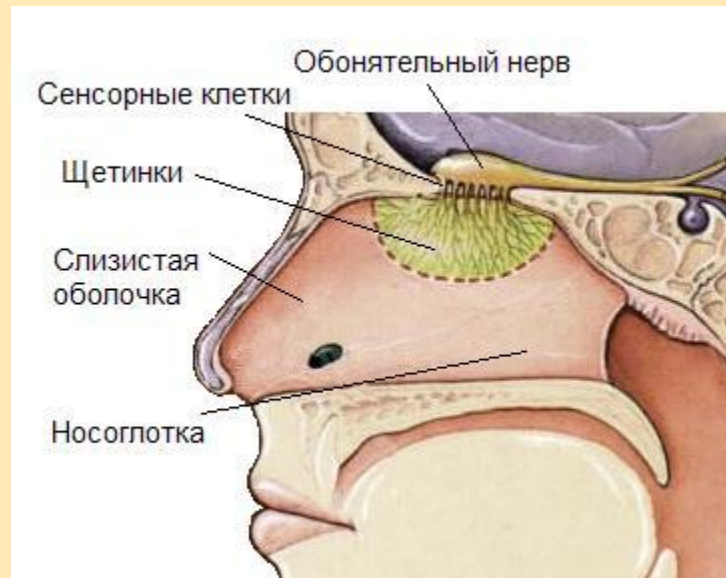


# ИНОРОДНЫЕ ТЕЛА НОСА



# ИНОРОДНЫЕ ТЕЛА НОСА-

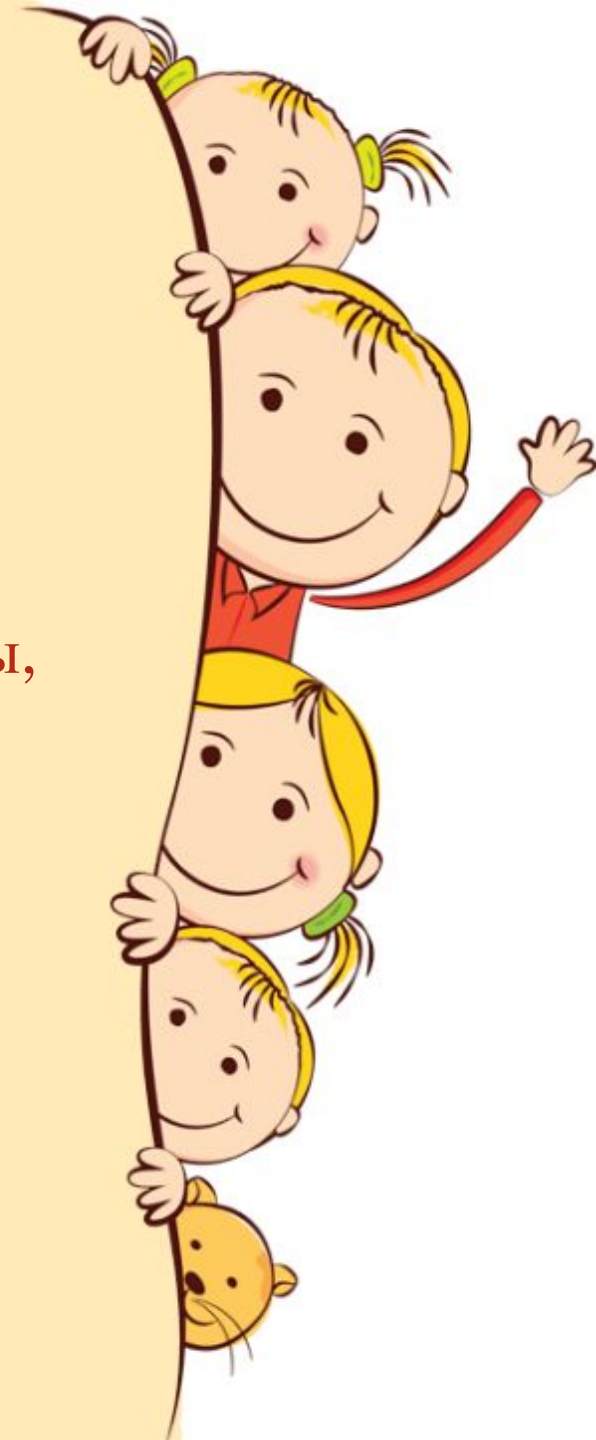
- Все предметы, которые каким-то образом попали в полость носа



# ПРИЧИНЫ ВОЗНИКНОВЕНИЯ

- Инородные тела так же могут попасть в полость ном при проникающем ранении лица.
- Инородное тело может проникнуть в хоаны, при попытках его неудачного удаления.

⋮



Инородные тела носа очень разные по величине, форме и характеру

## Живые

(пиявки, личинки, глисты)

## Металлические


(кнопки, шурупы, монеты, значки, булавки, пуговицы, гвозди, иголки)

## Органические

(кусочки овощей и фруктов, косточки плодов, спички)

Неорганические  
(мелкие бусины, пуговицы, камни, кусочки ваты, поролон, бумаги, губки.)

Неконтрастные и рентгеноконтрастные

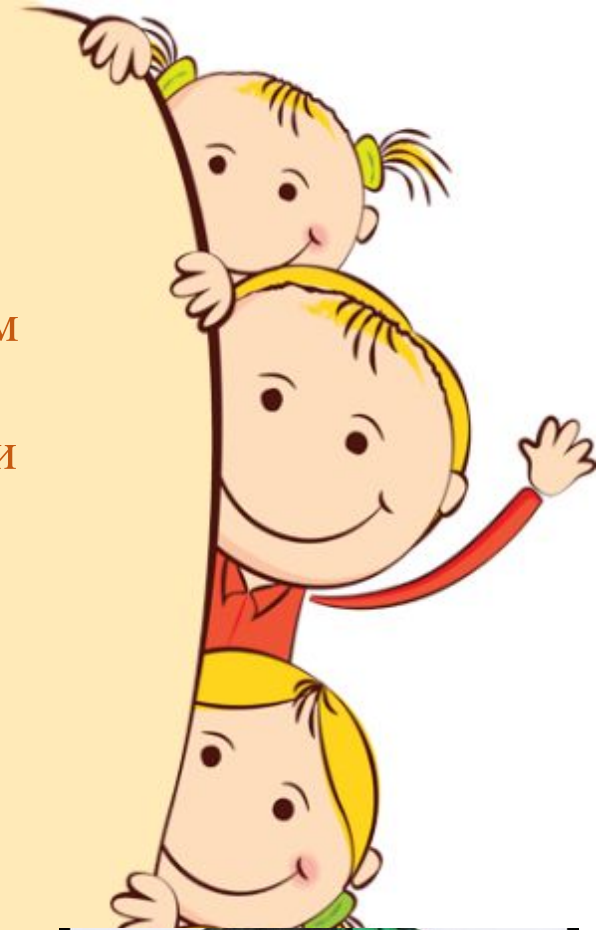



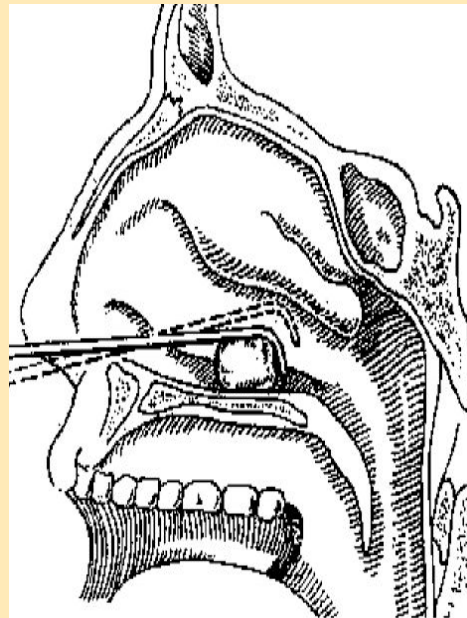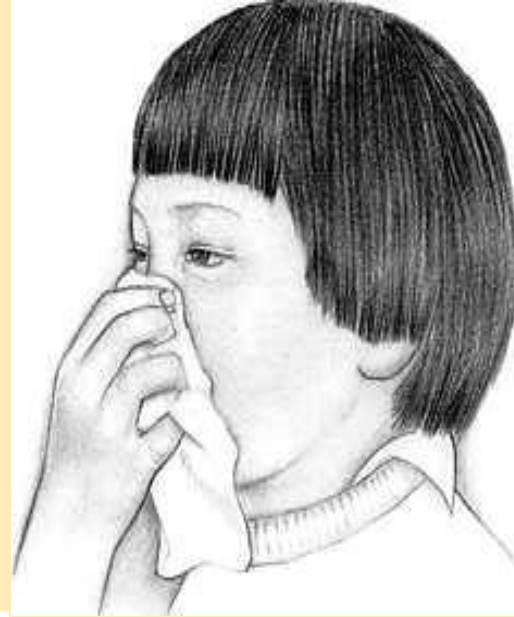
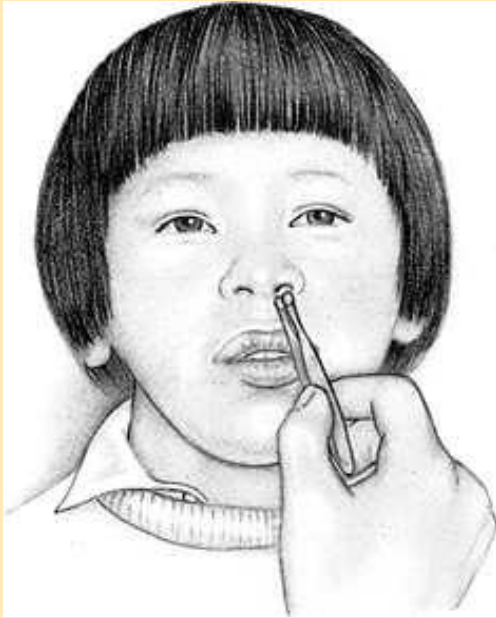## *Симптомы данного заболевания*

В основном инородные тела локализуются в носовом проходе, реже они могут находиться в среднем или нижнем носовом проходе, в области хоан, в преддверии носа, глубоко в задних отделах носа. Очень важным признаком наличия инородного тела в носу является заложенность носа, которая проявляется с одной стороны.

Если инородное тело длительное время находится в носу, то начинает развиваться гнойный процесс.

К первоначальным реакциям на попадания инородного тела в нос относят слезотечение, чихание, водянистые выделения с одной стороны. Эти симптомы долго не проявляются и быстро исчезают.





## Диагностика инородного тела носа

Самым точным из методов диагностики есть задняя и передняя риноскопия и фиброэндоскопия, в случае расположения инородного тела в заднем отделе полости носа. В таком случае слизистую оболочку носа тщательно анестезируют предварительно раствором адреналина, чтобы уменьшить отек.

### *Лечение инородного тела носа*

Самым доступным и простым способом является обычное высмаркивание носа. Этот способ особенно действует в тех случаях, когда инородное тело больших размеров. Перед процедурой нужно закапать в нос сосудосуживающий раствор. Если инородное тело не выделяется, то его извлекают из носа ребенка с помощью тупого крючка, применив перед этим местную анестезию. Крючок заводят сверху за инородное тело под контролем зрения и выводят по дну полости носа скользящими движениями.






## *Профилактика*

**Нужно внимательно следить за тем, чтобы ребенок не играл с очень мелкими игрушками.**

**Малышу нужно давать фрукты, предварительно удалив из них все косточки.**

**Если ребенок старший, постарайтесь ему объяснить, что в нос ничего вводить нельзя.**

•  
•



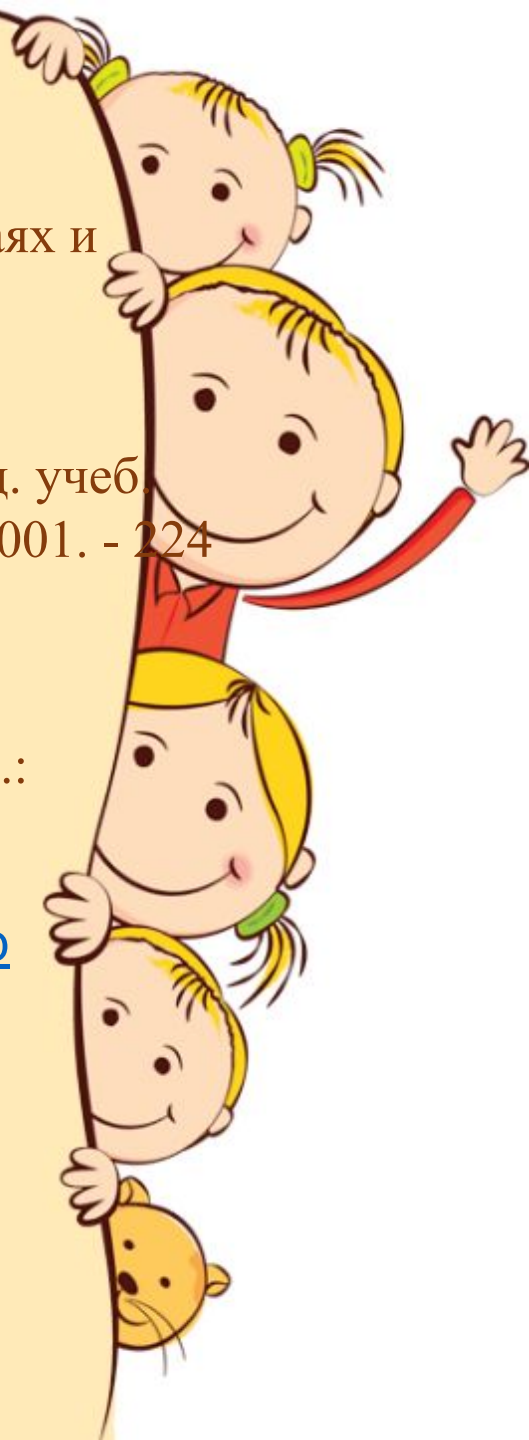## Источники

Булай П. И. Первая помощь при травмах, несчастных случаях и некоторых заболеваниях. Минск: Беларусь, 1989. -- 78 с.

Нейман Л.В., Богомильский М.Р. Анатомия, физиология и патология органов слуха и речи: Учеб. для студ. высш. пед. учеб. заведений / Под ред. В.И. Селиверстова. - М.: ВЛАДОС, 2001. - 224 с. (Коррекционная педагогика)

Помоги своему ребенку. Первая медицинская помощь в домашних условиях./ Пер. с англ. Под ред. М.Эйнцига./ М.: Практика, 1994. -- 96 с

<http://medbe.ru/firstaid/inorodnye-tela/okazanie-pervoy-pomoshchi-inorodnye-tela-lor-organov/>



**Будьте здоровы!**

