Методы обследования пациентов с патологией органов сердечно-сосудистой системы: расспрос, осмотр

АФО сердечно-сосудистой системы

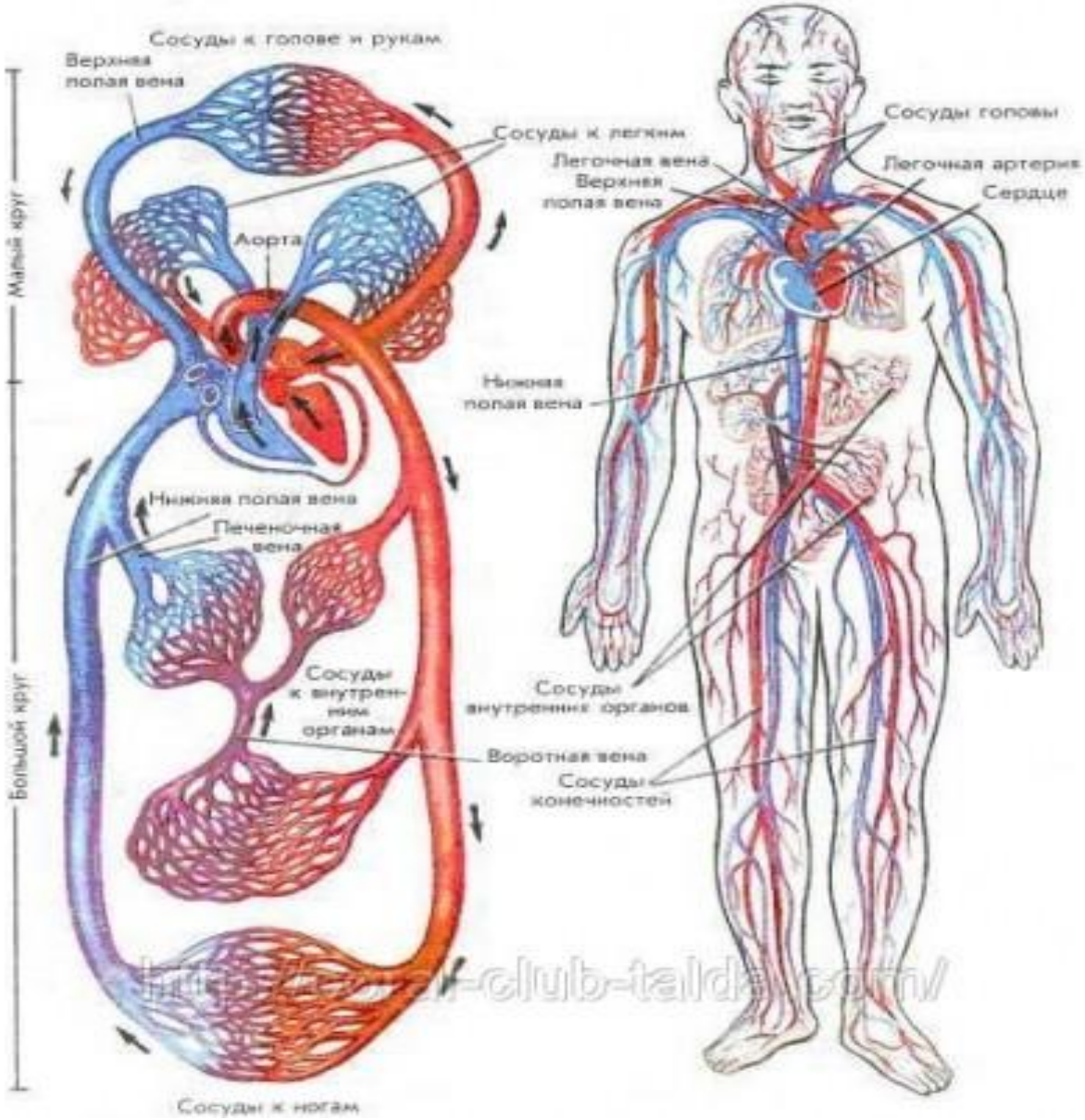

АФО сердечно-сосудистой системы

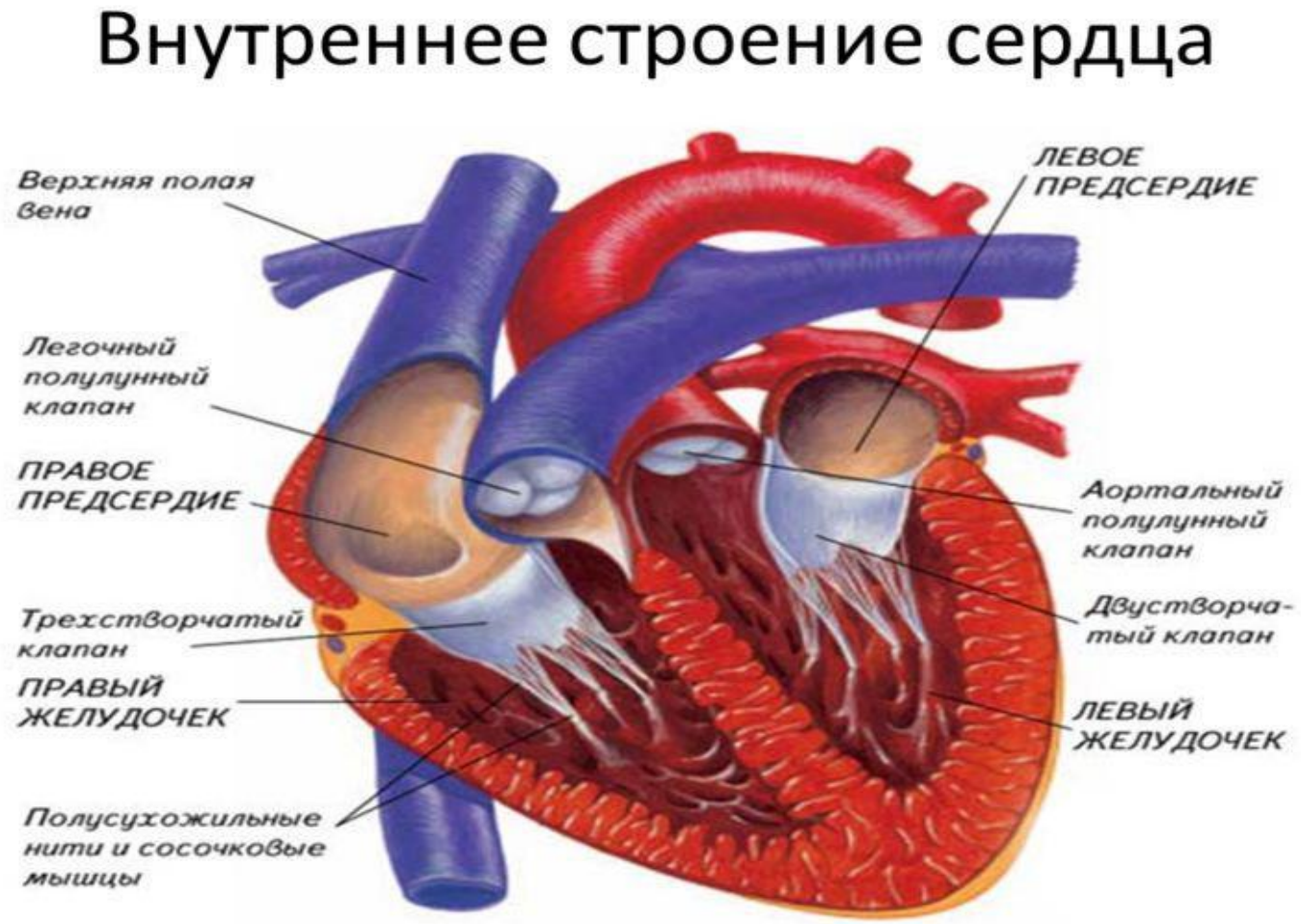

Жалобы

Основными жалобами, которые предъявляют больные с заболеваниями сердечно – сосудистой системы, являются:

- одышка
- боли в области сердца и, особенно, за грудиной
- сердцебиения и перебои в работе сердца,
- кашель и кровохарканье
- отёки
- головная боль
- головокружение
- общая слабость.

Жалобы

Боль, причины:

- поражение самого сердца (стенокардия, ОИМ, эндокардит, перикардит, миокардит, аортит),
- патология окружающих его тканей перелом ребра, периостит, плеврит, межреберная невралгия, миозит).

Обычно боли, связанные с патологией сердца, принято называть кардиальными, то есть сердечными, а боли не связанные с патологией сердца – кардиалгическими, то есть болями в области сердца.

Жалобы

Боль

Выяснить у больного:

- локализация
- иррадиация
- интенсивность
- причины и условия возникновения
- продолжительность
- характер
- от чего проходит

Жалобы

	Кардиальная боль	**Кардиалгическая боль**
Локализация	в области грудины или несколько левее её	в области верхушки сердца или в иных местах
Характер	жгучая, ломящая, давящая, сжимающие	обычно носит колющий, режущий характер.
Иррадиация	в левую руку, в область левой лопатки, в левую половину шеи, в нижнюю челюсть	или не имеет зоны иррадиации, или иррадиирует в левую половину грудной клетки
Интенсивность	высока	Мало интенсивна
Продолжительность	от нескольких секунд до 20 – 30 минут при стенокардии и может достигать 30 минут и более при ОИМ	продолжительна и может длиться часами и даже сутками.
Условия возникновения и исчезновения	начинается на высоте физической нагрузки и устраняется в состоянии покоя или приёма нитроглицерина	чаще связана нервно – психическим перенапряжением, травмой, или другими причинами. Облегчается эта боль скорее приёмом седативных препаратов

Жалобы

2. **Одышка (dyspnoe)** представляет собой тягостное ощущение нехватки воздуха, объективно проявляющееся учащением дыхания, является одним из ранних и наиболее постоянных признаков недостаточности сердечной деятельности

Обусловлена венозным застоем крови в малом круге кровообращения.

Выяснить у больного:

1. Обстоятельства появления: подъем по лестнице, ходьба, после еды, в покое.
2. Преимущественное затруднение фазы дыхания.
3. Усиление в горизонтальном положении.

* От одышки следует отличать приступ удушья, который, начинается внезапно, в состоянии покоя, появляется клокочущее дыхание – сердечная астма!

Жалобы

3. Кашель (tussis)

*Чаще сухой.

* Встречается при застое крови в малом круге кровообращения или аневризме аорты в результате раздражения блуждающего нерва.

4. Кровохарканье (haemoptoe) .

* Встречается при митральном пороке, ТЭЛА.

Жалобы

5. Сердцебиение (palpitatio cordis)

Это ощущение усиления и учащения сокращения сердца.

Встречается:

1. При поражении сердечной мышцы (миокардит, инфаркт миокарда, пороки сердца)
2. При поражении других органов (анемия, лихорадка, невроз, тиреотоксикоз)
3. У здоровых людей (при большой физической нагрузке, беге, злоупотреблении кофе, табаком)

Жалобы

5. **Ощущение «перебоев в сердце»**

Обусловлено нарушением сердечного ритма. Сопровождается чувством замирания, остановки сердца.

Выяснить у больного:

1. Обстоятельства появления: подъем по лестнице, ходьба, после еды, в покое.
2. В каком положении усиливается.

6. **Отеки** являются весьма серьёзными признаками недостаточности кровообращения. Следует помнить, что появление отёков зависит от снижения работоспособности либо левого, либо правого желудочков сердца.

Отеки на ногах обусловлены застоем в БКК. Впервые появляются к вечеру и за ночь исчезают.

В случае тяжёлой левожелудочковой недостаточности может развиться отёк лёгких

Анамнез заболевания

Необходимо выяснить когда и при каких обстоятельствах впервые проявилось его заболевание.

- Какие симптомы были первыми и в каком порядке они возникали.
- Подробно расспросить больного о характере течения заболевания, о периодах улучшения и ухудшения его состояния.
- Подробно выясняют какие обследования, где, кем проводились до момента осмотра больного.
- При этом следует попытаться выяснить результаты проведенных ранее исследований (
- Важно установить, какие методы лечения использовались ранее, и каков был результат этого лечения.

Анамнез жизни

- Выяснение ранее предшествующих заболеваний, например ангины, скарлатины, кори, которые могут привести к развитию многих заболеваний сердца.
- Следует выяснить условия жизни и работы больного, величину физической нагрузки, степень нервно - психического напряжения, наличие профессиональных вредностей, наличие вредных привычек.
- Особое внимание уделяют выяснению наследственности в плане предрасположенности к патологии сердечно – сосудистой системы.

Status praesens
Осмотр (inspectio)

Осмотр:

1. Положение больного.

- при одышке лежат с высоким или занимают положение ортопноэ
- при экссудативном перикардите положение сидя, наклонившись вперед
- при острой сосудистой недостаточности (шок, коллапс,) обычно лежат горизонтально с низким изголовьем.
- стоя – при приступе стенокардии и симптоме перемежающей хромоты (симптом витрины);
- вынужденная перемена положения тела при инфаркте миокарда и расслаивающей аневризме аорты.

Status praesens
Осмотр (inspectio)

Осмотр:

2. Окраска кожных покровов.

- цианоз (акроцианоз, центральный)
- бледность (аортальные пороки)
- иктеричность (тяжелая НК)
- цвет кофе с молоком (септический эндокардит). При эндокардите на коже больного можно обнаружить и точечные геморрагические высыпания на коже и конъюнктивах глаз (симптом Лукина).

Специфические виды лица:

- митральное лицо – лицо больного митральным стенозом – бледность кожи лица с цианозом щек, губ и моложавость;
- лицо Корвизара – лицо больного сердечной недостаточностью – желтушно-бледное с цианозом, одутловатое, обрюзглое с тусклыми глазами, полуоткрытым ртом.

A
C
B
D

Status praesens
Осмотр (inspectio)

3. Отеки

- локализуются на конечностях, при постельном режиме – на крестце, пояснице

- при надавливании образуется медленно выравнивающаяся ямка

- кожа при отеках бледная, гладкая и напряженная, при длительных приобретает коричневый оттенок

- анасарка – отек всего тела
- гидроторакс – скопление жидкости в плевральной полости
- гидроперикард – в перикарде
- Асцит - в брюшной полости

VrachFree.ru
Бесплатный врач

Status praesens
Осмотр (inspectio)

- При осмотре конечностей, кроме отёков можно увидеть трофические изменения кожи в области голеней с участками усиленной пигментации и трофическими язвами.
- При осмотре концевых фаланг пальцев можно увидеть их деформацию по типу барабанных палочек, возникающую у больных подострым септическим эндокардитом и при некоторых врождённых пороках сердца.

Status praesens
Осмотр (inspectio)

4. Осмотр области сердца и периферических сосудов:

- Сердечный горб (выпячивание области сердца). Развивается при гипертрофии сердца в детском возрасте.

- Верхушечный толчок (видна ограниченная ритмичная пульсация в области верхушки сердца. Встречается у астеников.

- Пульсация сонных артерий
- Симптом Мюссе. При недостаточности клапанов аорты.
- Пульсация яремных вен. При недостаточности трикуспидального клапана.
- Набухание и расширение шейных вен наблюдается при экссудативном перикардите, эмфиземе лёгких, пневмотораксе.
- Резко выступающие и извитые артерии, особенно височные, могут быть выявлены у больных гипертонической болезнью (симптом "червяка") и атеросклерозом

Status praesens
Осмотр (inspectio)

- У больных с недостаточностью аортального клапана может выявляться пульсация не только сонных артерий, но пульсация других артерий – подключичной, подмышечной, плечевой, локтевой, лучевой, вплоть до капиллярного пульса, определяемого лёгкого нажатия на ногтевую пластинку. Больной с такой распространённой пульсацией называется «пульсирующим человеком».
- Осмотр вен может выявить их расширение и переполнение. При затруднении оттока через воротную вену расширяются коллатерали, связывающие её с полыми венами. Они располагаются вокруг пупка, образуя caput Medusae