



Механическая антисептика

Подготовил: Султанов Д.

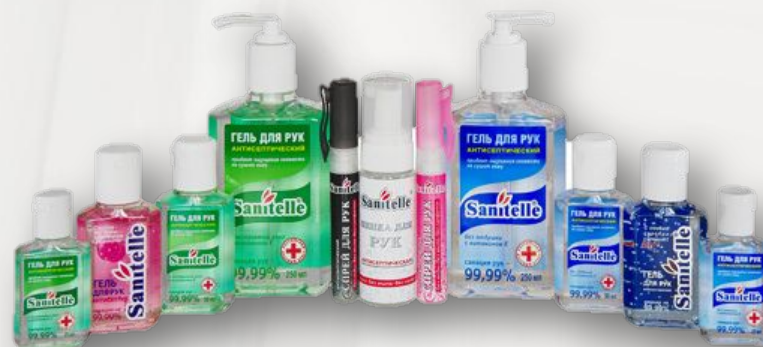Асептики и антисептики

- **Асептика** – это способ предупреждения попадания микробов в рану путем уничтожения их на всех предметах, соприкасающихся с раной (на руках хирурга, перевязочном материале и др.), физическими и химическими средствами.



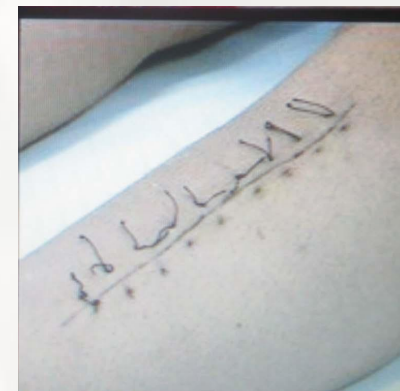
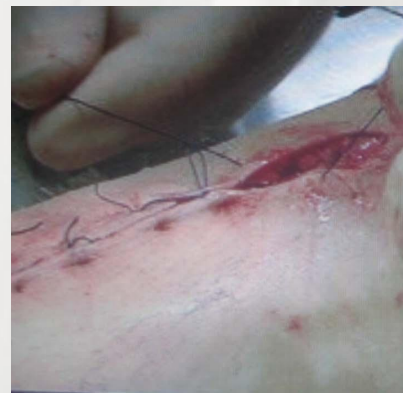
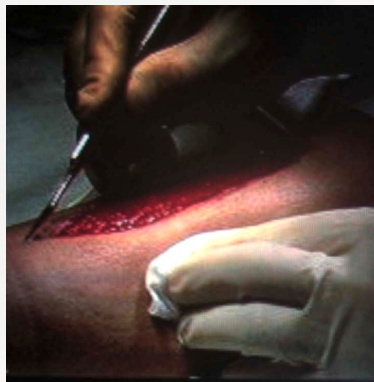
Асептики и антисептики

- **Антисептика** – это комплекс лечебно-профилактических мероприятий, направленных на борьбу с микробами в ране, снижение интоксикации организма, вызванной микробным заражением раны, и повышение защитных сил животного.



Механическая антисептика

— это применение механических методов, способствующих удалению из раны микроорганизмов, инородных тел, нежизнеспособных и некротизированных тканей, которые являются хорошей средой для размножения микроорганизмов.



*Вторичная хирургическая обработка раны
с наложением вторичных швов*

МЕХАНИЧЕСКАЯ АНТИСЕПТИКА

ТУАЛЕТ РАНЫ

1. Удаление гнойного экссудата
2. Удаление сгустков
3. Очищение раневой поверхности и кожи

ПЕРВИЧНАЯ ХИРУРГИЧЕСКАЯ ОБРАБОТКА РАНЫ

1. Рассечение
2. Ревизия
3. Иссечение краев, стенок и дна раны, удаление гематом, инородных тел и очагов некроза
4. Восстановление поврежденных тканей
5. Наложение швов

ВТОРИЧНАЯ ХИРУРГИЧЕСКАЯ ОБРАБОТКА РАНЫ

1. Иссечение нежизнеспособных тканей
2. Удаление инородных тел, гематом
3. Вскрытие карманов и затеков
4. Дренаж раны

ДРУГИЕ ОПЕРАЦИИ И МАНИПУЛЯЦИИ

1. Вскрытие гнойников (абсцесс, флегмона, панариций, др)
2. Вскрытие карманов и затеков
3. Пункция гнойников

Туалет раны

Туалет раны — обязательный элемент обработки поверхности ранения, целью которого является очищение раны от грубых загрязнений, удаление фрагментов некротических образований, дезинфекция кожных покровов вокруг, промывание полости раны (раневого канала) антисептическими растворами, местное введение антибиотиков, дренирование раневого канала полихлорвиниловой трубкой, наложение асептической повязки и, при ранении нервных стволов, транспортная иммобилизация.

Туалет ожогов не отличается от туалета механических повреждений. В случае если травма — огнестрельное ранение, которое локализовано только в мягких тканях, то всё его лечение и ограничивается проведением туалета



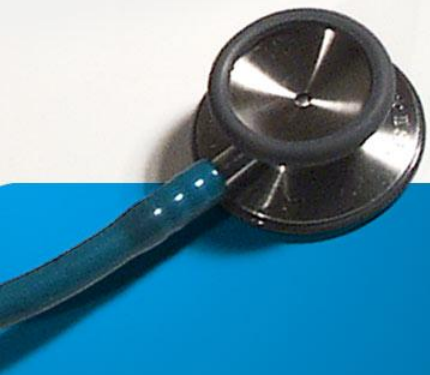

Осуществление туалета раны

- **Показание:** механическое очищение, дезинфекция раны и ее краев, дубление кожи.
- **Осложнения:** некроз мягких тканей в ране при попадании в нее спиртосодержащих лекарств.
- **Приготовить:** стерильный перевязочный материал и инструментарий: пинцеты, шарики, салфетки, корнцанг, ножницы; стерильные лотки; растворы антисептиков: 70 – 96% раствор спирта, 1% раствор йодоната, 3% раствор перекиси водорода, фурациллин 1:5000; эфир; клеол (лейкопластырь); емкости для отработанного материала, контейнеры с дезинфицирующими растворами.

ПЕРВИЧНАЯ ХИРУРГИЧЕСКАЯ ОБРАБОТКА РАНЫ (ПХО)

- это первая хирургическая операция, выполняемая пациенту с раной с соблюдением асептических условий, при обезболивании и заключающаяся в последовательном выполнении следующих этапов:
 1. Рассечение раны.
 2. Ревизия раневого канала.
 3. Иссечение краев, стенок и дна раны.
 4. Гемостаз.
 5. Восстановление целостности поврежденных органов и структур
 6. Наложение швов на рану с оставлением дренажей (по показаниям).



Основные виды ПХО

Чем раньше от момента повреждения выполнена ПХО раны, тем ниже риск инфекционных осложнений.

В зависимости от давности раны применяются три вида ПХО:

1. Ранняя

- производится в срок до 24 часов с момента нанесения раны,
- включает все основные этапы и обычно заканчивается наложением первичных швов.
- При обширном повреждении подкожной клетчатки, невозможности полностью остановить капиллярное кровотечение в ране оставляется дренаж на 1-2 суток. В дальнейшем проводится лечение как при «чистой» послеоперационной ране.

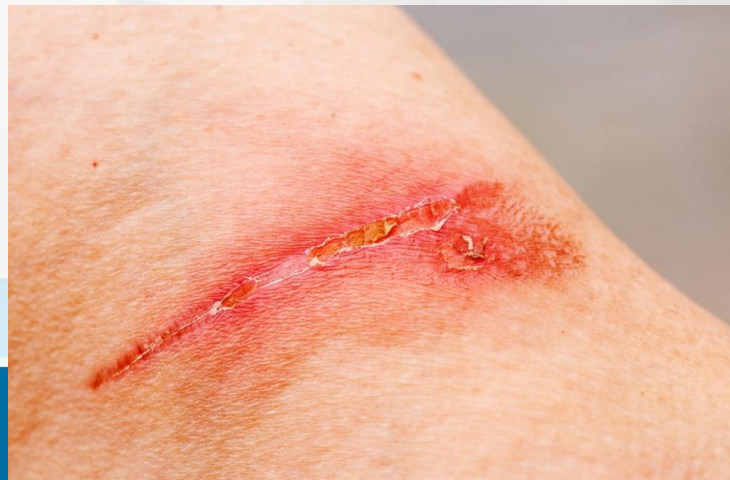

(с)Уцелею.Ру - wWw.Uceleu.Ru - Все о выживании...

Основные виды ПХО

2. Отсроченная

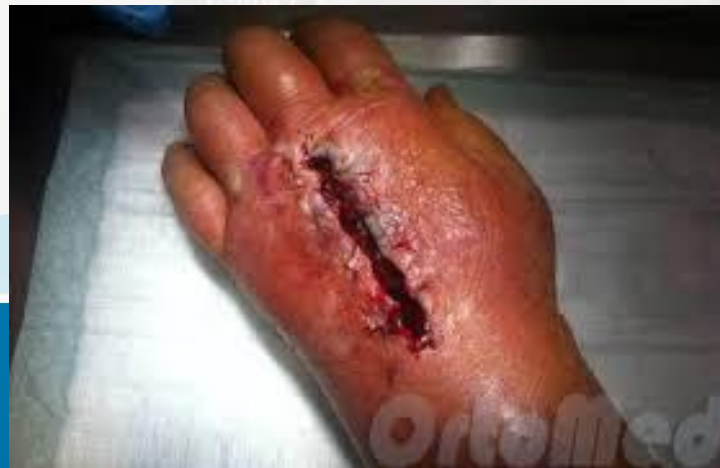- выполняется с 24 до 48 часов после нанесения раны. В этот период развиваются явления воспаления, появляется отек, экссудат.
- Отличием от ранней ПХО является осуществление операции на фоне введения антибиотиков и завершение вмешательства оставлением раны открытой (не ушитой) с последующим наложением первично-отсроченных швов.



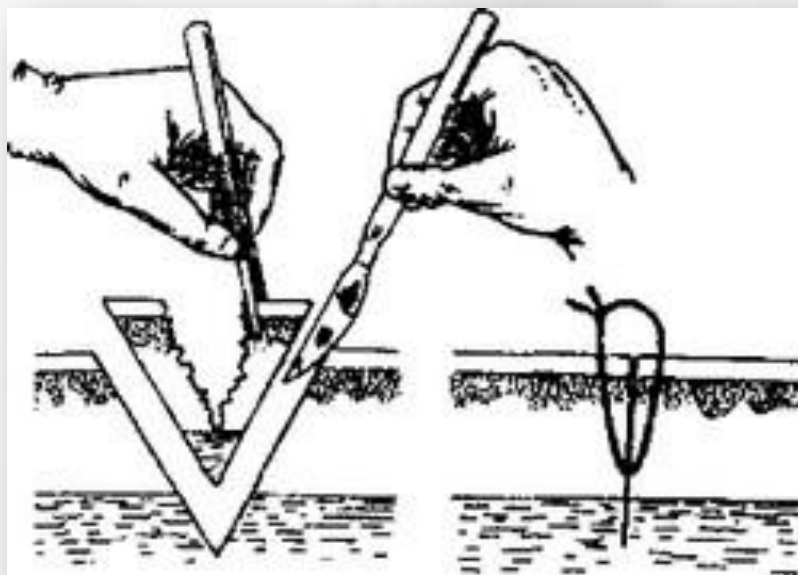
Основные виды ПХО

3. Поздняя

- производится позже 48 часов, когда воспаление близко к максимальному и начинается развитие инфекционного процесса.
- Даже после ПХО вероятность нагноения остается большой. В этой ситуации необходимо оставить рану открытой (не ушивать) и провести курс антибиотикотерапии.
- Возможно наложение ранних вторичных швов на 7-20 сутки, когда рана полностью покроется грануляциями и приобретет относительную резистентность к развитию инфекции.



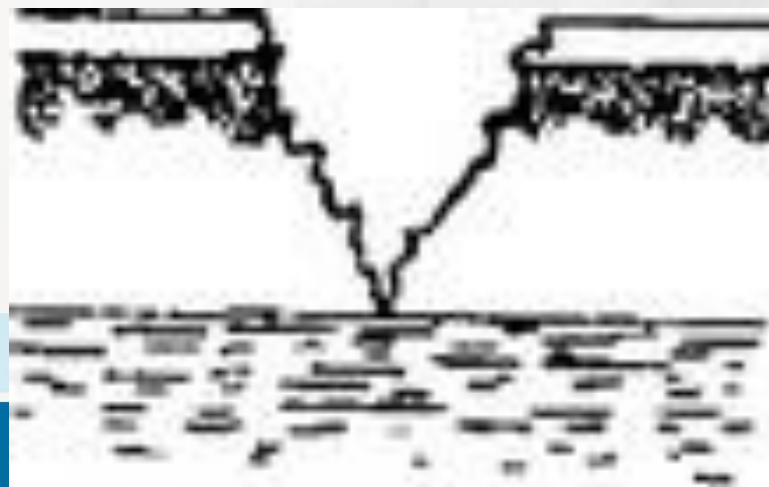
Таким образом благодаря ПХО случайная инфицированная рана становится резаной и асептической, что создает возможность ее быстрого заживления первичным натяжением.



Рассечение раны необходимо для полной под контролем глаза ревизии зоны распространения раневого канала и характера повреждения.

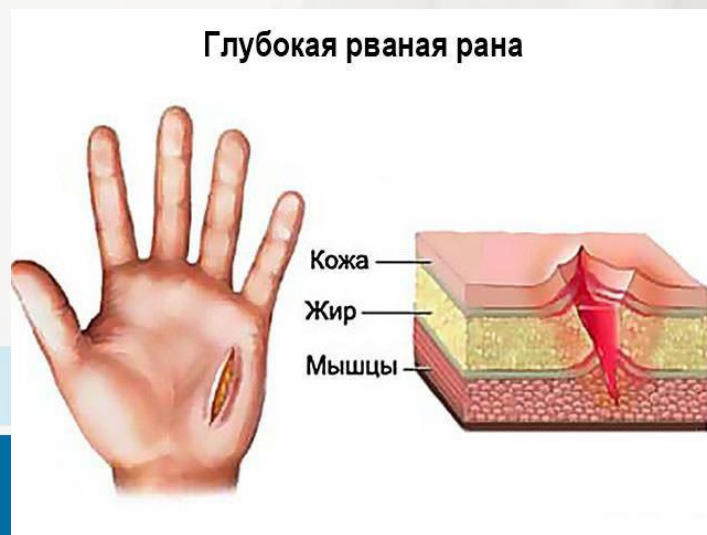

Иссечение краев, стенок и дна раны производится для удаления некротизированных тканей, инородных тел, а также всей раневой поверхности, инфицированной при ранении. После выполнения этого этапа рана становится резаной и стерильной. Дальнейшие манипуляции следует проводить только после смены инструментов и обработки или смены перчаток.



Обычно рекомендуется иссекать края, стенки и дно раны единым блоком примерно на 0,5-2,0 см. При этом необходимо учитывать *локализацию раны, ее глубину и вид поврежденных тканей*.

При загрязненных, размозженных ранах, ранах на нижних конечностях иссечение должно быть достаточно широким. При ранах на лице удаляются лишь некротизированные ткани, а при резаной ране иссечение краев и вовсе не производится. Нельзя иссекать жизнеспособные стенки и дно раны, если они представлены тканями внутренних органов (мозг, сердце, кишечник и др.).



- ✓ После иссечения осуществляется тщательный гемостаз для профилактики гематомы и возможных инфекционных осложнений.
- ✓ Восстановительный этап (шов нервов, сухожилий, сосудов, соединение костей и др.) желательно выполнять сразу при ПХО
- ✓ Ушивание раны является завершающим этапом ПХО.



Ушивание раны

Варианты завершения ПХО:

1. Послойное ушивание раны наглухо:

- Производится при небольших ранах с малой зоной повреждения (резаные, колотые и пр.),
- малозагрязненных ранах,
- при локализации ран на лице, шее, туловище или верхних конечностях
- при малом сроке с момента повреждения.

2. Ушивание раны с оставлением дренажа (дренажей)

- Есть риск развития инфекции, но он очень невелик
- При локализации раны на стопе или голени
- При большой зоне повреждения

ПХО выполняется через 6-12 часов с момента повреждения



Ушивание раны

Варианты завершения ПХО:

3. Рану не зашивают
 - поздняя ПХО,
 - обильное загрязнение раны землей,
 - массивное повреждение тканей (размозженная, ушибленная рана),
 - сопутствующие заболевания (анемия, иммунодефицит, сахарный диабет),
 - локализация на стопе или голени,
 - пожилой возраст пациента.

