

Лекция



***Грыжи пищевода
диафрагмы***

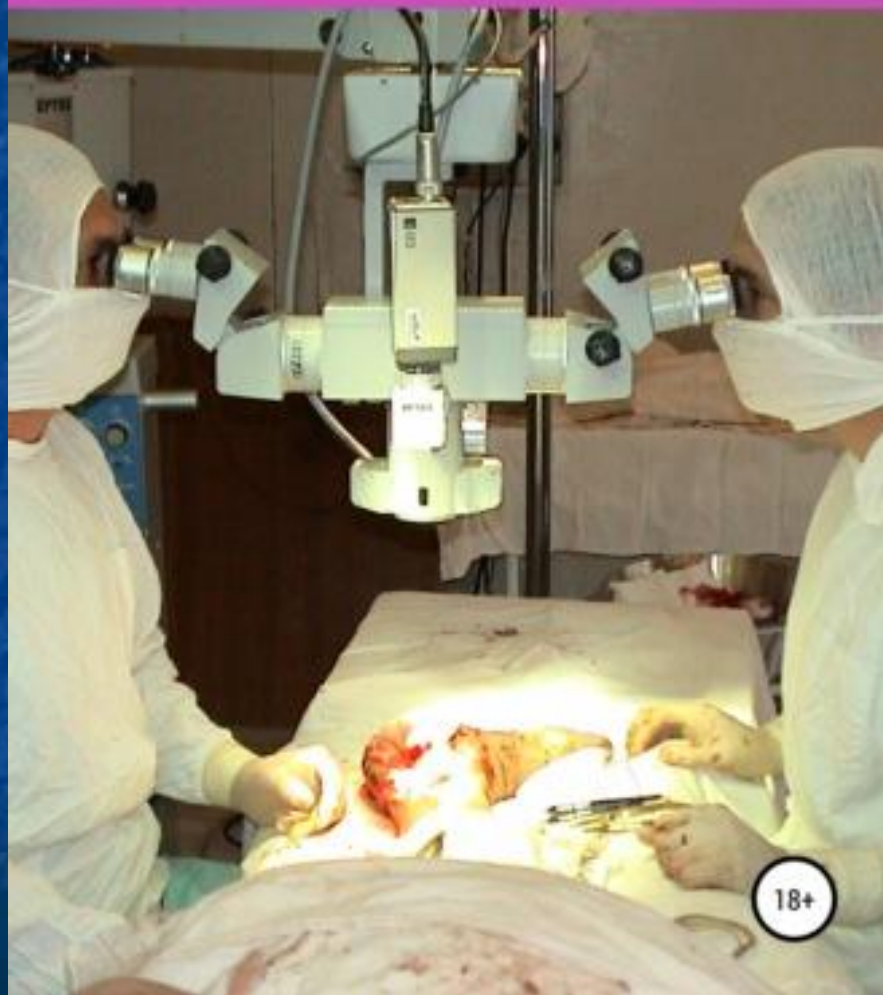Уфа 2021

Нуртдинов Марат Акдасович



Нуртдинов М.А.

Факультетская хирургия для педфака
За 10 дней



18+

Назад

- Моя страница
- Новости
- Мессенджер **159**
- Друзья
- Сообщества
- Фотографии
- Видео
- Клипы
- Игры
- Объявления
- Мини-приложения
- VK Pay
- Работа
- Закладки
- Файлы
- Лаборатори... **100**

ОНТОЛОГИЯ

установить статус

Информация Меню

Психолог, психоаналитик в Уфе, Уфа Подробнее

Добавить обсуждение

Добавить фотографии

Создать мероприятие

Рекомендации по ведению сообщества

Используйте все возможности ВКонтакте, чтобы сделать ваше сообщество удобнее и информативнее. Мы подобрали несколько советов вам в помощь.

Создайте первое обсуждение **New**



Вы участник

- Написать сообщение
- Управление
- Сообщения
- Статистика
- Комментарии

-
-
-
-
-
-
- 54

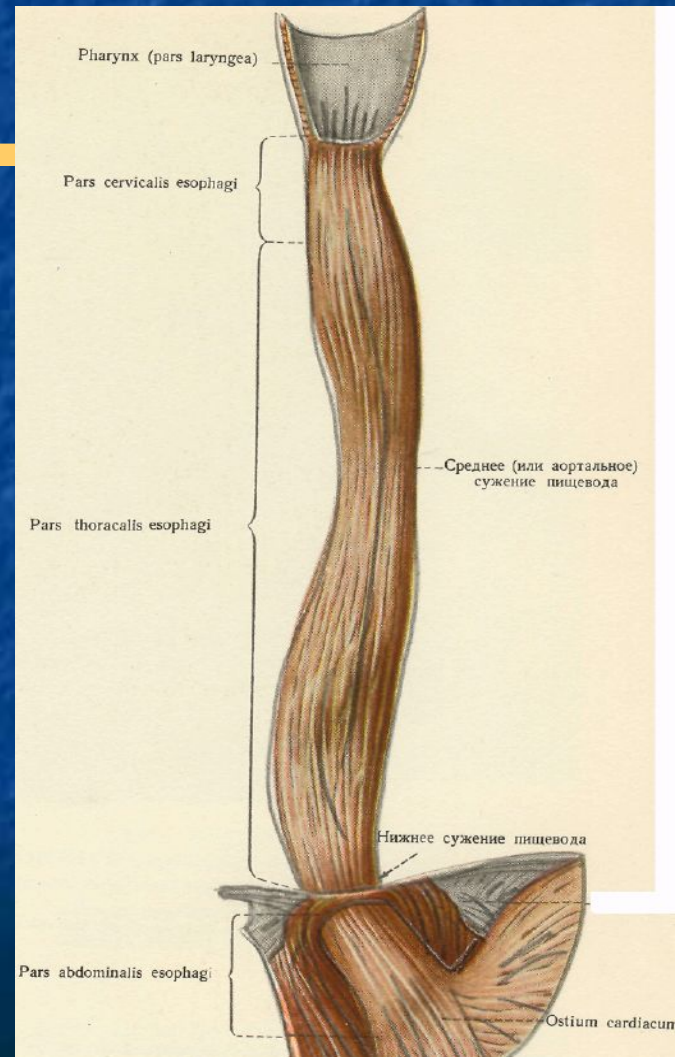
shutterstock_3816....jpg

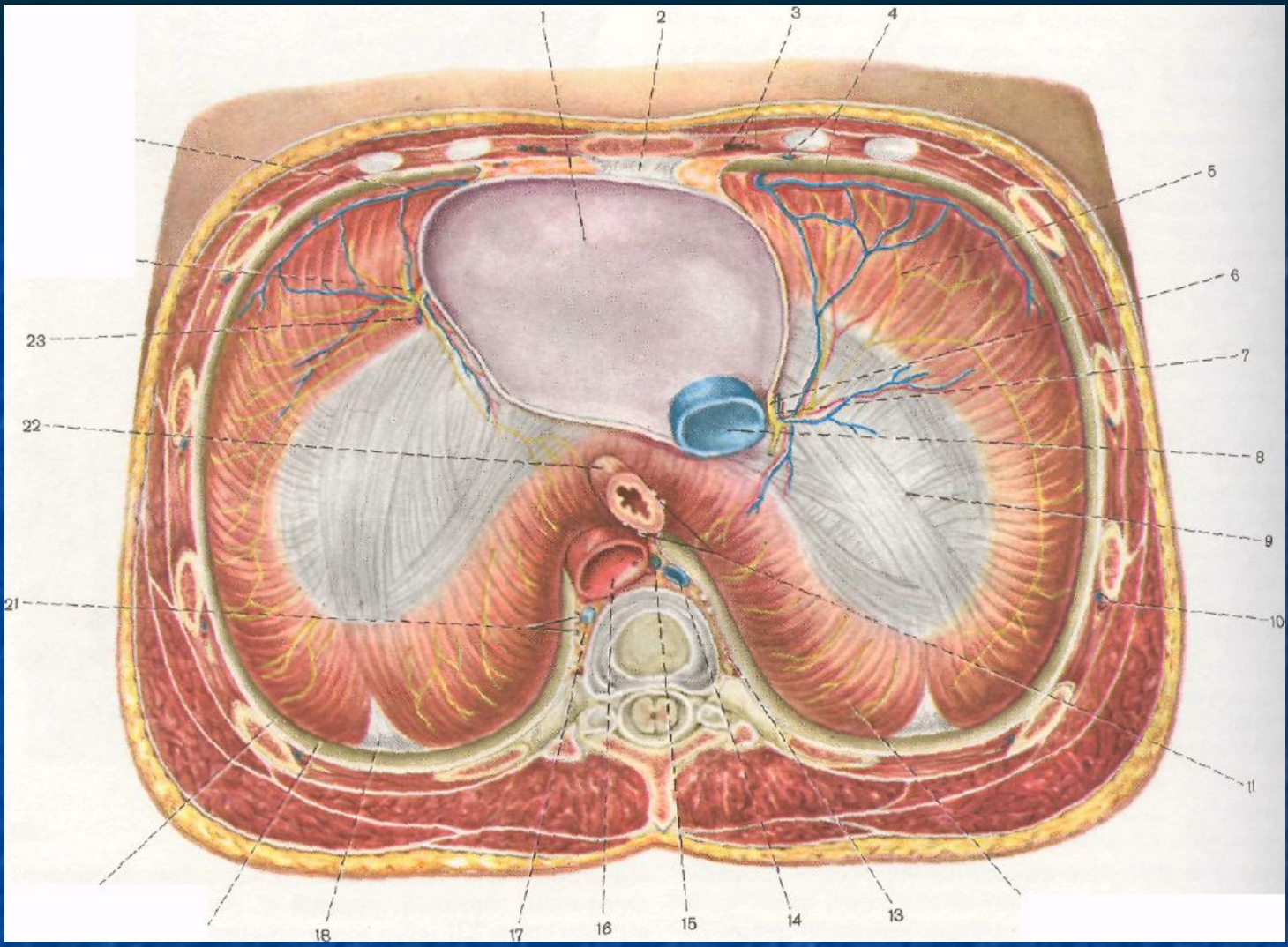
Невозможно безопасно скачать файл "bh4a0qj12sfrct6yei....jpg". Закреть

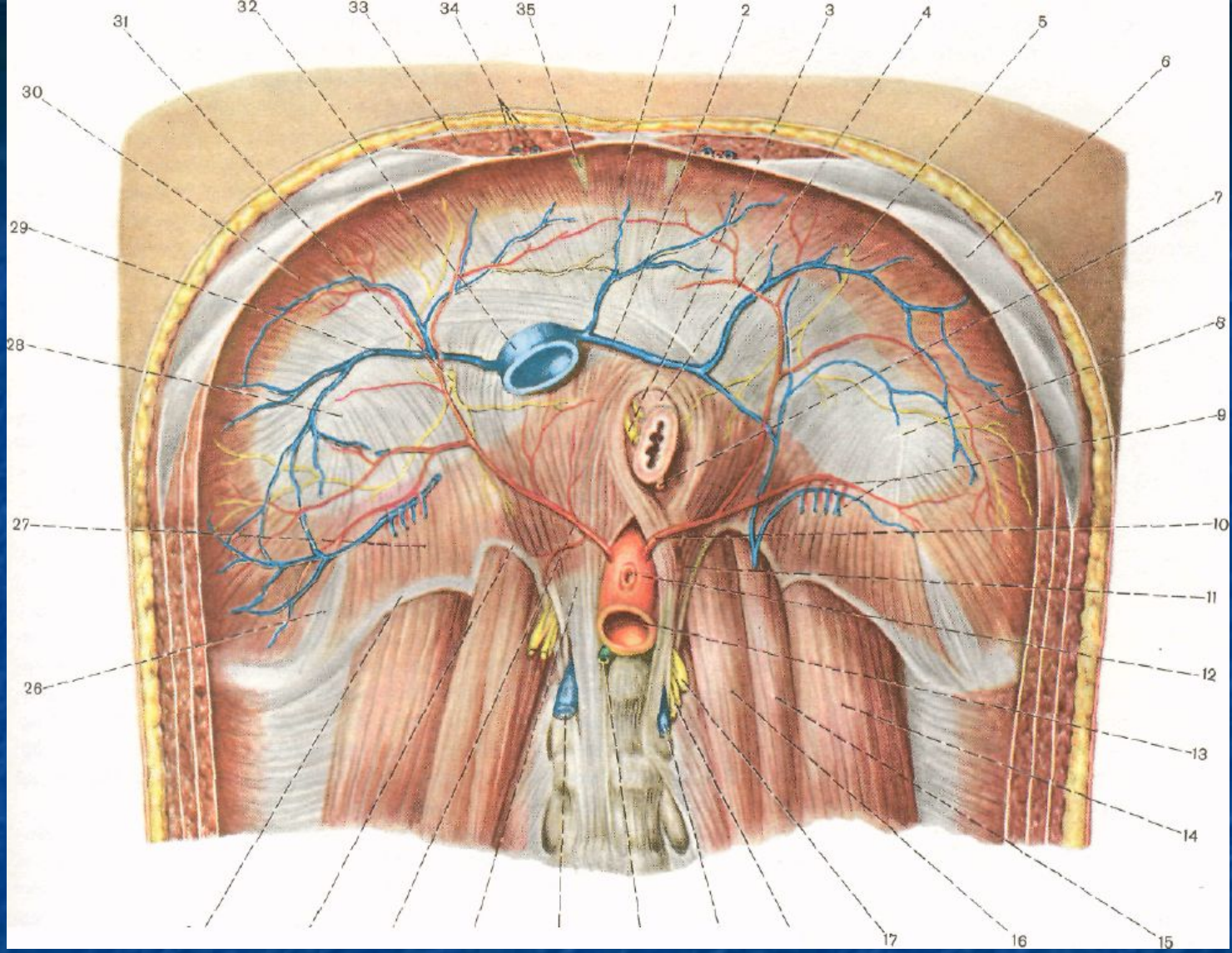
Показать все

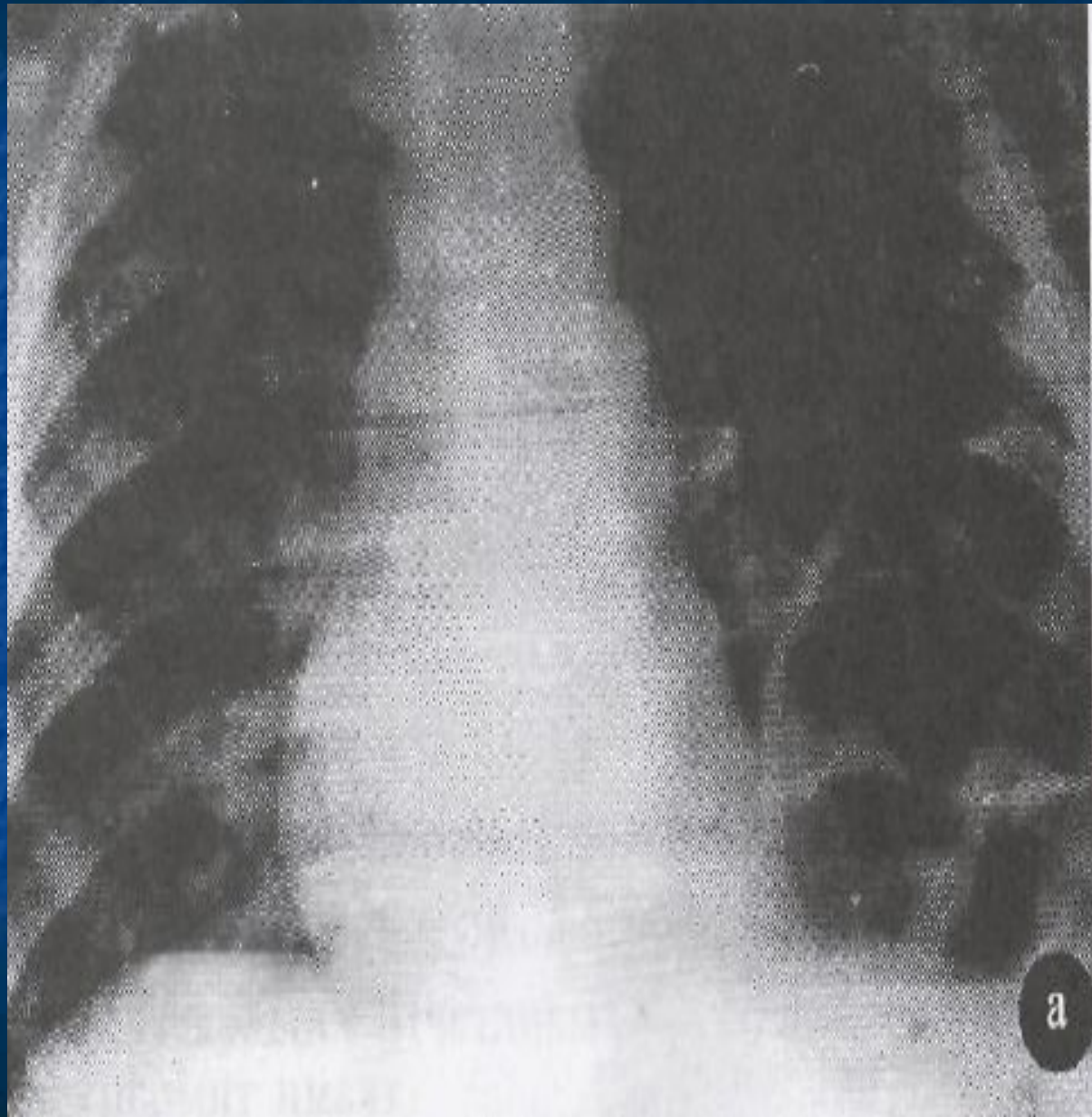
Анатомия пищевода

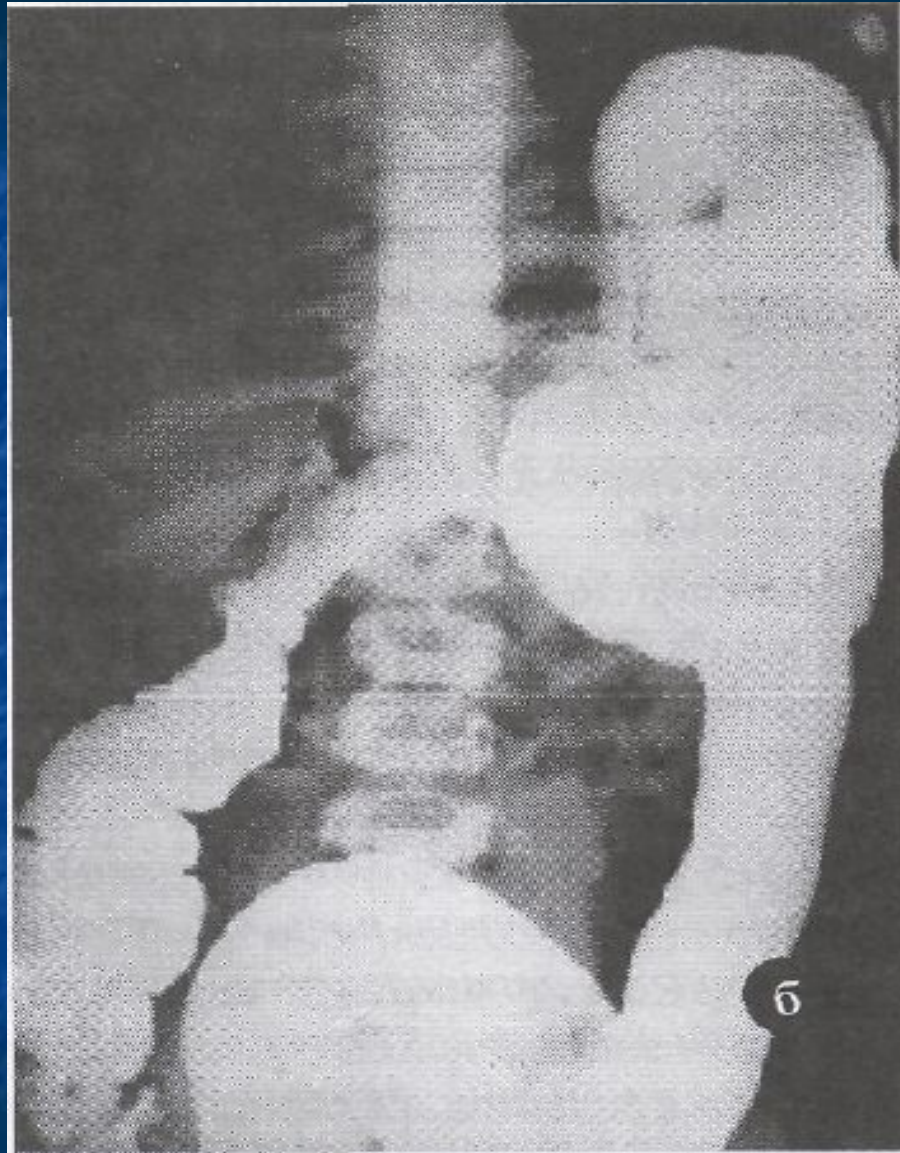
- Отделы пищевода











Классификация диафрагмальных грыж

(Всесоюзный научный центр хирургии)

- 1. Травматические:
 - а) Истинные;
 - б) Ложные.
- 2. Нетравматические:
 - а) Ложные врожденные грыжи;
 - б) Истинные грыжи слабых зон диафрагмы;
 - в) Истинные грыжи атипичной локализации;
- 3. Грыжи естественных отверстий диафрагмы:
 - а) пищеводного отверстия;
 - б) редкие грыжи естественных отверстий.

Основные факторы влияющие на клинические проявления диафрагмальных грыж

- 1) сдавления и перегибов в грыжевых воротах органов брюшной полости, перемещенных в грудную клетку;
- 2) компрессии легкого и смещения средостения выпавшими через отверстие диафрагмы органами
- 3) нарушения функции самой диафрагмы.

Общая симптоматика диафрагмальных грыж

- 1) гастроинтестинальные, связанные с нарушением деятельности перемещенных органов брюшной полости,
- 2) кардиореспираторные, зависящие от сдавления легких или смещения средостения.
- 3) К симптомам, которые можно связать непосредственно с поражением самой диафрагмы, следует отнести лишь боли, иррадиирующие в надключичное пространство и надплечье, что связано особенностями иннервации диафрагмы («френикус-симптом»).

Травматические диафрагмальные грыжи

- Этиология: Открытые и закрытые (0,8-2,2%) ранения
- Клинически целесообразно различать: 1) острую, 2) хроническую, 3) ущемленную травматическую диафрагмальную грыжу

Врожденные диафрагмальные грыжи

- Врожденные диафрагмальные грыжи являются своеобразным пороком развития грудобрюшной преграды, при котором происходит перемещение органов брюшной полости в грудную через естественные или патологические отверстия в диафрагме, а также путем выпячивания ее истонченного участка. Сведения о частоте врожденных диафрагмальных грыж у детей разноречивы. По С.Я.Долецкому 1 случай на 1700 родившихся, по Г.А.Баирову 1:2500, по А.А.Гумерову 1:3365 (3,8%).

Классификация врожденных диафрагмальных грыж

- **III. Грыжи переднего отдела диафрагмы**
- 1. Парастернальная
 - правосторонняя
 - левосторонняя
 - двусторонняя
- 2. Френико-перикардальная
- 3. Ретроградная френико-перикардальная

До 30- 40% населения стран Западной Европы и Северной Америки имеют симптомы гастроэзофагеальной рефлюксной болезни. Не менее чем у 26-50% больных, рефлюкс – эзофагит обусловлен диафрагмальной грыжей (Smout A. и соавт., 1992; Catalano F. и соавт., 1993). Истинная распространенность заболевания мало изучена, что связано с большой вариабельностью клинических проявлений от эпизодически возникающей изжоги до ярких признаков осложненных грыж пищеводного отверстия диафрагмы. Это наглядно показал D.O.Castell (1985) в схеме "айсберга". У большинства больных имеются слабовыраженные и спорадические симптомы, по поводу которых они не обращаются к врачу, а самостоятельно принимают щелочи или пользуются советами знакомых ("телефонные"), - подводная часть "айсберга". Среднюю, надводную, часть "айсберга" составляют больные грыжами пищеводного отверстия диафрагмы с выраженными или постоянными симптомами, но без осложнений ("амбулаторные"). В таких случаях необходимо регулярное лечение. Наконец, вершина "айсберга" - это небольшая группа больных, у которых развились осложнения (пептические язвы, кровотечение, стриктуры) - "госпитальные" рефлюксы.

Классификация

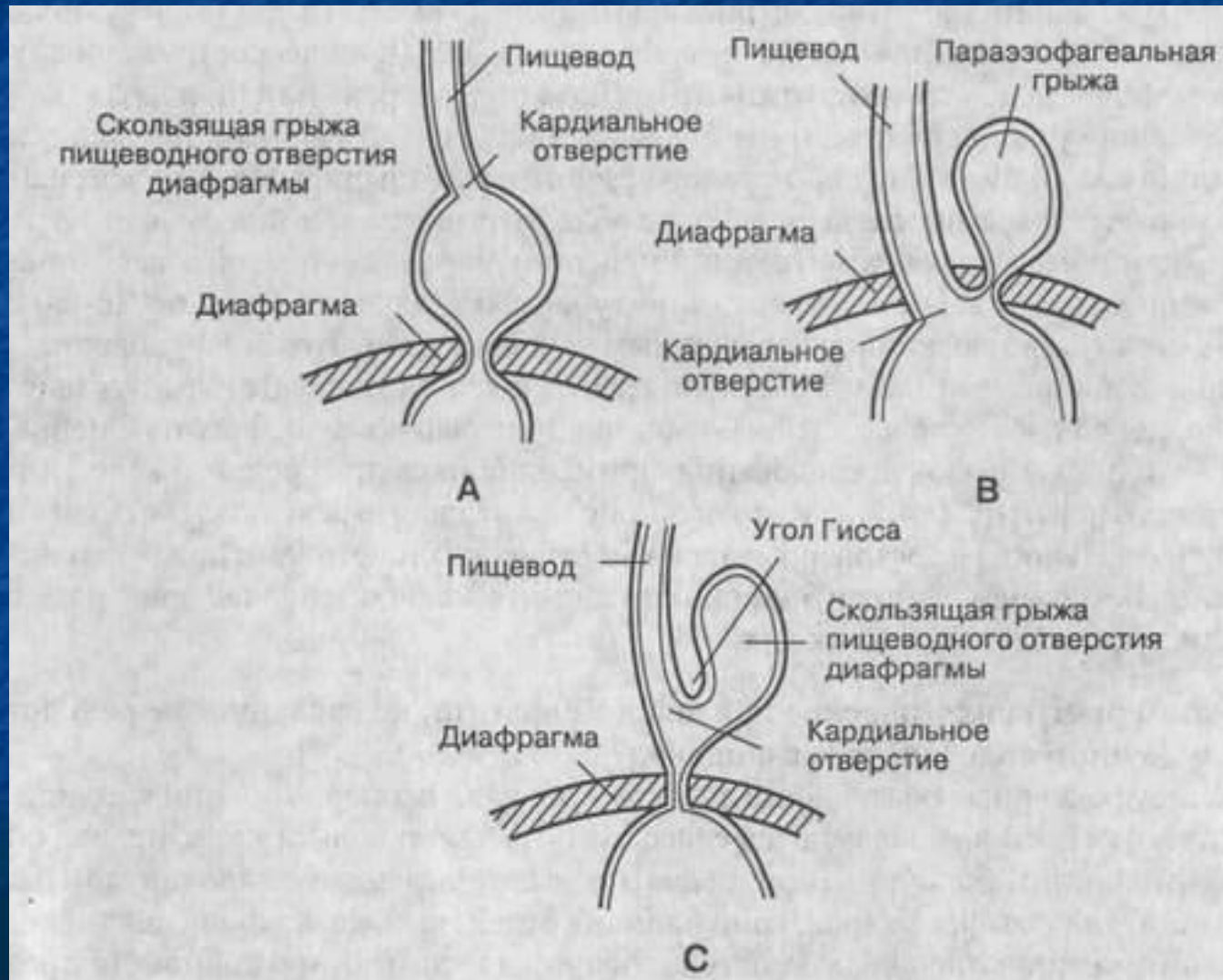
У нас в стране широко применяется классификация ГПОД, предложенная Б.В.Петровским, Н.Н.Каншиным. Последняя делит все ГПОД на: 1) скользящие, 2) параэзофагеальные, 3) короткий пищевод, 4) гигантские ГПОД. Наиболее часто встречающиеся ГПОД - скользящие называются также аксиальными вследствие того, что смещение пищевода и кардии вверх происходит строго по общей оси. В то время как при параэзофагеальных ГПОД смещение органов брюшной полости вверх происходит рядом с пищеводом. Скользящие ГПОД делятся в свою очередь на: кардиальные и кардиофундальные. Кардиальные ГПОД образуются при смещении в грудную клетку абдоминального отдела пищевода и части кардиального отдела желудка, а при кардиофундальных ГПОД в грудную клетку пролабирует не только кардия, но и дно желудка

Скользящие грыжи

Грыжа пищеводного
отверстия диафрагмы



ГПОД



СИМПТОМЫ

Изжога - кардинальный симптом ГПОД - встречается у 20-40 % взрослого населения США, однако только 2 % лечатся по поводу ГПОД.

Боль при грыже пищеводного отверстия диафрагмы возникает у 40 – 50% пациентов. Боль бывает довольно интенсивной, ощущается за грудиной, имеет жгучий характер и, поэтому, нередко путается пациентами с болью при стенокардии. Боль при грыже пищевода чаще всего связана с наклонами, физической нагрузкой и усиливаются в положении лежа. Боль при грыже пищеводного отверстия диафрагмы часто сопровождается с забросом пищи в пищевод и, в тяжелых случаях, в рот (называется такое явление регургитация) При перемене положения тела боль часто стихает.

Следующим частым симптомом грыжи пищеводного отверстия диафрагмы является отрыжка. Отрыжка — непроизвольное

внезапное выделение газов через рот из желудка или пищевода, иногда с примесью содержимого желудка, встречается у 30 - 73% больных.

Отрыгивание происходит желудочным содержимым или воздухом.


Отрыжке, как правило, предшествует чувство распирания в подложечной области. Данное состояние возникает после еды или во время разговора.

Прием спазмолитиков бывает неэффективным, облегчение приносит лишь отрыжка значительным количеством пищи.

Затруднение при прохождении пищи по пищеводу при грыже пищеводного отверстия диафрагмы носит перемежающийся характер.

Часто провоцируется приемом очень холодной или наоборот очень горячей пищей, а также нервными перегрузками. Постоянный характер затруднений прохождения пищи по пищеводу должен насторожить в отношении осложнений (стриктуры пищевода, язвенные поражения пищевода, ущемление грыжи ПОД).

Симптом «Шнурков»



Патофизиология.

Поскольку в желудке давление выше, чем в грудной полости, рефлюкс желудочного содержимого в пищевод должен бы быть явлением постоянным. Однако благодаря запирательным механизмам кардии он возникает редко, на короткое время (менее 5 минут) и вследствие этого не рассматривается как патология

Патофизиология.

ГПОД - многофакторное заболевание. I.W.Ferston и соавт. (1995) различают следующие факторы: стресс, ожирение, беременность, курение, прием лекарств (антагонисты кальция, антихолинергические препараты, бета-блокаторы и др.), факторы питания (жир, шоколад, кофе, фруктовые соки, алкоголь, острая пища).

Развитие заболевания связывают с рядом причин:

- 1) недостаточностью нижнего эзофагеального сфинктера;
- 2) рефлюксом желудочного и дуоденального содержимого в пищевод;
- 3) снижением пищеводного клиренса;
- 4) уменьшением резистентности слизистой оболочки пищевода.

Непосредственной причиной рефлюкс-эзофагита является длительный контакт желудочного (соляная кислота, пепсин) или дуоденального (желчные кислоты, трипсин) содержимого со слизистой оболочкой пищевода

Недостаточность нижнего пищеводного сфинктера (НПС).

Возникновение желудочно-пищеводного заброса есть результат относительной или абсолютной недостаточности запирающего механизма кардии. К относительной недостаточности кардии приводит значительный рост интрагастрального давления. Например, интенсивное сокращение антрального отдела способно порождать гастроэзофагеальный рефлюкс даже у лиц с нормальной функцией нижнего пищеводного сфинктера. Относительная недостаточность кардиального затвора встречается у 9-13% больных ГПОД. Гораздо чаще имеет место абсолютная кардиальная недостаточность.

К механизмам, поддерживающим состоятельность функции области пищеводно-желудочного перехода, относятся: нижний пищеводный сфинктер, диафрагмально-пищеводная связка, слизистая "розетка", острый угол Гиса, внутрибрюшное расположение нижнего пищеводного сфинктера, круговые мышечные волокна желудка

Главная роль в "запирательном" механизме кардии отводится состоянию нижнего пищеводного сфинктера. У здоровых лиц давление в этой зоне составляет $20,8 \pm 3$ мм рт.ст. У больных с ГЭРБ оно снижается до $8,9 \pm 2,3$ мм рт.ст..

Тонус находится под воздействием значительного числа экзогенных и эндогенных факторов.

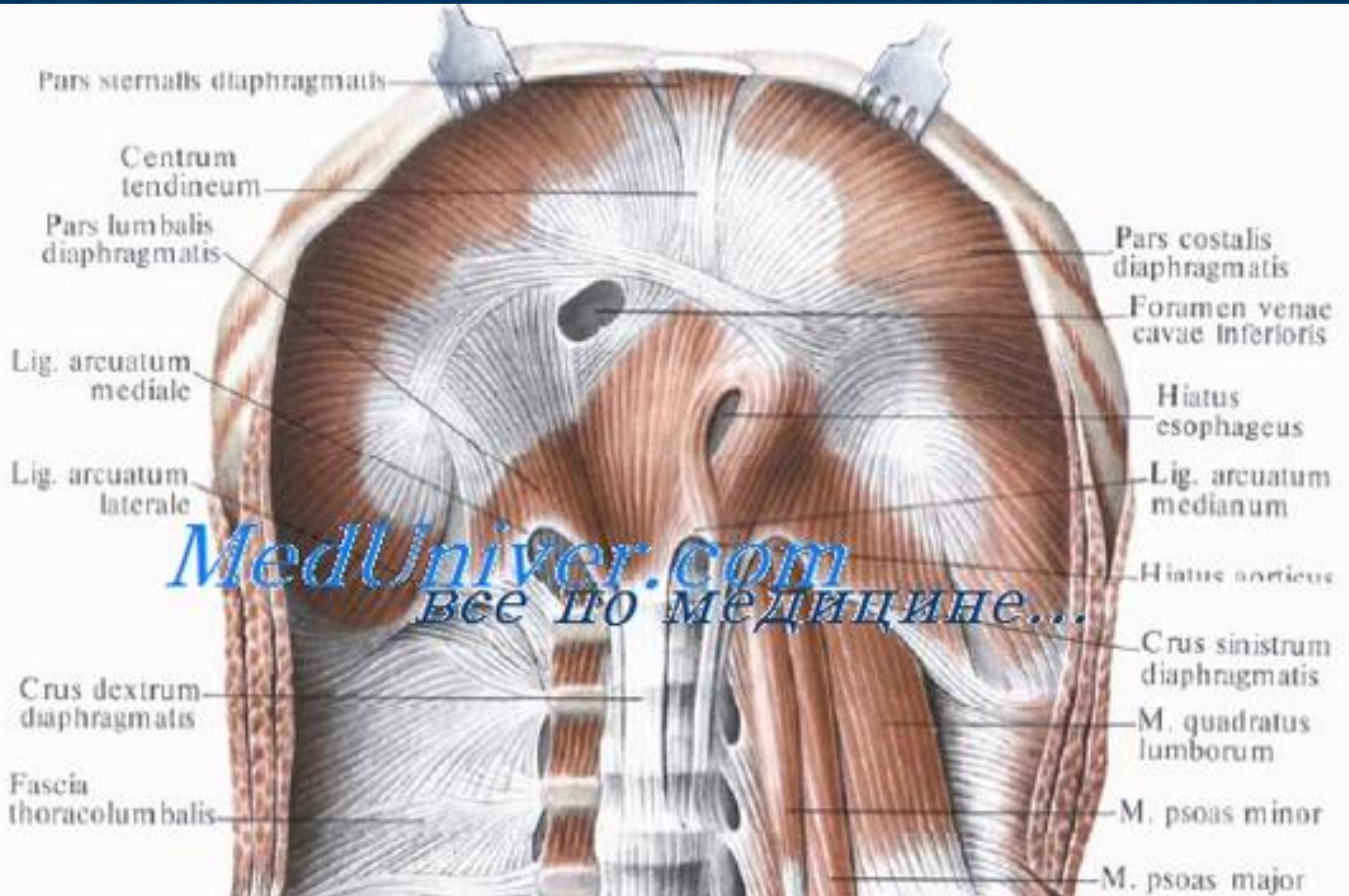
Давление в НПС снижается под влиянием ряда гастроинтестинальных гормонов: глюкагона, соматостатина, холецистокинина, энкефалинов, секретина, вазоактивного интестинального гормона).

Некоторые из широко применяемых лекарственных препаратов (холинергические, седативные и снотворные средства, бета-блокаторы, теофиллин и др.) также оказывают депрессивное воздействие на запирательную функцию кардии. Тонус НПС снижают некоторые продукты питания (жиры, шоколад, цитрусовые, томаты), а также алкоголь, никотин

Часто ретроградное попадание желудочного или дуоденального содержимого в пищевод наблюдается у больных с хиатальной грыжей. Рефлюкс при грыже пищеводного отверстия диафрагмы объясняется рядом причин:

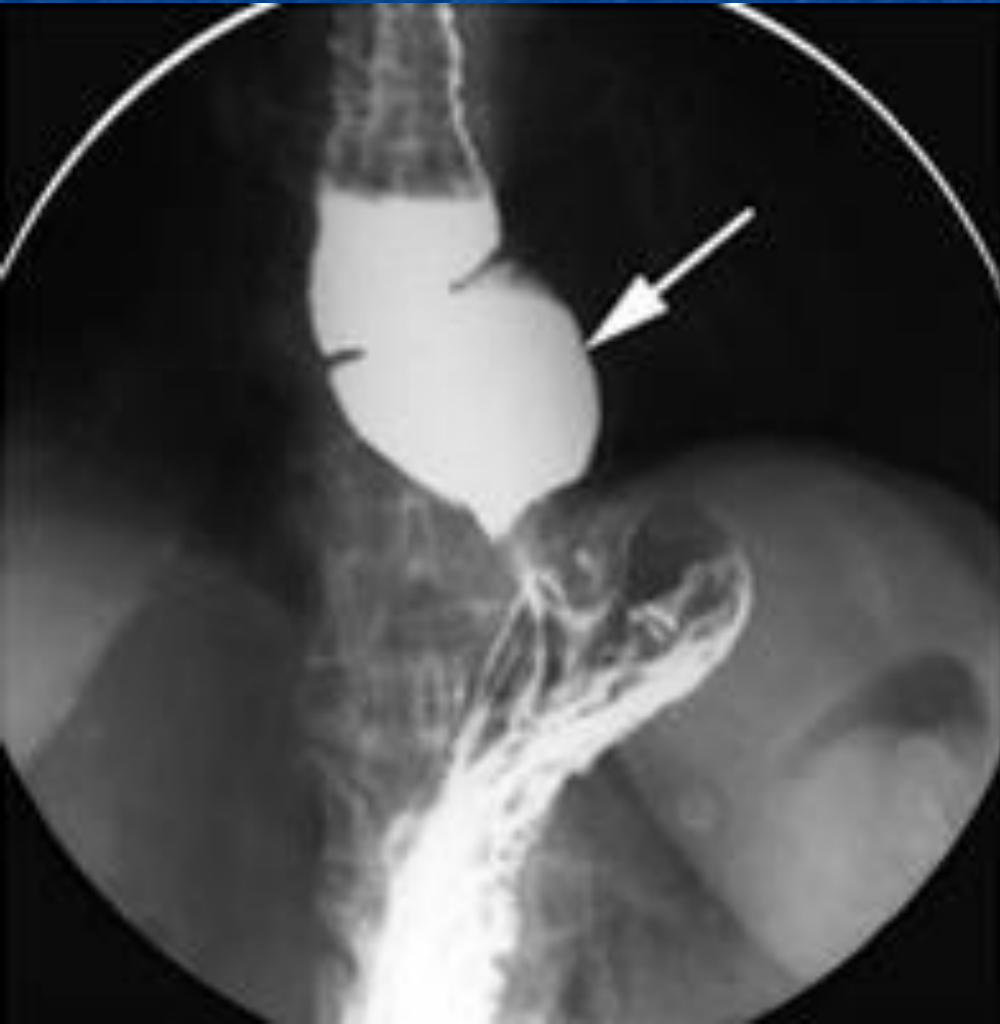- 1) дистопия желудка в грудную полость приводит к исчезновению угла Гиса и нарушению клапанного механизма кардии (клапан Губарева);
- 2) наличие грыжи нивелирует запирающее действие диафрагмальных ножек в отношении кардии;
- 3) локализация нижнего пищеводного сфинктера в брюшной полости предполагает воздействие на него положительного внутрибрюшного давления, которое в значительной степени потенцирует запирающий механизм кардии

Ножки диафрагмы

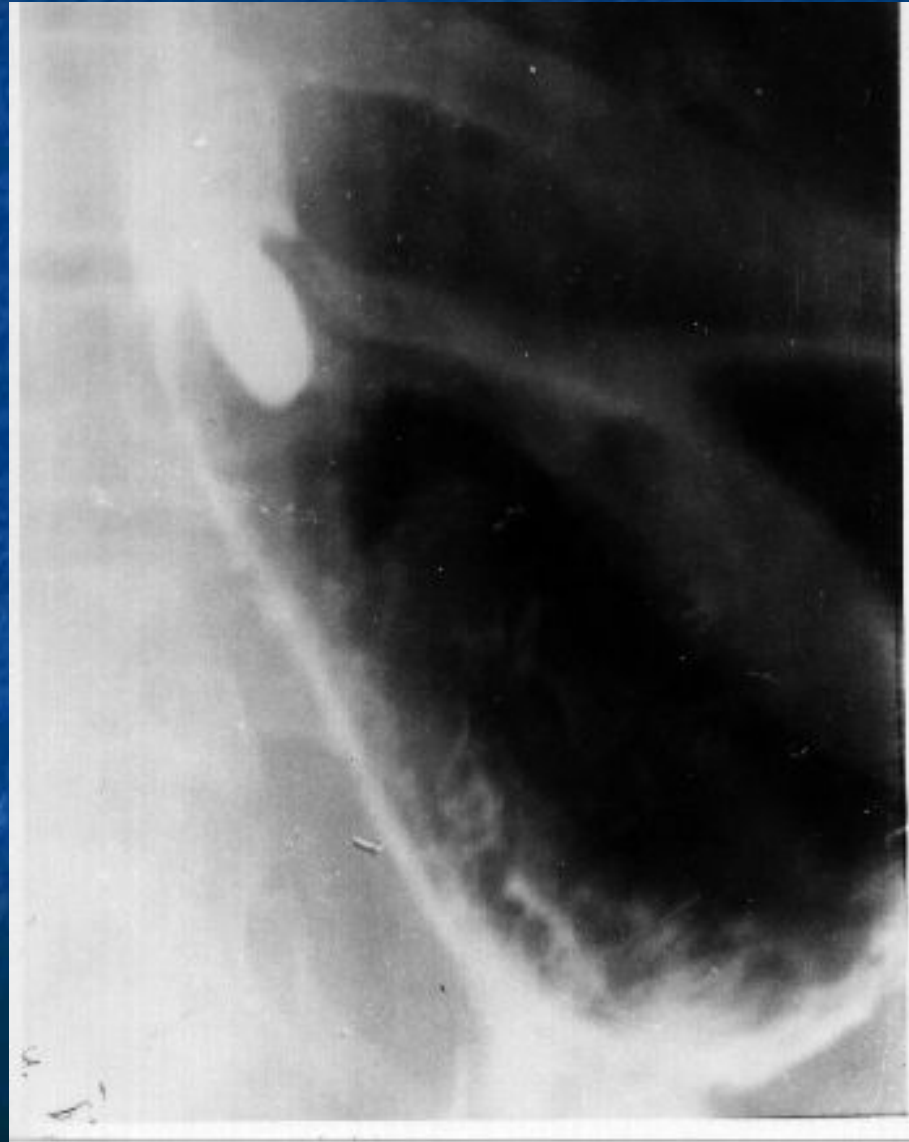

Диагностика

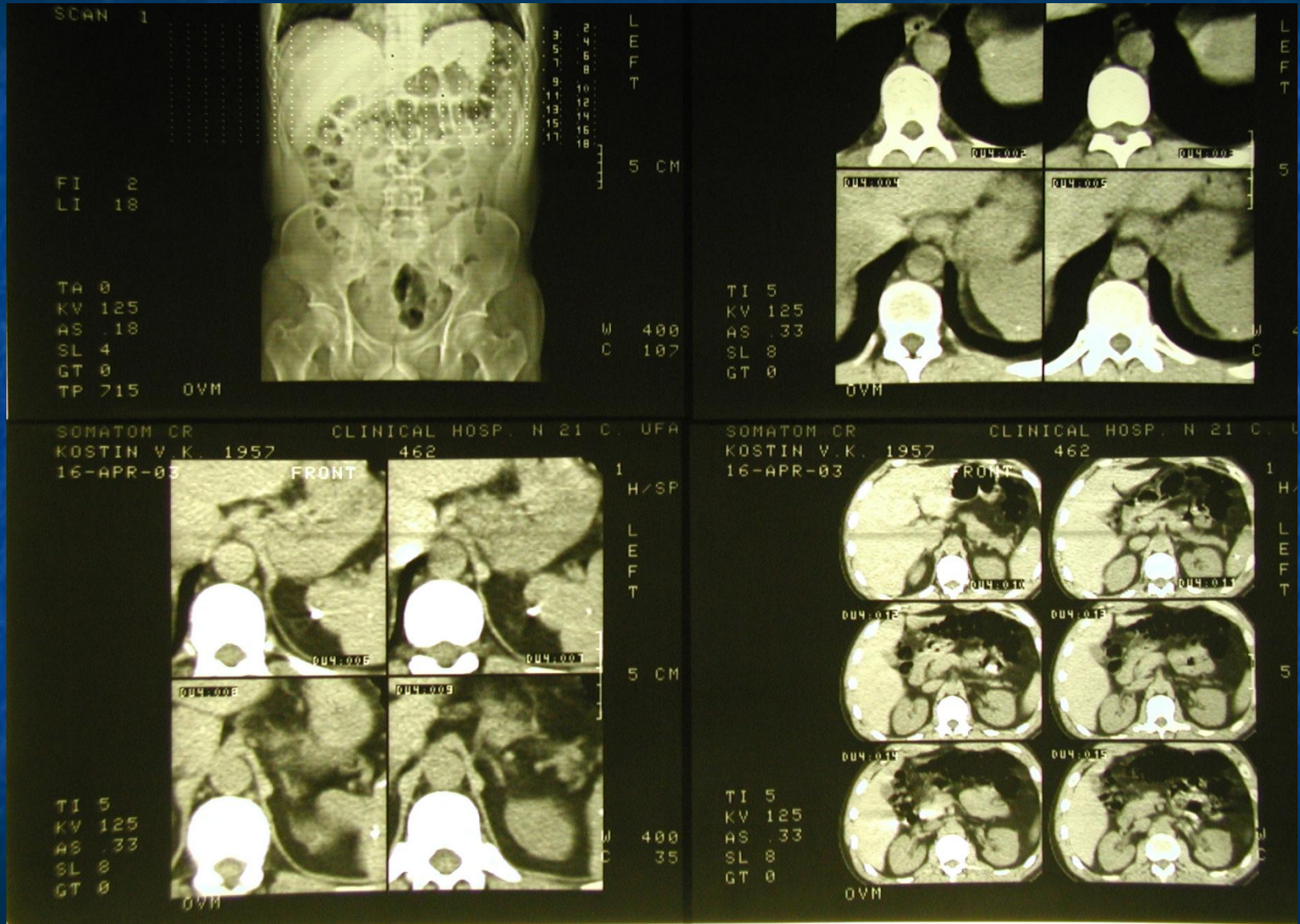
Рентгенография



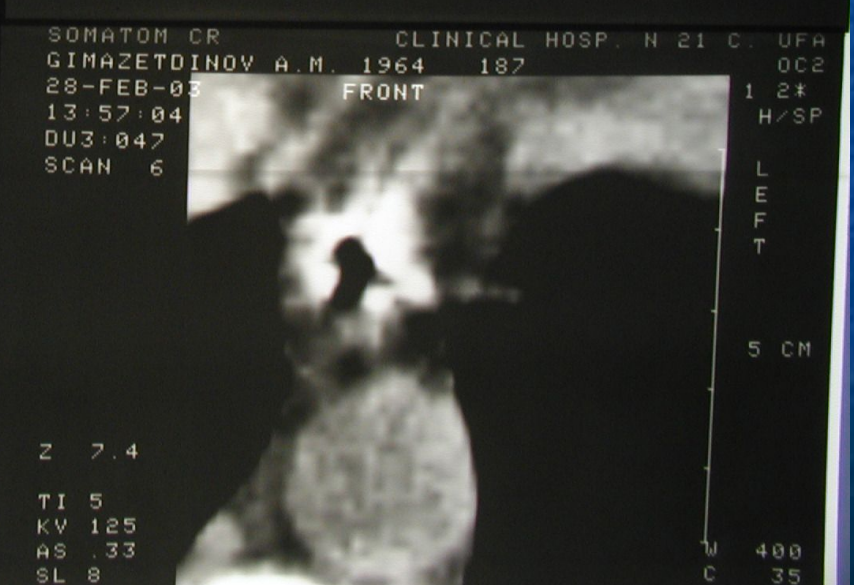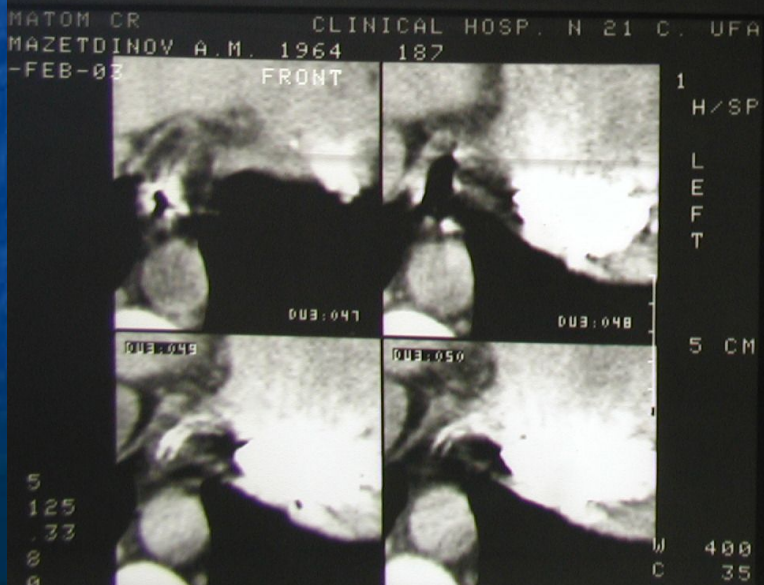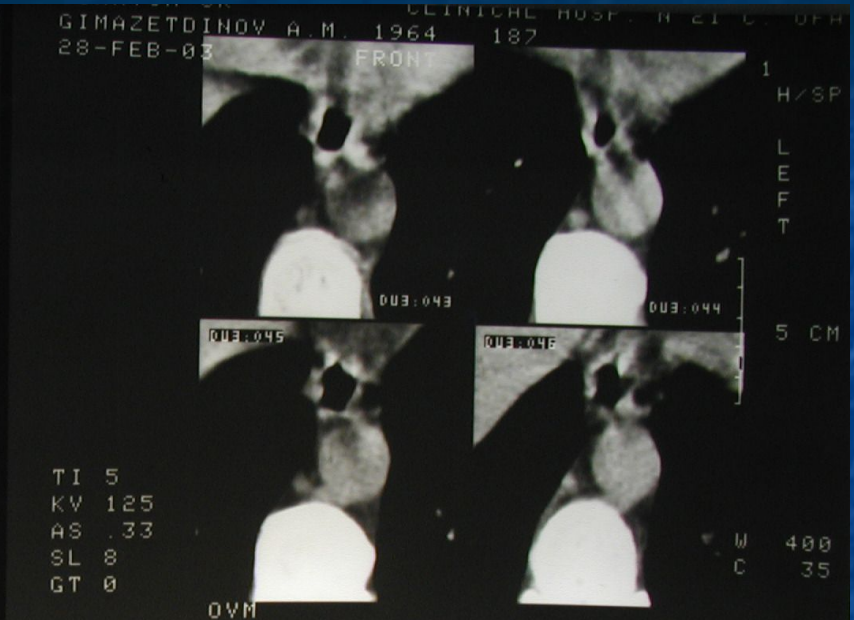
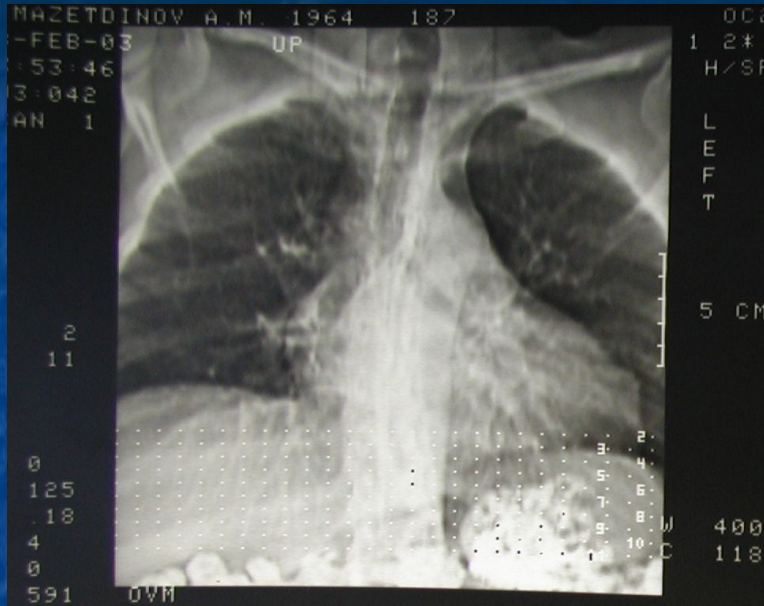
Тракционная рентгенобаллонография (скользящая грыжа пищеводного отверстия диафрагмы)



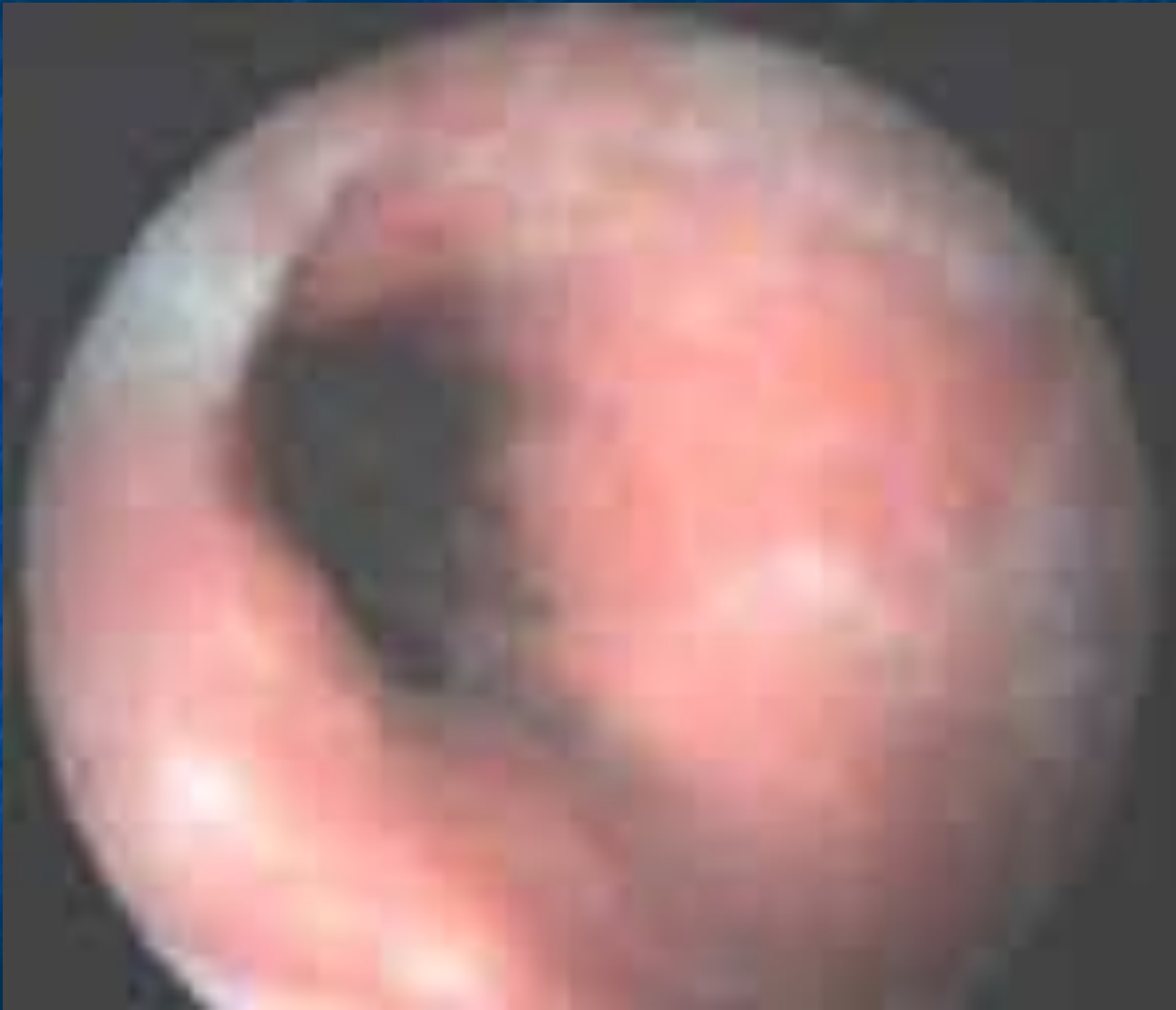КТ в норме



ГПОД



Эндоскопия



При нормальных условиях в нижней трети пищевода уровень кислотности среды pH равен 6,0 (это можно определить с помощью суточной пищеводной pH-метрии). О наличии рефлюкса свидетельствует значение pH < 4,0 (кислотный гастроэзофагеальный рефлюкс). О наличии рефлюкса свидетельствует значение pH < 4,0 (кислотный гастроэзофагеальный рефлюкс) или же pH > 7,0 (щелочной, желчный дуоденогастроэзофагеальный рефлюкс).

ОСЛОЖНЕНИЯ.

1. Пептические язвы пищевода наблюдаются у 2-7% больных ГПОД, у 15% из них язвы осложняются перфорацией, чаще всего в средостение.
2. Острые и хронические кровопотери различной степени наблюдаются у всех пациентов с пептическими язвами пищевода, причем сильное кровотечение отмечается у половины из них.
3. Стенозирование пищевода придает заболеванию более стойкий характер: прогрессирует дисфагия, ухудшается самочувствие, снижается масса тела.
4. Стриктуры пищевода встречается примерно у 10% больных ГПОД. Клинические симптомы стеноза (дисфагия) возникают при сужении просвета пищевода до 2 см
5. Укорочение пищевода – довольно частое осложнение при пищеводных грыжах. Возникает вследствие постоянно протекающего воспаления слизистой оболочки пищевода. В результате укорочения пищевода, грыжа ПОД увеличивается и происходит фиксация части желудка в грудной клетке.
6. Рак пищевода может возникнуть при длительно существующей грыже ПОД, на фоне ее осложнений. Так у 5 – 7% больных раком пищевода при обследовании выявлена грыжа пищеводного отверстия диафрагмы.

К числу опасных осложнений ГПОД относится пищевод Баррета, поскольку при этом резко (в 30-40 раз) повышается риск возникновения рака. На фоне цилиндрической метаплазии эпителия часто образуются пептические язвы и стриктуры пищевода. Пищевод Баретта обнаруживается при эндоскопии у 8-20% больных ГПОД. Клинически он проявляется общими симптомами рефлюкс-эзофагита и его осложнениями. Диагноз пищевода Баретта должен подтверждаться гистологически (обнаружение в биоптатах цилиндрического, а не многослойного плоского эпителия)

Лечение

Консервативное лечение направлено на предотвращение осложнений и улучшение самочувствия пациентов. Для лечения и профилактики рефлюкс-эзофагита назначают препараты, снижающие кислотность желудочного сока (омез, париет, ранитидин и т.д.), обволакивающие препараты (маолокс и др.), которые защищают слизистую пищевода от действия желудочного сока. Проводят лечение сопутствующих заболеваний. При этом пациентам надо абсолютно точно понимать, что вылечить грыжу пищеводного отверстия диафрагмы консервативно невозможно, а можно добиться длительной ремиссии заболевания.

Средства повышающие тонус нижнего пищеводного сфинктера

1. метоклопрамид (реглан, церукал).

2. В качестве прокинетики применяют **МОТИЛИУМ**.

Курс лечения при катаральном или эндоскопически негативном эзофагите длится около 4 недель, при эрозивном 6-8 недель, при отсутствии эффекта лечение может быть продолжено до 12 недель и более.

Как и при ГЭРБ основой лечения рефлюкс-эзофагита является изменение образа жизни - нормализация массы тела, исключение курения, уменьшение потребления алкоголя, жирной пищи, кофе, шоколада, газированных напитков, пищу следует принимать небольшими порциями, регулярно, ужин не позднее, чем за 2-3 часа до сна, необходимо исключить нагрузки, связанные с повышением внутрибрюшного давления, а также ношение тесных поясов, ремней и т.п.

Спать рекомендуется с приподнятым положением (15-20 см) головного конца кровати.

Наиболее эффективным препаратами для лечения ГЭРБ являются ингибиторы протонной помпы. Наиболее эффективным препаратами для лечения ГЭРБ являются ингибиторы протонной помпы (ИПП) – омепразол. Наиболее эффективным препаратами для лечения ГЭРБ являются ингибиторы протонной помпы (ИПП) – омепразол, панторазол. Наиболее эффективным препаратами для лечения ГЭРБ являются ингибиторы протонной помпы (ИПП) – омепразол, панторазол, лансопразол. Наиболее эффективным препаратами для лечения ГЭРБ являются ингибиторы протонной помпы (ИПП) – омепразол, панторазол, лансопразол, рабепразол. Наиболее эффективным препаратами для лечения ГЭРБ являются ингибиторы протонной помпы (ИПП) – омепразол, панторазол, лансопразол, рабепразол и эзомепразол. Препараты эффективны и безопасны при длительном применении (месяцами).

При лечении ГЭРБ применяют невсасывающиеся антациды. При лечении ГЭРБ применяют невсасывающиеся антациды трёх поколений: I-е поколение – фосфалюгель. При лечении ГЭРБ применяют невсасывающиеся антациды трёх поколений: I-е поколение – фосфалюгель (алюминия фосфат). При лечении ГЭРБ применяют невсасывающиеся антациды трёх поколений: I-е поколение – фосфалюгель (алюминия фосфат в сочетании с антисептиком и агар-агаром), II-е поколение – алюминиево-магниевые антациды (маалокс). При лечении ГЭРБ применяют невсасывающиеся антациды трёх поколений: I-е поколение – фосфалюгель (алюминия

Оперативное лечение

1. Операции, суживающие пищеводное отверстие диафрагмы и укрепляющие пищеводно-диафрагмальную связку.

2. Гастрокардиопексии.

3. Операции, воссоздающие угол Гиса.

4. Фундопликации.

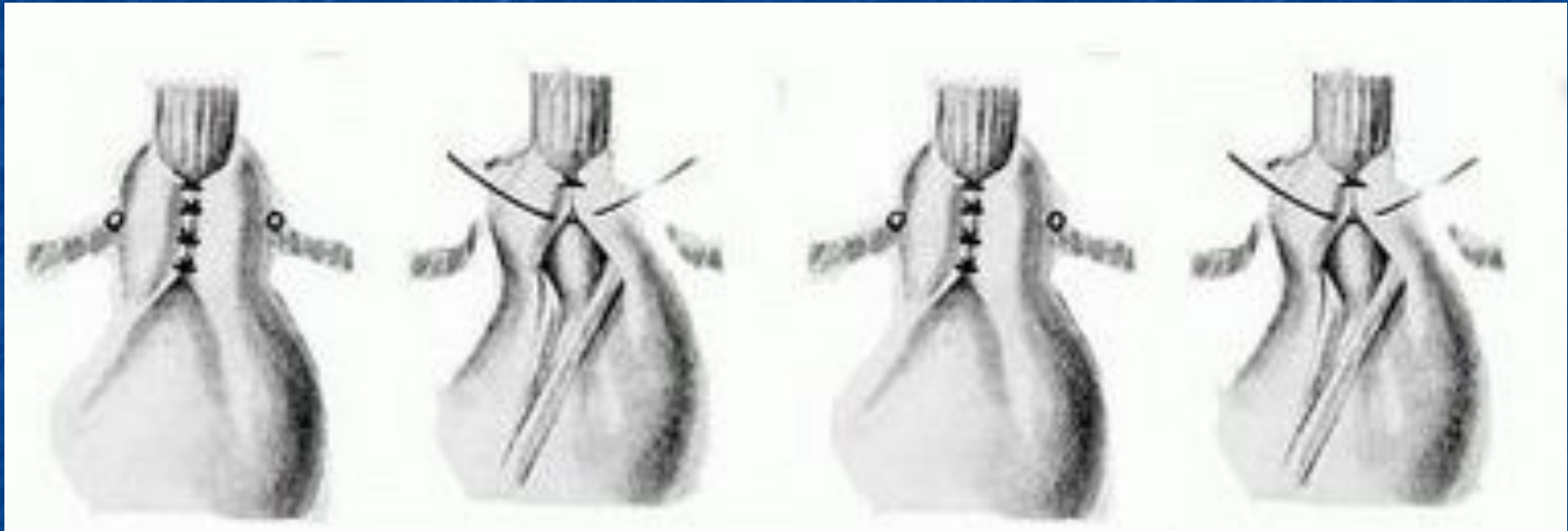
В отдельную группу выделяют операции при коротком пищеводе, вмешательства по поводу стриктур пищевода и оригинальные методики пластик.

К вмешательствам первой группы относятся: крурорафия (ушивание расширенного пищеводного отверстия диафрагмы) после устранения грыжи путем низведения смещенной части желудка и абдоминального отдела пищевода в брюшную полость была первой хирургической методикой, предпринятой при лечении больных СГПОД Harrington S., (1955).

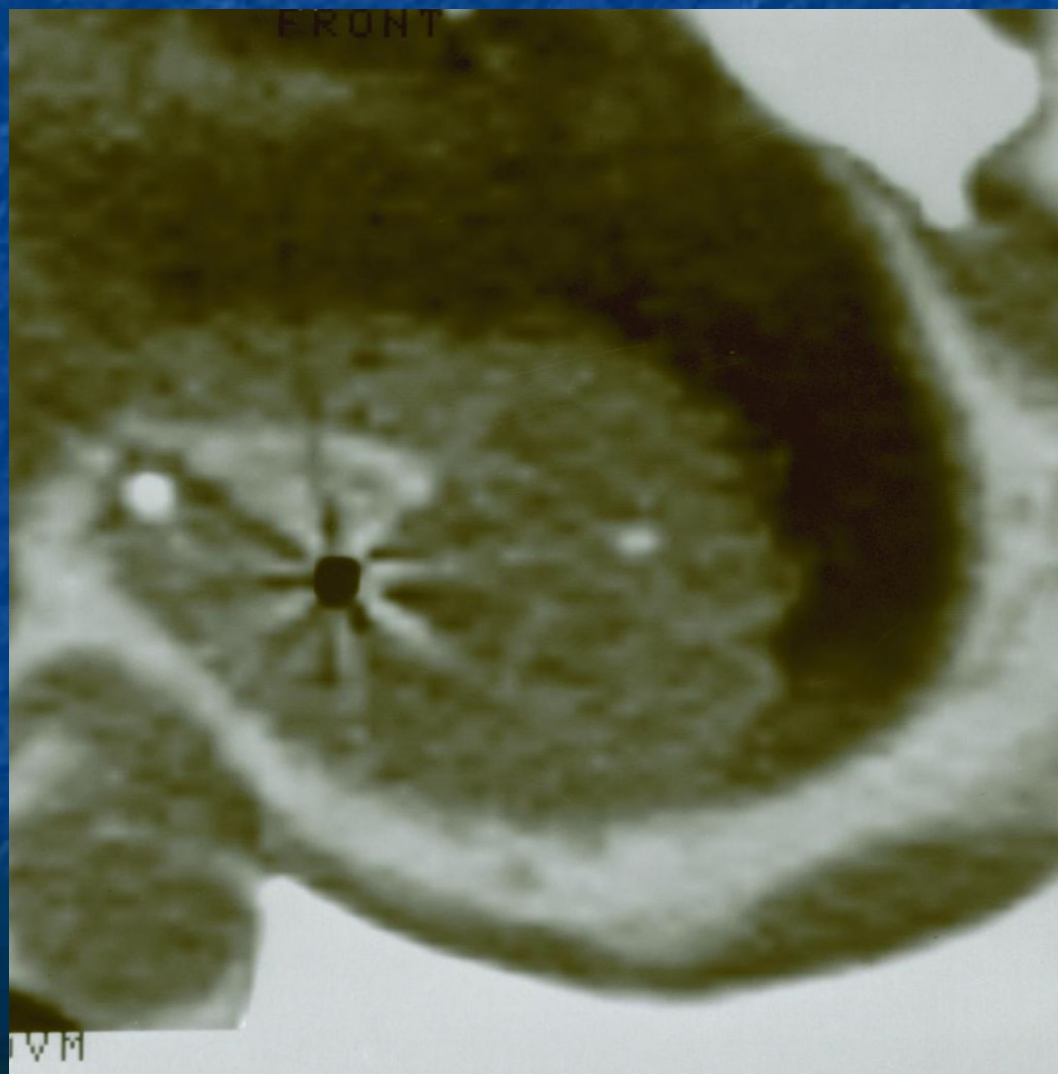
К операциям второй группы относятся вмешательства при которых используется элемент фиксации желудка к брюшной стенке, наибольшее распространение получила методика L. Hill (1967), заключающаяся в подшивании малой кривизны желудка к срединной дугообразной связке и известная под названием задней гастропексии.

Примером третьей группы может служить операция E.Husfeldt (1952), эзофагофундоррафия - подшивание дна желудка к левой стенке дистального отдела пищевода, восстанавливающая угол Гиса. Результаты таких операций также оказались неудовлетворительными.

Наибольшее распространение получили операции четвертой группы - фундопликации, выполняемые в различных модификациях. Они отличаются выраженным антиреф-люксным эффектом. Наиболее известным представителем является фундопликация Ниссена (1955). Однако оказалось, что, обеспечивая вполне надежный антирефлюксный эффект, фундопликация имеет существенные недостатки. Во-первых, она травматична. Широкая мобилизация дистального отдела пищевода и дна желудка, необходимая для полноценного антирефлюксного эффекта фундопликации, приводит к повреждению селезенки в 5 % наблюдений, повреждение блуждающих нервов с последующими пилороспазмом и гастростазом - в 8,2 %, в 3,1 % - 9,8 % наблюдений, развитию язв желудка и двенадцатиперстной кишки. Во-вторых, было установлено, что создаваемый при фундо-пликации антирефлюксный механизм непредсказуемо часто оказывает чрезмерное действие на НПС и вызывает нарушение его нормальной физиологической функции. Это состояние, обозначаемое как гиперфункция фундопликационной "манжетки", проявляется в виде дисфагии, которая после операции отмечается у больных в 15 - 87 % наблюдений, и невозможности свободной отрыжки и акта рвоты, частота которой варьирует от 3 до 54 % наблюдений



Фундопликационная манжетка после операции Nissen



Гастродуоденальные кровотечения являются одной из частых причин экстренной госпитализации и летальности больных. В начале 90-х годов по данным Горбунова В.Н. и Кульгиева А.А. от 10 до 20% больных язвенной болезнью имели такое осложнение, как кровотечение. Во второй половине десятилетия этот показатель возрос от 25% до 39-46,6% наблюдений (Шапкин Ю.Г. 2002г.).

В структуре источников всех острых желудочных кровотечений - язвы желудка и 12п.кишки составляют 61-67,5% (Уржумцева Г.А. 2002г.).

Общая летальность при этой патологии достигает 5-14% (Вербицкий В.Г. 2004г.).