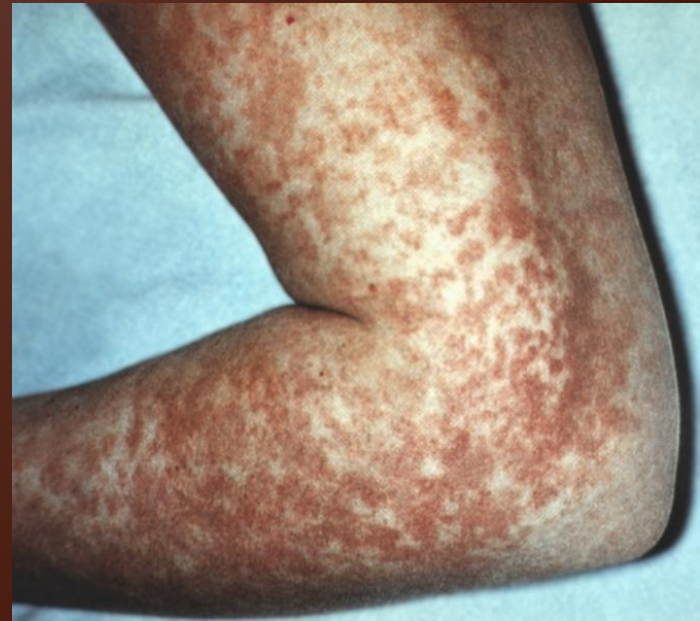
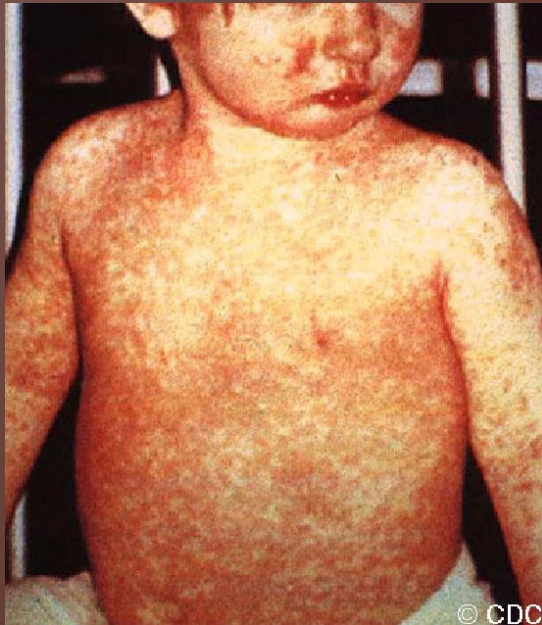
КОРЬ

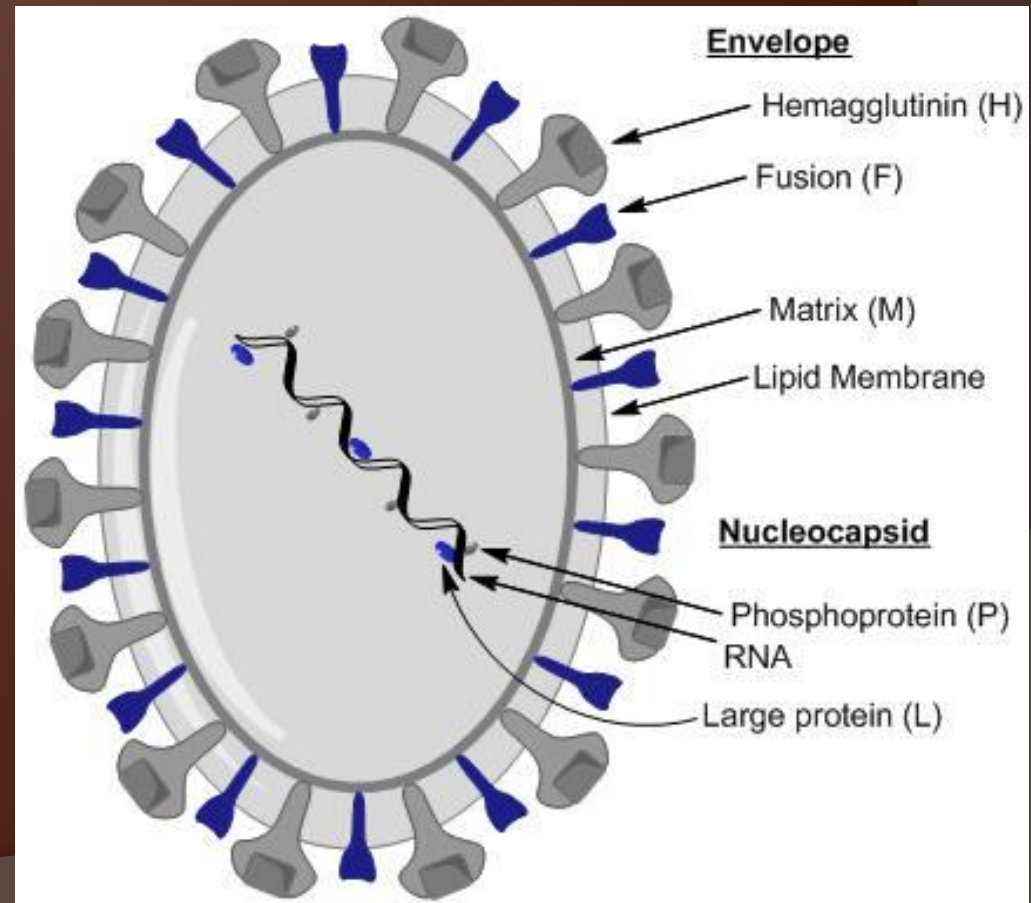


Корь (лат. *Morbilli*) вызывает острое инфекционное высококонтагиозное заболевание (индекс контагиозности 98%) поражающее главным образом детей, характеризующееся лихорадкой (до 40,5 °С), катаральными явлениями и характерной пятнисто-папулезной сыпью кожных покровов, общей интоксикацией. Вирус кори выделен в 1954 г.



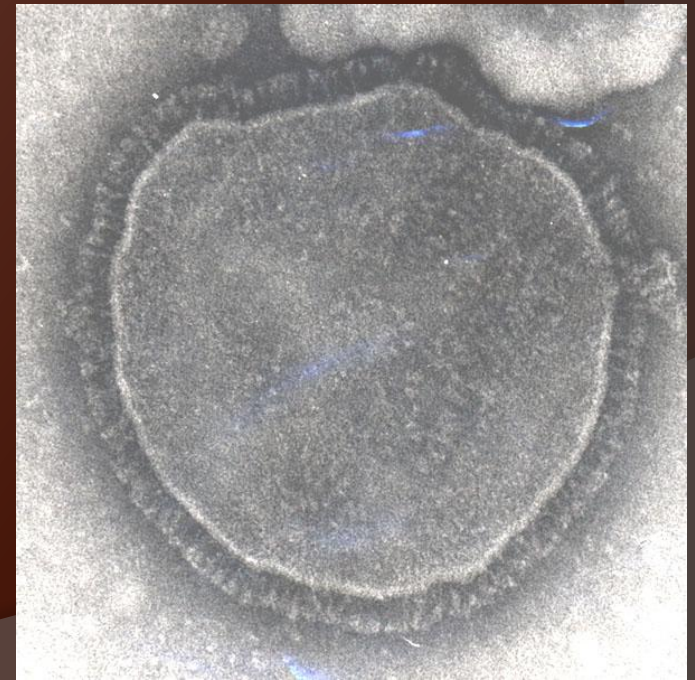
Таксономия. РНК-содержащий вирус рода морбилливирусов, семейства парамиксовирусов.

Морфология. Имеет сферическую форму и диаметр 120—230 нм. Состоит из нуклеокапсида - спирали РНК, плюс два белка. Нуклеокапсид покрыт матричными белками. На поверхности находится липидная мембрана с шипами гликопротеинов двух типов - один из них гемагглютинин, другой «гантелеобразный» белок.



-Вирус малоустойчив, во внешней среде быстро погибает от воздействия различных химических и физических факторов (облучение, кипячение, обработка дезинфицирующими средствами), поэтому дезинфекцию при кори не производят.

-Несмотря на нестойкость к воздействию внешней среды известны случаи распространения вируса на значительные расстояния с током воздуха по вентиляционной системе — в холодное время года в одном отдельно взятом здании.



Распространение. Передача воздушно-капельным путём (аэрогенным), вирус выделяется во внешнюю среду в большом количестве больным человеком со слизью во время кашля, чихания и т. д.

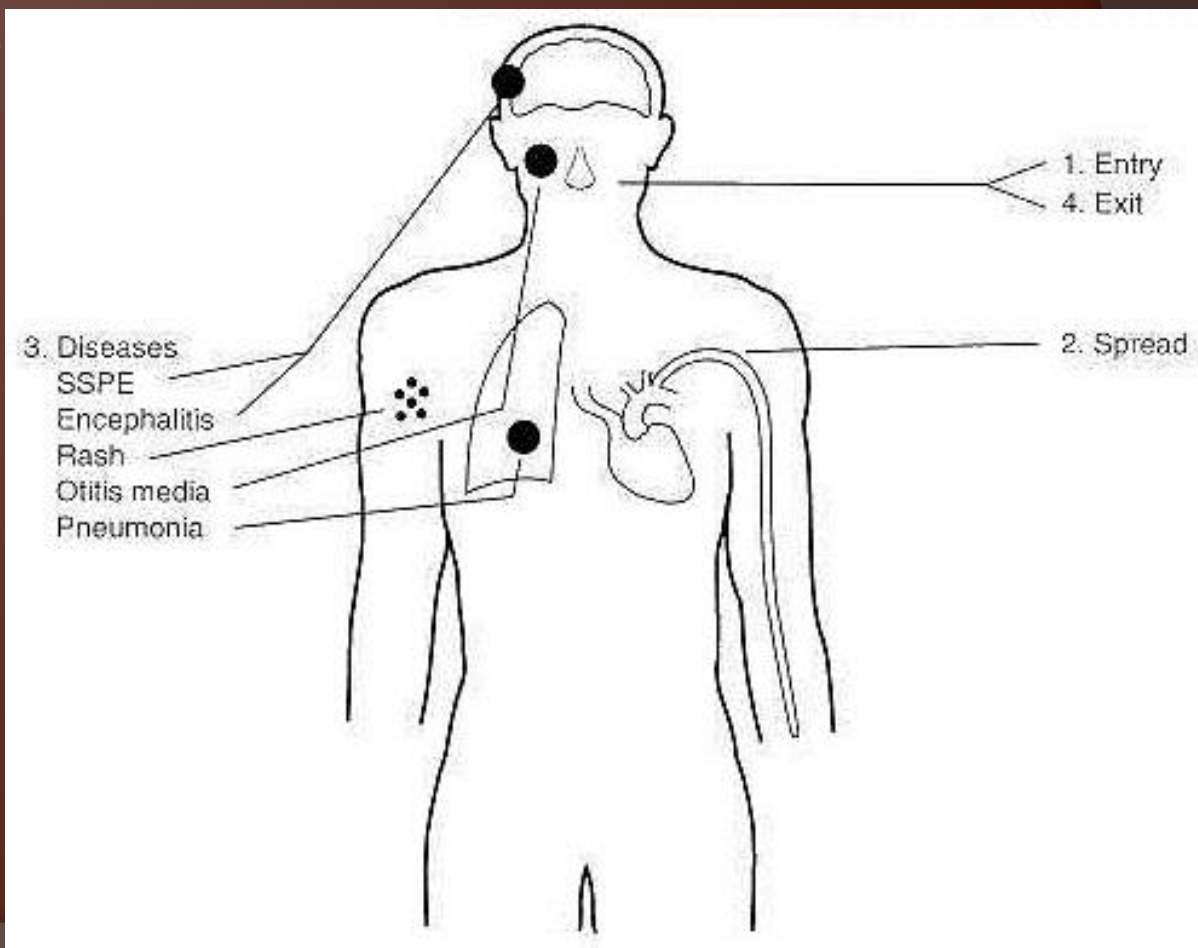
Источник инфекции. - больной корью в любой форме, заразен для окружающих с последних дней инкубационного периода (последние 2 дня) до 4-го дня высыпаний. С 5-го дня высыпаний больной считается незаразным.

Корью болеют преимущественно дети в возрасте 2—5 лет и значительно реже взрослые, не переболевшие этим заболеванием в детском возрасте. Новорожденные дети имеют колостральный иммунитет, переданный им от матерей, если те переболели корью ранее. Этот иммунитет сохраняется первые 3 месяца жизни. Встречаются случаи врожденной кори при трансплацентарном заражении вирусом плода от больной матери.

Патогенез. Вирус проникает через слизистую оболочку верхних дыхательных путей, где происходит его репродукция и далее с током крови попадает в лимфатические узлы и поражает все виды белых кровяных клеток. С 3-го дня инкубационного периода в лимфоузлах, миндалинах, селезенке можно обнаружить типичные гигантские многоядерные клетки Warthin-Finkeldey с включениями в цитоплазме.

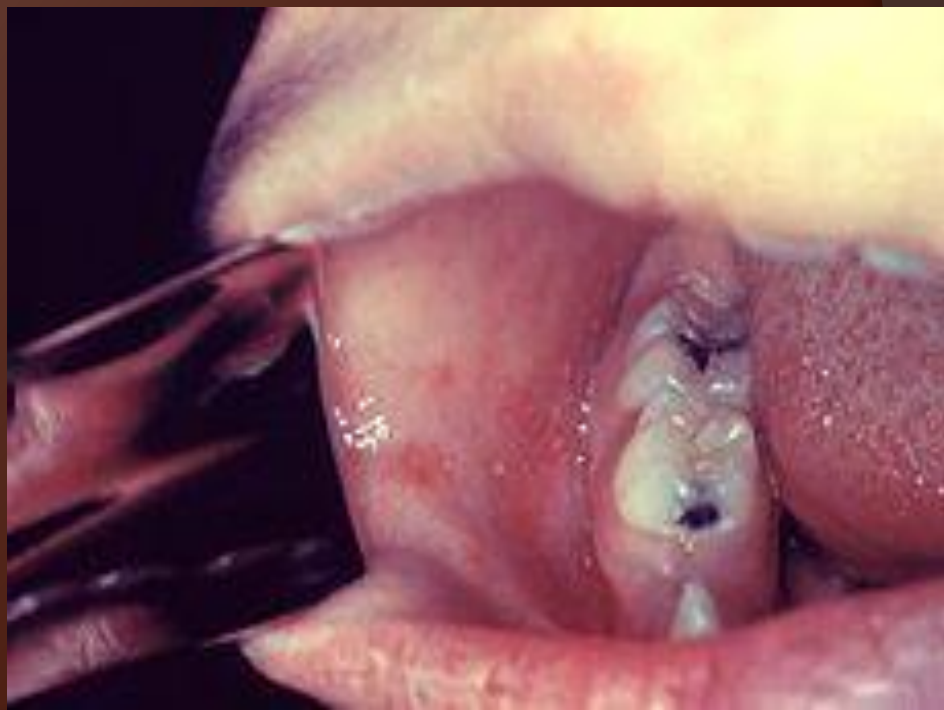После размножения в лимфатических узлах вирус снова попадает в кровь, развивается повторная виремия, с которой связано начало клинических проявлений болезни. Вирус кори подавляет деятельность иммунной системы (возможно поражение Т-лимфоцитов), происходит снижение иммунитета и как следствие развитие тяжелых вторичных, бактериальных осложнений с преимущественной локализацией процессов в органах дыхания.

Осложнениями кори являются пневмония, ларингит, круп (стеноз гортани), трахеобронхит, отит, в редких случаях - острый энцефалит и подострый склерозирующий панэнцефалит. Последнее заболевание характеризуется поражением ЦНС, развивается постепенно, чаще у детей 5-7 лет, перенесших корь, и заканчивается смертью. В развитии осложненной большое значение имеет способность вируса кори подавлять активность Т-лимфоцитов и вызывать ослабление иммунных реакций организма.

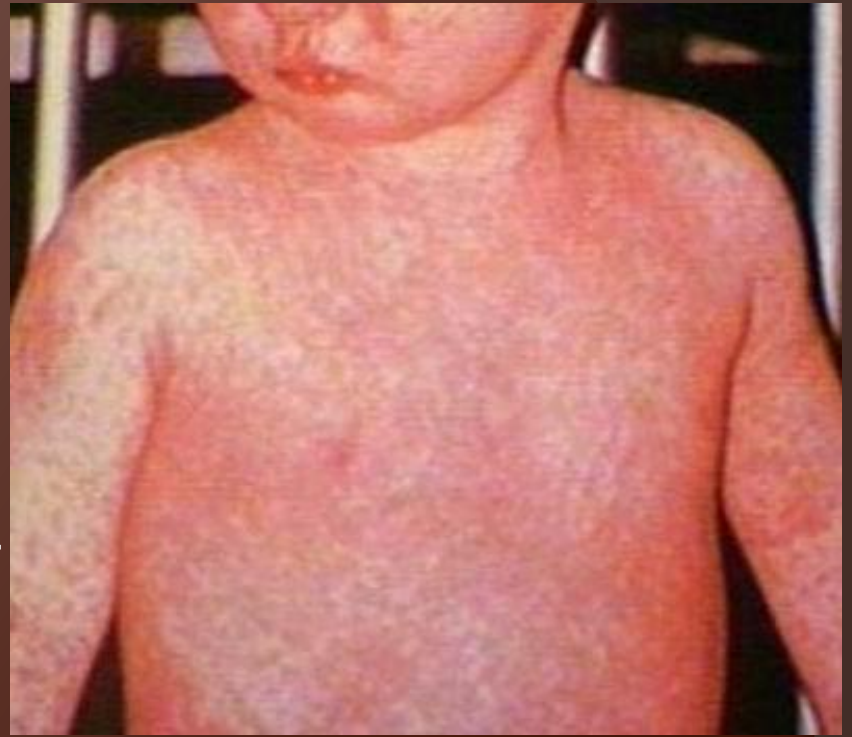

Клиническая картина типичной кори. Инкубационный период 8—14 дней (редко до 17 дней). Острое начало — подъем температуры до 38—40 °С, сухой кашель, насморк, светобоязнь, чихание, осиплость голоса, головная боль, отек век и покраснение конъюнктивы, гиперемия зева и коревая энантема — красные пятна на твердом и мягком нёбе.

На 2-й день болезни на слизистой щек у коренных зубов появляются мелкие белесые пятнышки, окруженные узкой красной каймой - пятна Бельского - Филатова - Коплика - патогномоничные для кори.

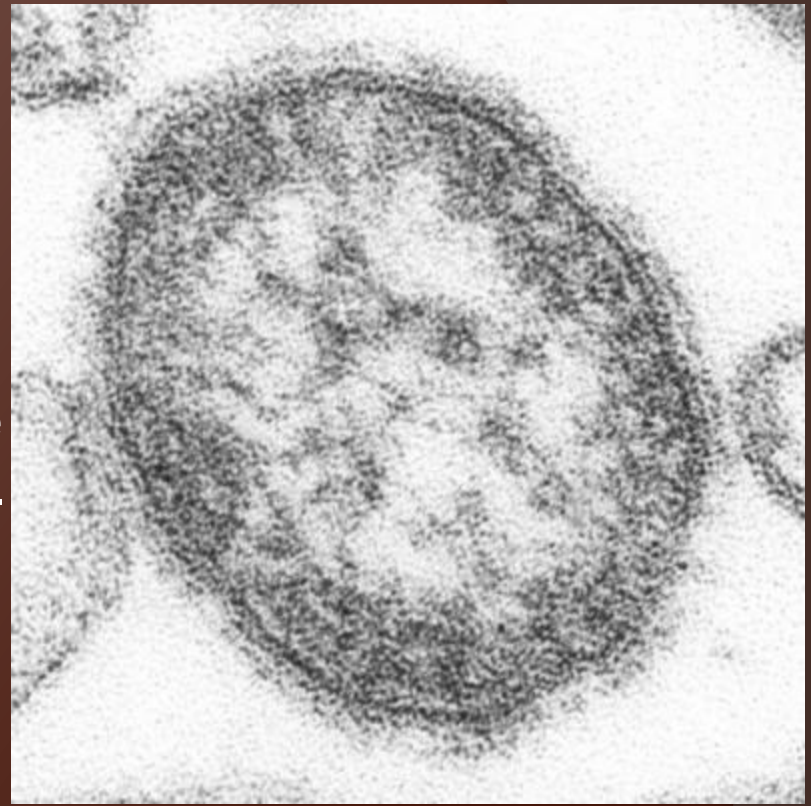


Коревая сыпь (экзантема) появляется на 4—5-й день болезни, сначала на лице, шее, за ушами, на следующий день на туловище и на 3-й день высыпания покрывают разгибательные поверхности рук и ног, включая пальцы. Сыпь состоит из мелких папул окруженных пятном и склонных к слиянию.



Обратное развитие элементов сыпи начинается с 4-го дня высыпаний — температура нормализуется, сыпь темнеет, буреет, пигментируется, шелушится (в той же последовательности, что и высыпания). Пигментация сохраняется 1—1,5 недели.

Культивирование. При размножении вируса в клеточных культурах наблюдаются характерный цитопатический эффект (образование гигантских многоядерных клеток — симпластов), появление цитоплазматических и внутриядерных включений, феномен гемадсорбции и бляшкообразование под агаровым покрытием.



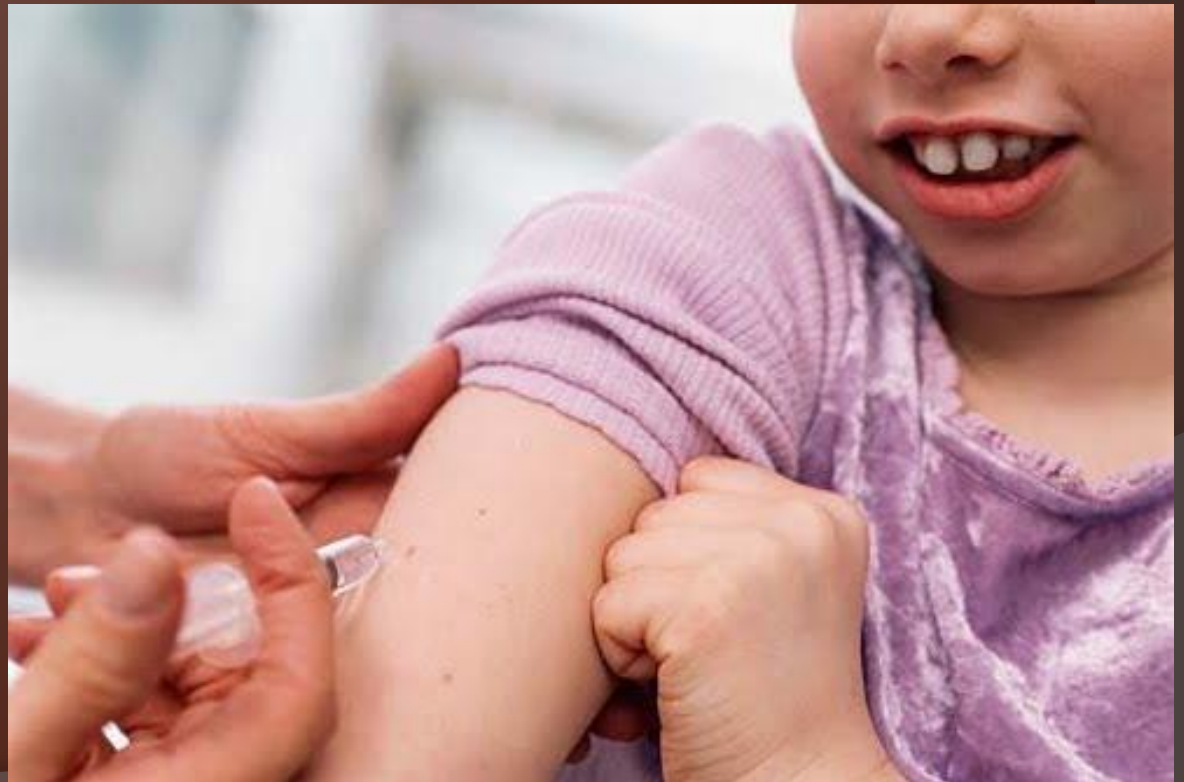Восприимчивость животных. Типичную картину коревой инфекции удастся воспроизвести только на обезьянах, другие лабораторные животные маловосприимчивы.

Эпидемиология. Заболевание возникает в виде эпидемий, преимущественно в детских коллективах. Распространение инфекции связано с состоянием коллективного иммунитета. Эпидемические вспышки регистрируются чаще в конце зимы и весной

Иммунитет. После заболевания вырабатывается пожизненный иммунитет. Пассивный естественный иммунитет сохраняется до 6 мес.

Специфическая профилактика и лечение. Для специфической профилактики применяют живую аттенуированную коревую вакцину, полученную А. А. Смородинцевым и М. П. Чумаковым. Вакцинацию против кори принято осуществлять дважды: в первый раз прививка от кори проводится в возрасте 12-15 месяцев, во второй – в 6 лет. У 95% вакцинированных формируется длительный иммунитет. В очагах кори ослабленным детям вводят противокоревой иммуноглобулин.

Продолжительность пассивного иммунитета 1 мес. Лечение симптоматическое.



Спасибо за внимание!