ВНУТРІШНЄ ВУХО,ЙОГО ЧАСТИНИ ТОПОГРАФІЯ, КІСТКОВИЙ ЛАБІРИНТ

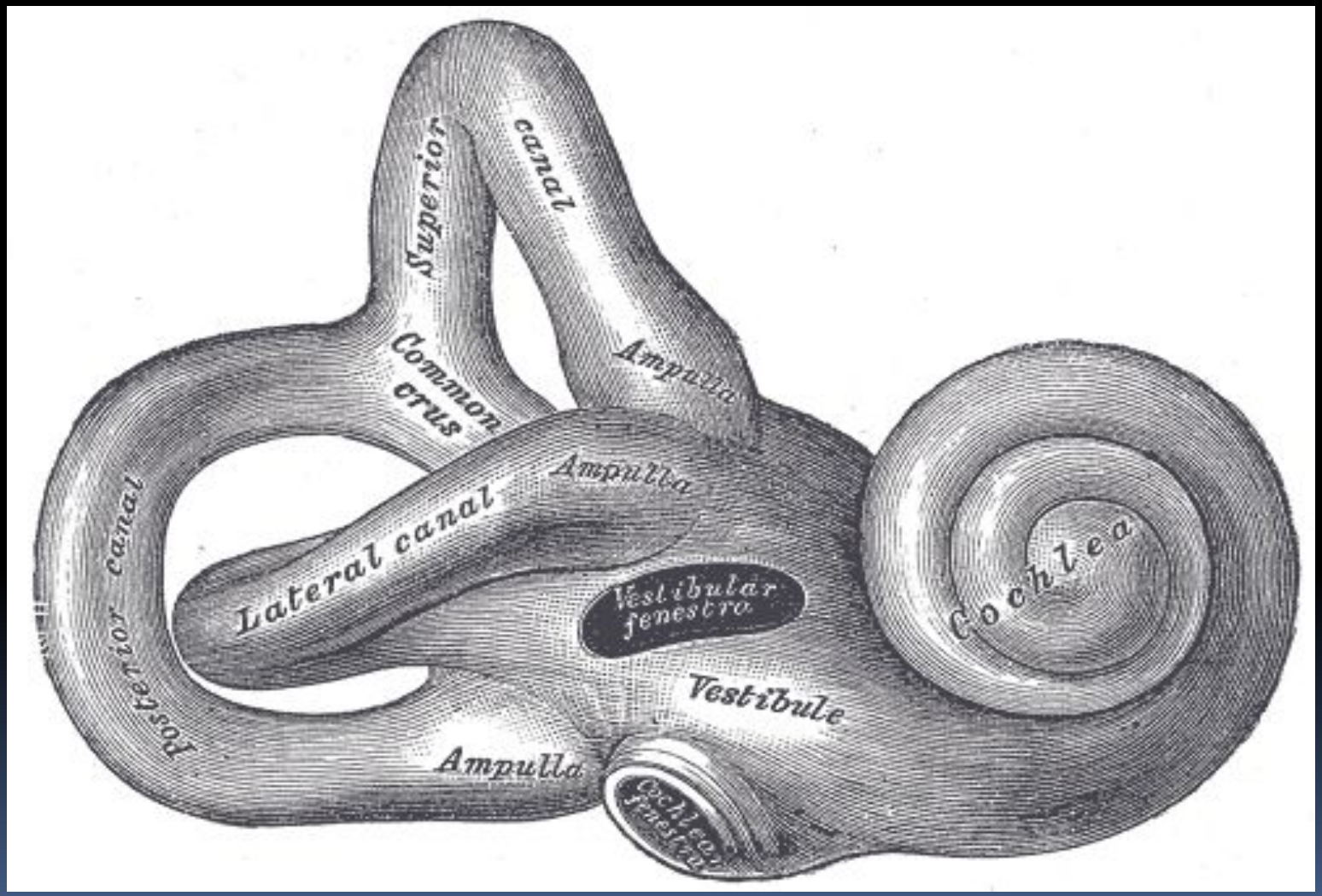

- План
- 1.Внутрішнє вухо.
- 2. Кістковий лабіринт, його складові.
- 3.Будова передодня – частини кісткових лабіринтів.
- 4. Равлик- кістковий спіральний канал.
- 5. Півколові канали.
- 6.Кісткова капсула. Перетинчасті лабіринти.
- Висновок.

1. Внутрішнє вухо – один з трьох відділів органів слуху і рівноваги, який через свою форму називається кістковим лабіринтом.

2. Зліпок з кісткового лабіринту

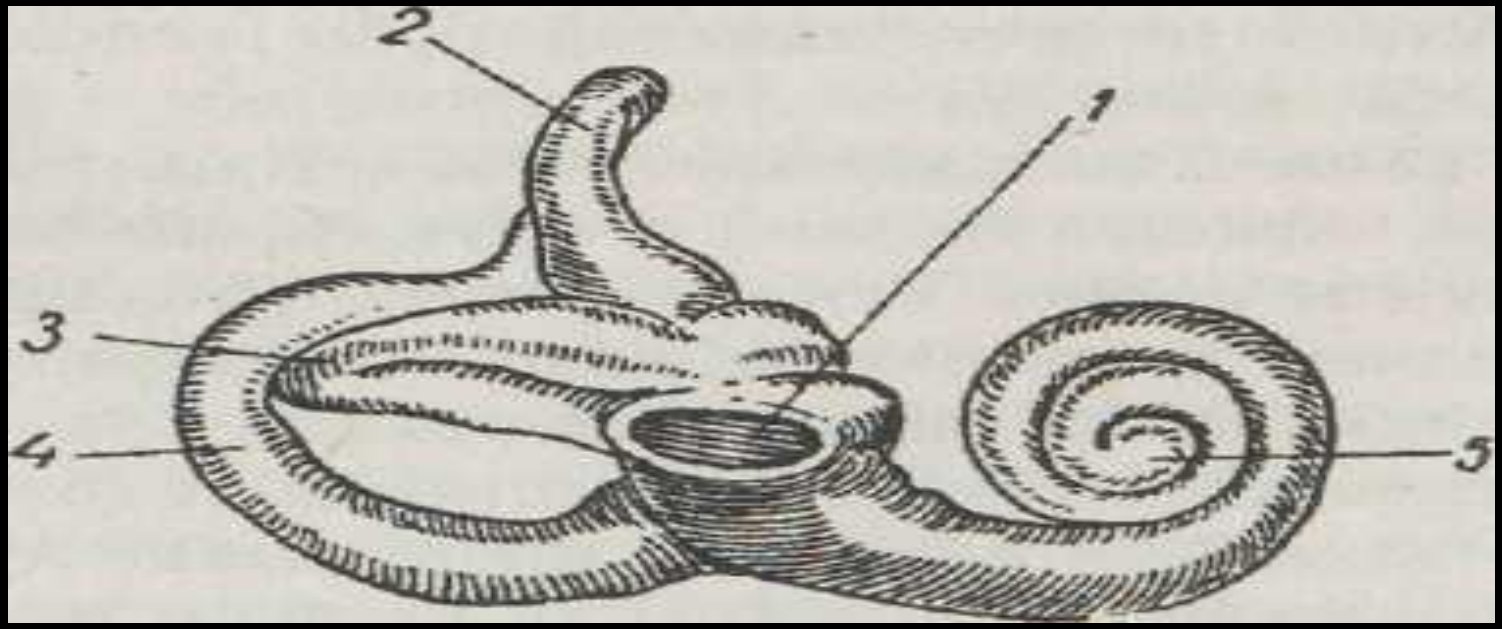

Кістковий лабіринт складається з присінку, завитки (спірально закручений в 2,5 оберти канал) і півколових каналів.Завиток знаходиться попереду, а півколові канали позаду, між ними розташована порожнина неправильної форми — присінок. Всередині кісткового лабіринту знаходиться перетинчастий лабіринт, який має також три частини, але менших розмірів, а між стінками обох лабіринтів знаходиться невелика щілина, заповнена прозорою рідиною — перилімфою.

Присінок (vestibulum) - порожнина, яка сполучається ззаду 5 отворами з напівкружними каналами і спереду - з отворами каналу равлика. На лабіринтової стінці барабанної порожнини, тобто на латеральній стінці присінка, є отвір передодня (fenestra vestibuli), де міститься основа стремена. На цій же стінці присінка знаходиться інший отвір равлики (fenestra cochleae), затягнуте вторинною мембраною. Порожнину передодня внутрішнього вуха поділяється гребінцем (crista vestibuli) на дві заглибини: эклиптическое поглиблення (recessus ellipticus),- заднє, повідомляється з напівкружними каналами; сферичне поглиблення (recessus sphericus) - переднє, знаходиться ближче до равлика. З еліптичного поглиблення бере початок водопровід передодня (aqueductus vestibuli) невеликим отвором (apertura interna aqueductus vestibuli).

Завитка (cochlea) складається зі спірального каналу (canalis spiralis), обмеженого кістковою речовиною піраміди. Він має 2,5 кругових ходу (рис. 558). У центрі равлики розташований повний кістковий стрижень (modiolus), що знаходиться в горизонтальній площині. У просвіт равлики з боку стрижня видається кісткова спіральна пластинка (lamina spiralis ossea). В її товщі знаходяться отвори, через які до спіральному органу проходять кровоносні судини і волокна слухового нерва. Спіральна пластинка равлики разом з утвореннями перетинчастого лабіринту поділяє порожнину равлика на дві частини: сходи передодня (scala vestibuli), що сполучалася з порожниною передодня, і барабанну драбину (scala tympani). Місце переходу сходи передодня в барабанну драбину називається просвітленим отвором равлика (helicotrema). В барабанну драбину відкривається fenestra cochleae. З барабанної сходи бере початок водопровід равлика, що проходить через кісткове речовина піраміди. На нижній поверхні заднього краю піраміди скроневої кістки знаходиться зовнішній отвір водопроводу равлика (apertura externa canaliculi cochleae).

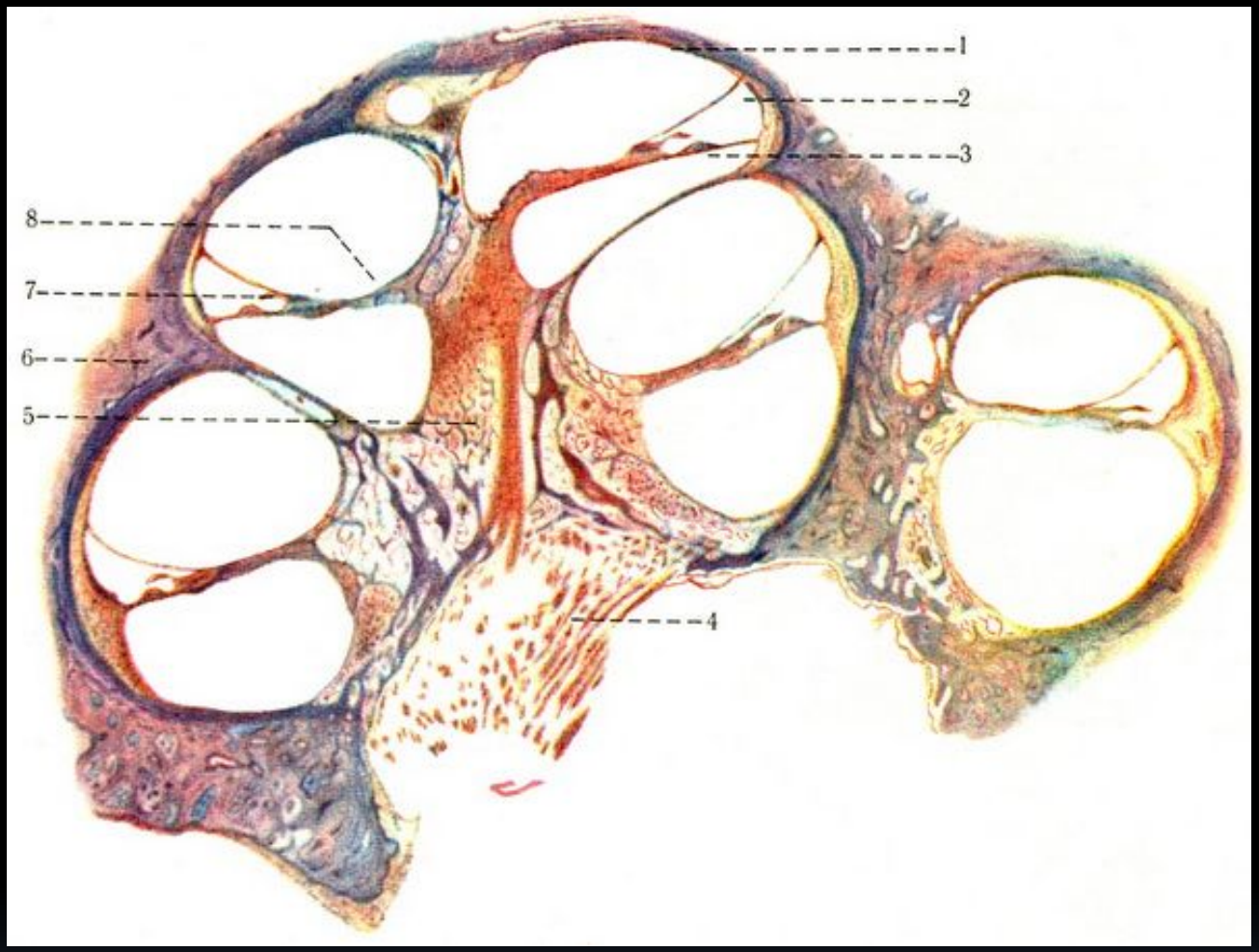

Розріз равлика внутрішнього вуха.

1 - scala vestibularis; 2 - ductus cochlearis; 3 - scala tympani; 4 - n. cochlearis; 5 - modiolus; 6 - кісткова стінка равлики; 7 - membrana spiralis; 8 - lamina spiralis ossea; 9 - membrana tectoris.

Схема звукопроведення в завитці

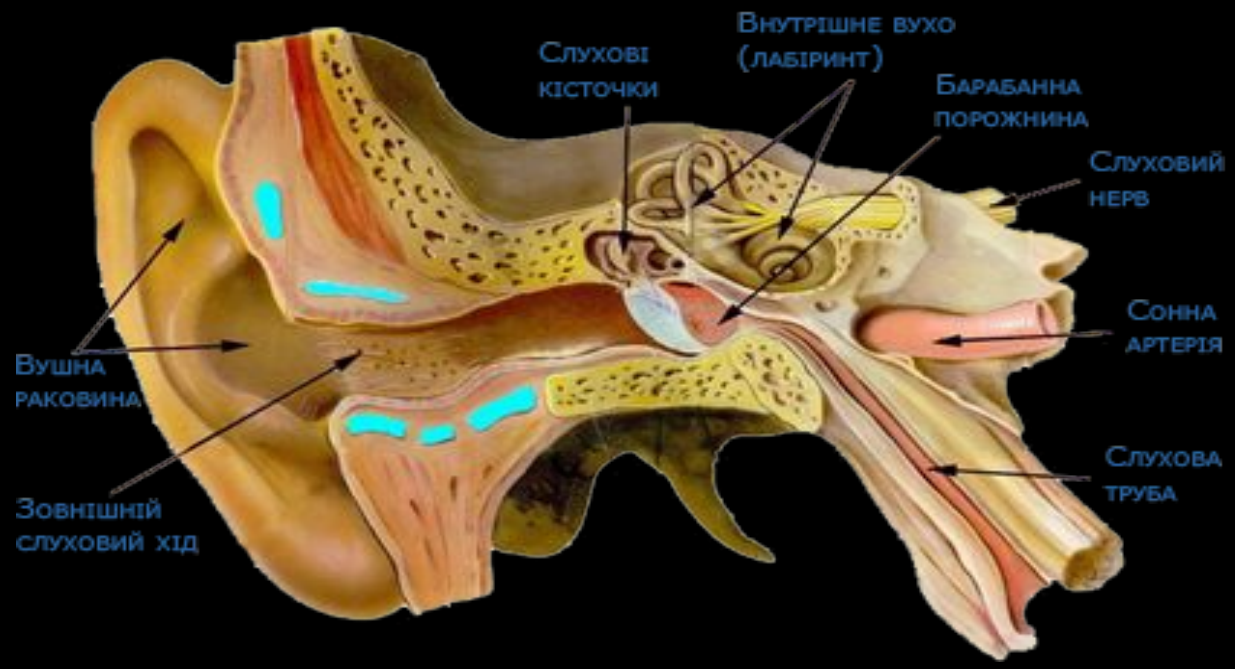

- Внутрішнє вухо складається з трьох відділів: середнього передодня (vestibulum), попереду від нього-равлики (cochlea) і ззаду від нього-трьох півколових каналів (canales semicirculares). До внутрішнього вуха відноситься також слуховий нерв (n. stato-acusticus) з його гілками і закінченнями влабіріпте (кохлеарний і вестибулярний рецептори). У лабіринті розрізняють кісткову капсулу, що утворить як би футляр, і перетинчастий лабіринт, укладений в цьому футлярі.

3.Будова передодня - частини кісткових лабіринтів

Переддень являє собою середню частину кісткових лабіринтів, яка має невеликий розмір і овальну форму, а також пов'язана п'ятьма отворами з напівкружними каналами і окремим великим простором з равликом.

Функції внутрішнього вуха в чому залежать від латеральних стінок передодня, звернених до барабанної порожнини. Вони також мають отвір, який зайнято стремена платівкою. Ще один простір затягнуте за допомогою вторинної барабанної перетинки і розташоване на початку равлика. За допомогою гребінця, який проходить всередині медіальних стінок передодня, його порожнина поділяється на пару заглиблень (заднє з'єднується з напівкружними каналами, а переднє лежить ближче до равлику).

- 4.Равлик - кістковий спіральний канал. Робить 2,3 обороту навколо кісткового стрижня. Від нього відходить всередину каналу кісткова пластинка. Кісткова пластинка разом з перетинчастої платівкою ділить канал равлика на верхній і нижній коридори.

5.Півколові канали

- Три взаємно перпендикуляно розміщені канали.
- Зовнішній – горизонтальний
- Верхній або фронтальний
- Задній або сагітальний
- Один кінець кожного канала – розширений (ампулярний), інший гладкий (простий) Фронтальний і сагітальний канали мають одну спільну просту ніжку (crus commune).
- Кожна ампула містить всередині гребінь на якому знаходиться рецептор з високодиференційованим нейроепітелієм crista ampullaris, Вільна поверхня волоскових клітин, спрямованих в просвіт ампули, вкрита волосками, які згинаються в різні боки в залежності від напрямку руху ендолімфи.
- Рецептори, розміщені в присінку і у ампулах півколових каналів є периферичним відділом вестибулярного аналізатора.

9
8
7
2
6
10
12
4
5
3
2
11
1

- Перетинчасті лабіринти в місці півколових проток підвішені на стінці кісткових за допомогою складної системи зв'язаних ниток. Так запобігається переміщення перетинкових лабіринтів, коли є значні руху.

Вони лежать в середині кісткових.

Усередині перетинчасті лабіринти наповнені рідиною, яка називається ендолімфою.

- 6.Кісткова капсула лабіринту містить перилімфі, яка омиває перетинчастий лабіринт, підвішений до стінок кісткової капсули за допомогою сполучнотканинних перемичок. Перилімфатична простору лабіринту повідомляються з субарахноїдальним простором головного мозку. Перетинчастий лабіринт утворює анатомічно замкнутий простір, в якому знаходиться ендолімфа. Весь лабіринт, Закладений у глибині піраміди скроневої кістки, займає маленьку область довжиною 15 мм, шіріпой 8 мм і висотою 10 мм.

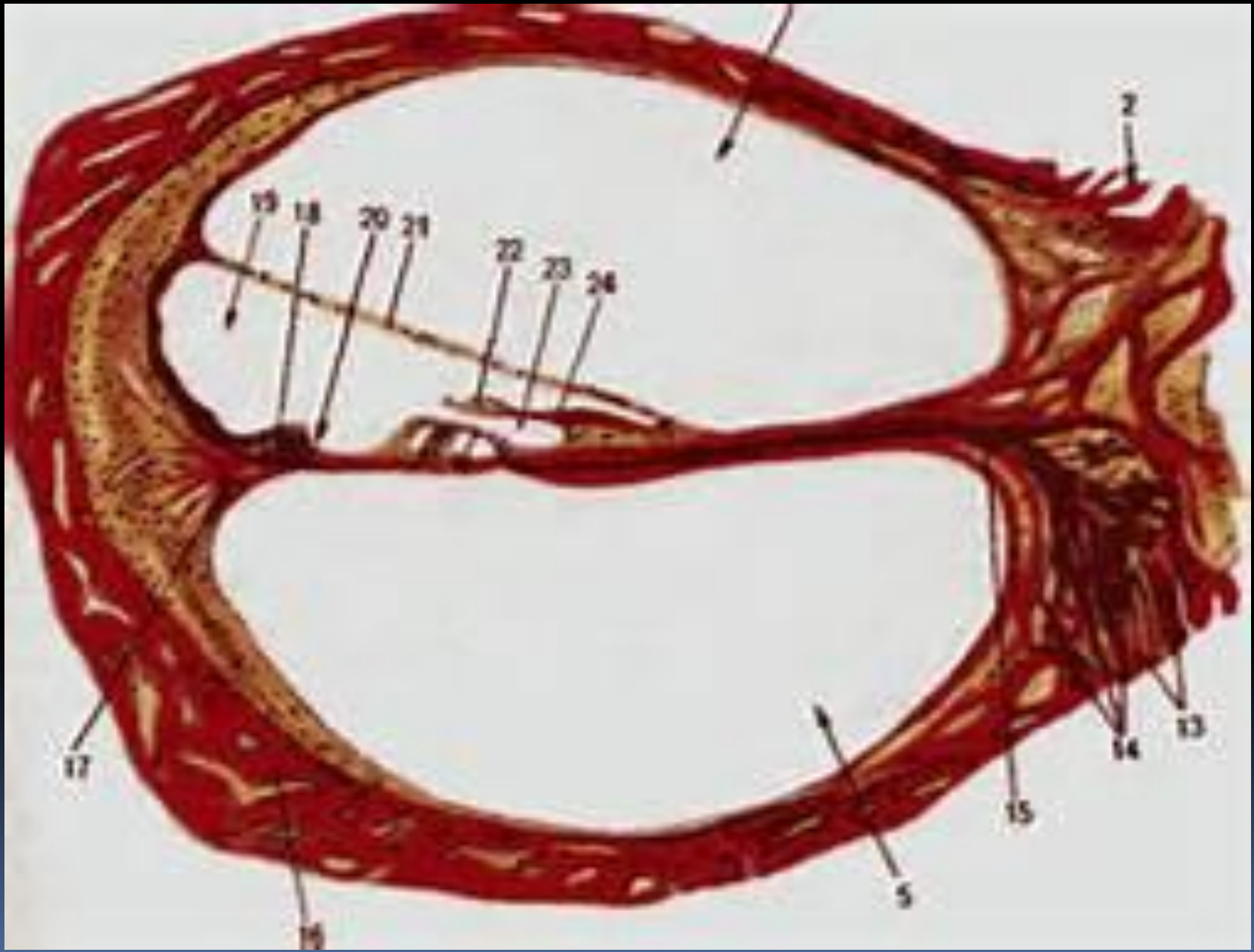
2
19
18
20
21
22
23
24
17
16
15
5
14
13

Отже:

Дійсно, внутрішнє вухо людини являє собою досить важливий елемент людського тіла. Крім того, його розташування відіграє важливу роль.

Зверху знаходиться середня яма черепа, знизу від нього розташована верхня цибулина яремної вени, попереду лежить сонна артерія, з іншого боку прилягає сигмовидний синус, на поверхні - барабанна порожнина, а в середині - задня яма черепа. Тому внутрішнє вухо є одним з найбільш важливих і відповідальних органів людського тіла.

- Виконала:
- студентка групи
- Пучковська Андріана