

КОНСЕРВАТИВНАЯ ТЕРАПИЯ ОККЛЮЗИРУЮЩИХ ПОРАЖЕНИЙ СОСУДОВ

Витамин Е
Милдронат
Вазапростан

Агапурин (Агапурин)

Олиглукин

Фракционированный гепарин
(Клексан, Фрагмин и др.)

Цикло-3-Форт

Алоэза

Баротерапия

ТОНУС СОСУДОВ ↓

МИКРОЦИРКУЛЯЦИЯ ↓

Вязкость крови ↓

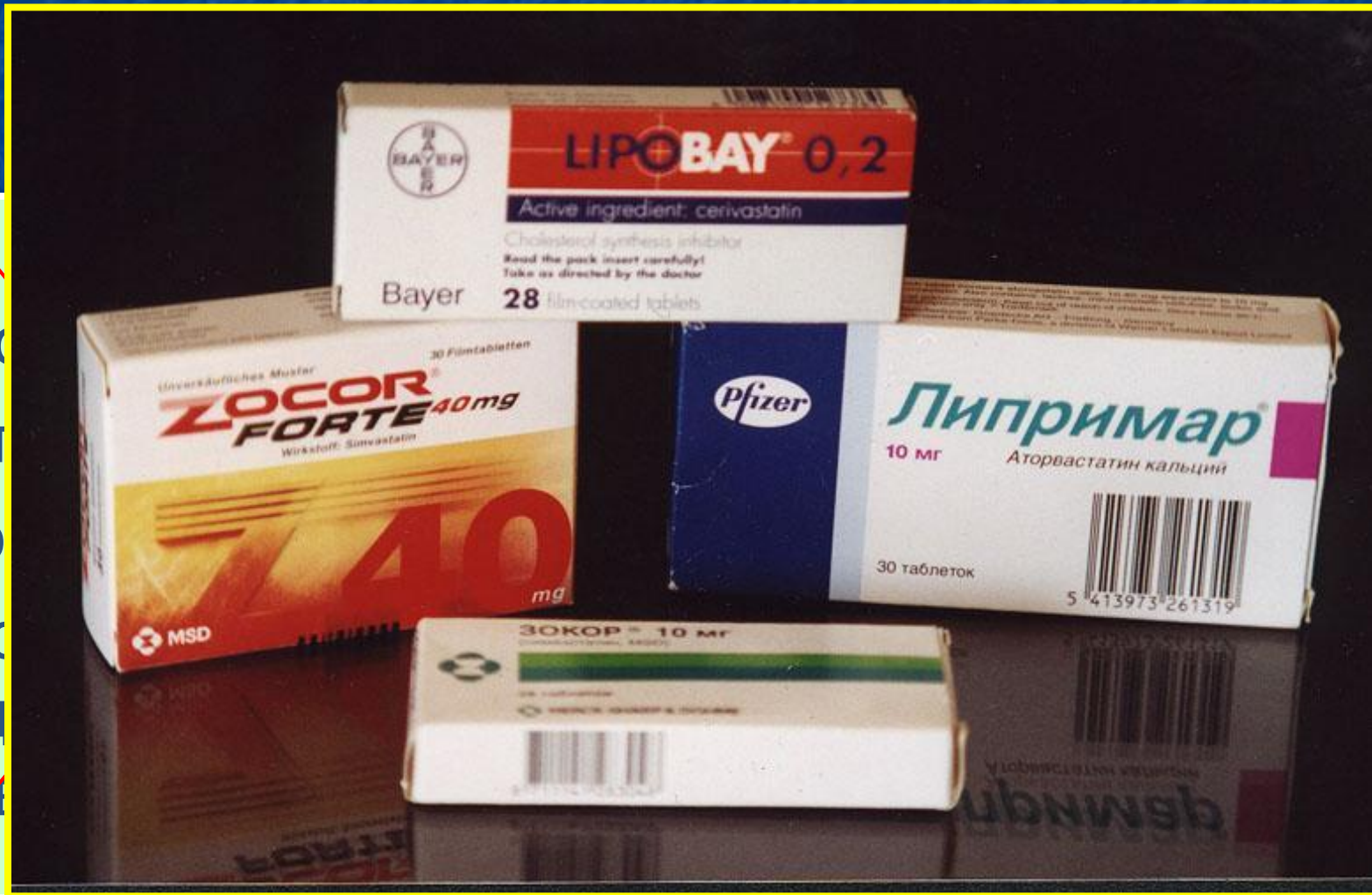Свертываемость крови ↓

Межклеточный отек ↓

МЕТАБОЛИЗМ ↑

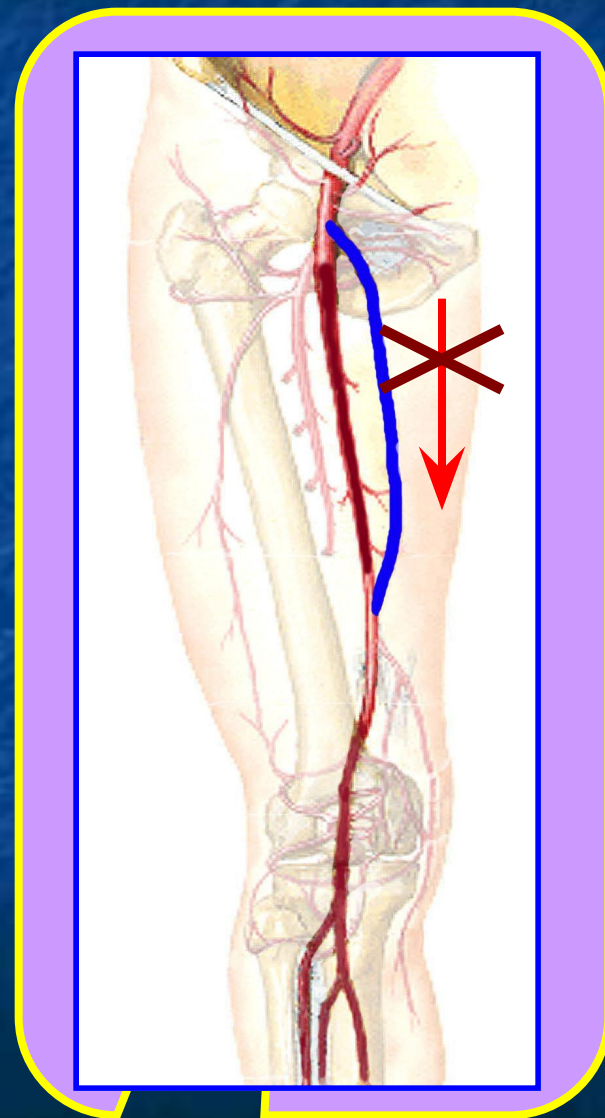
ПРОТИВОАТЕРОСКЛЕРОТИЧЕСКОЕ ЛЕЧЕНИЕ

✓
✓
Жи
Ма
Вы
Шо
Пр
со
Жи



ПОКАЗАНИЯ К РЕКОНСТРУКТИВНЫМ ВМЕШАТЕЛЬСТВАМ НА СОСУДАХ

1. ВЫРАЖЕННАЯ ИШЕМИЯ
КОНЕЧНОСТИ
(критическая ишемия
или стадия II-б)
2. НАЛИЧИЕ УСЛОВИЙ ДЛЯ
ВОССТАНОВЛЕНИЯ
КРОВотоКА В
ПОРАЖЕННОМ БАССЕЙНЕ



ПРОТИВОПОКАЗАНИЯ

1. ВЫРАЖЕННАЯ СЕРДЕЧНАЯ, ЛЕГОЧНАЯ ИЛИ ПОЧЕЧНАЯ НЕДОСТАТОЧНОСТЬ
2. НЕБЛАГОПРИЯТНЫЙ ПРОГНОЗ В ОТНОШЕНИИ ПРОДОЛЖИТЕЛЬНОСТИ ЖИЗНИ (*онкологические заболевания и т.д.*)
3. ОККЛЮЗИРУЮЩИЕ ПОРАЖЕНИЯ ЖИЗНЕННО ВАЖНЫХ СОСУДИСТЫХ БАССЕЙНОВ (*коронарные артерии, сосуды головного мозга*)

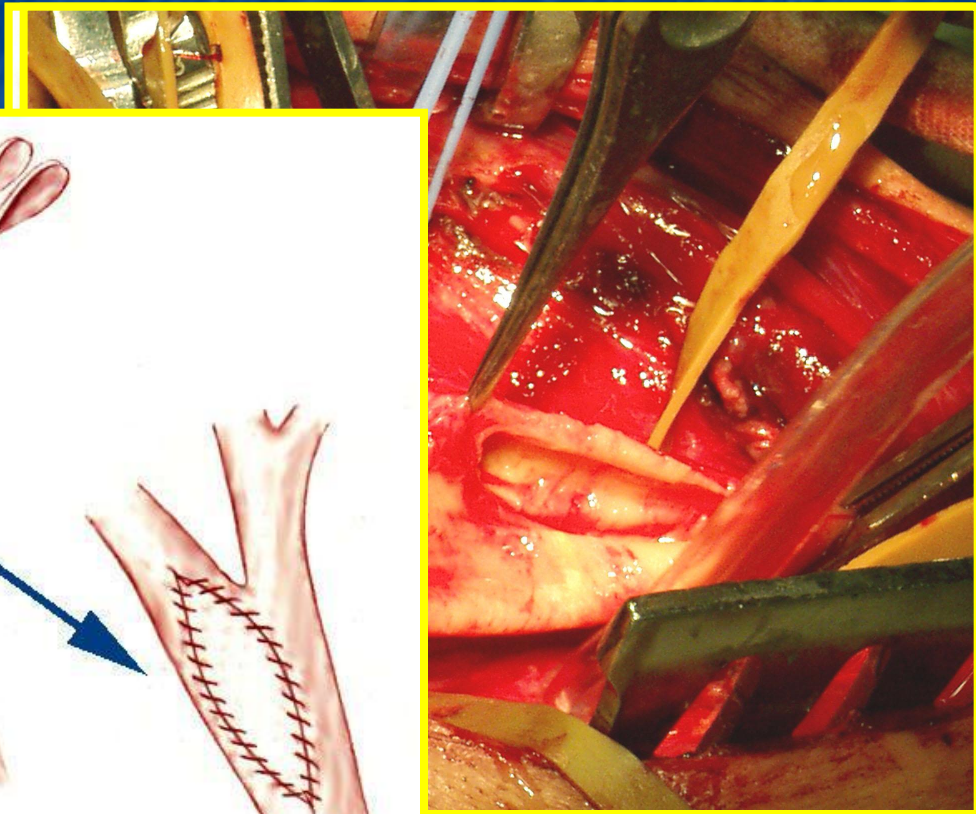
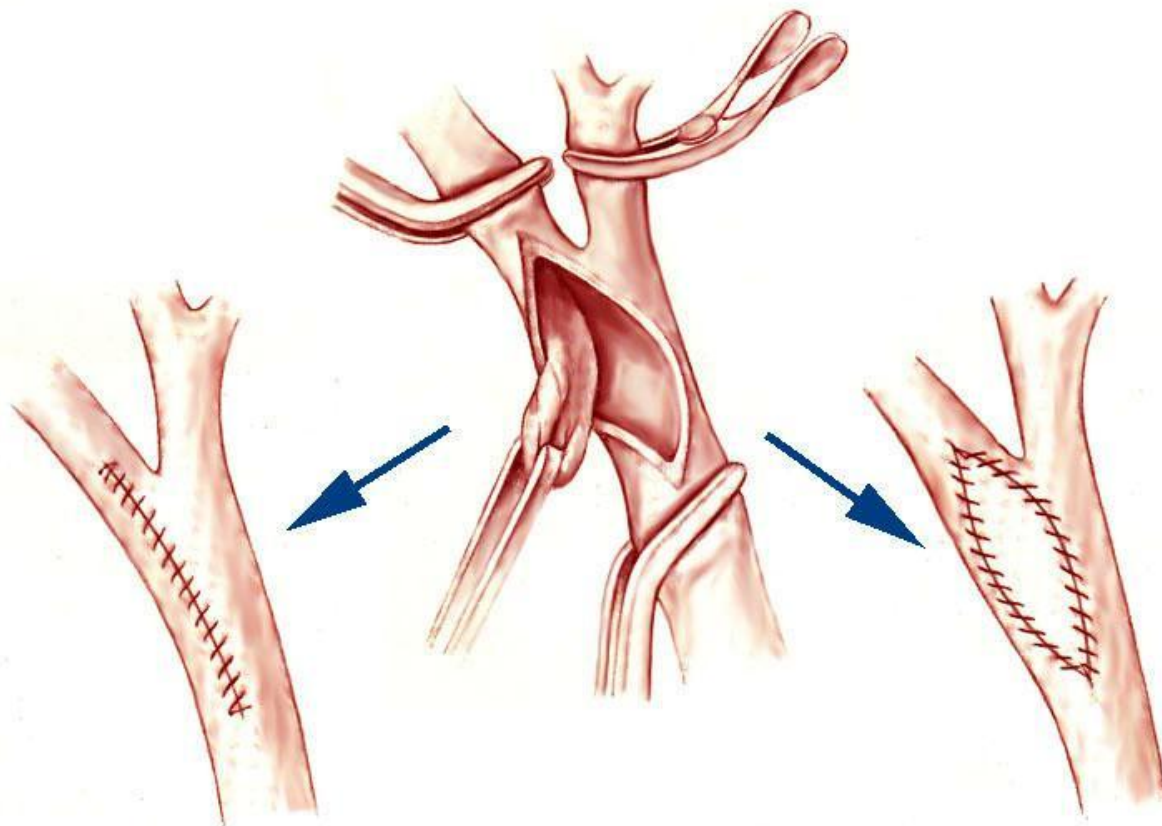
ОСНОВНЫЕ ТИПЫ РЕКОНСТРУКТИВНЫХ ВМЕШАТЕЛЬСТВ

1. Восстановление проходимости пораженного участка сосуда (эндартерэктомия, дезоблитерация, ангиопластика, тромболизис)
2. Шунтирование/протезирование пораженного участка сосуда (ауто-, гомо- или гетеротрансплантатом)
3. Восстановление кровоснабжения бассейна пораженного сосуда из другого бассейна (транспозиция, экстраанатомический шунт)
4. Непрямая реваскуляризация ишемизированных тканей (пересадка хорошо кровоснабжаемых микрососудистых лоскутов)

Восстановление проходимости пораженного участка сосуда

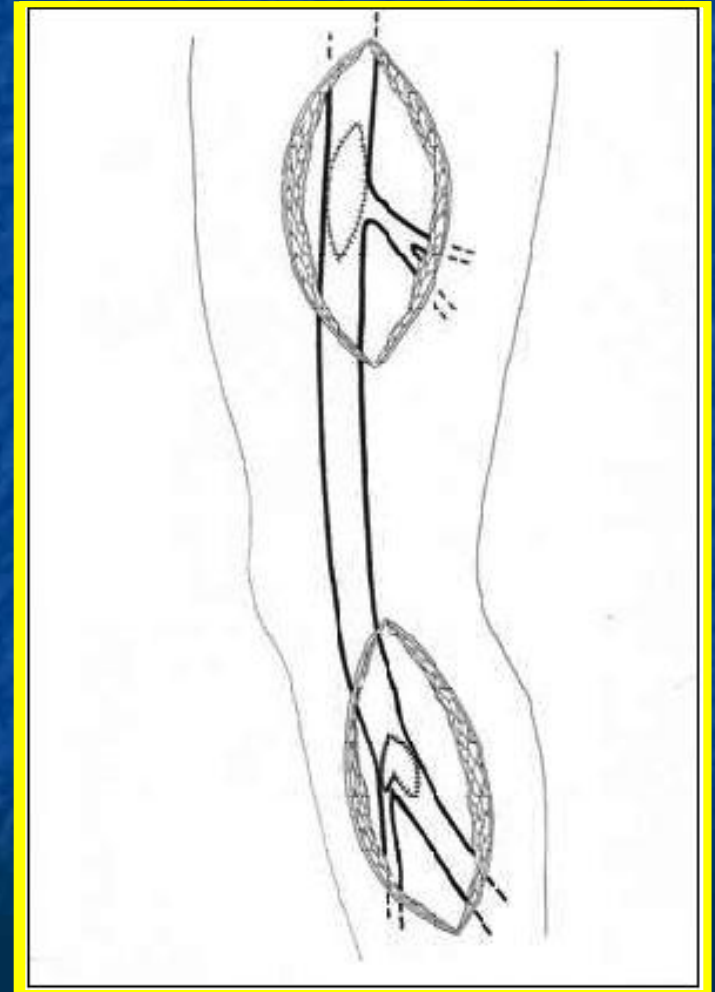
ЭНДАРТЕРЭКТОМИЯ

ДЕЗОБЛИТЕРАЦИЯ



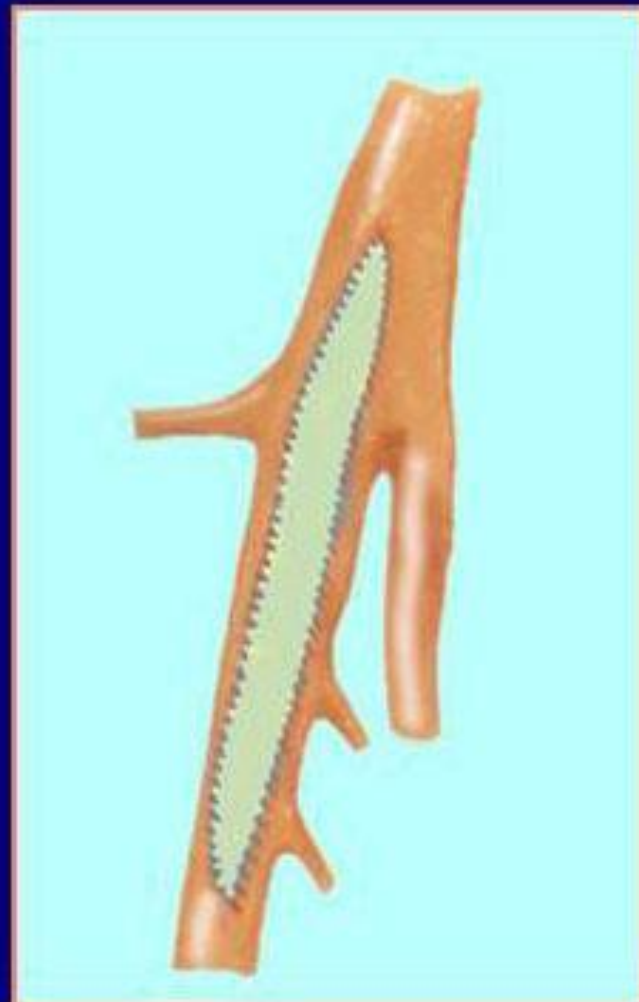
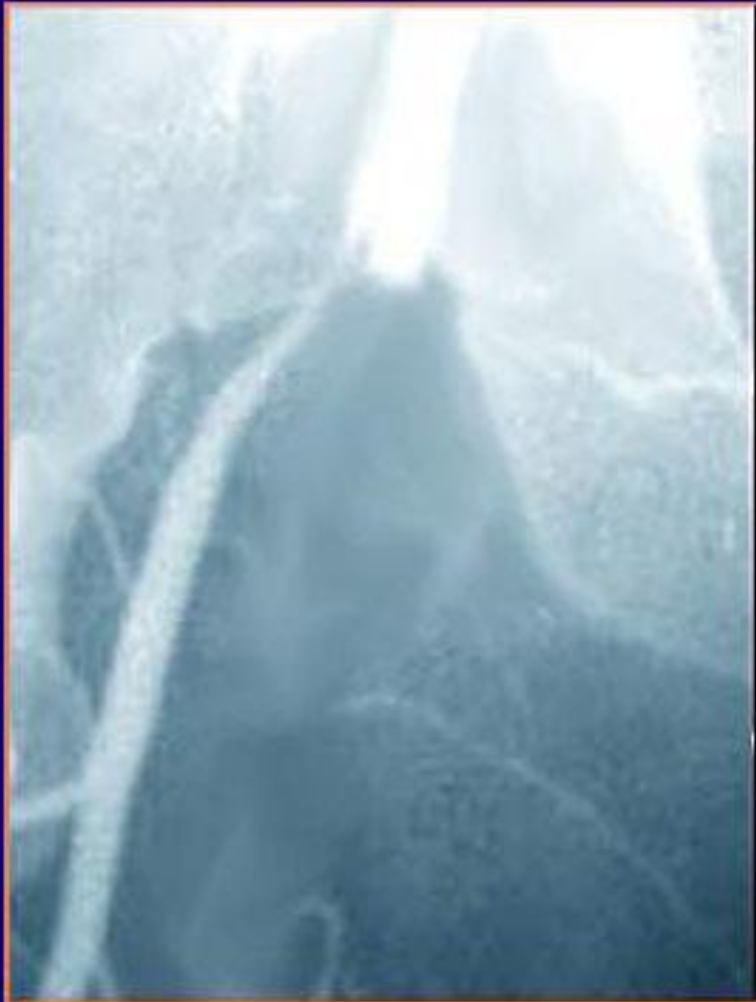Восстановление проходимости пораженного участка сосуда

ПОЛУЗАКРЫТАЯ
ЭНДАРТЕРЭКТОМИЯ
С ПОМОЩЬЮ
ПЕТЛИ VOLMAR.



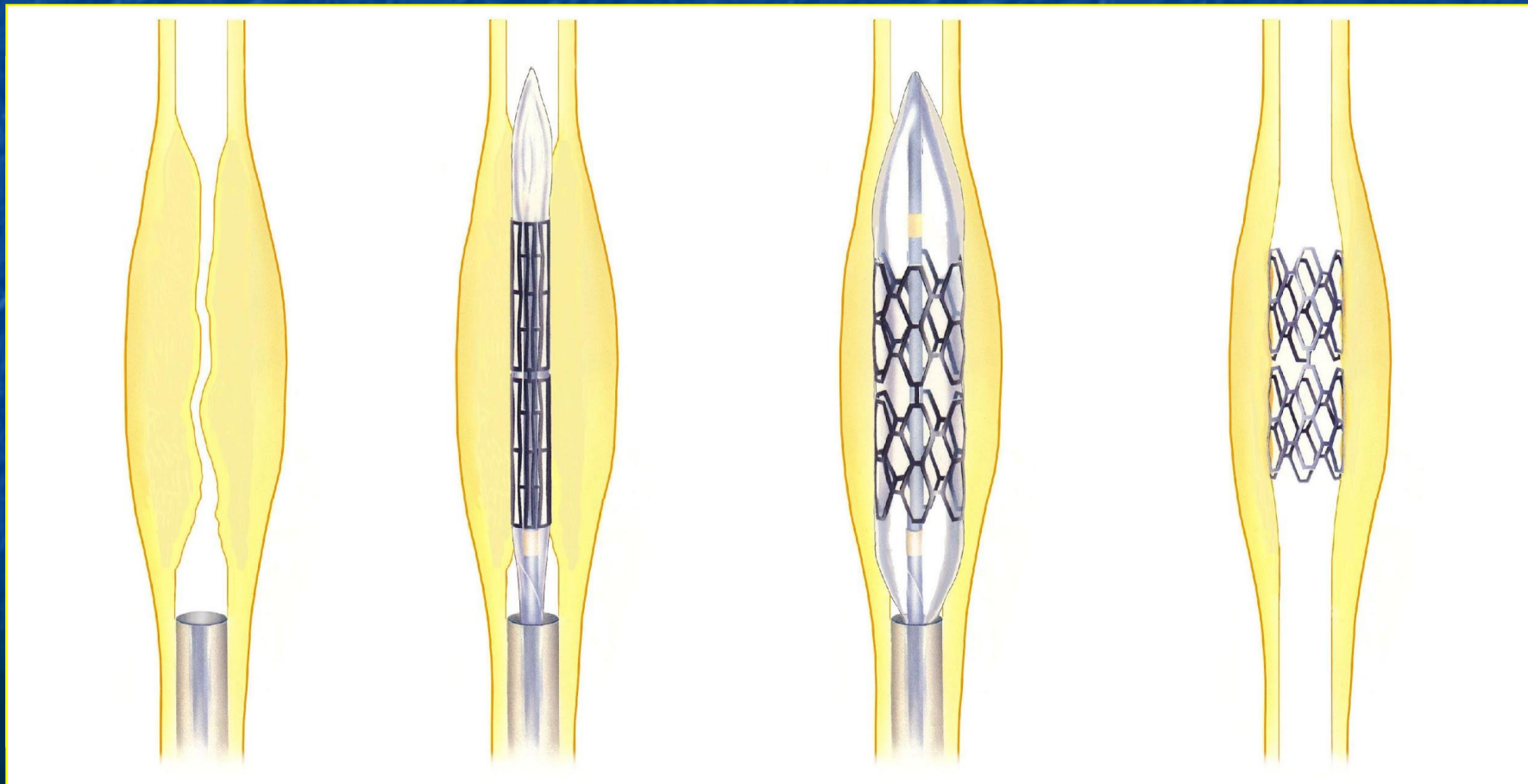
Восстановление проходимости пораженного участка сосуда

ПЛАСТИКА СОСУДА



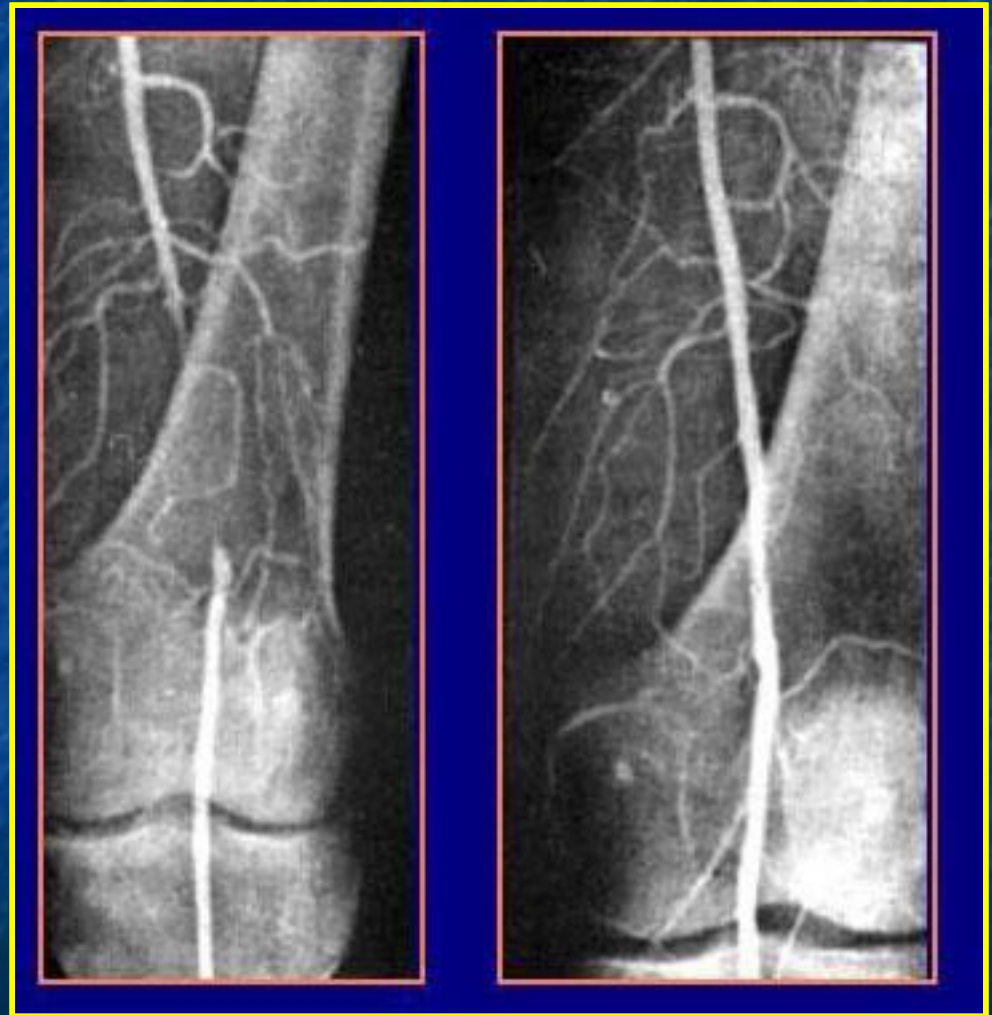
Восстановление проходимости пораженного участка сосуда

ЧРЕСКОЖНАЯ ЧРЕСПРОСВЕТНАЯ БАЛЛОННАЯ АНГИОПЛАСТИКА С ИМПЛАНТАЦИЕЙ СТЕНТА



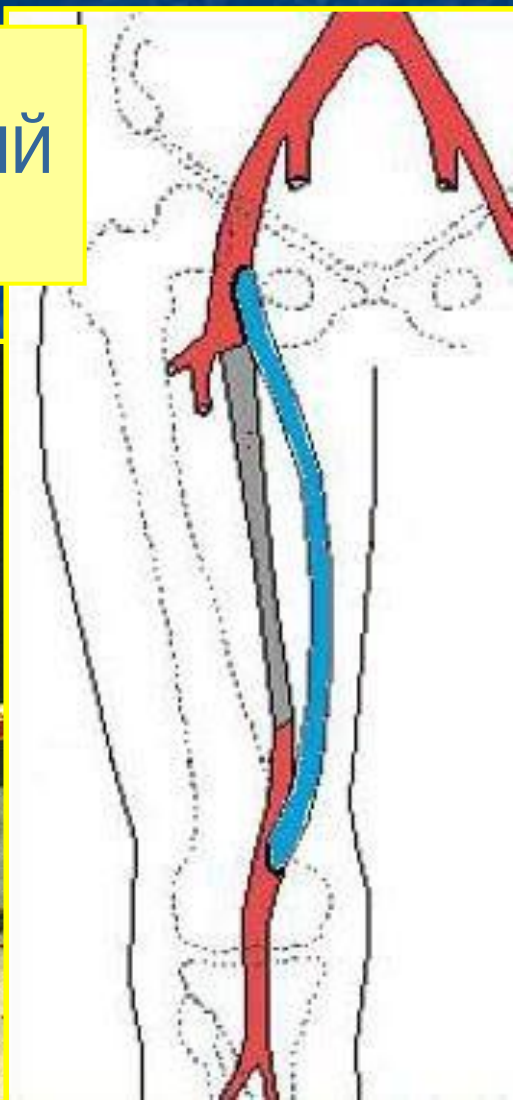
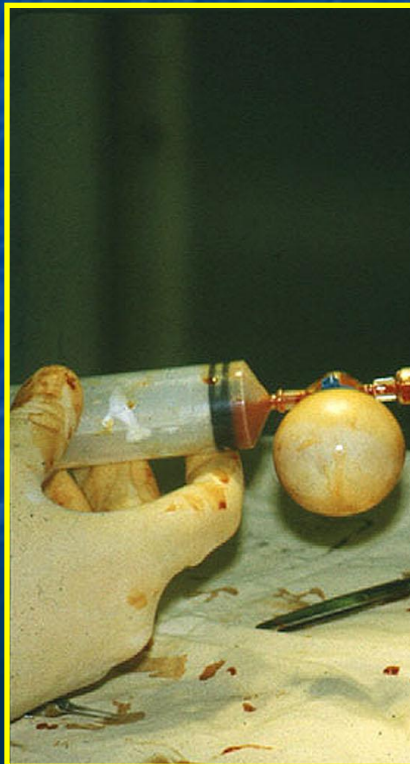
Восстановление проходимости пораженного участка сосуда

**ЧРЕСКОЖНАЯ
ЧРЕСПРОСВЕТНАЯ
БАЛЛОННАЯ
АНГИОПЛАСТИКА**

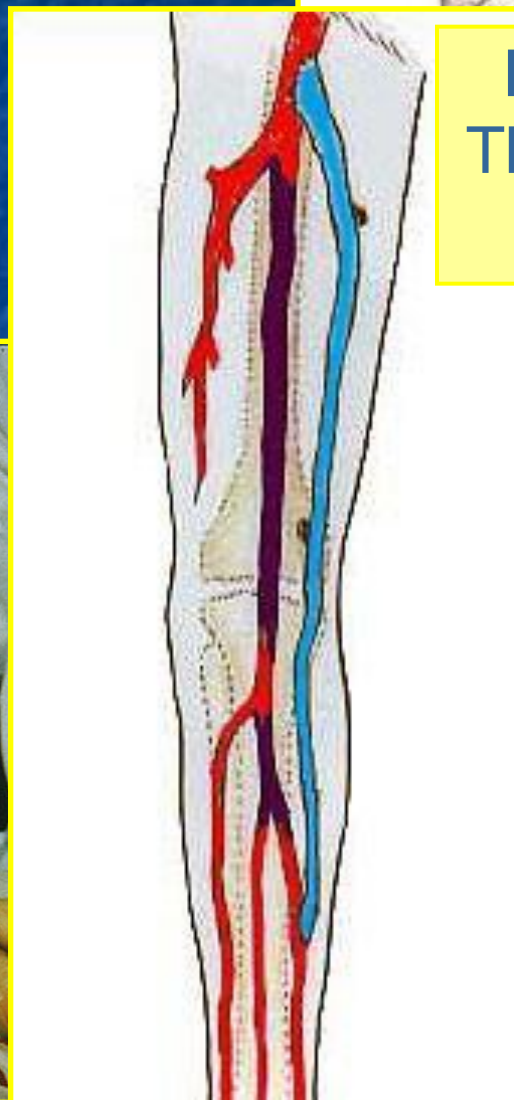


Шунтирование или протезирование пораженного участка сосуда

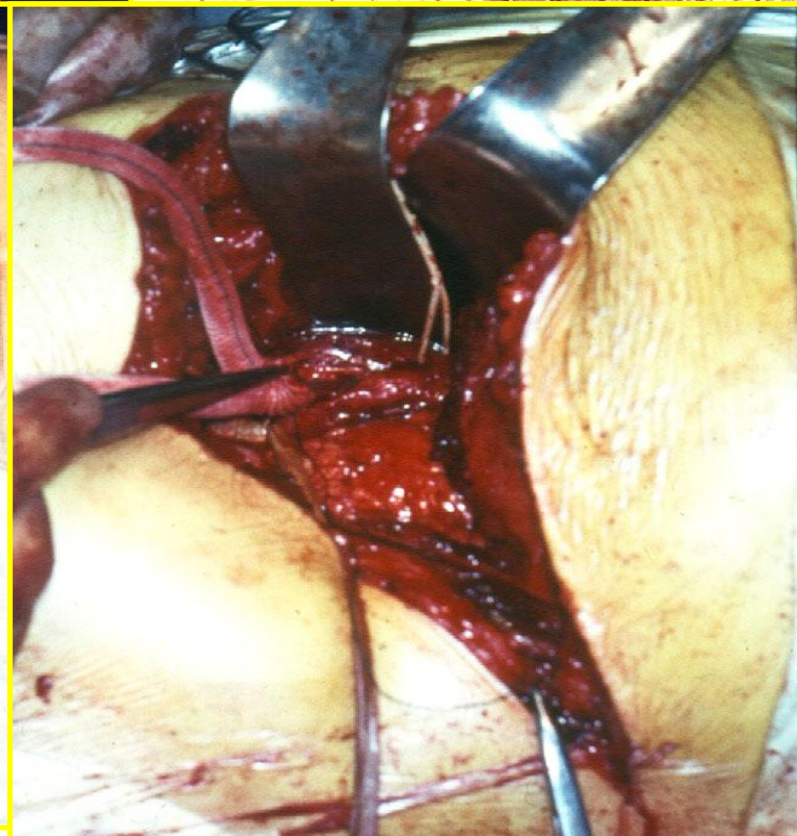
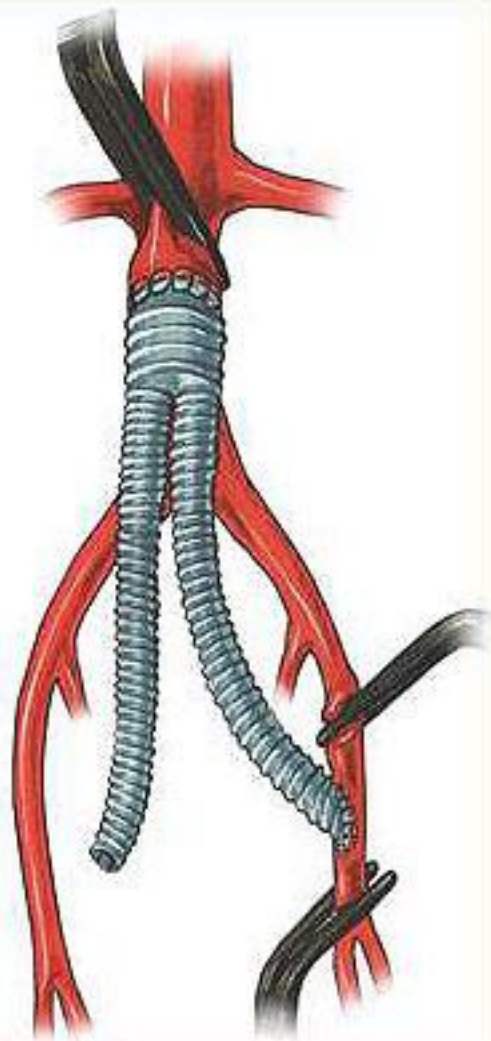
БЕДРЕННО-ПОДКОЛЕННЫЙ ШУНТ



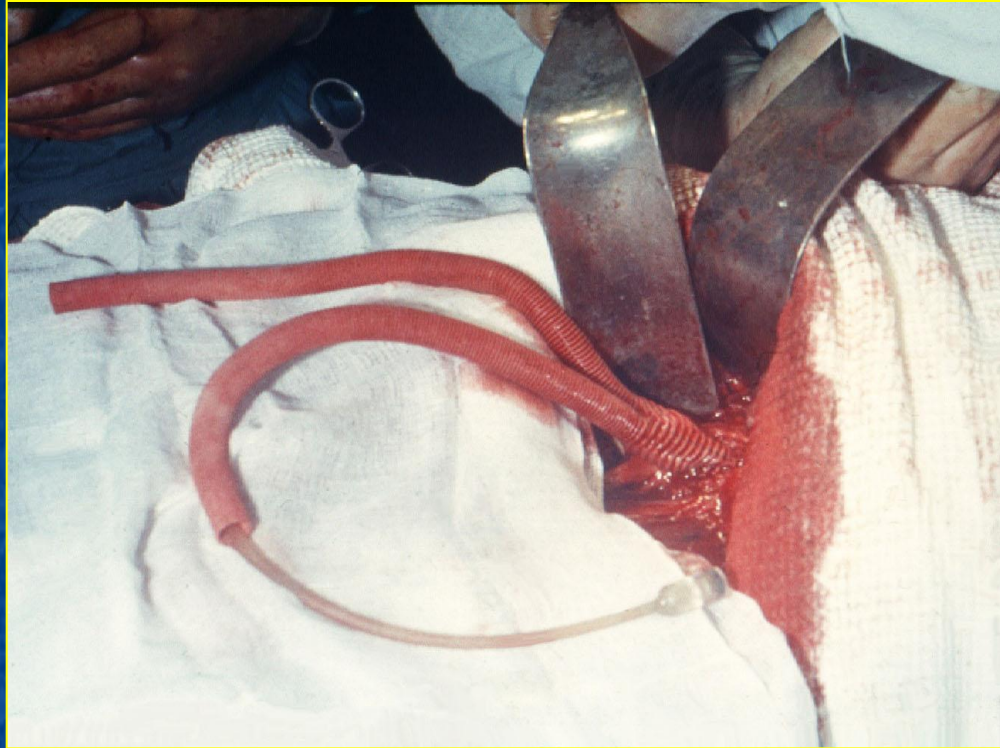
БЕДРЕННО-ТИБИАЛЬНЫЙ ШУНТ



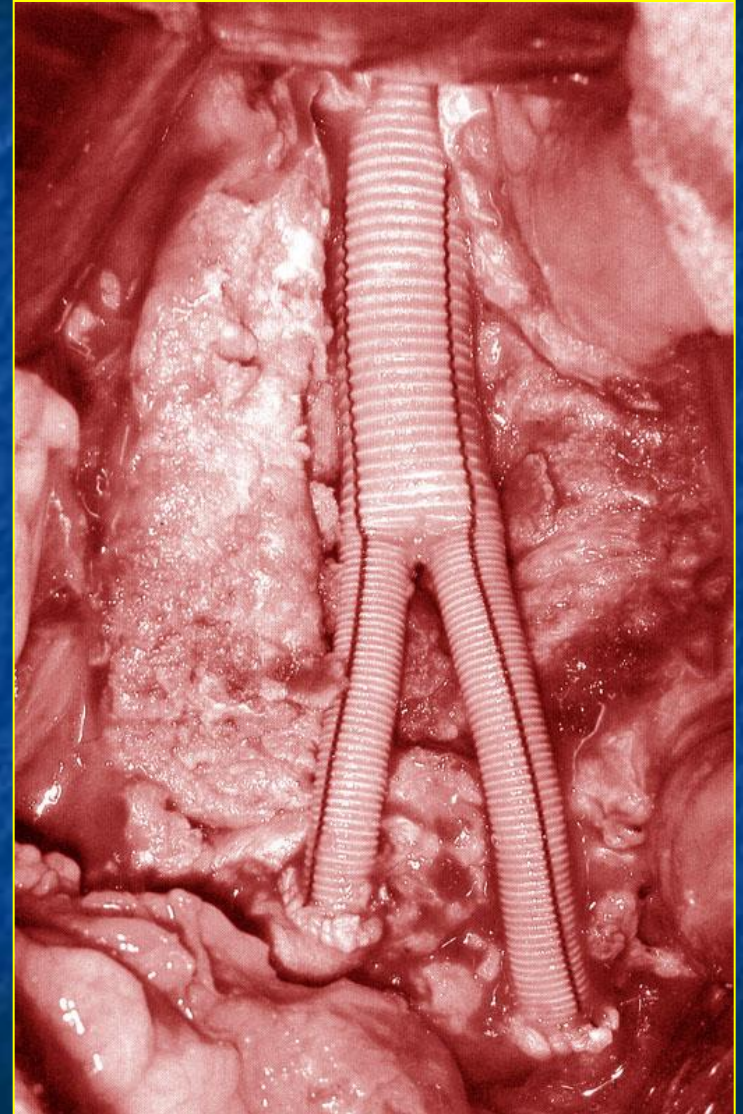
Шунтирование или протезирование пораженного участка сосуда



Шунтирование

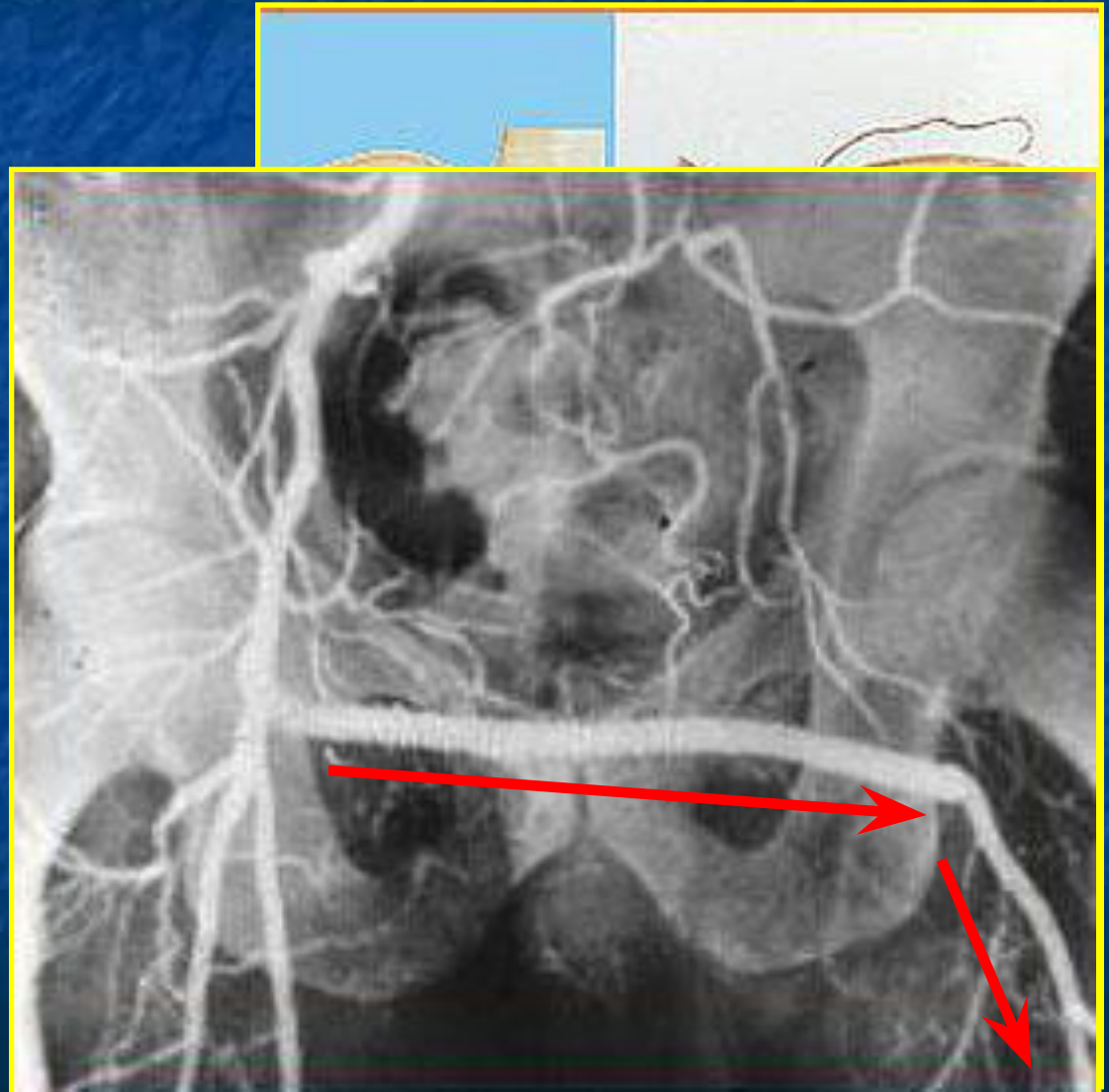


Протезирование



ЭКСТРААНАТОМИЧЕСКОЕ ШУНТИРОВАНИЕ

ПОДКРЕСТНО-
БЕДРЕННОЕ
БЕДРЕННОЕ



ПОСЛЕОПЕРАЦИОННЫЕ ОСЛОЖНЕНИЯ

ПРАВДИЛИЕ:

ТРОМБОЗ СОСУДОВ КОНСТРУКЦИИ

(в зоне реконструкции, дистальнее

ИНФИЦИРОВАНИЕ СОСУДОВ (симальнее)

ПРОТЕЗА

АТРОФИЯ ДИСТАЛЬНЫХ СОСУДОВ

ОБЛАСТИ СОСУДИСТЫХ АНАСТОМОЗОВ

КРОВОТЕЧЕНИЕ ИЗ ОБЛАСТИ

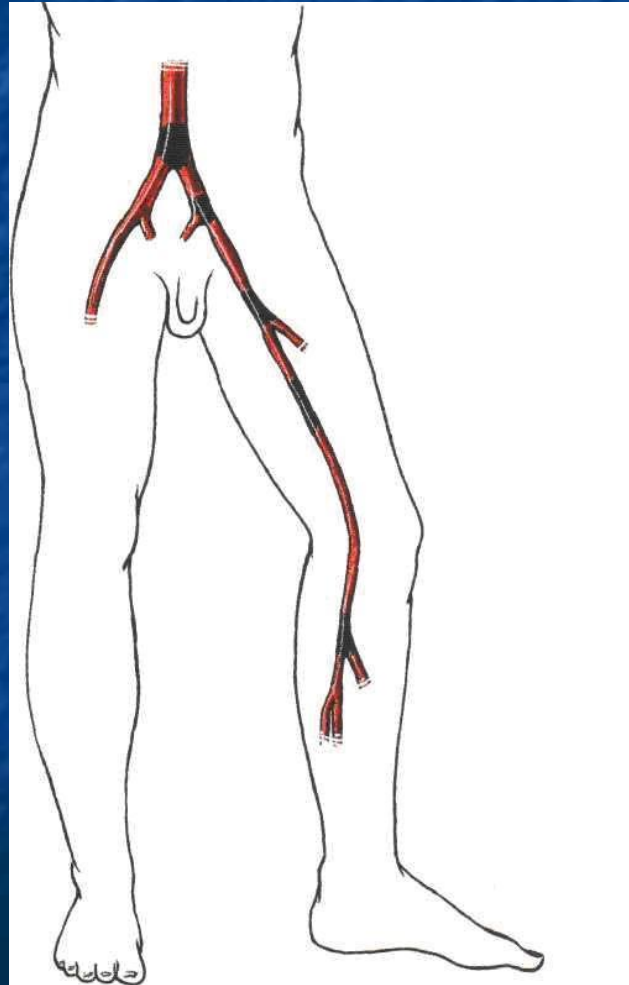
ФОРМИРОВАНИЕ ДОЖНОЙ АНЕВРИЗМЫ

Острая артериальная непроходимость –

внезапное прекращение кровотока в артерии

Эмболия –

закупорка сосуда тромбом, жиром, воздухом или др. материальными частицами, перенесенными током крови



Тромбоз –

закрытие артерии тромбом вследствие патологических изменений свертывающей системы крови на фоне стенозирующих заболеваний сосудов.

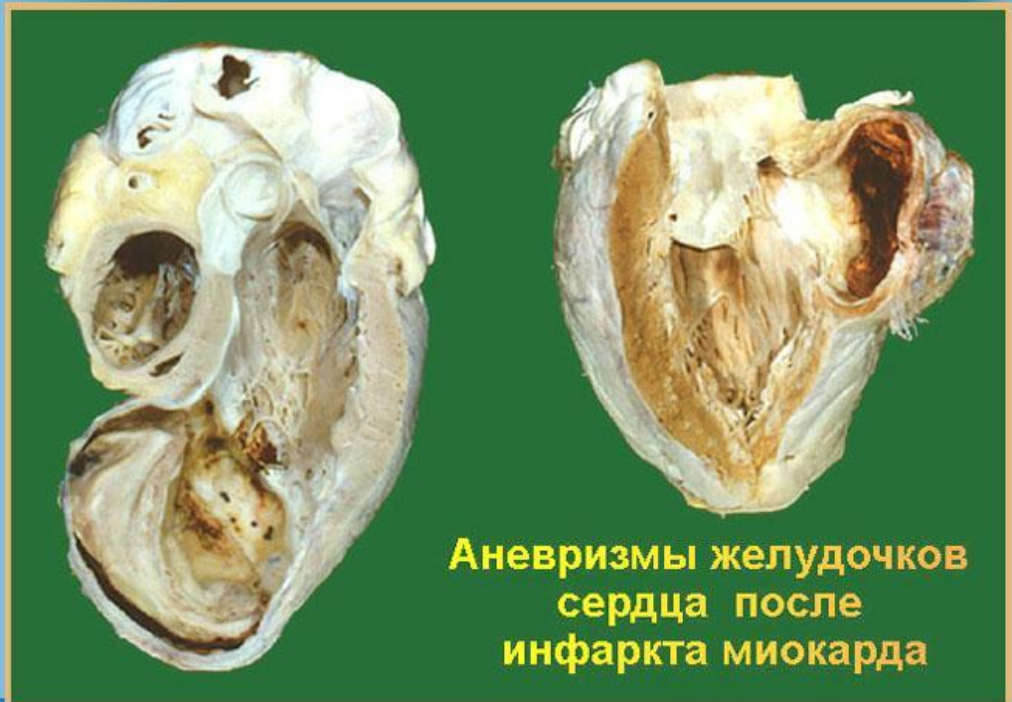Эмболии и тромбозы –
не самостоятельные
заболевания, а
следствие эмболо- и
тромбогенных
заболеваний.

Этиология острой артериальной непроходимости

эмболия



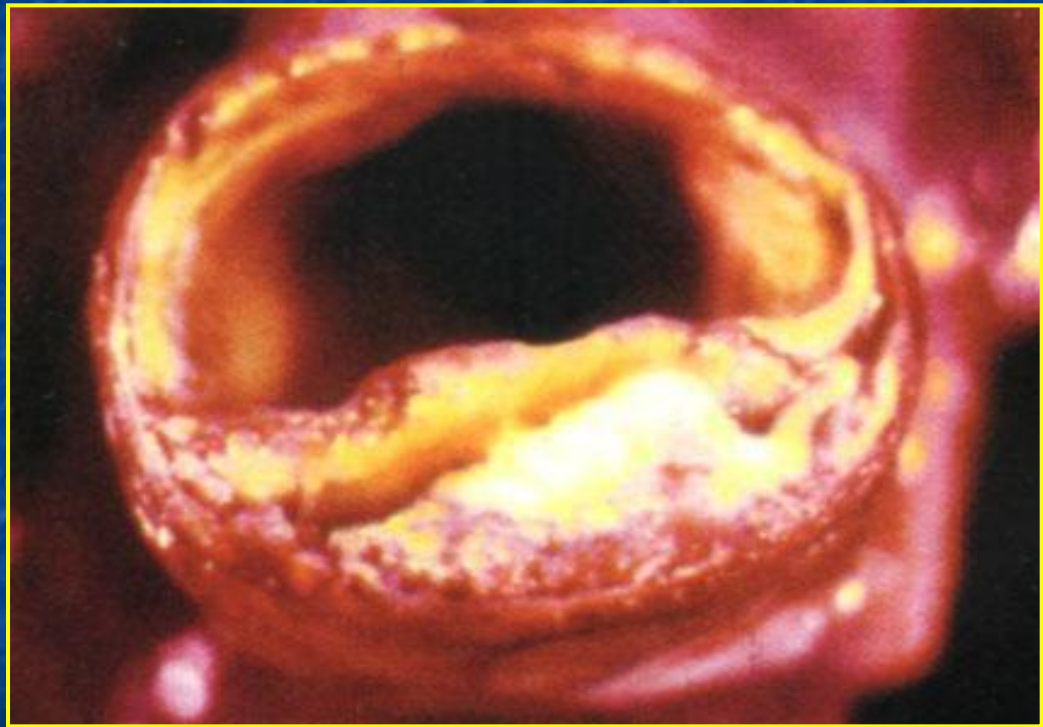
Осложнения инфаркта миокарда



Аневризмы желудочков
сердца после
инфаркта миокарда

Этиология острой артериальной непроходимости

тромбоз



Клиника

Субъективные симптомы

- Похолодание, онемение, парестезии
- Боль

Объективные симптомы

- Снижение, отсутствие чувствительности - **парез**
- Нарушение активных движений - **плегия**
- Уплотнение мышц голени – **субфасциальный отек** - болезненность при их пальпации
- Невозможность пассивных движений в голеностопном, а затем и в коленном суставах - **ишемическая контрактура**

Классификация острой ишемии конечности

ИН (ишемия напряжения)

отсутствие признаков ишемии в покое, появление утомляемости, боли только при нагрузке

1А

- Похолодание, бледность, парестезии

1Б

- Боль

2А

- Парез

2Б

- Плегия

3А

- Субфасциальный отек

3Б

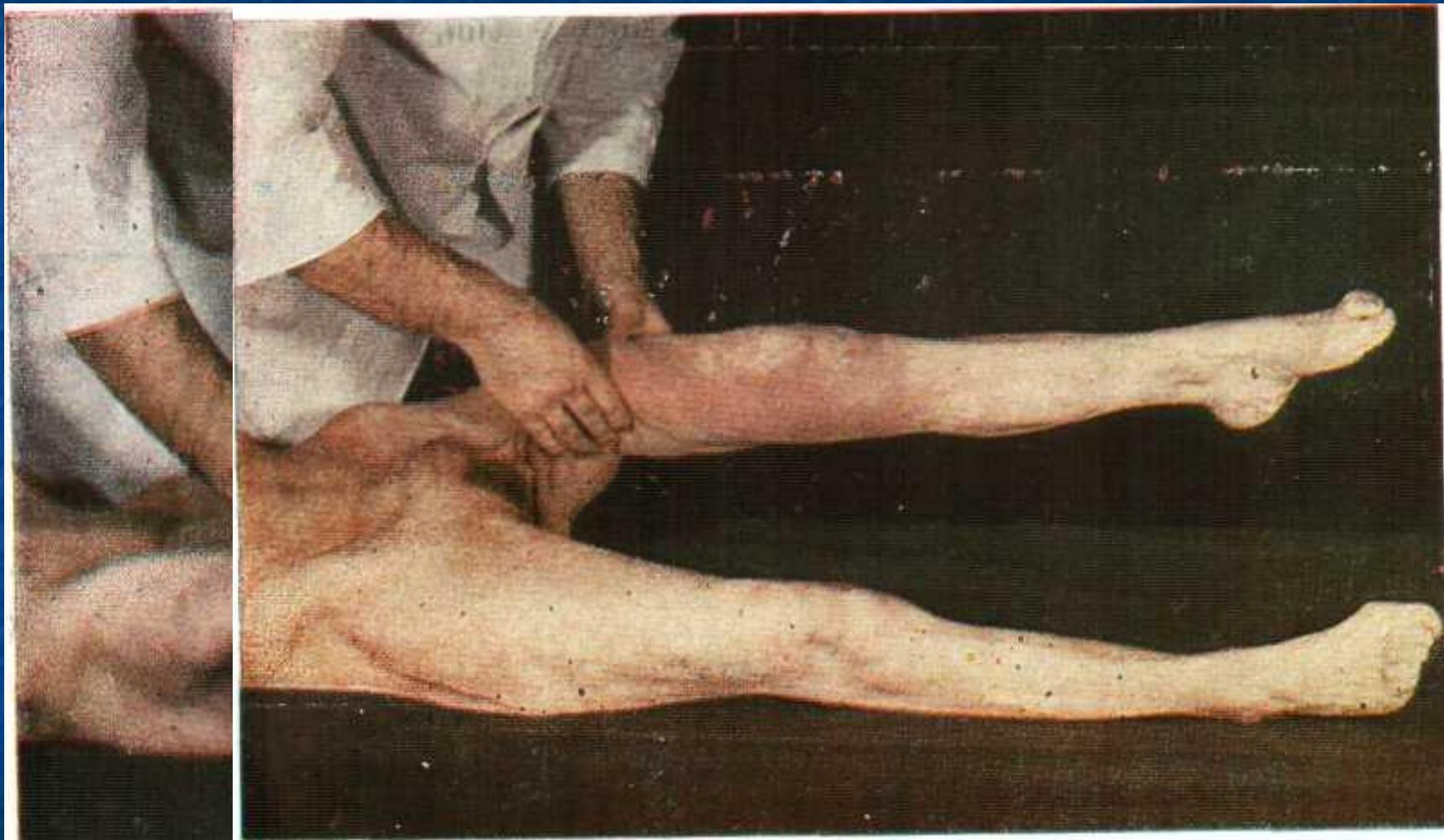- Ишемическая контрактура

3В

- парциальная

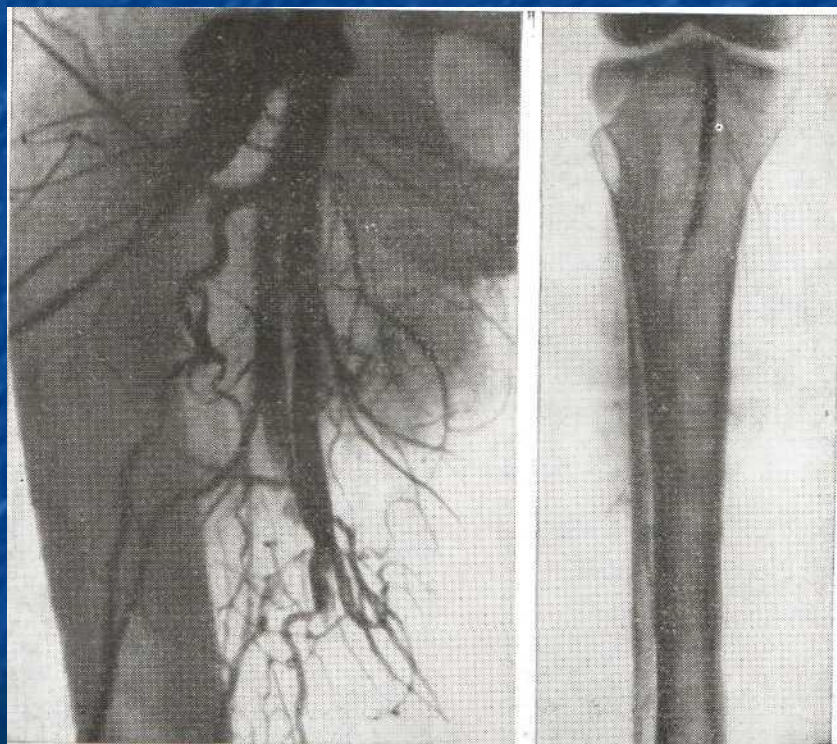
- тотальная

Ишемическая контрактура



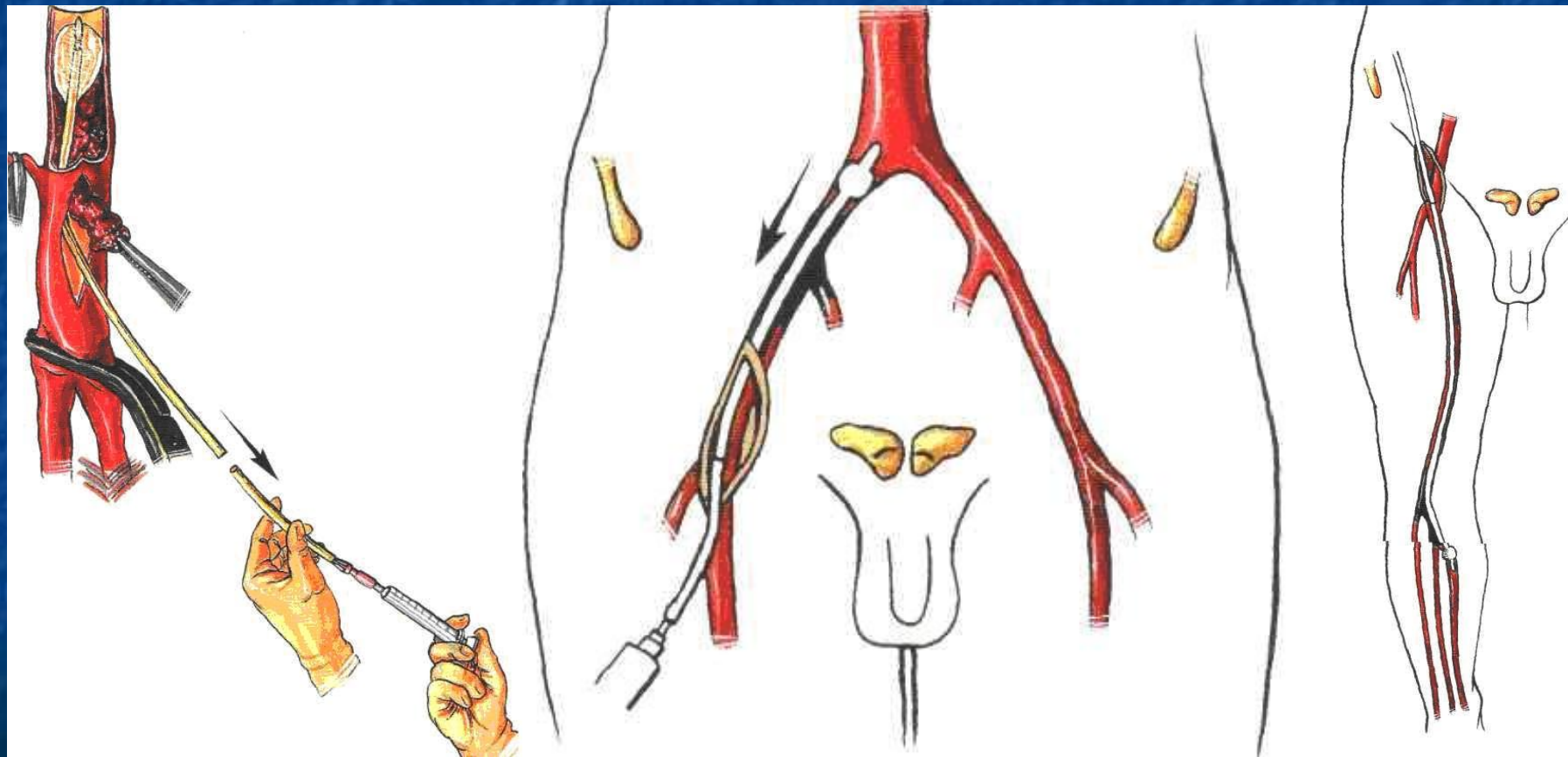
Дифференциальная диагностика

тромбоз

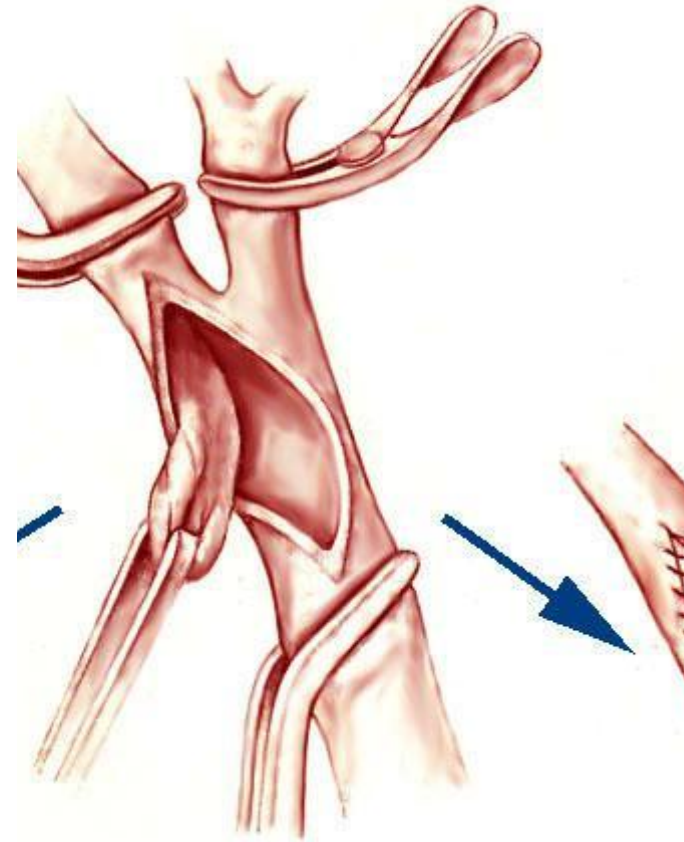
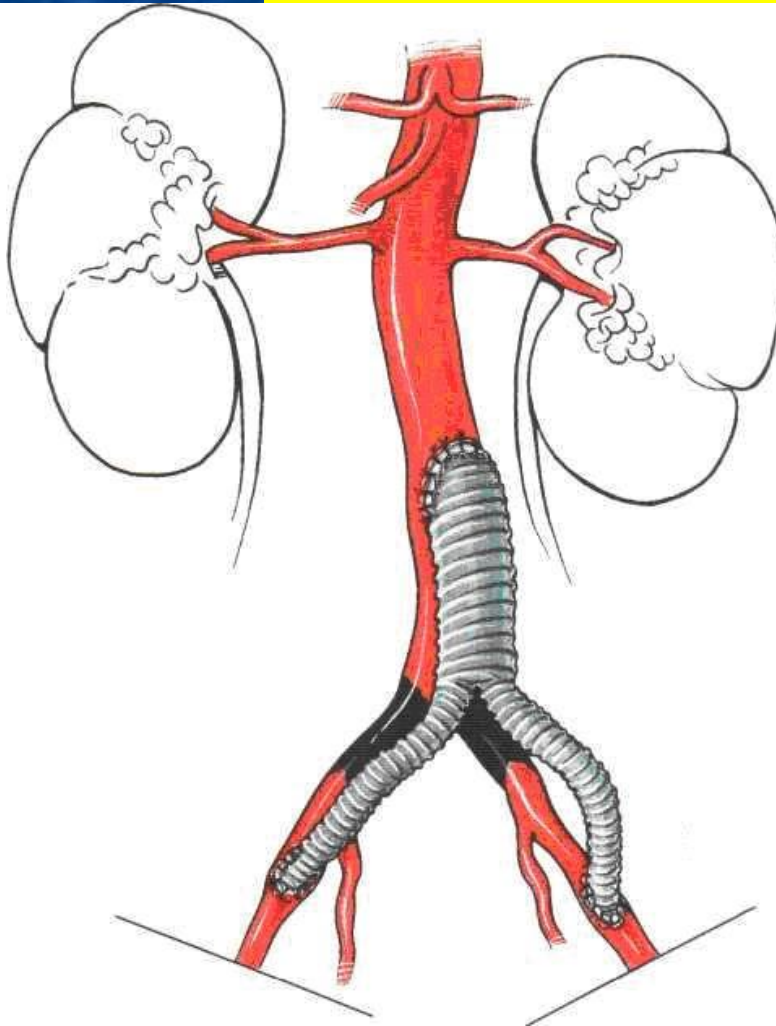



эмболия

Хирургическое лечение эмболий – эмболэктомия катетером Фогарти



Хирургическое лечение тромбозов – реконструктивная сосудистая операция



При 3в стадии, т.е. при развитии тотальной ишемической контрактуры, т.е. некробиоза мышц – восстановление кровотока в конечности –

противопоказано -

***миоглобинурический нефроз,
тяжелый постишемический
синдром***