Клинический случай

Anamnesis morbi

- Заболела неделю назад, когда появилась слабость, сухой кашель, одышка смешанного характера. Принимала парацетамол, аспирин - без эффекта. За день до госпитализации, утром резко ухудшилось самочувствие. Появился озноб, колющие боли за грудиной в области сердца, усилилась одышка, головокружение, повысилось АД до 180/100 мм.рт.ст. и, температура тела до 38,9С. В больнице была проведена инфузионная терапия. Кардиореаниматологом был исключен острый коронарный синдром (ОКС), сделан рентген органов грудной клетки (ОГК) и больная с диагнозом бронхопневмония направлена в краевую больницу.

Status praesens objectivus

- Состояние средней степени тяжести.
- Органы дыхания. Перкуторно: притупление в нижних отделах обоих лёгких.
- Органы пищеварения. Печень выступает из под края рёберной дуги на 5 см., при пальпации болезненна.

ОАК

- Лейк. - 9,77х109/л (4-8 х109/л)
- Эр. - 3.06,х1012/л (3,7-4,7 х1012/л)
- Hgb - 90 г/л (120-140 г/л)
- ЦП - 0,97 (0,86-1,05),
- Hct - 46,8% (40-48%).
- СОЭ –36 мм/час
- Тромбоциты - 349х109/л (180-320 х109/л)

- Лейкоформула:
- П/я - 1% (N1-6%)
- С/я - 74% (45-70%)
- Лимф. - 17% (18-40%),
- Мон. - 4% (2-9%)
- Баз. - 4% (0-1%)
- Эоз - 1% (0-5%)

ОАМ

- Цвет - светло-желтый
- Прозрачная
- уд.вес - 1012 (1008-1026)
- pH - 6 (4,5-8,0)
- белок - 0,392 г/л (отр)
- глюкоза – отр
- лейк. - 5,2 (1-2-3)
- эр – отр(1-2-3).

БАК

- белок - 52,5 г/л (70-90 г/л)
- мочевина 6,01 ммоль/л (4,2-8,3 ммоль/л)
- АЛТ 35,9 Ед/л (< 30 Ед/л)
- АСТ - 27,1 Ед/л (< 40 Ед/л)
- глюк. -7,6 ммоль/л (4,22-6,11 ммоль/л)
- Билир. общий - 52,5 мкмоль/л (8,5-20,5 мкмоль/л)
- Билир. прямой 37,7мкмоль/л (0-5,1мкмоль/л)
- К - 3,8 ммоль/л (3,6-6,3 ммоль/л)
- Na - 139 ммоль/л (135-152 ммоль/л)
- ЩФ - 401,8Ед/л (< 120 Ед/л)
- креатинин - 51 мкмоль/л (50-115 мкмоль/л)
- СРБ - 45 мг/л (<6,0 мг/л)

LIVER TRAN LT
CEN ABD
PWR 0
50dB 1/3
GAIN= -1

КТ

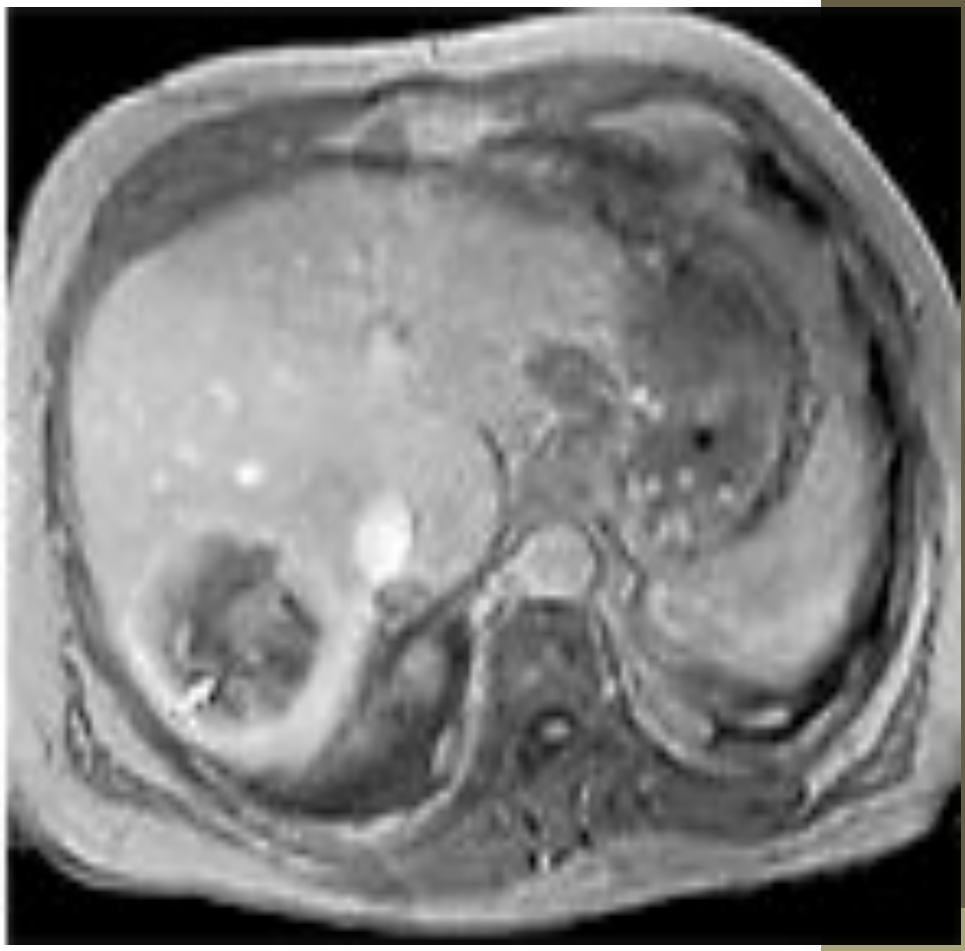

Вопросы.

1. Диагноз, локализация патологического очага (сегмент).
2. Тактика консервативного лечения.
3. Тактика хирургического лечения.

Ответ

1. Абсцесс 8 сегмент.
2. Антибактериальная, гепатотропная, инфузионная терапия.
3. Лапаратомия, вскрытие и дренирование абсцесса.