

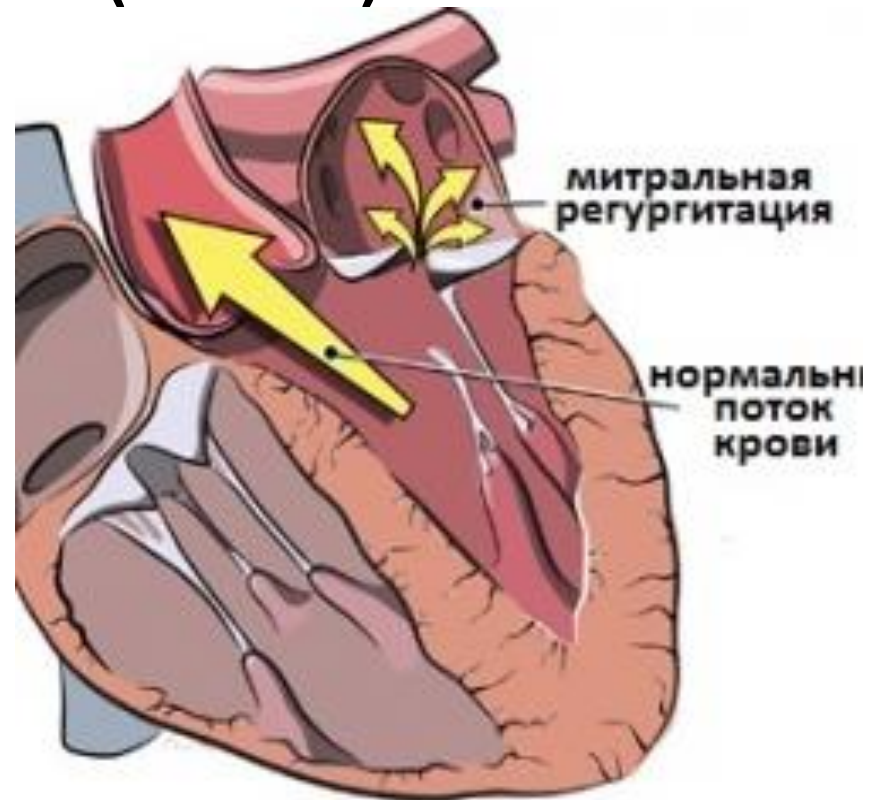
ГБОУ ВПО РНИМУ им. Н.И.Пирогова Минздрава России
Кафедра госпитальной терапии № 1

Недостаточность митрального клапана. Дилатационная кардиомиопатия.

Москва, 2016 г.

Недостаточность митрального клапана (НМК)

- состояние, при котором во время систолы левого желудочка (ЛЖ) часть крови попадает в полость левого предсердия (ЛП) против нормального тока крови по камерам сердца.



Этиология МН

- Ревматическое поражение створок митрального клапана
- Вторичная, или относительная МН
- Пролапс митрального клапана.
Врожденные формы, изолированный склероз (кальциноз) створок и митрального кольца, НМК при гипертрофической кардиомиопатии .

Механизмы развития НМК

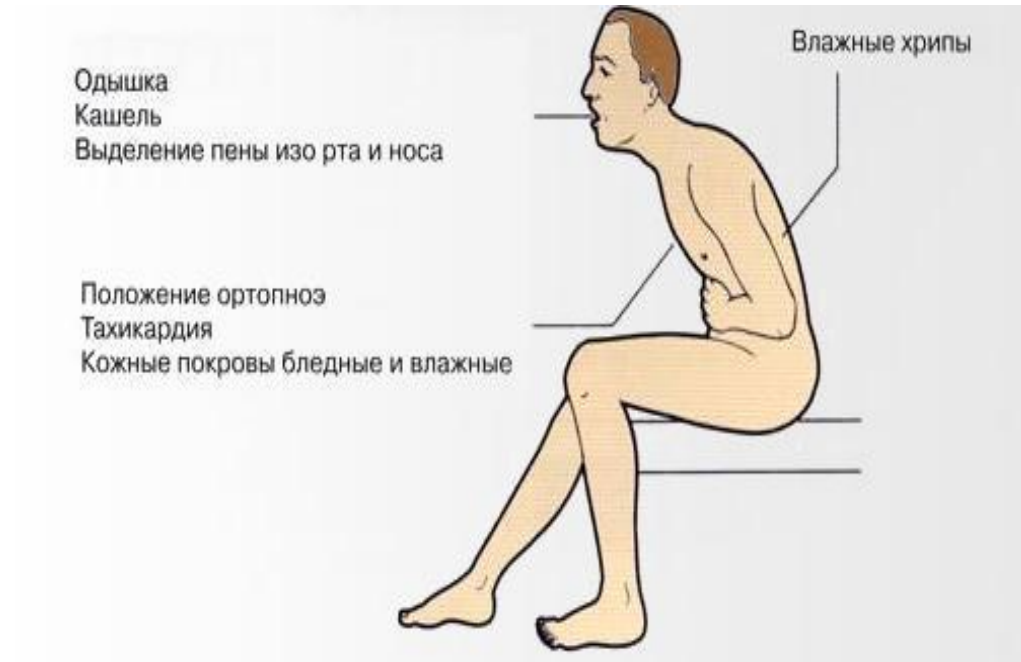- Нарушение работы подклапанного аппарата, часто при инфаркте папиллярных мышц, ответственных за своевременное и плотное закрытие створок клапана;
- Поражение хорд – разрыв или отрыв в основном после перенесенного острого инфаркта миокарда (ОИМ) или склероз при длительно существующей хронической форме ИБС;
- Перерастяжение митрального кольца при выраженной дилатации ЛЖ в результате крупноочагового ОИМ либо при заболевании, получившем название ишемической кардиомиопатии.
- При ДКМП основным механизмом развития НМК является выраженное расширение камер сердца с перерастяжением кольца двустворчатого клапана.

Патофизиология и нарушение гемодинамики

- Снижение эффективного сердечного выброса сопровождается хронической гиперактивацией нейрогормональных систем, ответственных за поддержание оптимального уровня АД и сосудистого тонуса.
- При МН предсердие превращается в громадный растянутый мешок, но при этом давление в его полости и напряжение стенок увеличиваются относительно медленно.
- У больных, перенесших ОИМ с поражением папиллярных мышц и хорд основной вклад в перегрузку ЛП вносят два фактора – постепенное нарушение диастолического расслабления ЛЖ, характерное для пациентов с ИБС (ДКМП) при развитии симптомов хронической сердечной недостаточности (ХСН), и появление относительной МН из-за растяжения клапанного кольца, более характерное для больных с ДКМП.

Симптомы и диагностика

- Жалобы на одышку, сердцебиение, усталость, в поздней стадии кровохарканье, застойные явления в системе большого круга кровообращения: увеличение печени, сопровождающееся тяжестью и болями в правом подреберье, отеки голеней, в запущенных случаях – асцит.



Основными диагностическими процедурами являются тщательное физикальное исследование, подтвержденное фонокардиографией, рентгеноскопия грудной клетки, Эхо КГ и доплеровское исследование сердца.

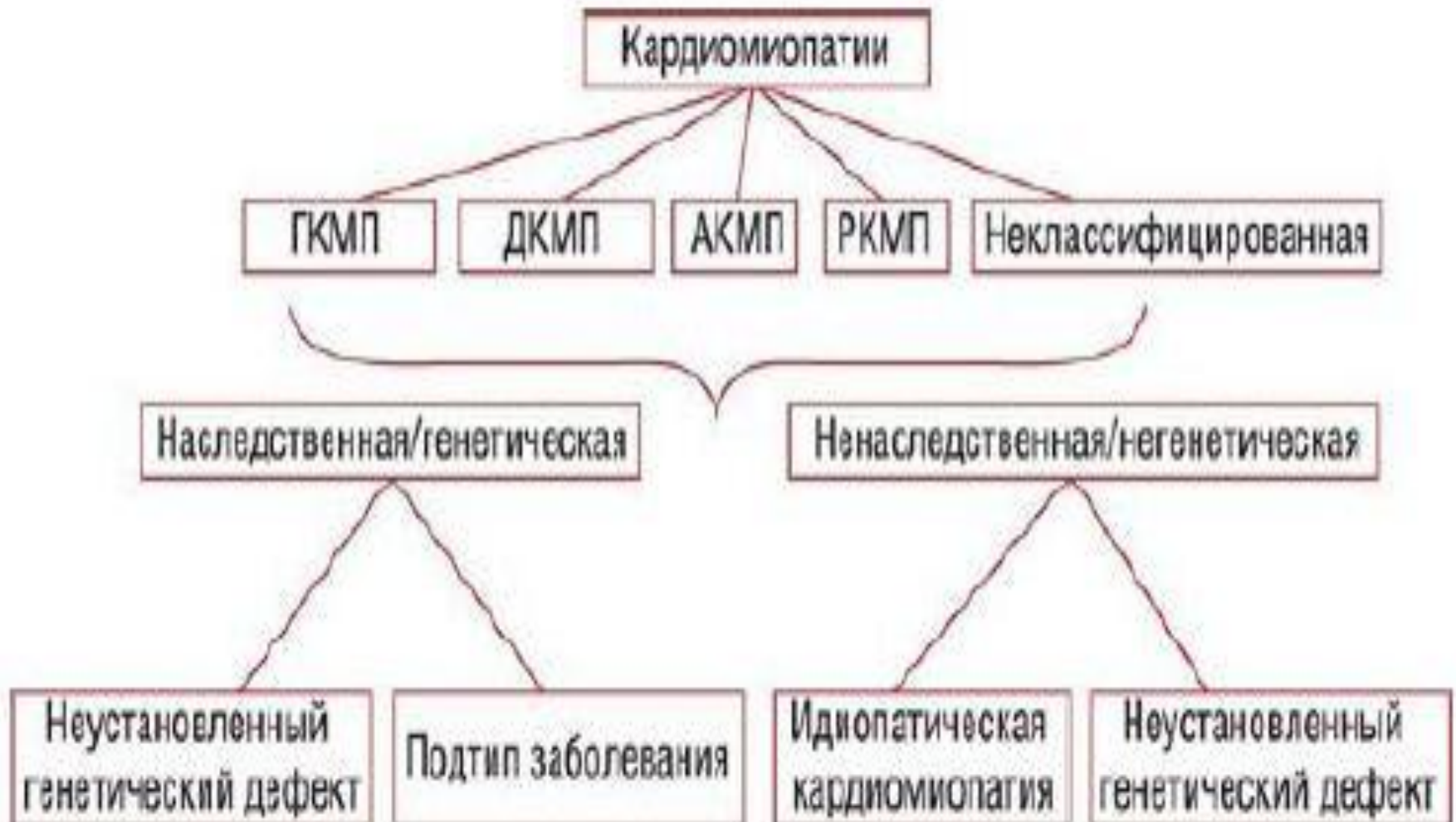- Типичным для МН можно считать расширение границ сердца влево со смещением верхушечного толчка кнаружи от левой среднеключичной линии. Пальпаторно, особенно в случаях органической РНМК и при отрыве хорд, удается прощупать систолическое дрожание передней грудной стенки.
- При выслушивании сердца характерна триада признаков: ослабление I тона над верхушкой, вплоть до полного его исчезновения, наличие систолического шума и появление отчетливого III тона. Акцент II тона над легочной артерией и его возможное расщепление свидетельствуют о присоединившейся легочной гипертензии.
- Систолический шум классически носит убывающий характер, хотя весьма типичным для многих видов НМК (инфаркт папиллярных мышц, отрыв хорд и т.п.) можно считать голосистолический шум. Наилучшей точкой выслушивания является верхушка сердца. Систолический шум несколько ослабевает к основанию грудины и, наоборот, проводится в левую подмышечную впадину. При относительной МН и нежном характере шума помогает поворот больного на левый бок.

- При рентгенологическом исследовании и левый и правый контуры сердечной тени образуются увеличенными левыми отделами сердца.
- Сглаживаются (в поздних стадиях даже выбухают) II (конус легочной артерии) и III (ЛП) дуги по левому контуру, и сердце принимает характерную треугольную “митральную” конфигурацию. В левой косой проекции пищевод отклоняется кзади по дуге большого радиуса. В более поздних стадиях заболевания отмечаются признаки легочной гипертензии.

Лечение НМК

- 1. Общетерапевтические мероприятия (меры, направленные на контроль ЧСС, профилактику тромбоэмболических осложнений и устранение появляющихся симптомов ХСН).
- 2. Специфическое лечение, позволяющее уменьшить степень митральной регургитации, и оценка влияния терапии на прогноз больных;
- 3. Своевременная передача больного от терапевта к хирургу.

Классификация КМП



Определение ДКМП

- Дилатационная кардиомиопатия (ДКМП) – поражение миокарда, развивающееся в результате генетической предрасположенности, хронического вирусного миокардита, нарушений иммунной системы и характеризующееся выраженным расширением камер сердца со снижением систолической функции левого и правого желудочков, наличием диастолической дисфункции разной степени (Шостак Н.А, Клименко А.А., РГМУ, 2010).

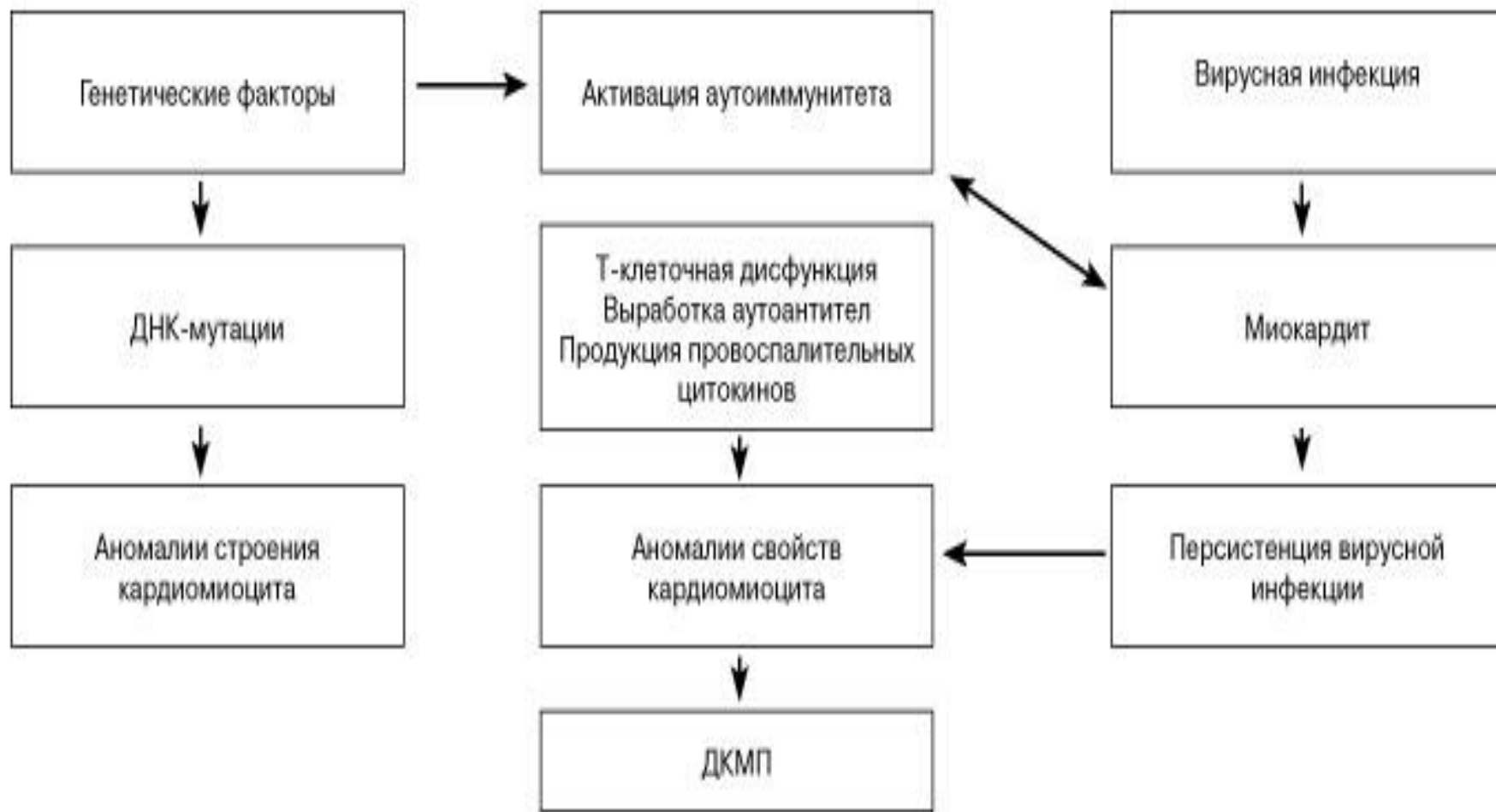
Эпидемиология ДКМП

- Заболеваемость составляет 5-8 случаев на 100 000 населения в год.
- Мужчины болеют в 2-3 раза чаще, чем женщины.
- Средний возраст пациентов составляет от 30 до 45 лет.

Этиология

- В большинстве случаев неизвестна, но в развитии первичной ДКМП большое внимание уделяется:
 - семейным и генетическим факторам;
 - перенесенному вирусному миокардиту;
 - иммунологическим нарушениям.

Патогенез



Клиника

- Быстрая утомляемость, мышечная слабость
- Одышка, приступы удушья
- При аускультации сердца тахикардия, выслушивается III тон («ритм галопа»), нередко IV тон, шум относительной митральной регургитации.
- 40-50% желудочковые аритмии (синкопальные состояния)
- 15-20% пароксизмальная форма фибрилляции предсердий, переходящая в постоянную, что увеличивает риск тромбоэмболических осложнений
- ПЖ недостаточность (отеки ног, тяжесть в правом подреберье, асцит).

Диагностика ДКМП

- Лабораторная - содержания в крови КФК и МВКВК ; свертывающей активности крови (высокий уровень плазменного D- димера).
- Иммунологические исследования :
 - снижение количества и функциональной активности Т-лимфоцитов-супрессоров;
 - повышение количества Т-лимфоцитов-хелперов;
 - увеличение концентрации отдельных классов иммуноглобулинов.

Примечание: эти изменения очень переменчивы и не имеют большого диагностического значения.

Инструментальные методы диагностики

Электрокардиография:

- наибольшая амплитуда зубца R в отведении V6 и наименьшая - в отведениях I, II или III;
- отношение высоты зубца R в отведении V6 к амплитуде наибольшего зубца R в отведениях I, II или III > 3 (у 67% больных с дилатационной кардиомиопатией);
- патологические зубцы Q в отведениях I, aVL, V5, V6, что обусловлено очаговым или диффузным кардиосклерозом при дилатационной кардиомиопатии;
- полная блокада левой ножки пучка Гиса;
- признаки гипертрофии миокарда левого желудочка и левого предсердия.

Холтеровское мониторирование ЭКГ:

- 90% - желудочковая экстрасистолия;
- 10-15% - пароксизмы желудочковой тахикардии;
- 25-35% - пароксизмы фибрилляции предсердий;
- 30-40% - атриовентрикулярные блокады различной степени.

ЭхоКС

- дилатация всех полостей сердца;
- диффузная гипокинезия миокарда;
- снижение ФВ (35% и ниже);
- увеличение КСР и КДР левого желудочка;
- увеличение КДР правого желудочка;
- митральная и трикуспидальная регургитация;
- наличие внутрисердечных тромбов;
- повышение давления в легочной артерии.

Таблица 1. Допплер–эхокардиографическая оценка тяжести митральной регургитации [ACC/AHA/ASE 2003 guideline update for the clinical application of echocardiography]

Признаки	Степень тяжести		
	Легкая	Умеренная	Тяжелая
Специфичные признаки тяжести (по данным цветного доплеровского картирования)	<ul style="list-style-type: none"> • Небольшая, центрально расположенная струя с тонким устьем ($<4 \text{ см}^2$) • Ширина струи регургитации в самом узком месте (vena contracta) $<0,3 \text{ см}$ • Минимальная конвергенция потока или ее отсутствие 	Присутствуют признаки легкой митральной регургитации, но признаков тяжелой митральной регургитации нет	<ul style="list-style-type: none"> • Ширина струи регургитации в самом узком месте (vena contracta) $\geq 0,7 \text{ см}$ ПЛЮС широкая центральная струя регургитации ($>40\%$ площади ЛП) или ПЛЮС струя регургитации любого размера, циркулирующая вдоль стенок ЛП • Выраженная конвергенция потока • Обратное движение крови в легочных венах в систолу • «Молотящая» створка митрального клапана или разрыв папиллярной мышцы
<i>Количественные признаки</i>			
Объем регургитации (мл/уд.)	<30	30–59	≥ 60
Фракция регургитации (%)	<30	30–49	≥ 50
Эффективная площадь регургитационного отверстия (см^2)	$<0,20$	0,20–0,39	$\geq 0,40$

Рентгенография

- кардиомегалия - сердце шаровидной формы;
- увеличение кардиоторакального индекса (отношение поперечного размера сердца к размеру грудной клетки), который всегда превышает 0,55 и может достигать 0,6-0,65;
- признаки венозного застоя в легких;
- признаки легочной гипертензии.

Стресс-эхокардиографическое исследование с добутамином

позволяет обнаружить участки жизнеспособного миокарда и рубцовые изменения, проводится в целях дифференциальной диагностики с ишемической ДКМП.

Радионуклидная вентрикулография

Метод основан на регистрации с помощью гамма-камеры импульсов от введенного внутривенно меченного йодом радиоактивного альбумина, проходящего с кровью через левый желудочек. Позволяет оценить сократительную функцию миокарда, рассчитать объем левого желудочка, фракцию выброса, время циркулярного укорочения волокон миокарда.

Сцинтиграфия миокарда

- При сцинтиграфии миокарда с радиоактивным таллием могут обнаруживаться мелкие, напоминающие мозаику очаги снижения накопления изотопа, что обусловлено множественными очагами фиброза в миокарде.

Катетеризация сердца и ангиография

Рекомендуются для оценки размеров полостей сердца с определением конечно-диастолического давления в левом желудочке и левом предсердии, давления заклинивания легочной артерии и уровня систолического давления в легочной артерии. А также для исключения атеросклероза коронарных артерий у больных старше 40 лет, если есть соответствующие симптомы или высокий сердечно-сосудистый риск.

Таблица 2. Дифференциальная диагностика разных вариантов КМП

Особенности	Гипертрофическая КМП	ДХМП	Аритмогенная дисцизия правого желудочка	Рестриктивная кардиомиопатия
Клинические				
Сердечная недостаточность	Иногда, левожелудочковая	Часто, левожелудочковая или бивентрикулярная	Часто, правожелудочковая	Часто, бивентрикулярная
Аритмии	Предсердные или желудочковые аритмии	Предсердные или желудочковые аритмии, нарушения проведения	Желудочковая тахикардия (из правого желудочка)	Фибрилляция предсердий
Внезапная смерть	0,7–11% ежегодно	Более 30%	Часто (нет точных данных)	1–5% ежегодно
Гемодинамики				
Систолическая функция	Гиперкинетический тип гемодинамики, обструкция выносящего тракта левого желудочка (иногда)	Снижена	Нормальная или снижена	Ближе к нормальной
Диастолическая функция	Снижена	Снижена	Снижена	Значительно снижена
Морфогенетические				
Размер полостей желудочков	Уменьшен (левый желудочек)	Увеличен (левый желудочек или оба желудочка)	Увеличен (правый желудочек)	Нормальный или уменьшен (оба желудочка)
Размер полостей предсердий	Нормальный или увеличен (левое предсердие)	Увеличен (левое предсердие или оба предсердия)	Увеличен (правое предсердие)	Увеличен (оба предсердия)
Толщина стенки желудочков	Увеличена, асимметрична (левый желудочек)	Нормальная или уменьшена (левый желудочек или оба желудочка)	Нормальная или уменьшена (правый желудочек)	Нормальная (оба желудочка)

Лечение ДКМП

Лечение хронической сердечной недостаточности: иАПФ, β -адреноблокаторы, диуретики, сердечные гликозиды, антагонисты альдостерона, блокаторы рецепторов ангиотензина II.

Лечение и профилактика нарушений сердечного ритма. При терапии суправентрикулярных и желудочковых аритмий следует избегать эмпирического назначения антиаритмических препаратов I A, I B и I C классов, которые, по данным ряда многоцентровых исследований, ухудшают выживаемость больных с застойной сердечной недостаточностью.

Профилактика тромбозов

При декомпенсированной сердечной недостаточности с низкой ФВ риск возникновения тромбозов в течение двух лет составляет около 30%. Это обуславливает целесообразность длительного применения у таких больных непрямым антикоагулянтам.

Показания:

1. Больные ДКМП+мерцательная аритмия.
2. Наличие в анамнезе хотя бы одного тромботического эпизода, независимо от ритма сердца.
3. При обнаружении внутрисердечных (желудочковых и предсердных) тромбов.
4. У больных с тяжелой сердечной недостаточностью IV класса NYHA.

Хирургическое лечение.

Трансплантация сердца.

Показания: резкая выраженность сердечной недостаточности и ее рефрактерность к интенсивной медикаментозной терапии.

Вспомогательные механические устройства.

Контрапульсатор - баллон, который помещается в аорту и раздувается во время диастолы, что приводит к повышению давления в аорте. Используется для поддержания гемодинамики на непродолжительное время в экстренных случаях.

Спасибо за внимание

