

Коллагенозы (красная волчанка и склеродермия)

Лекция зав.кафедрой
дерматовенерологии БГМУ,
профессора М.М.Гафарова

Лекция № 6.

- В группу диффузных болезней соединительной ткани входят заболевания аутоиммунного генеза, характеризующиеся системным поражением соединительной ткани, в частности коллагена (“коллагенозы”). К ним относятся красная волчанка, склеродермия и дерматомиозит.

Красная волчанка -

- Заболевание из группы аутоиммунных инфекционно-аллергических с невыясненной этиологией и поражением кожи лица, волосистой части головы и реже туловища, характеризуется сезонными обострениями.

Основные симптомы:

эритема, фолликулярный гиперкератоз и последующая атрофия кожи

Этиология

- Этиологию дискоидной красной волчанки нельзя признать окончательно установленной. Наиболее вероятно вирусное происхождение заболевания: при электронно́й микроскопии в пораженной коже обнаруживают тубулоретикулярные вирусоподобные включения.

Патогенез

- В патогенезе определенную роль играют хроническая очаговая (чаще стрептококковая) инфекция, инсоляция, аутоаллергия. Провоцирующую роль в развитии процесса могут играть переохлаждения, солнечное облучение, механическая травма.

Клиническая классификация:

- Хроническая дискоидная
- Центробежная эритема (диссеминированная)
- Острая или системная красная волчанка

ЭТИОЛОГИЯ точно не установлена, имеются следующие теории:

- Туберкулезная этиология красной волчанки основывается на частом сочетании К.В. с туберкулезным поражением других органов. Редко на гистопатологических препаратах находятся микобактерии туберкулеза.
- Стрептококковая этиология основана на фактах перехода хронической красной волчанки в острую форму с последующим развитием стрептококкового сепсиса.

- Множественная этиология основана на признании нескольких факторов: стрептококков, туберкулеза и как инфекционно-аллергического аутоиммунного системного заболевания, при котором имеется сенсibilизация к УФО-облучению и другим провоцирующим физическим факторам (холод, химические агенты и медикаменты).

Патогистология:

Начальные изменения состоят в расширении сосудов поверхностной кровеносной сети с отеком сосочков и подсосочкового слоя, где в дальнейшем образуется гнёздный околосоудистый инфильтрат из лимфоидных клеток с примесью плазматических, тучных клеток и гистиоцитов. Инфильтрат формируется также в окружности волосяных фолликулов, сальных и потовых желёз. Во второй стадии заболевания на местах инфильтрации отмечаются фибриноидные изменения соединительной ткани дермы с последующей гибелью всех волокнистых структур и атрофией сально-волосяных фолликулов. В эпидермисе – очаговая вакуольная дистрофия базального слоя, атрофия росткового слоя и выраженный фолликулярный гиперкератоз с роговыми пробками в волосяных фолликулах и потовых порах.

Клиника

Начало острое сопровождается недомоганием, ознобом и повышением температуры.

- мигрирующая артралгия, миалгия
- со стороны ЖКТ: анорексия, дисфагия, нарушение стула
- со стороны ССС: миокардиодистрофия, геморрагические проявления на коже лица и слизистых.
- Растройства нервной системы : нарушения сна, головные боли, парестезии.

- На эритематозном фоне появляются серебристо – серые, плотно сидящие чешуйки, во время снятия которых ощущается болезненность(симптом Бенъе-Мещерского).
- На внутренней поверхности снятой чешуйки можно увидеть роговые шипики (симптом «дамского каблука»), это доказывает, что гиперкератоз выражен в расширенных устьях волосяных фолликулов. Эритематозные очаги могут быть единичными и множественными на коже лица и щек по типу «крылья бабочки». Эритематозные очаги с последующей атрофией кожи и волосяных фолликулов могут располагаться на волосистой части головы и привести к стойкой рубцовой атрофии.

Лабораторная диагностика:

- Гипергаммоглобулинемия
- Анемия
- Лимфопения, тромбоцитопения
- Высокое СОЭ (симптом «ножниц»)
- Выявление LE-клеток в сыворотке крови

Дифференциальная диагностика:

Себорейная экзема

Лепра

Сифилис

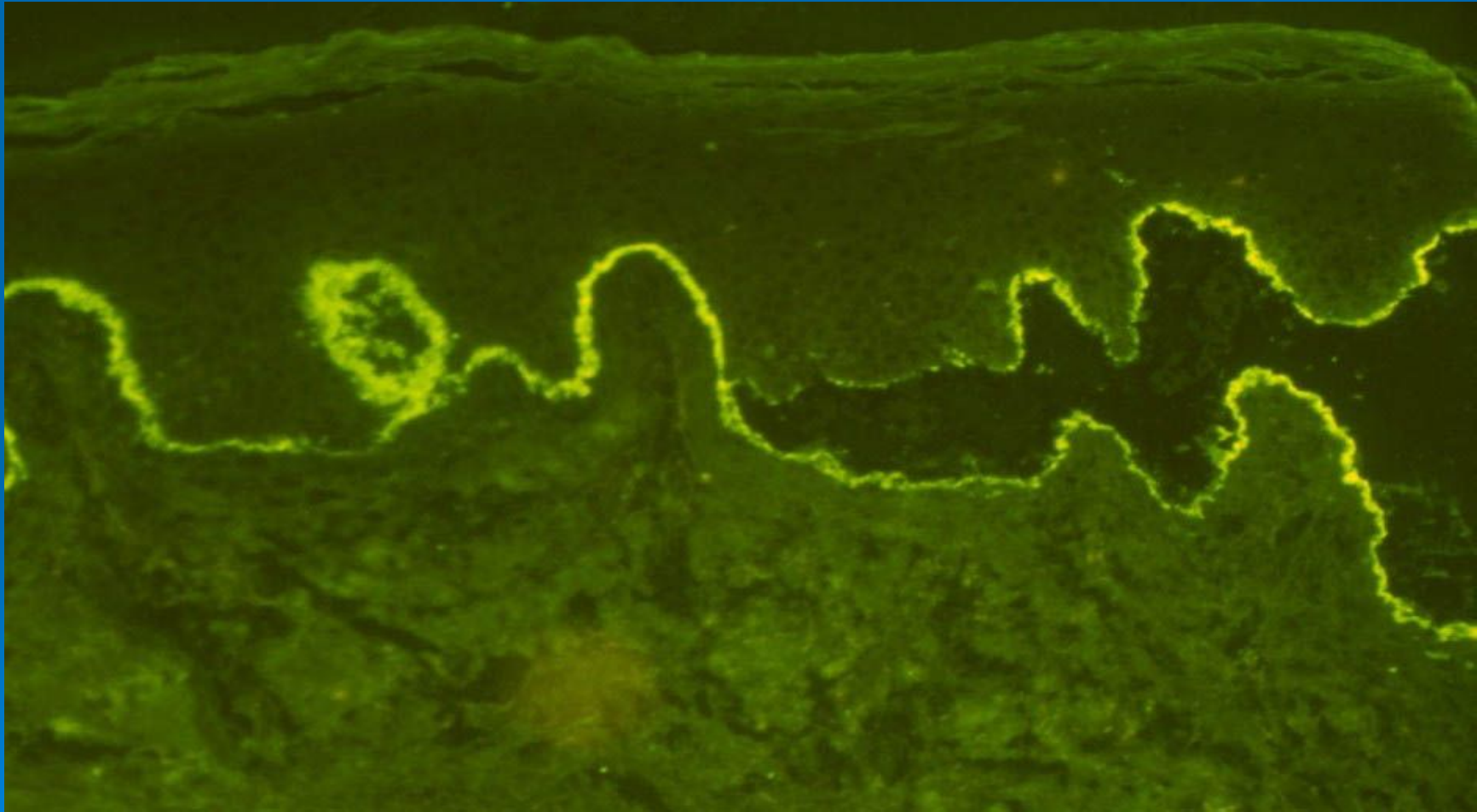
Туберкулез кожи

Центробежная эритема Биетта

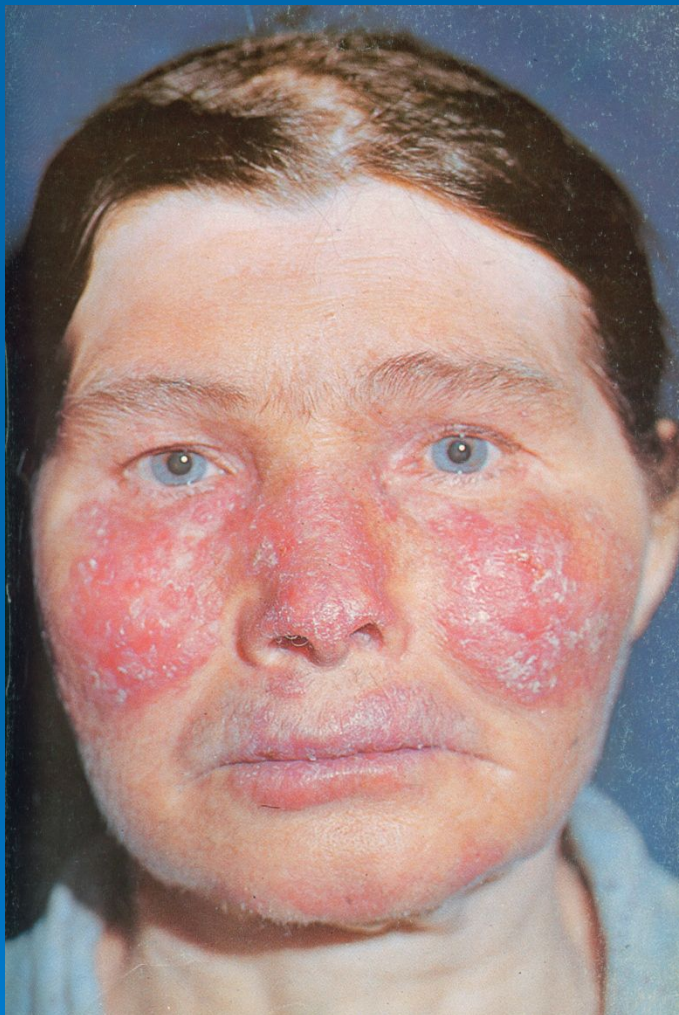- - является поверхностным вариантом кожной формы красной волчанки. Из трёх кардинальных симптомов, свойственных дискоидной форме, отчётливо выражена только гиперемия, в то время как плотные чешуйки и рубцовая атрофия почти или полностью отсутствуют. Очаги обычно располагаются в средней зоне лица и часто по очертаниям напоминают бабочку. Их отличает центробежный рост.

- Множественные, рассеянные по различным участкам кожи очаги дискоидного типа или типа центробежной

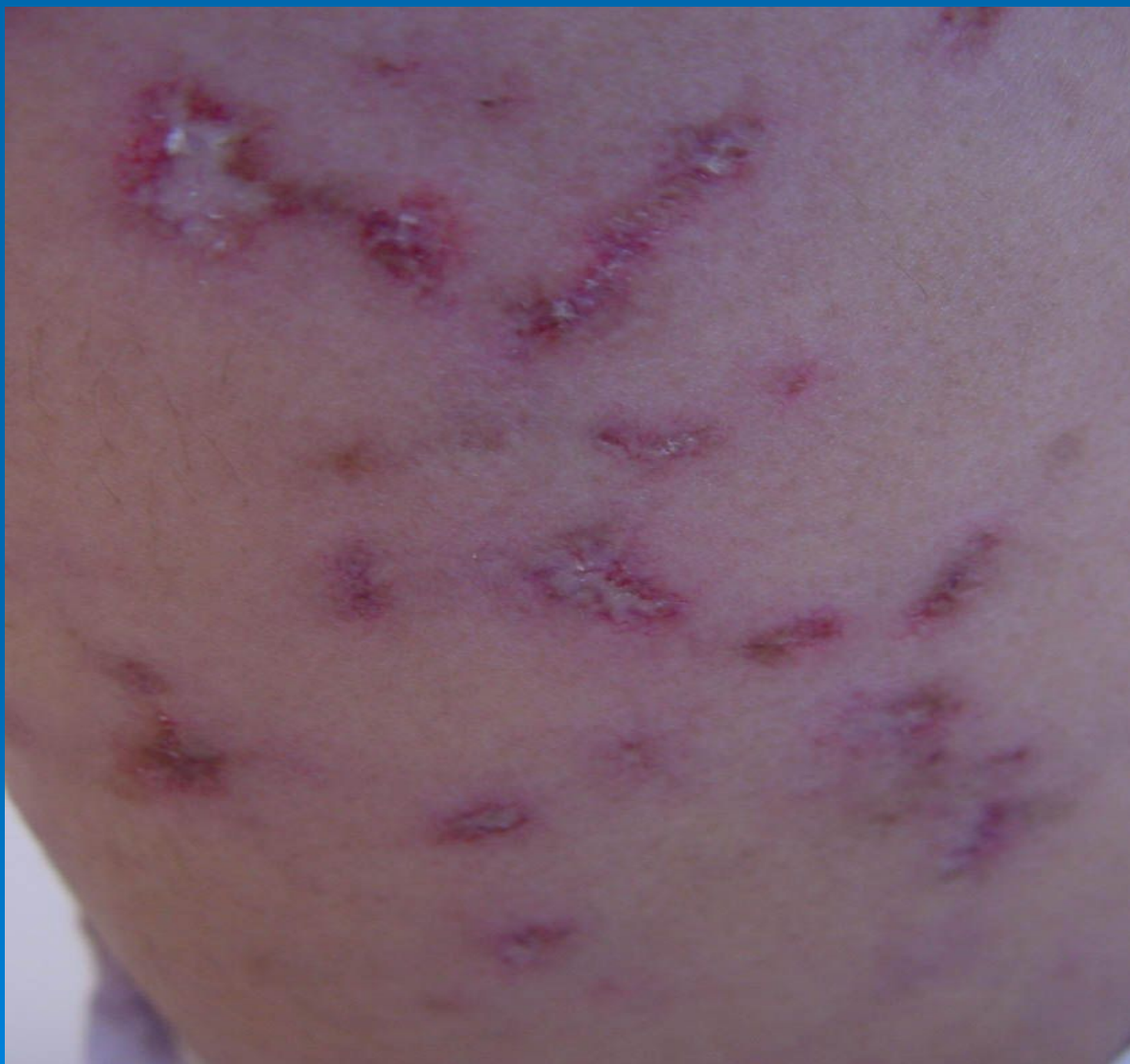



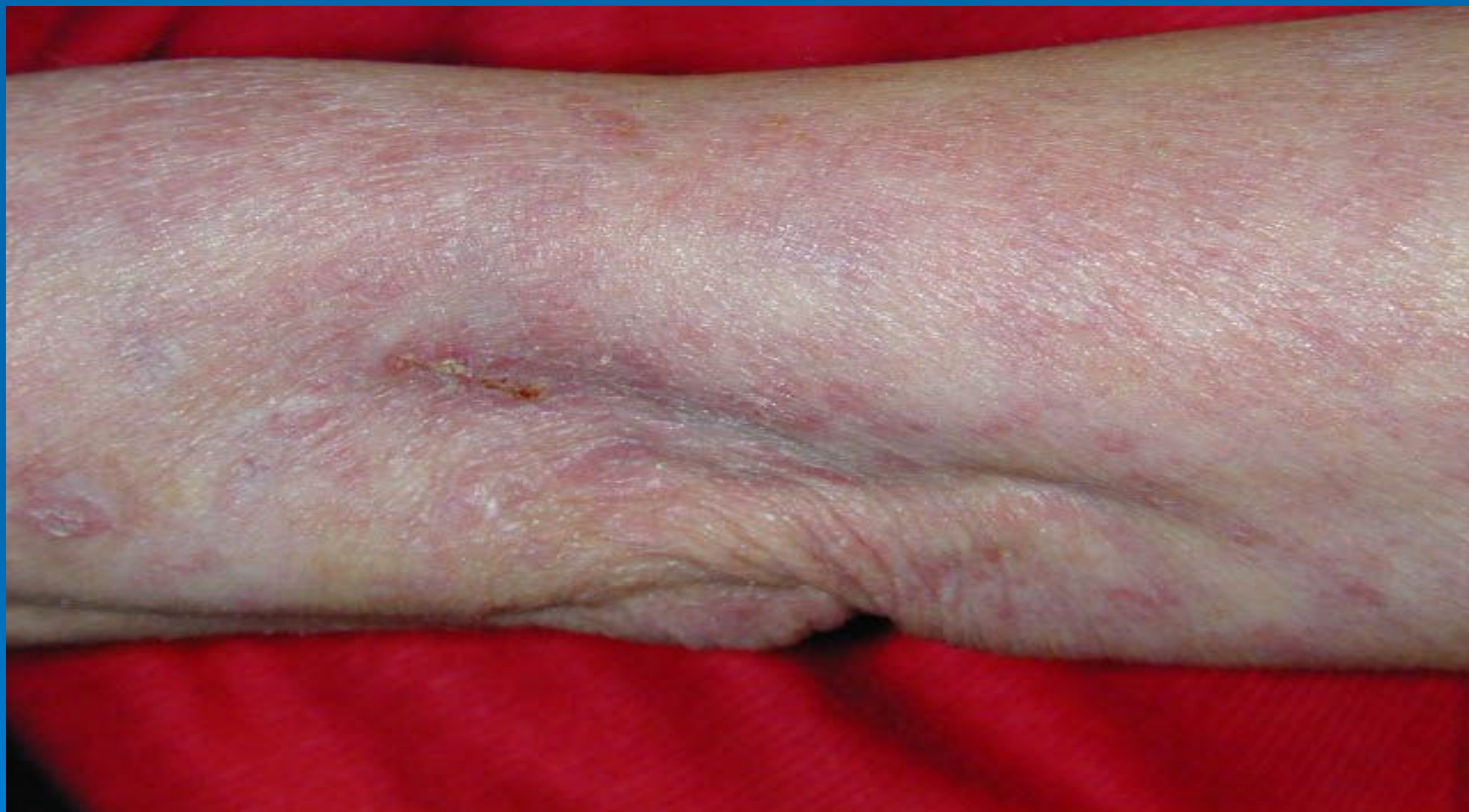□ Красная волчанка



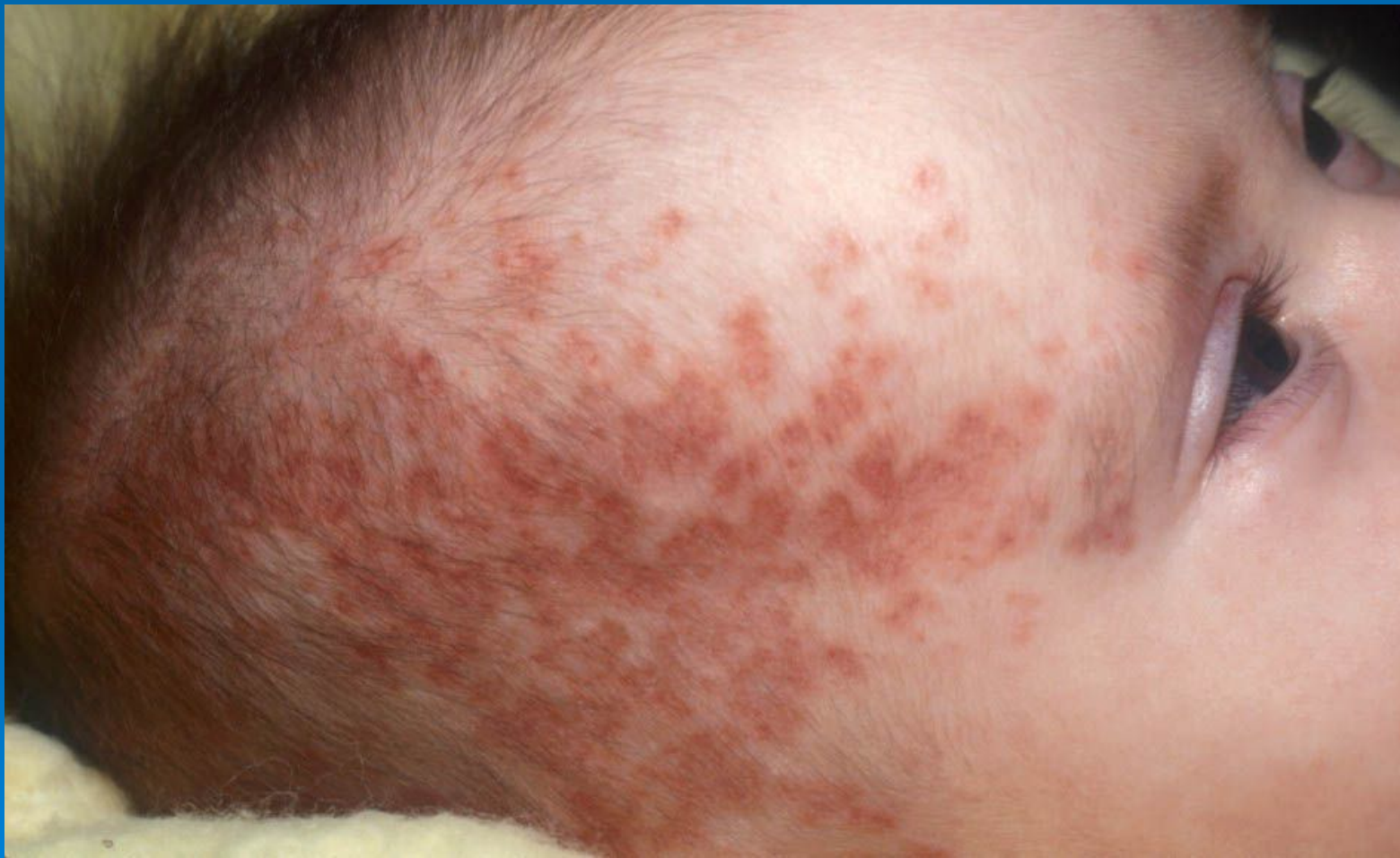Дискоидная красная волчанка



Хроническая красная волчанка



Красная волчанка



Лечение :

- Противомаллярийные препараты : резохин, делагил, плаквинил курсами по 5 дней с перерывом 3 дня (2-3 курса)
- Гипосенсибилизирующие препараты (глюконат кальция, тиосульфат натрия и др.)
- Нестероидные противовоспалительные средства
- Кортикостероиды (метилпреднизолон)
- Цитостатики (циклофосфамид по 0,5 -1г/кв.м в/в ежемесячно в течении 6 месяцев при системной красной волчанке)
- Витамины группы В и А ,С и РР
- Плазмофенез, гемособция по показаниям

Наружная терапия:

фотосенсибилизирующие защитные мази («Луч», «Щит», «Антигелиос», стероидные мази

Ношение шляпы с полями и темных очков в период инсоляции

Диспансерное наблюдение и трудоустройство

Склеродермия

- Этиология: не установлена, в том числе инфекционная
- Патогенез: нейроэндокринные, сосудистые, аутоиммунные заболевания с патологией коллагена в соединительной ткани

Гистопатология:

- Отечность
- Гомогенизация, разволокнение коллагеновых волокон
- Лимфоцитарная инфильтрация
- Отек стенок сосудов
- Разрушение эластических и коллагеновых волокон
- Склероз и атрофия коллагеновых и эластических волокон

Клиника склеродермии:

▣ Ограниченная(бляшечная):

а)стадия пятна

б)стадия бляшки

в) атрофия

Цвета самые разные – желтое, голубое, сливово-сиреневое. Рисунок кожи сглаживается, постепенно происходит атрофия.

- Полосовидная(линейная, «сабельный удар»)
- Диффузная склеродермия характеризуется острым началом, ознобом, повышением температуры
3 стадии:- отек
 - индурация
 - атрофия

Кожа желтовато- серого цвета, деревянистой плотности, невозможно взять в складку.Лицо маскообразное. Движения затруднены, эзофагосклеродермия, синдром Рейно, склеродактилия
Полимиозиты с миалгиями, пневмосклероз, нефросклероз, кальциноз или синдрром Тибьерже Вейсенбаха вокруг сосудов и суставов, в поздней стадии в процесс вовлекаются и кости, наступает глубокая атрофия с образованием глубоких язв, заканчивающиеся мутиляцией фаланг

Полимиозиты с миалгиями, пневмосклероз, нефросклероз, кальциноз или синдром Тибьерже Вейсенбаха вокруг сосудов и суставов, в поздней стадии в процесс вовлекаются и кости, наступает глубокая атрофия с образованием глубоких язв, заканчивающиеся мутиляцией фаланг. Больные худеют, нарастает истощение, переходящее в маразм.

Вследствии присоединения заболеваний внутренних органов (легких, печени, сердца-миокардиодистрофии) больные могут погибнуть.

Дифференциальная диагностика:

- Кожная старческая атрофия
- Прижоги и патомимии
- Рубцовая атрофия
- Болезнь Рейно

Лечение -Лидаза, гиалуронидаза 64Ед в/м

-Пенициллин в/м 25 -30 млн.ЕД

- Пеницилламин по 120 мг внутрь ч/з день(для подавления развития фиброза)

-Витамин А и Е

-Никотиновая кислота 0,1 3 раза в день

-кортикостероиды (15-20 мг в сутки)

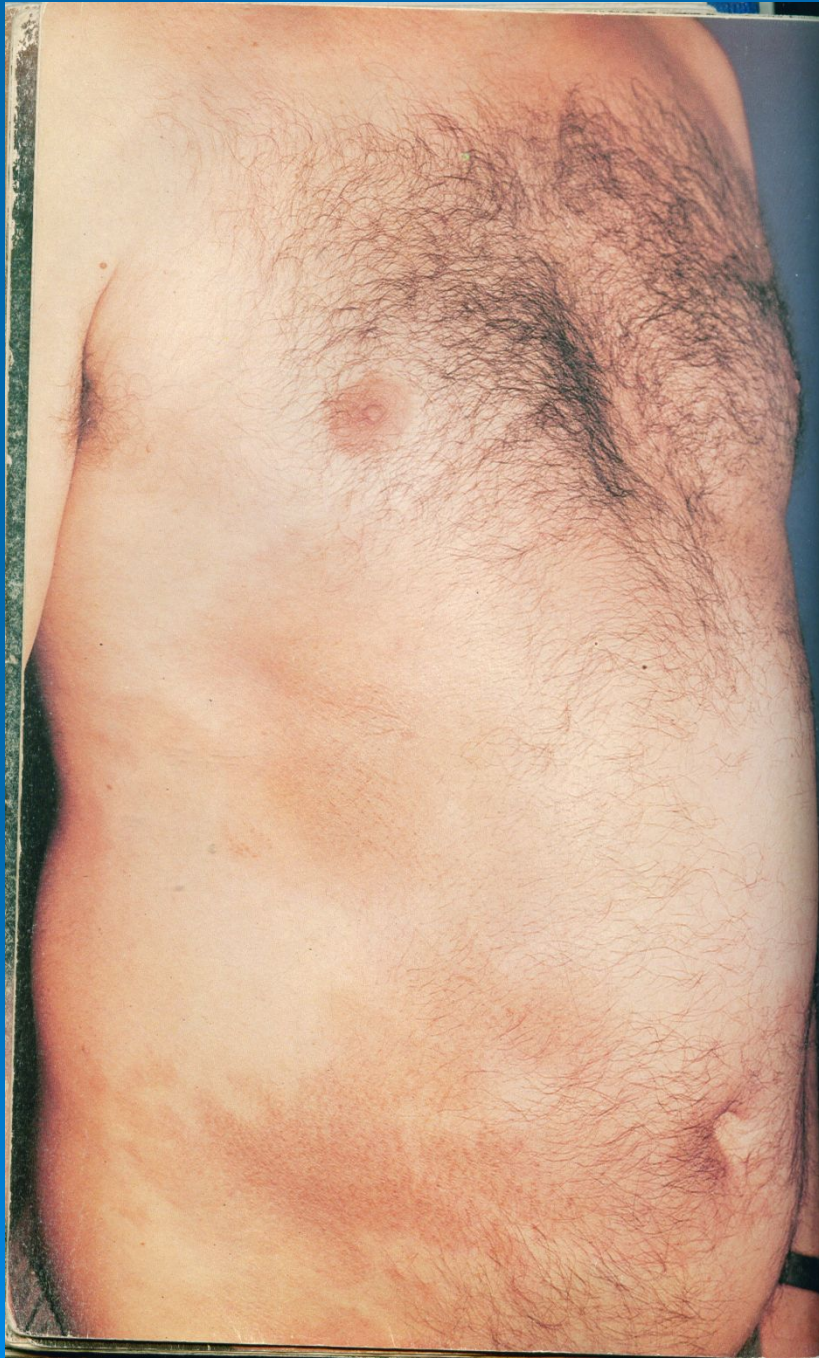-иммунодепрессанты

-делагил 0,2% 2 раза в день

При поражении тонкого кишечника применяют антибиотики (ципрофлоксацин, метронидазол)

- При почечном синдроме – ингибиторы АПФ (каптоприл 12-50 мг 3 раза в день, эналаприл – 10-40 мг в сутки
- **Местное лечение:** - тепловые процедуры, парафин, электрофорез с раствором ронидазы + ДМСО
- массаж, физиотерапия, курортное лечение

Профилактика: - закаливание организма
- санация очагов инфекции



склеродермия

Очаговая склеродермия

