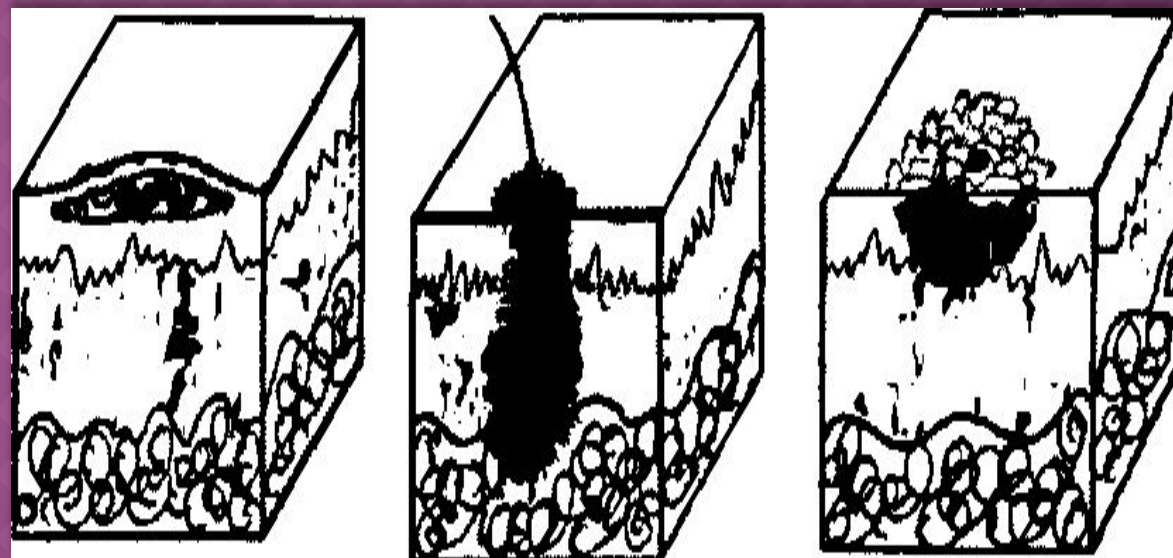


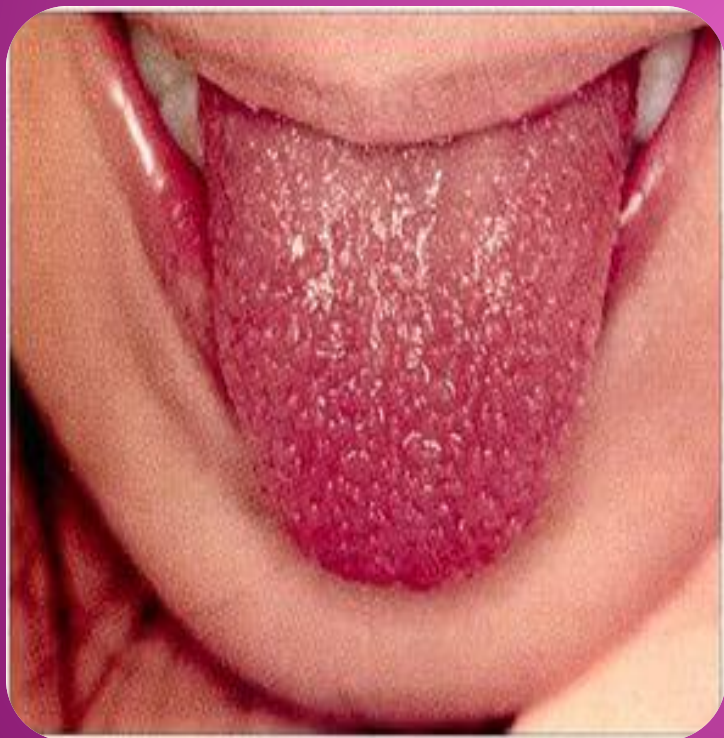## 20 МОРФОЛОГИЧЕСКИХ ПРИЗНАКОВ



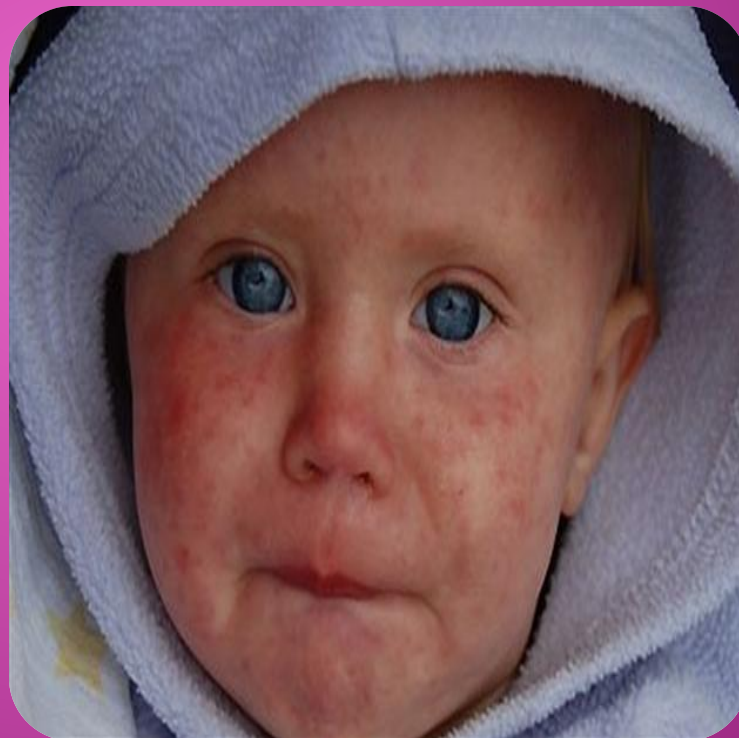Студентка гр.02-2ПЭ  
Ожерельева Дарья

# ПЯТНО (MACULA)

Скарлатина

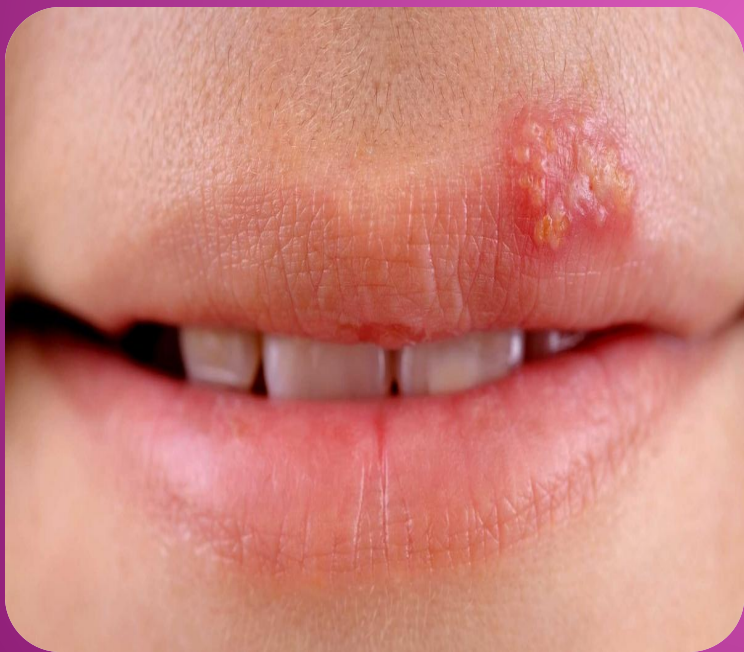

Краснуха

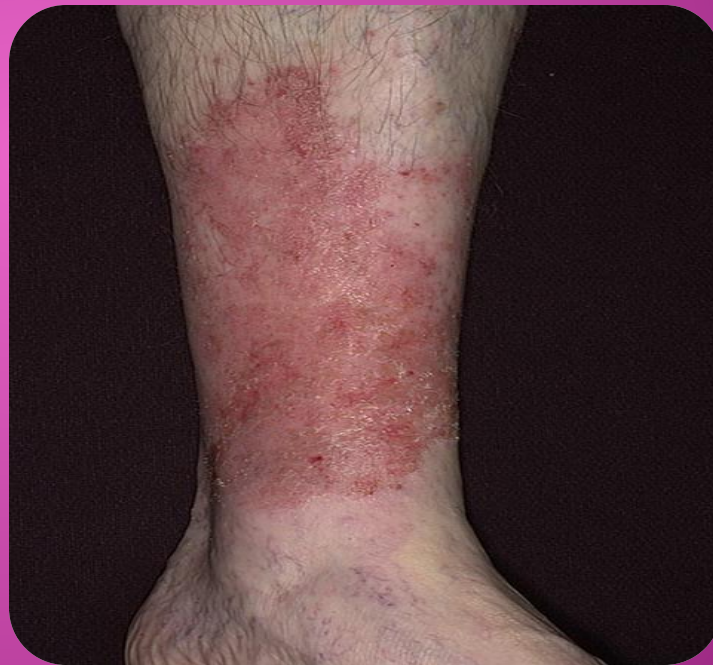

# ПУЗЫРЕК (VESICULA)

Герпес

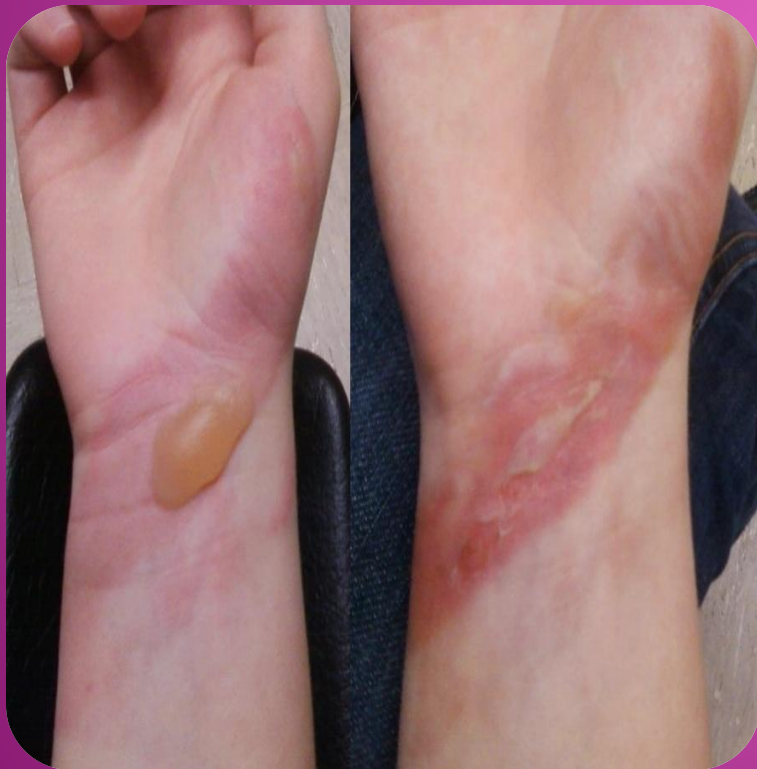

Экзема

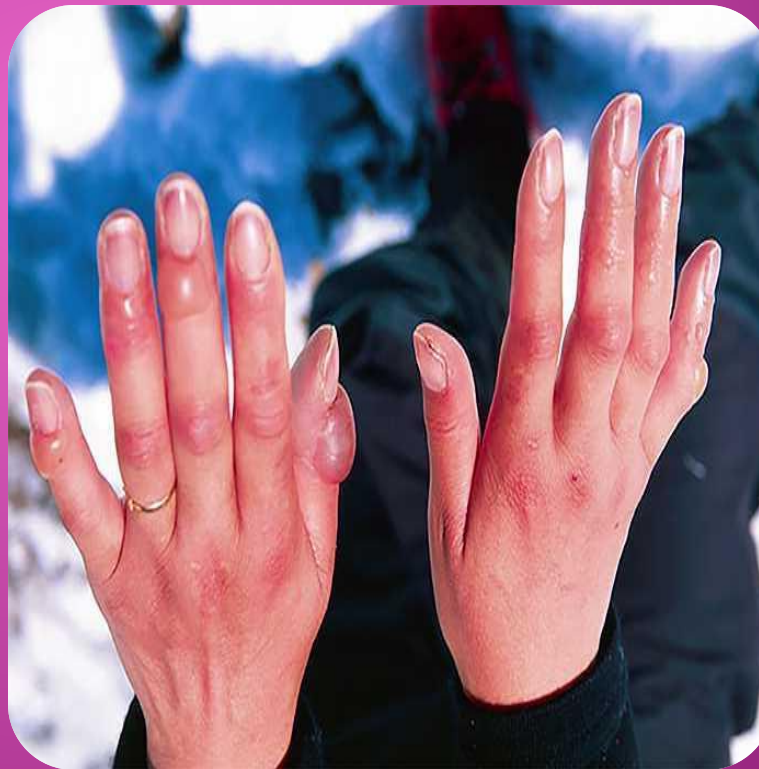

# ПУЗЫРЬ (BULLA)

Ожог

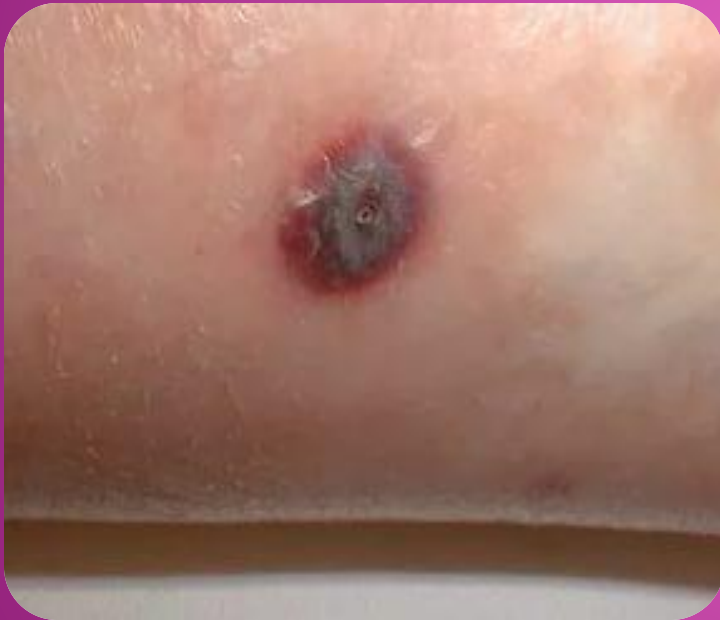

Отморожение

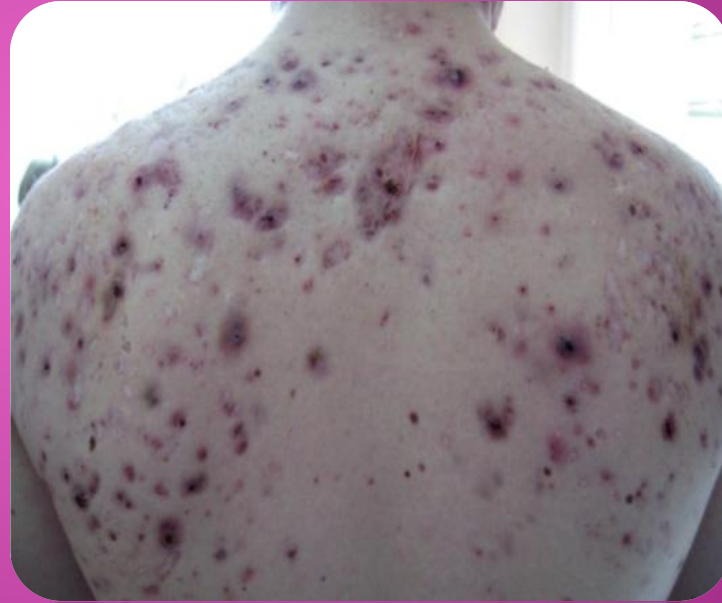

# ГНОЙНИЧОК (PUSTULA)

Эктима

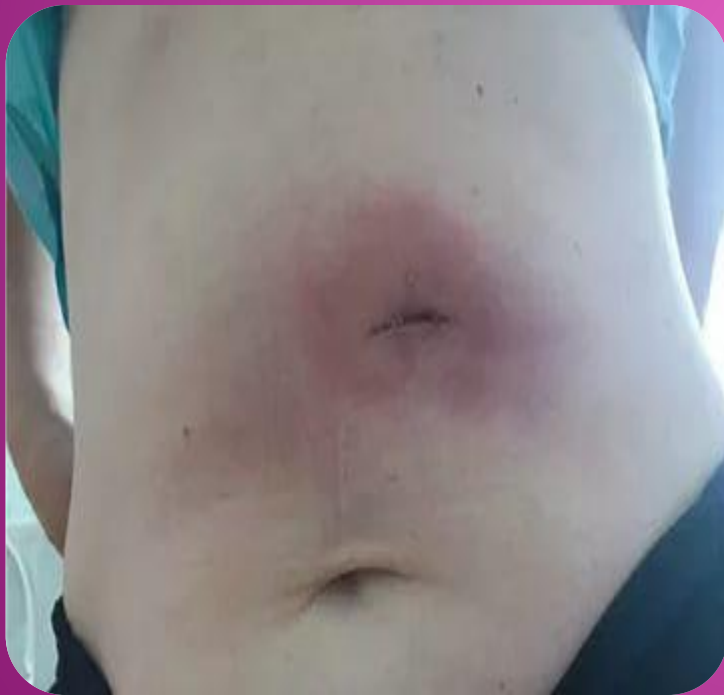

Угри

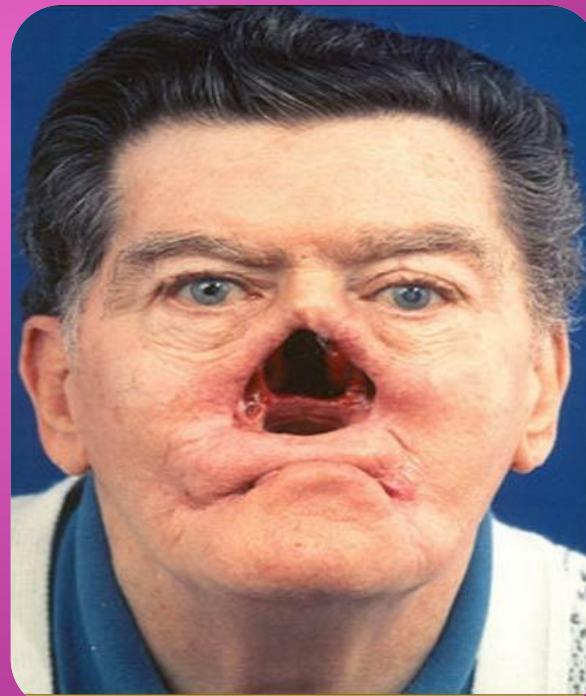


# УЗЕЛ (NODUS)

Панникулит

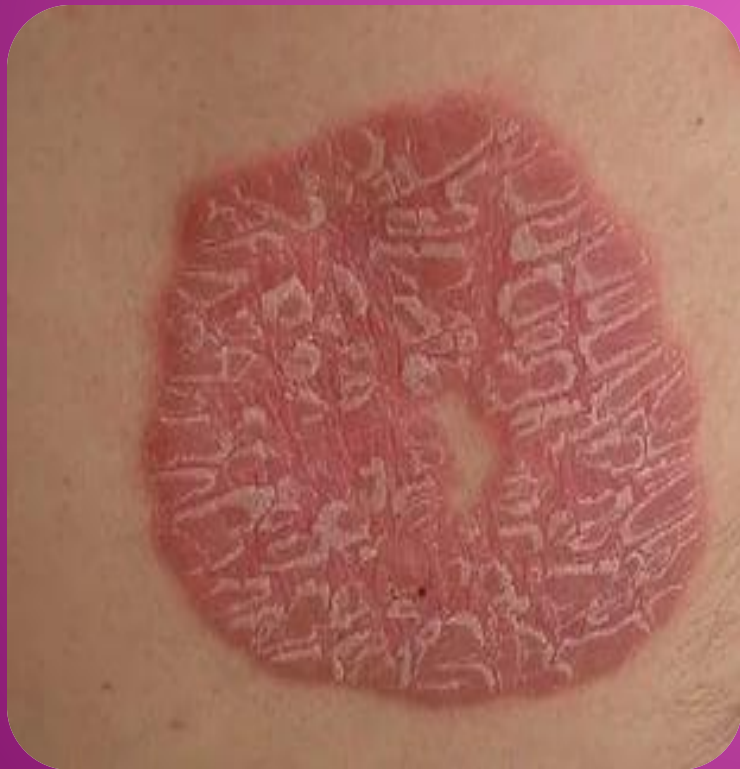

Сифилис

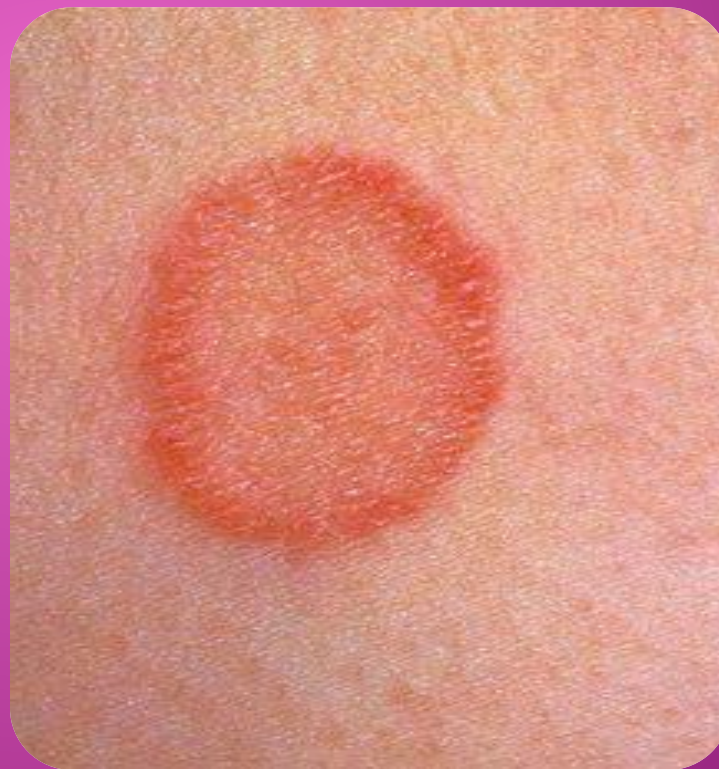

# УЗЕЛОК (PAPULA)

Псориаз

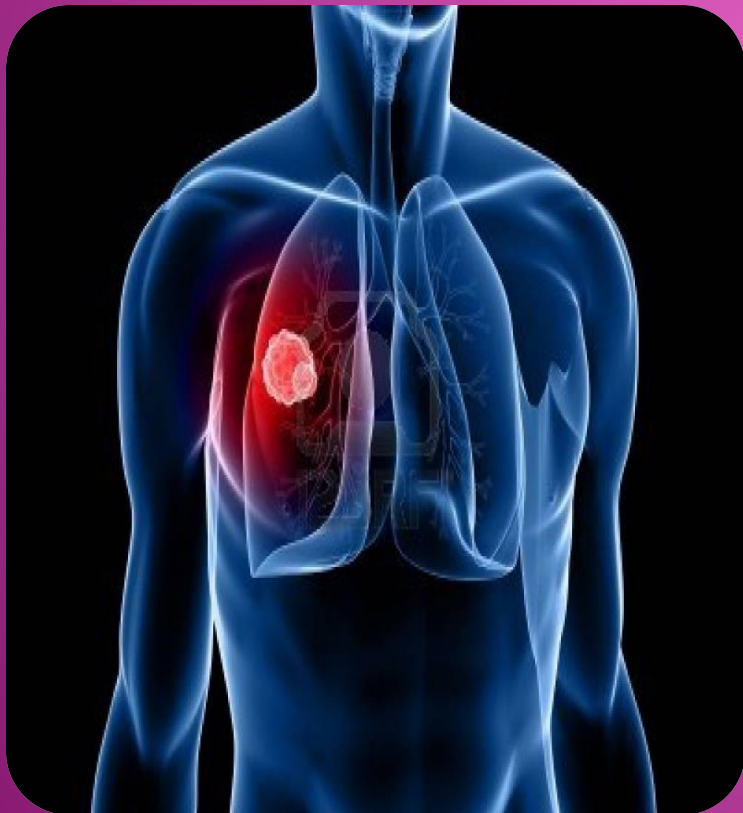

Лишай

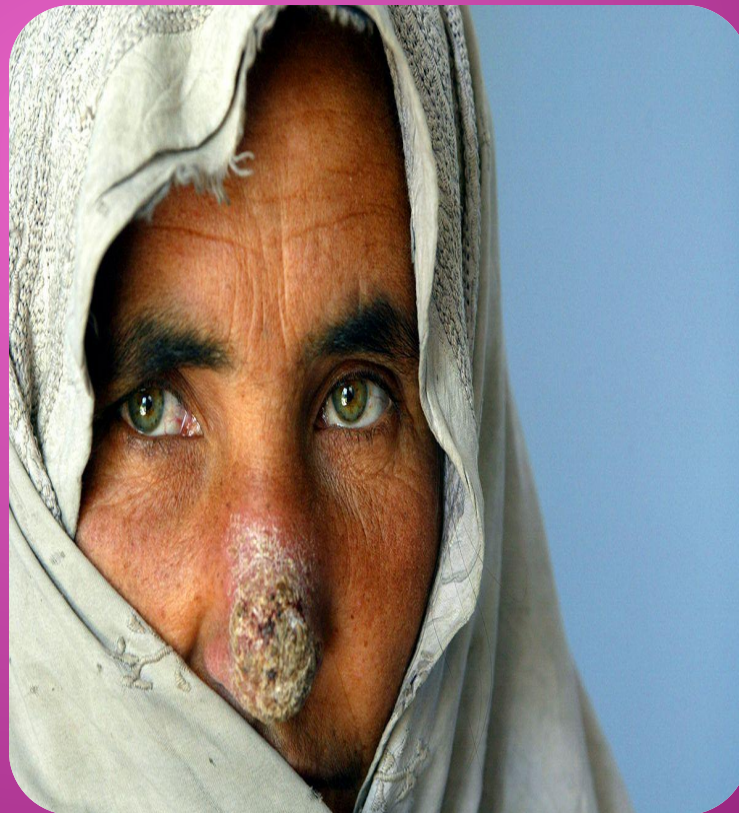

# БУГОРОК (TUBERCULUM)

Туберкулез



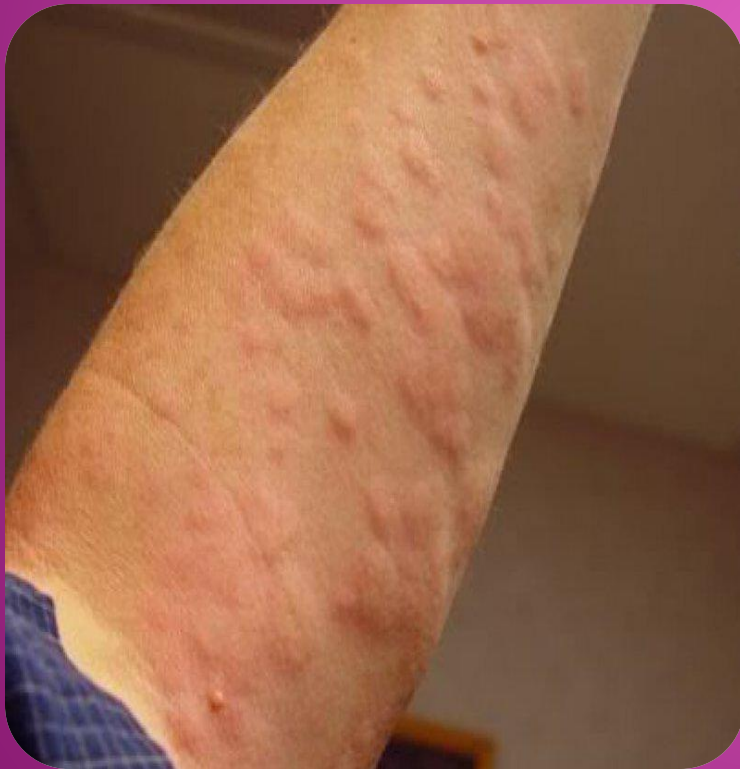Лейшманиоз



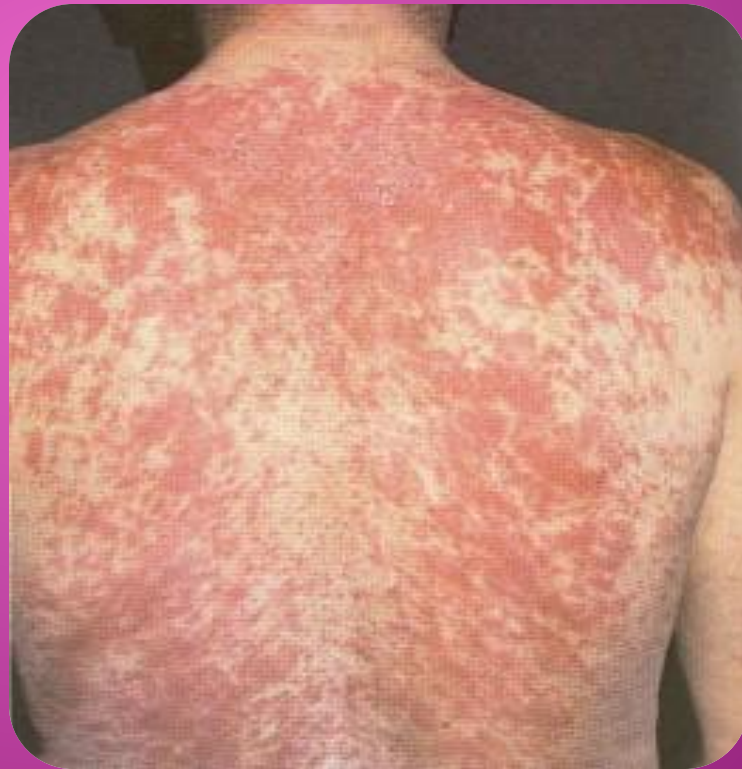

# ВОЛДЫРЬ (URTICA)

Крапивница



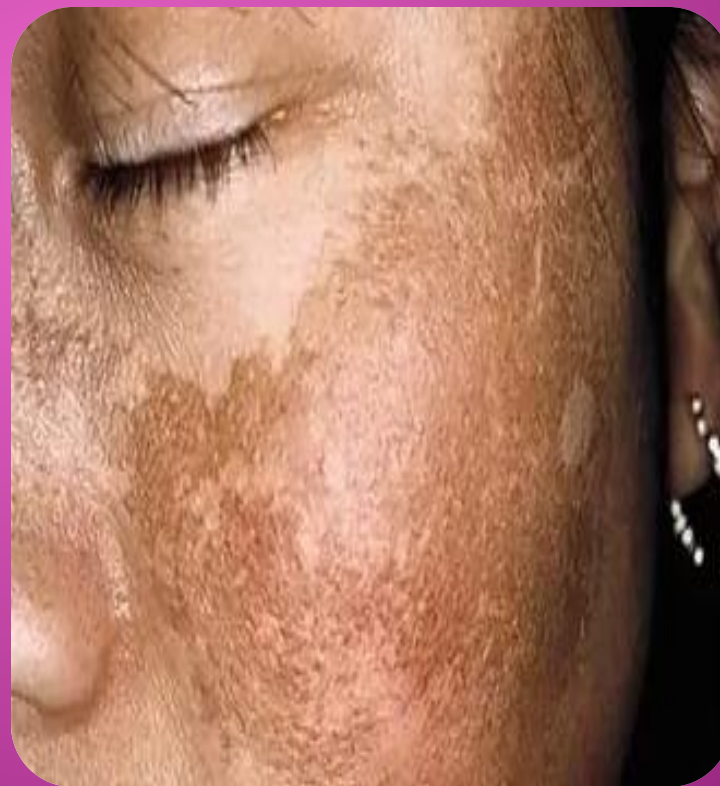Токсидермия



# ГИПЕРПИГМЕНТАЦИЯ (HYPERPIGMENTATIO)

Веснушки

Хлоазма



# ДЕПИГМЕНТАЦИЯ (HYPOPIGMENTATION)

Альбинизм

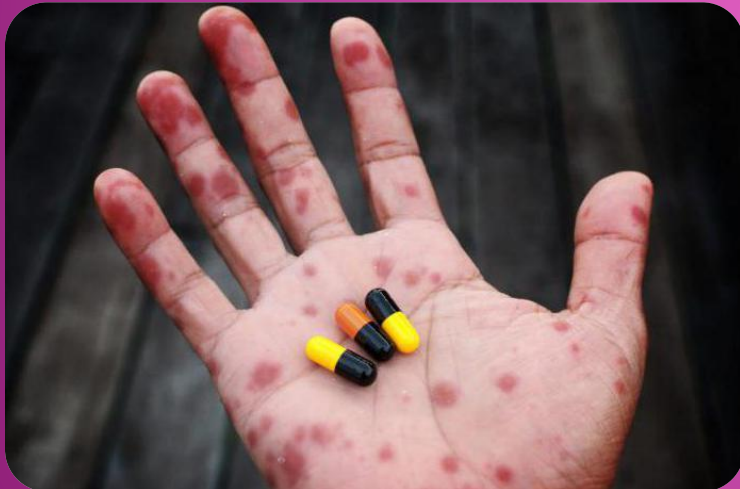

Витилиго

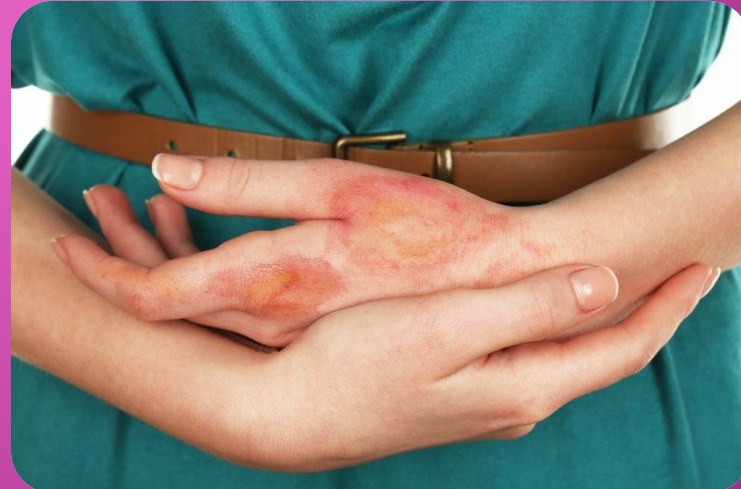

# ЧЕШУЙКИ (SQUAMAE)

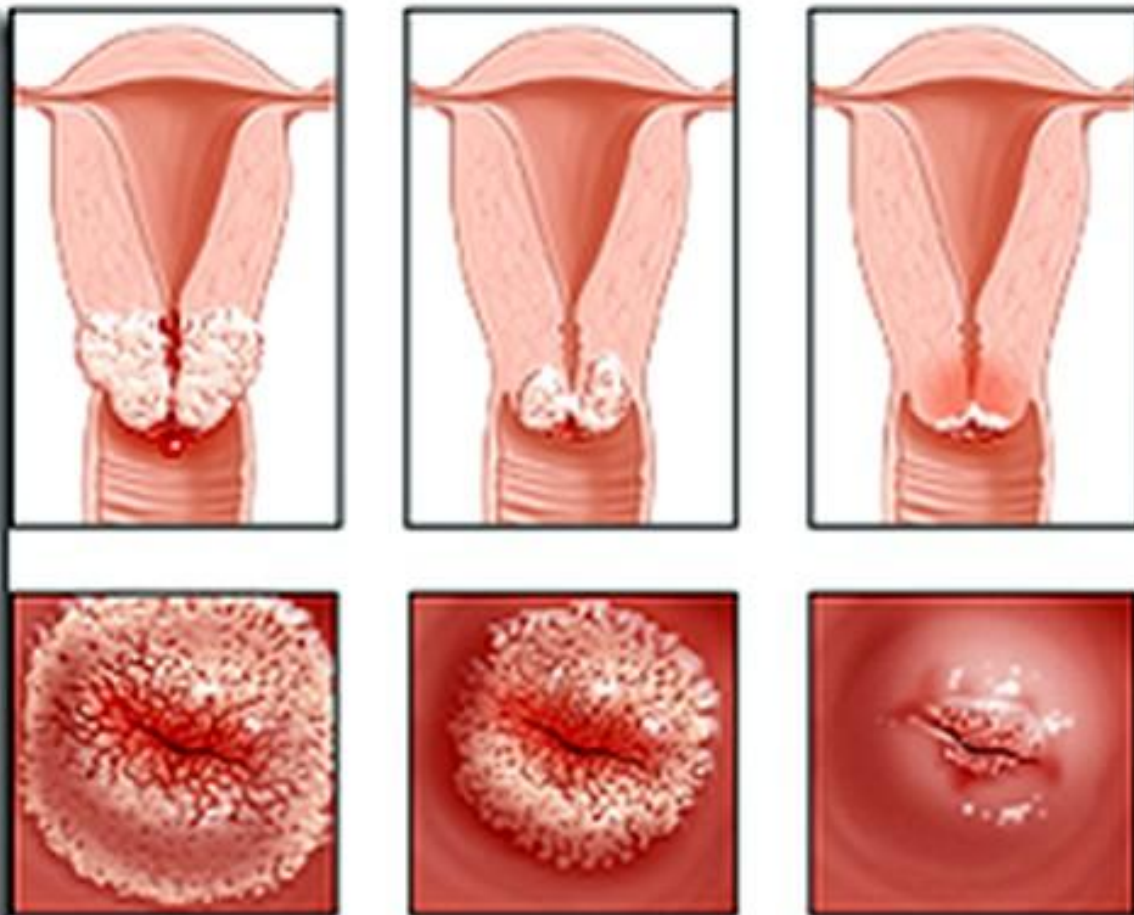
Скарлатина



Токсикодермии



# ЭРОЗИЯ (EROSIO)

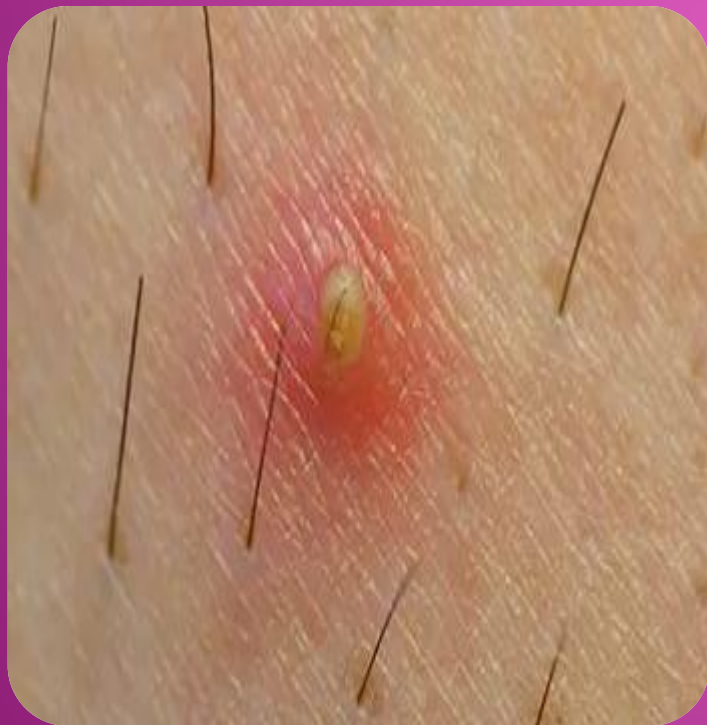

# ССАДИНА (EXCORIATIO)

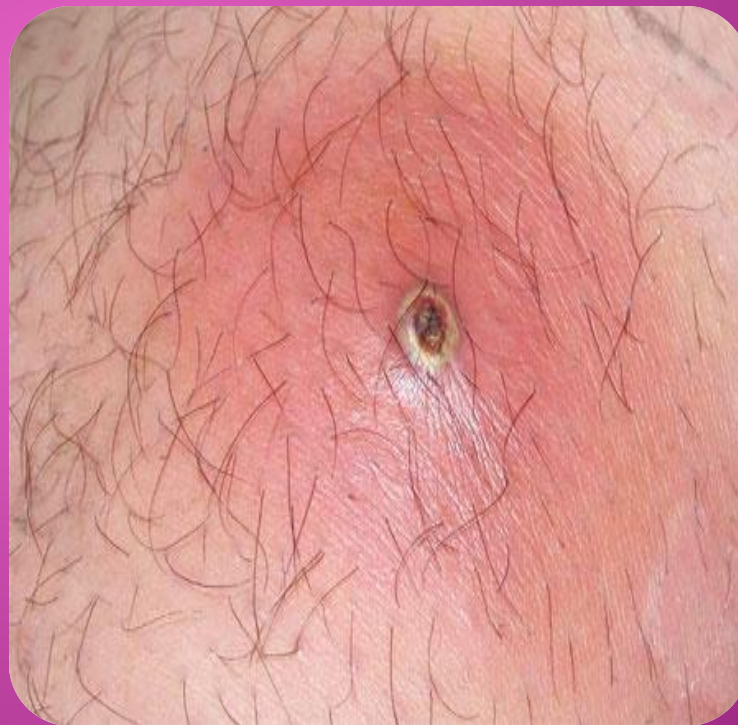

# ЯЗВА (ULCUS)

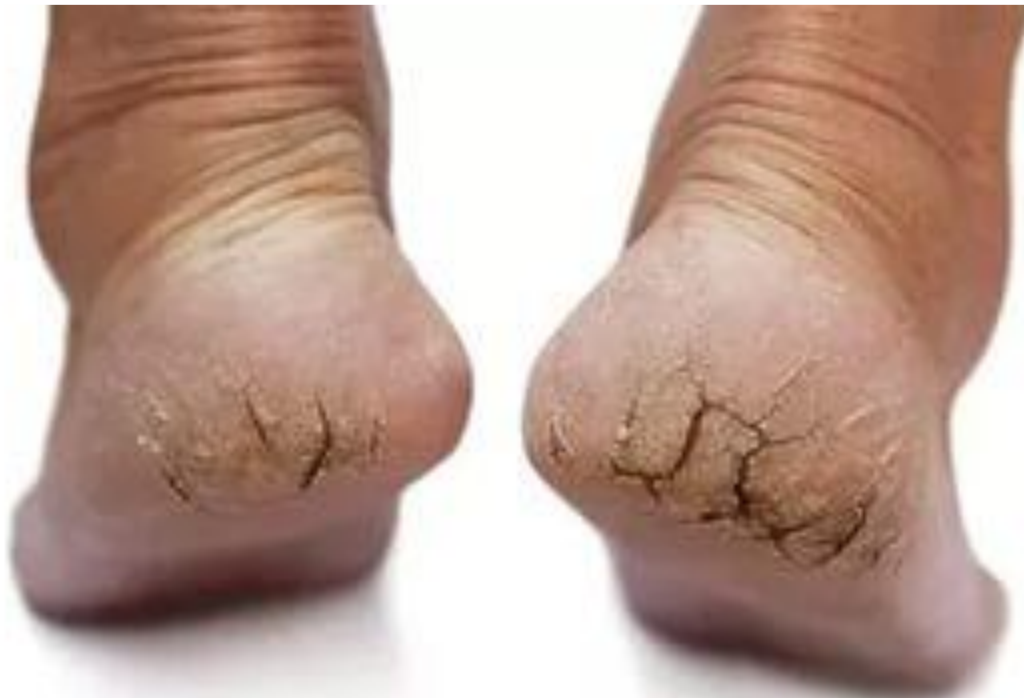Фрункула



Карбункула

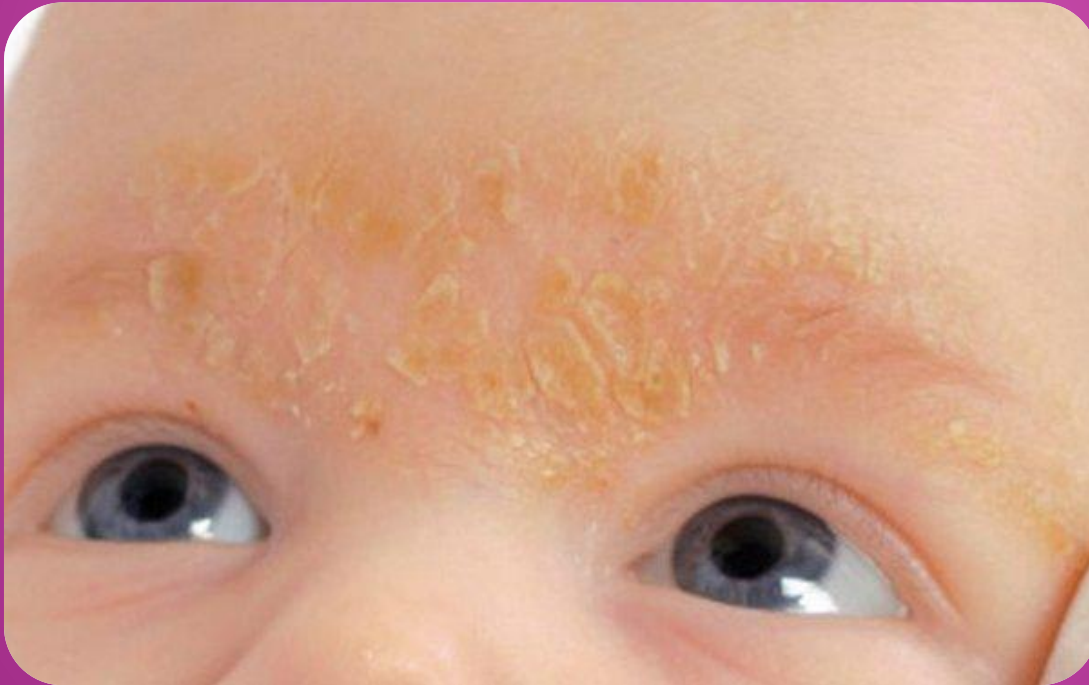

# ТРЕЩЕНЫ(FISSURA)



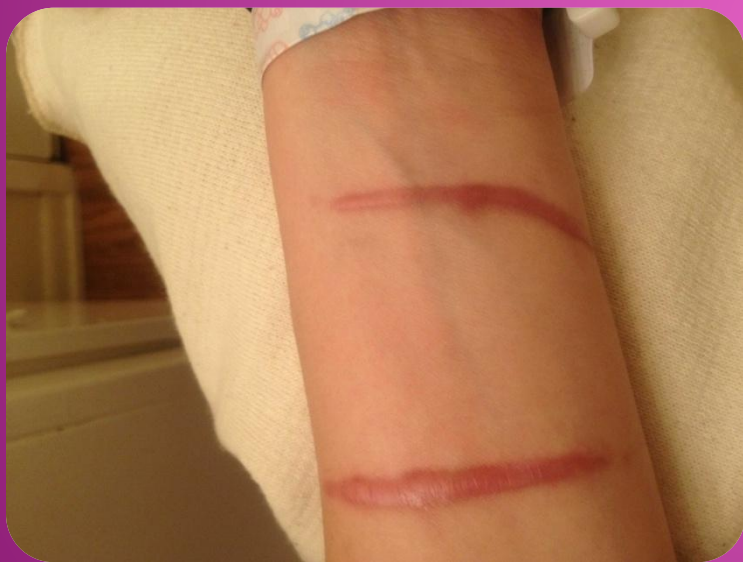

# КОРКА (CRUSTA)

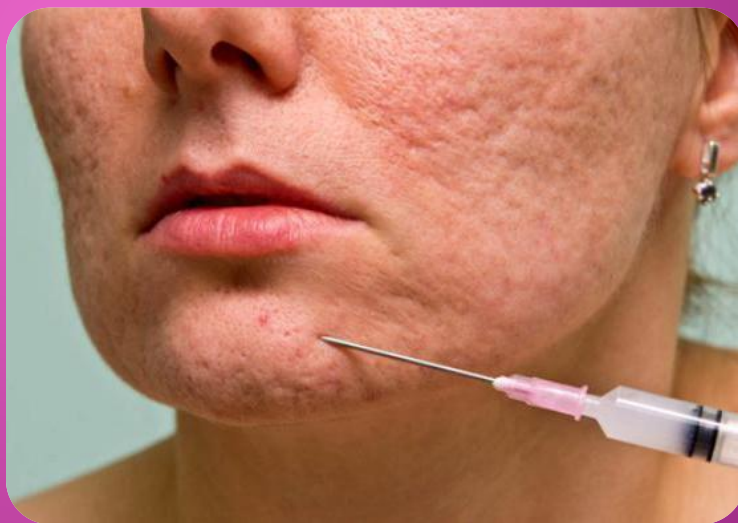

# РУБЕЦ (СІСАТRІХ)

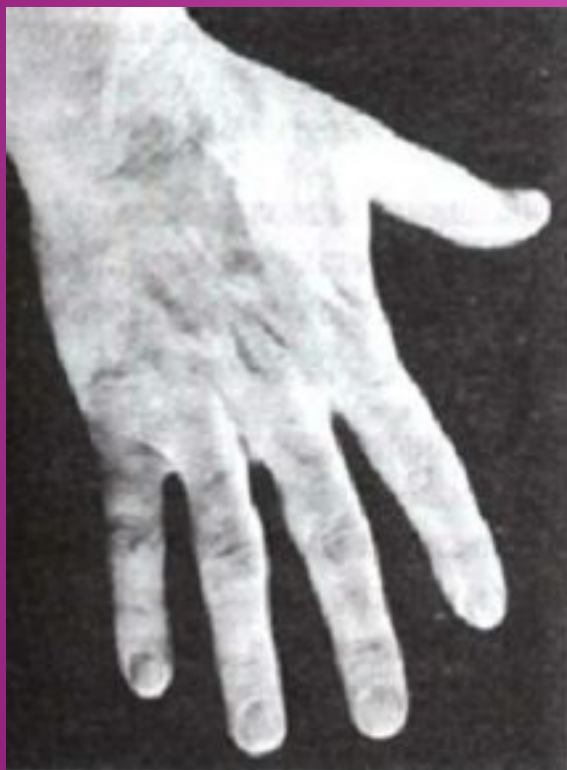Гипертрофические



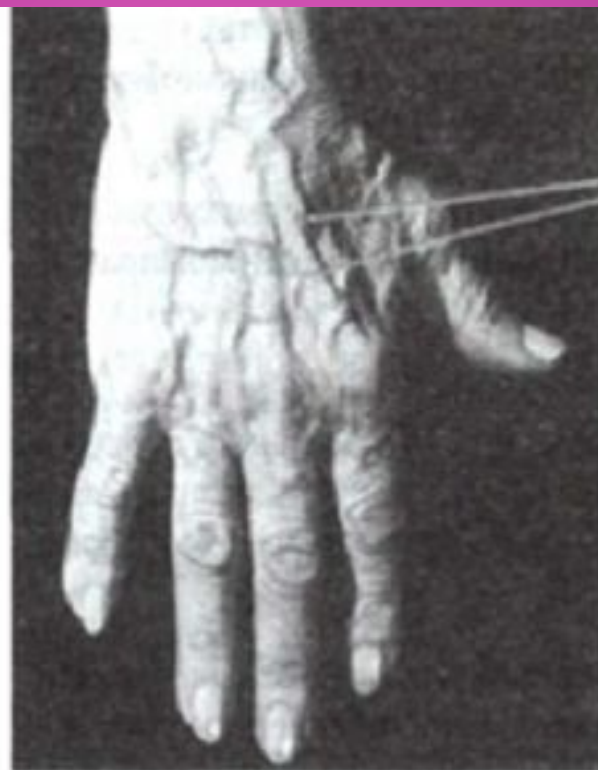Атрофические



# АТРОФИЯ



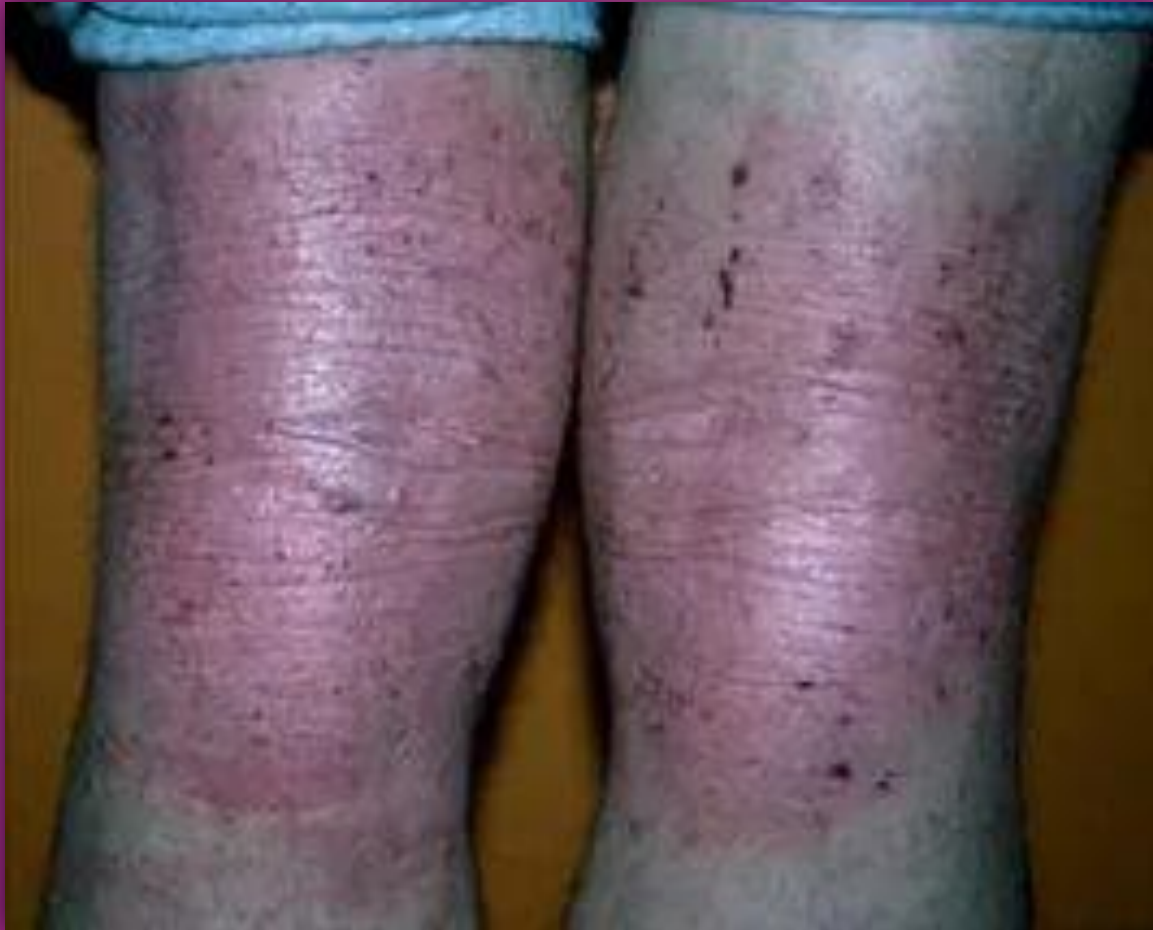Кисть женщины 44 лет  
КНСТР ЖЕНЩИННРИ 44 ЛЕТ



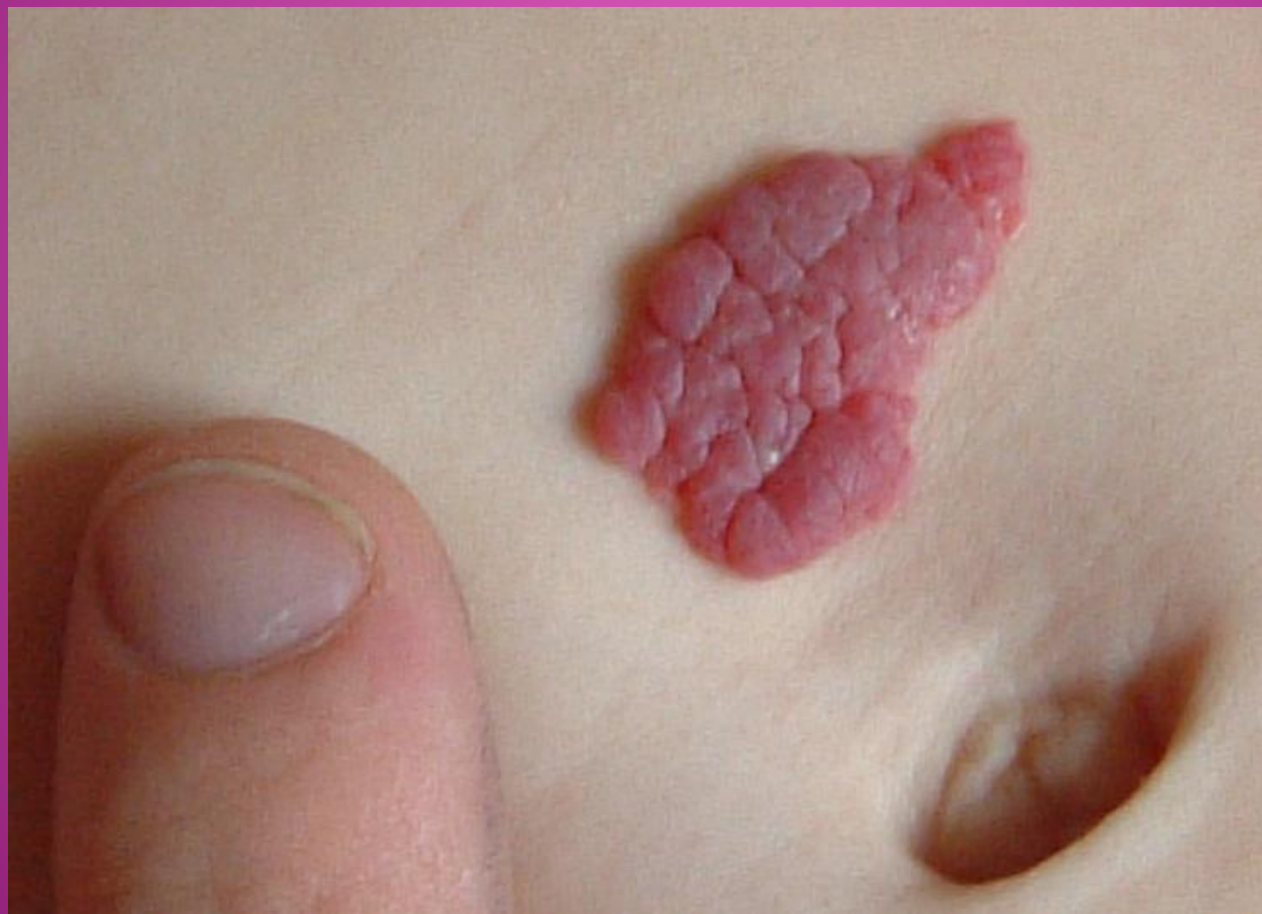Атрофия

Кисть женщины 84 лет  
КНСТР ЖЕНЩИННРИ 84 ЛЕТ

# ЛИХЕНИФИКАЦИЯ (LICHENIZATIO)



# ВЕГЕТАЦИИ (VEGETATIONES)



**СПАСИБО ЗА  
ВНИМАНИЕ**

