

- ФИО пациента:ШАДИЯРОВА ГАЛЕРА АСАУОВНА
- Дата рождения:14.01.1959
- Дата выполнения:04.11.2019 11:40

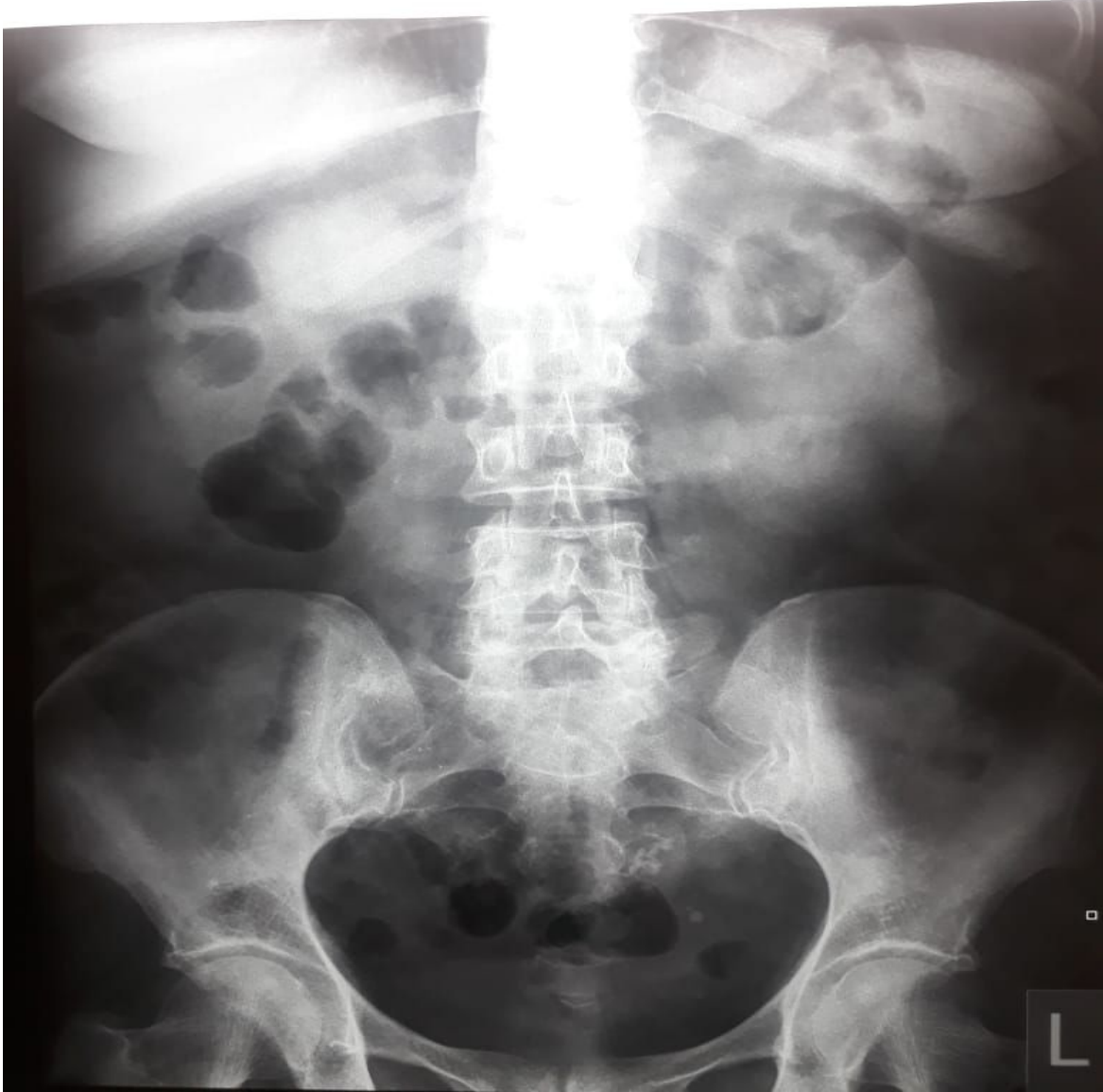- Жалобы при поступлении: Сол жақ бел аймағындағы шаншып ауырсыну, оның сол жақ мезогастрий аймағына таралуы, кіші дәретке жиі-жиі аз мөлшерде шығуына, дене температурасының 38 С көтерілуіне.

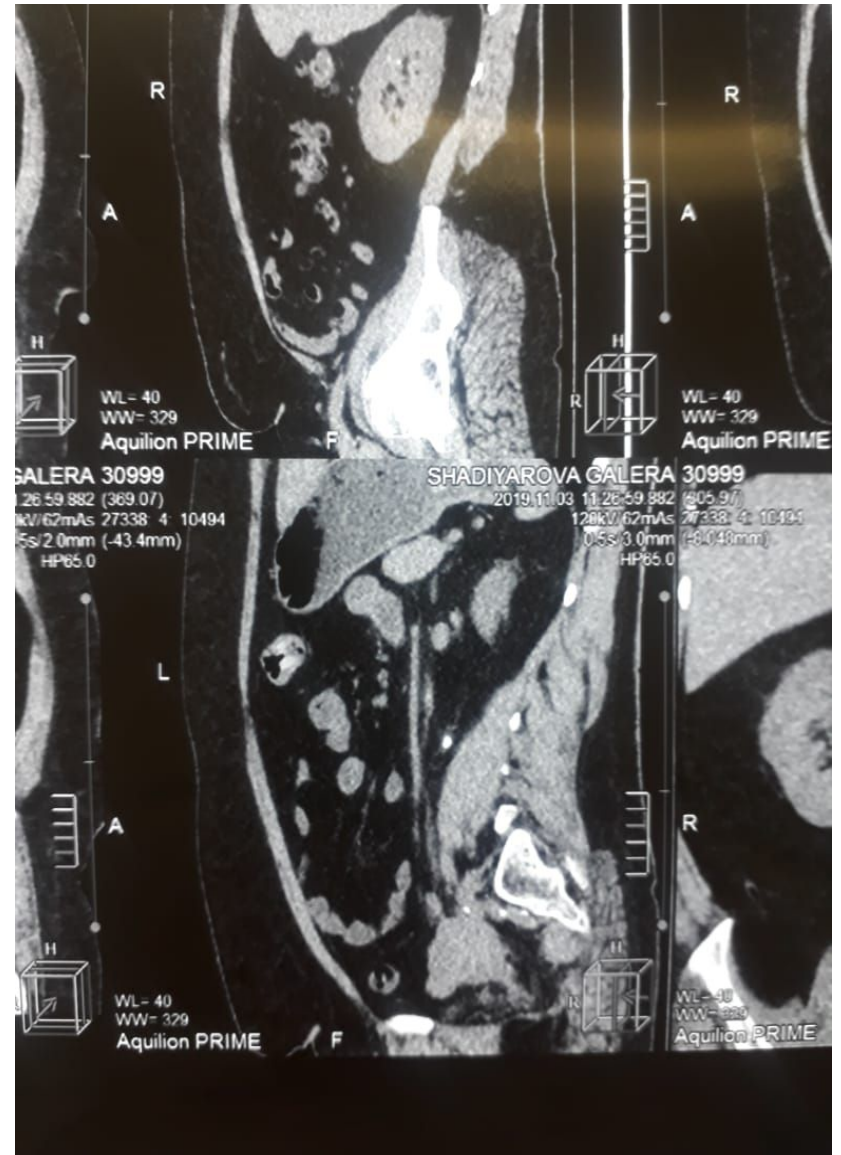
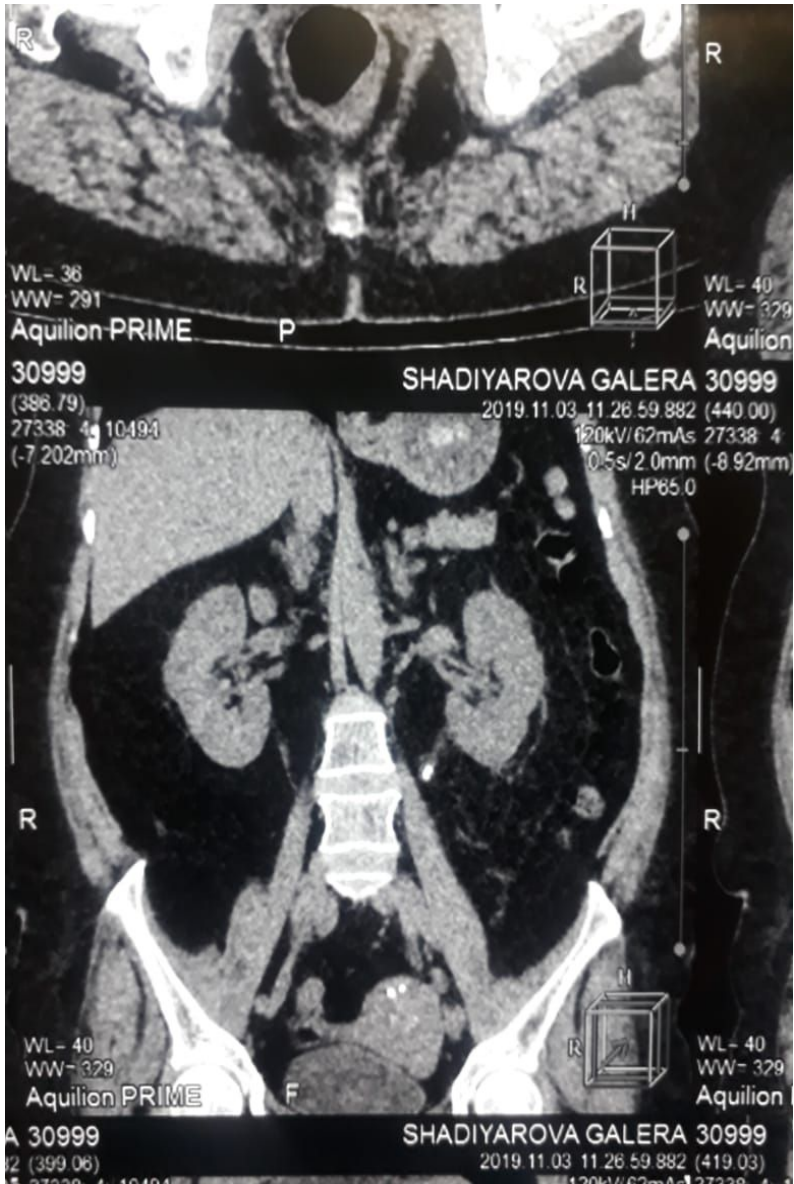
- Анамнез заболелвания:Өзін аурумын деп 2-3 жылдан бері есептейді, бірақ дәрігерге қаралмаған. Жоғарыдағы шағымдар соңғы үш күнен бері қатты мазалауына байланысты "БСМП" ауруханасына барып дәрігерге қаралып несеп жүйесінің УДЗ-сы және КТ-сы жасалып НТА сол жақ несеп ағардың жоғарғы 3/1 бөлігінің тасы диагнозы қойылып, АМО-на жолдамамен жолданған. АМО-ның қабылдау бөлімінде уролог дәрігермен және м.ғ. д доцент Саркулов М.Н қаралып урология бөлімшесіне жатқызылды.
- Анамнез жизни:Венерологиялық аурумен, туберкулез, Боткин ауруымен ауырмаған. Эндокринолог қарауында "Д" есепте тұрады.
- Аллергоанамнез:ерекшеліксіз.
- Эпиданамнез:ерекшеліксіз.

- Объективное состояние при поступлении: Жалпы жағдайы орташа ауырлықта. Санасы айқын. Тері жамылғылары мен көзге көрінетін кілегей қабаттарының түсі қалыпты. Перифериялық лимфатикалық түйіндері үлкеймеген. Дене бітімі нормостениялық. Тері асты майлы қабаттары дамуы жақсы. Сүйек-буын жүйесі өзгеріссіз. Тыныс алу жүйесі: Кеуде клеткасы нормостениялық. Аускультативті өкпесінде тынысы везикулярлы, сырылы жоқ.. Тыныс алу жиілігі минутына 18 рет. Жүрек қан тамыр жүйесі: Жүрек соғысы анық, ырғақты. АҚҚ 130/80 мм.сын.бағ. б/ша. Пульсі минутына 72 рет. Асқорыту жүйесі: Тілі таза, ылғалды. Іші жұмсақ, ауырмайды. Бауыр мен талағы үлкеймеген. Нәжісі қалыпты. Несеп ағар жүйесі: Бүйректері мен қуығы пальпацияда анықталмайды. Қағу белгісі сол жақта оң мәнді. Кіші дәретке шығуы жиі-жиі. Кіші дәреті өздігінен.

- Лабораторно-диагностические исследования:
- ОАК от 04.11.2019г 11-05. гемоглобин-141; Эрит-5; гематокрит-43,7; тромбоцит-170; лейкоцит-8,9. ОАК от 04.11.2019г 13-24. гемоглобин-144; Эрит-5,1; гематокрит-44,1; тромбоцит-187,0; лейкоцит-8,2; с/я-78,9; моноциты-4,3; лимфоциты-16,8; СОЭ-13. Свертываемость от 04.11.19: 3мин 42сек.
- ОАМ от 04.11.19г: реакция-қышқыл, Салыстырмалы тығыздығы-1015, жалпақ эпителий 12-13 к/а, лейкоцит-4-6 к/а, слизь-(+), бактерия (+);
- Коагулограмма от 04.11.2019 №19229: Протромбиновое время 12,6 сек.; Протромбиновый индекс 85,7 %; МНО 1,16 ; АЧТВ 35,3 сек; Фибриноген 7,27 г/л;
- БАК от 04.11.2019 №30258: Общий белок 77,8 г/л; мочевины 5,82 ммоль/л; Креатинин 71,0 ммоль/л; АЛТ 19,6 ед/л; АСТ 17,0 ед/л; Билирубин общий 11,3 мкмоль/л; Билирубин прямой 6,1 мкмоль/л; Глюкоза 8,01 ммоль/л; БАК от 05.11.2019 №30326: глюкоза - 8,13 ммоль/л.
- Гепатит В и С: Отр
- Вич: Отр

- Инструментальные исследования:КТ заключение от 03.11.2019г. КТ картина мочекаменной болезни, конкремента чашечек обеих почек, конкремента верхней трети левого мочеточника, вторичной уретеропиелокаликоектазии и пиелонефрита слева левостороннего нефроптоза. Образование левой почки (англиомиолипома) В просвете верхней трети левого мочеточника определяется конкремент, размером 5,5*4,6мм. плотностью до +778 ед.НУ





- На основании вышеизложенного выставлен предварительный диагноз:
N23 Почечная колика неуточненная N20 Камни почки и мочеточника
Несеп тас ауруы. Екі бүйрек тостағаншасының тасы. Сол жақ несеп ағардың жоғарғы 1/3 бөлігінің тасы. Сол жақты бүйрек шаншуы.