

**“Гипоплазия эмали: этиология, патогенез,  
клиника, диагностика, лечение. Наследственные  
пороки развития твердых тканей зубов”.**

## Некариозные поражения зубов разделяют на 2 группы (М. Й. Грошиков, 1985):

I. Поражения, что возникают в период фолликулярного развития зубов (до прорезывания):

- гипоплазия эмали;
- гиперплазия эмали;
- эндемический флюороз зубов;
- аномалии развития и прорезывания зубов, изменение их цвета;
- наследственные нарушения развития зубов.

II. Поражения зубов, что появляются после их прорезывания:

- пигментация зубов и налёт на них;
- стирание твердых тканей;
- клиновидный дефект;
- эрозия зубов;
- некроз твердых тканей зубов;
- травма зубов;
- гиперестезия зубов.

**Гипоплазия** – порок развития тканей зуба, который наступает в результате нарушения метаболических процессов в зубах, которые развиваются и проявляется в количественном и качественном нарушении эмали зубов.

## **Причины возникновения гипоплазии временных зубов:**

- **болезни матери во время беременности;**
- **токсикозы беременных;**
- **антигенная несовместимость крови матери и плода;**
- **болезни ребенка на первом году жизни (инфекционные заболевания, болезни желудочно-кишечного тракта, центральной и вегетативной нервной системы, эндокринной системы, рахит, тетания);**
- **приём тетрациклину и препаратов железа.**

## Причины возникновения гипоплазии постоянных зубов:

- болезни матери во время беременности;
- болезни ребенка (пневмония, дизентерия, ОРВИ, спазмофилия, рахит, тетания);
- лечение детей тетрациклином и препаратами железа;
- воспалительные процессы в тканях периодонта временных зубов и их несвоевременное лечение.

# Классификация гипоплазии Т.Ф.Виноградовой

1. Аномалии строения и пороки развития тканей зуба, которые возникают как закономерность патогенеза приобретенной системной патологии в организме ребенка:

- зубы Гетчинсона при врожденном синдроме;
- серые, серо-синие, коричневые зубы при гемолитическом синдроме и гемолитических желтухах разной этиологии.

2. Аномалии строения и пороки развития тканей зуба, обусловленные влиянием внешних факторов – флюороз,

- “тетрациклиновые зубы”,
- системная неспецифическая гипоплазия тканей временных и постоянных зубов,
- частичная и полная аплазия эмали временных зубов у детей, рожденных недоношенными и др.

## Классификация гипоплазии Агапова М.И. (1929)

Свидетельствует об интенсивности нарушений обменных процессов в организме ребенка.

- «пятнистая» гипоплазия эмали
- «волнистая» эмаль
- «чашеобразная» гипоплазия
- «бороздчатая» гипоплазия
- истончение эмали на отдельных участках

## Классификация гипоплазии Грошиковым М.И. (1985):

(свидетельствует об происхождении гипоплазии и указывает на клинические проявления)

### *По происхождению:*

- Системная гипоплазия
- Очаговая гипоплазия
- Местная гипоплазия

### *По клиническим проявлениям:*

- Изменение цвета эмали
- Изменение структуры твердых тканей зуба



## Классификация гипоплазии Вайсом С.И. (1965)

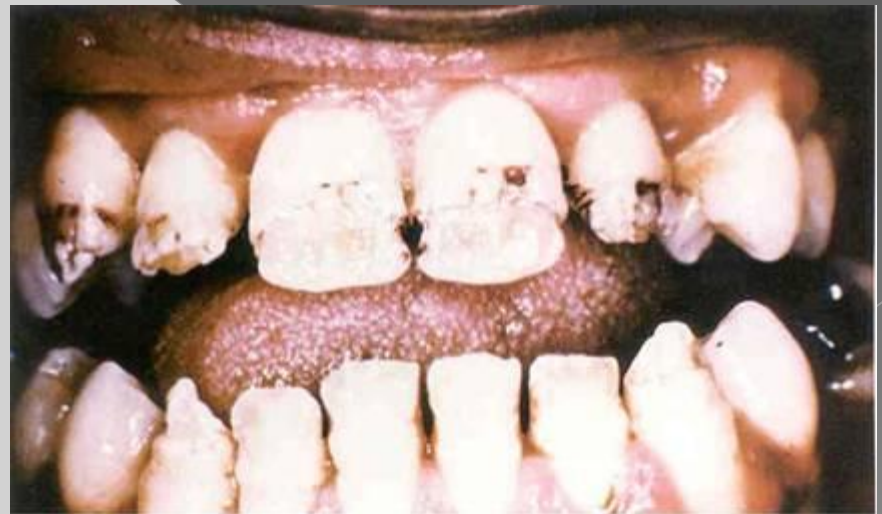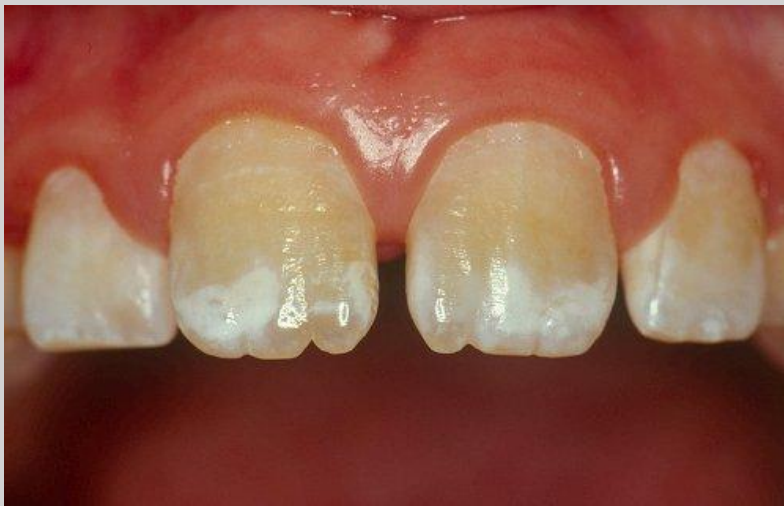- **Пятнистая эмаль** характеризуется изменением цвета (опаковый, светло-желтый, светло-коричневый, фарфоровый).
- **Волнистая эмаль** — заметна только при внимательном обследовании зуба или проведении по нему острым зондом.
- **Крапчатая гипоплазия** — поверхность эмали покрыта многочисленными мелкими ямками желтоватого цвета.
- **Бороздчатая гипоплазия** — в виде сплошной горизонтальной бороздки. Нередко бороздки располагаются ступеньками и чередуются с нормальными полосами эмали.
- Наблюдается **частичное или полное отсутствие эмали** на режущих краях резцов и других зубов.
- **Комбинированная форма** гипоплазии.

## Системная гипоплазия.

Клинически различают три формы системной гипоплазии:

- изменение цвета;
- недоразвитие;
- отсутствие эмали.

Одной из разновидностей системной гипоплазии являются зубы Гетчинсона, Пфлюгера и Фурнье, имеющие своеобразную форму коронок.

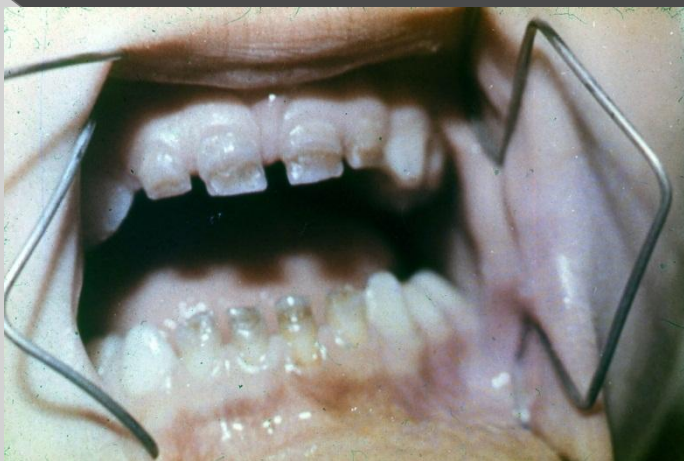

**Зубы Гетчинсона** - верхние центральные резцы с отверткой- и бочкообразной формой коронки (размер у шейки больше, чем к режущего края), имеющие полулунную выемку на режущем крае. Полулунная выемка может быть покрыта эмалью, но иногда эмаль наблюдается только на углах зуба, а в средней части дентин не покрыт эмалью.

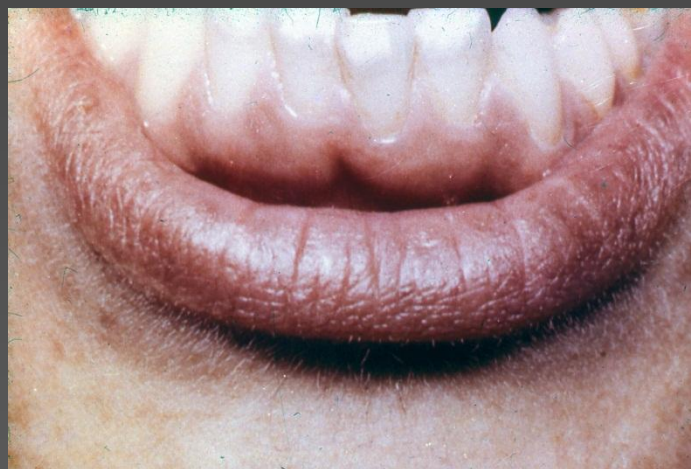**Зубы Фурнье** - похожи на зубы Гетчинсона, но без полулунной выемки по режущему краю. Зубы Фурнье и Гетчинсона встречаются при врожденном сифилисе и др. заболеваниях.

**Зубы Пфлюгера** - первые большие коренные зубы (шестерки) у которых размер коронки около шейки больше, чем у жевательной поверхности, а бугры недоразвиты. Развитие зубов Пфлюгера объясняют действием сифилитической инфекции.

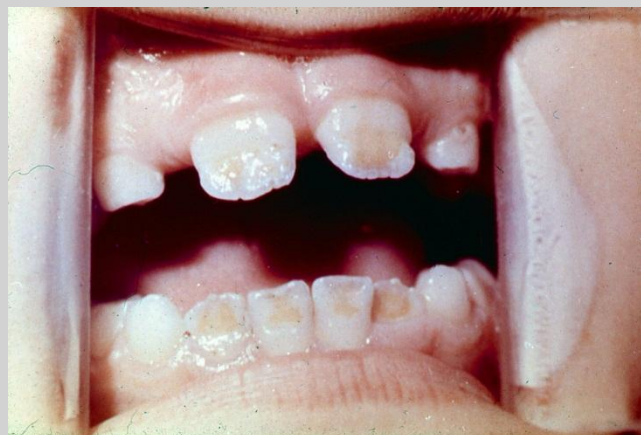**Зуб Турнера** – зуб с клиническими проявлениями местной гипоплазии.



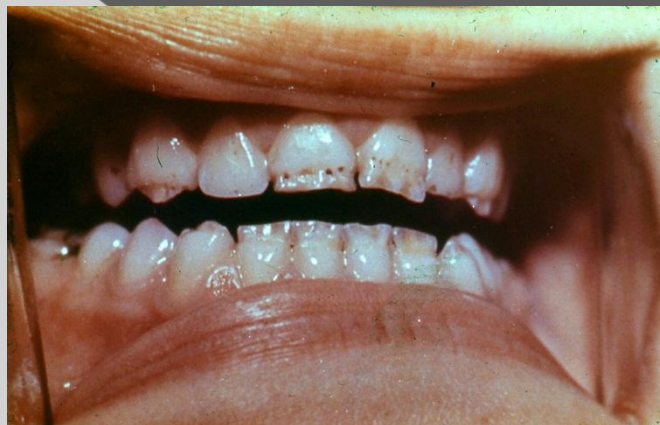
**СИСТЕМНАЯ ГИПОПАЗИЯ  
МОЛОЧНЫХ ЗУБОВ, ПАТОЛОГИЯ  
АНТЕНАТАЛЬНОГО ПЕРИОДА, 4 ГОДА**



**ПЯТНИСТАЯ ФОРМА СИСТЕМНОЙ  
ГИПОПАЗИИ, 9 ЛЕТ**

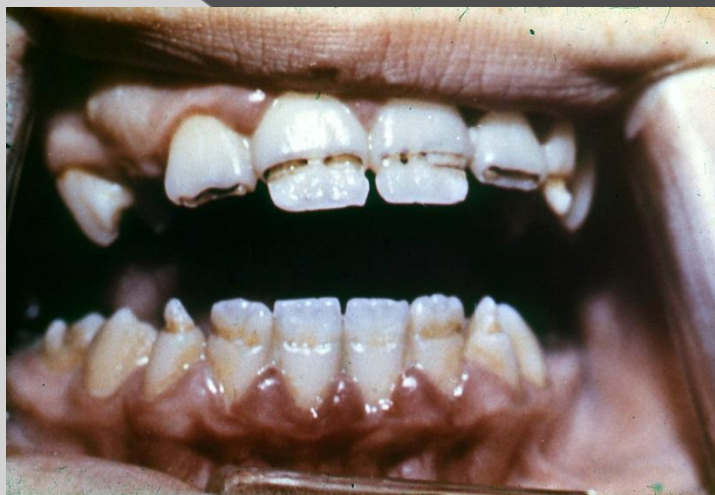

**СИСТЕМНАЯ ГИПОПАЗИЯ,  
ОБНАЖЕНИЕ ДЕНТИНА, 7 ЛЕТ**

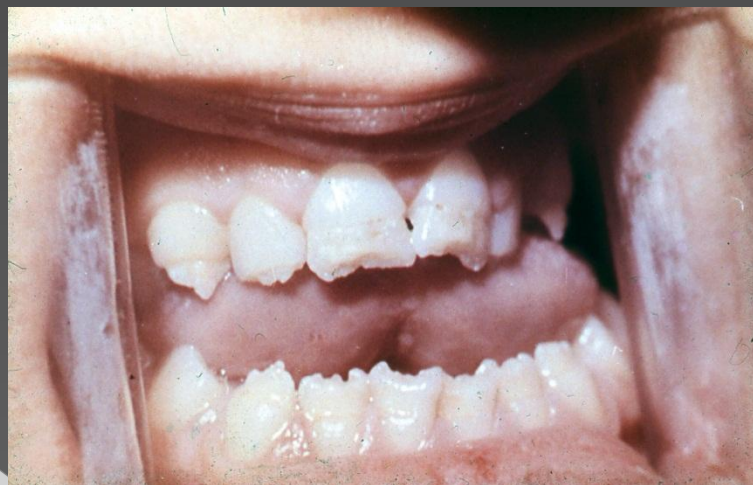

**СИСТЕМНАЯ ГИПОПАЗИЯ,  
ДЕФЕКТЫ ЭМАЛИ В ВИДЕ ЯМОК,  
13 ЛЕТ**





**СИСТЕМНАЯ ГИПОПЛАЗИЯ,  
БОРОЗДЧАТАЯ ФОРМА, 11 ЛЕТ**

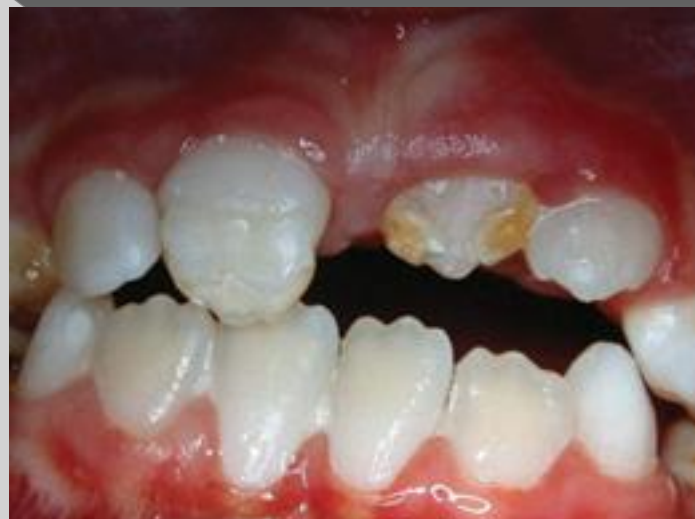
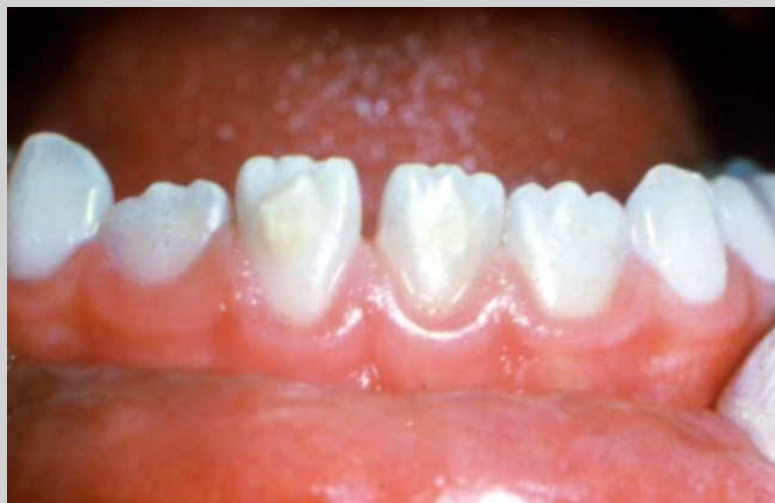
**СИСТЕМНАЯ ГИПОПЛАЗИЯ, ДЕФЕКТЫ  
ЭМАЛИ ПО РЕЖУЩЕМУ КРАЮ И  
ВДАЛИ ОТ НЕГО, 14 ЛЕТ**

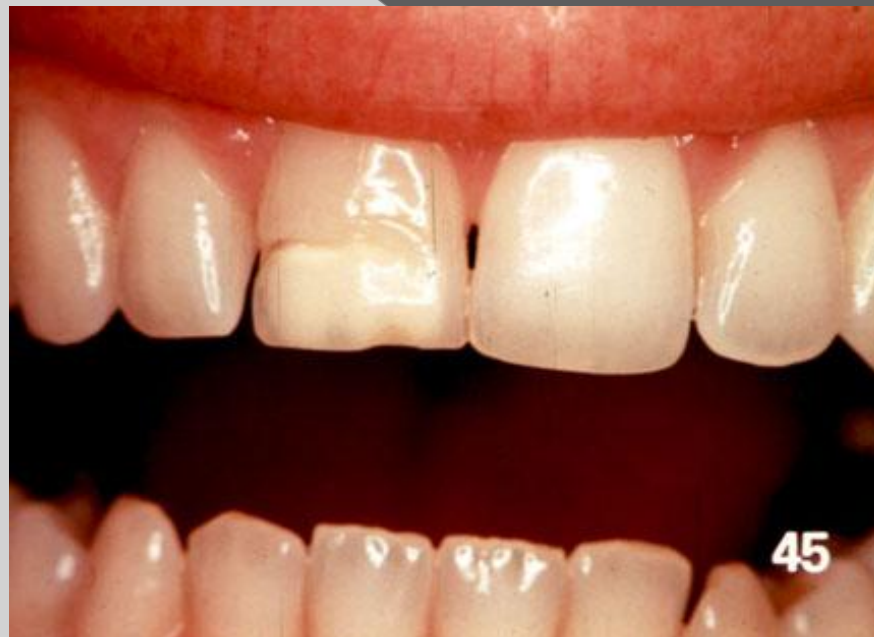## Местная гипоплазия.

Это нарушение образования эмали на постоянных зубах в результате вовлечения в воспалительный процесс зачатков зубов или механической травмы развивающегося зачатка.

Проявляется местная гипоплазия в виде пятен - от белых до желтовато-коричневых, а чаще в виде точечных углублений, располагающихся на всех поверхностях. В тяжелых случаях м. б. аплазия (отсутствие) эмали. Иногда эмаль коронки зуба может частично или полностью отсутствовать. Такие зубы получили название зубов Турнера.



Местная гипоплазия чаще наблюдается на постоянных малых коренных зубах, зачатки которых располагаются между корнями молочных зубов. Это заболевание может быть предупреждено широким проведением профилактических мер против кариеса молочных зубов или лечения их на ранней степени поражения, чтобы не допустить возникновения периодонтита молочных зубов.



## Лечение:

лечение гипоплазии эмали должно быть направлено на нормализацию процесса минерального обмена в общем обмене веществ.

Местное лечение сводится к втиранию 75% пасты фторида натрия в поверхность зубов или покрытию специальным фторсодержащим лаком, что стимулирует реминерализацию эмали. При одиночных белых пятнах лечение можно и не проводить.

При изменении структуры эмали (точечные углубления, борозды) производят пломбирование дефектов композитными пломбировочными материалами. При значительной деформации коронки зуба показано ортопедическое лечение (изготовление коронок и др.).



# Наследственные нарушения развития эмали

1. Наследственная гипоплазия эмали, возникшая в следствии нарушения матрикса эмали:

- *аутосомно-доминантная крапчатая гипоплазия;*
- *аутосомно-доминантная локальная гипоплазия;*
- *аутосомно-доминантная гладкая гипоплазия;*
- *аутосомно-доминантная шероховатая гипоплазия;*
- *аутосомно-доминантная шероховатая аплазия;*
- *связанная с X-хромосомой доминантная гладкая гипоплазия.*

## 2. Наследственная гипоплазия эмали, обусловленная нарушением созревания эмали:

- *аутосомно-доминантное гипосозревание в соединении с тавродонтизмом;*
- *связанное с X-хромосомой рецессивное наследование, гипосозревание;*
- *аутосомно-рецессивная пигментация, гипосозревание;*
- *“снежная шапка” – аутосомно-доминантное гипосозревание.*

## 3. Наследственная гипоплазия эмали, связанная с гипокальцификацией эмали:

- *аутосомно-доминантная гипокальцификация;*
- *аутосомно-рецессивная гипокальцификация.*