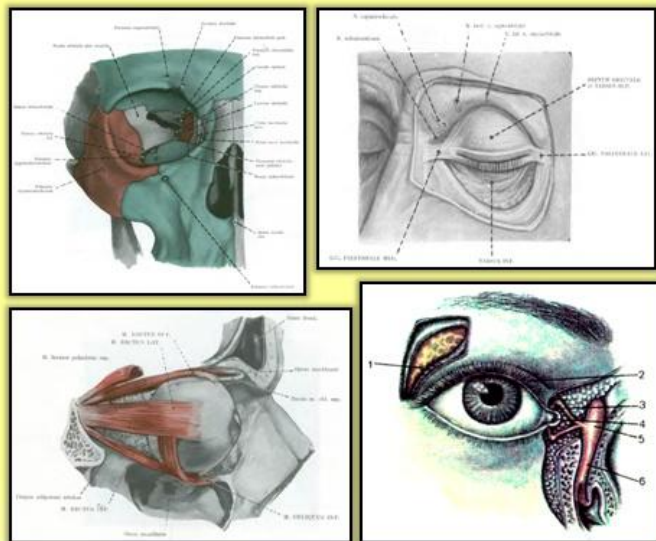

ЛЕКЦИЯ №2

Заболевания придатков глаза, роговицы и склеры.



ПАТОЛОГИЯ ВЕК

I. ВОСПАЛИТЕЛЬНЫЕ ЗАБОЛЕВАНИЯ

1. БЛЕФАРИТ (ПРОСТОЙ, ЧЕШУЙЧАТЫЙ, ЯЗВЕННЫЙ)
2. ЯЧМЕНЬ (НАРУЖНЫЙ, ВНУТРЕННИЙ)
3. ХАЛАЗИОН
4. ГЕРПЕС
5. КОНТАГИОЗНЫЙ МОЛЛЮСК

II. ДИСТРОФИЧЕСКИЕ ЗАБОЛЕВАНИЯ

1. БЛЕФАРОХАЛЯЗИС
2. КСАНТЕЛАЗМА

III. НОВООБРАЗОВАНИЯ

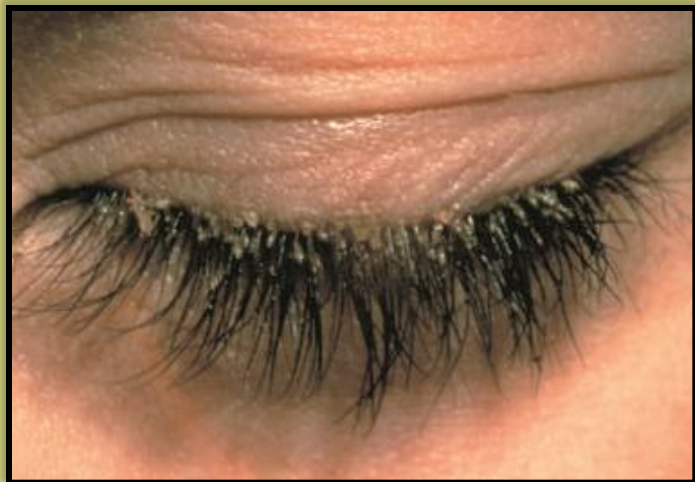1. ДОБРОКАЧЕСТВЕННЫЕ (ФИБРОМА, ГЕАНГИОМА)
2. ЗЛОКАЧЕСТВЕННЫЕ (БАЗАЛЬНО-КЛЕТОЧНЫЙ, ПЛОСКО-КЛЕТОЧНЫЙ, АДЕНОКАРЦИНОМА)

IV. АНОМАЛИИ ФОРМЫ И ПОЛОЖЕНИЯ

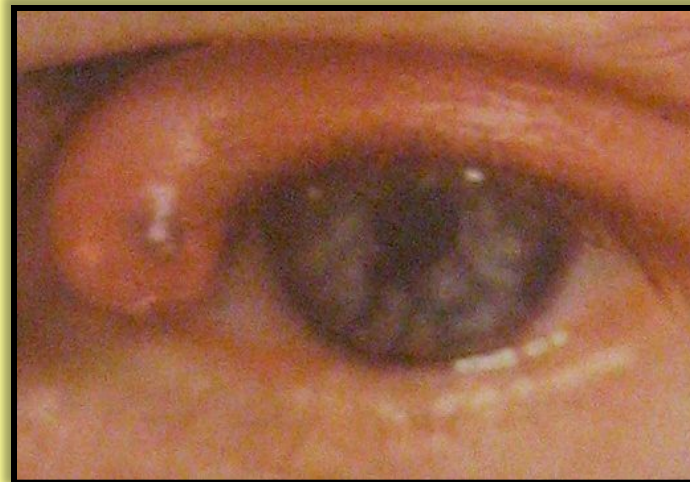1. ЗАВОРОТ, 2. ВЫВОРОТ, 3. ПТОЗ (ПОЛНЫЙ, ЧАСТИЧНЫЙ),
4. ЭПИКАНТУС, 5. БЛЕФАРОФИМОЗ, 6. БЛЕФАРОСПАЗМ, 7. ЛАГОФТАЛЬМ, 8. КОЛОБОМА, 9. АНКИЛОБЛЕФАРОН, 10. МИКРОБЛЕФАРОН.

V. ТРАВМЫ

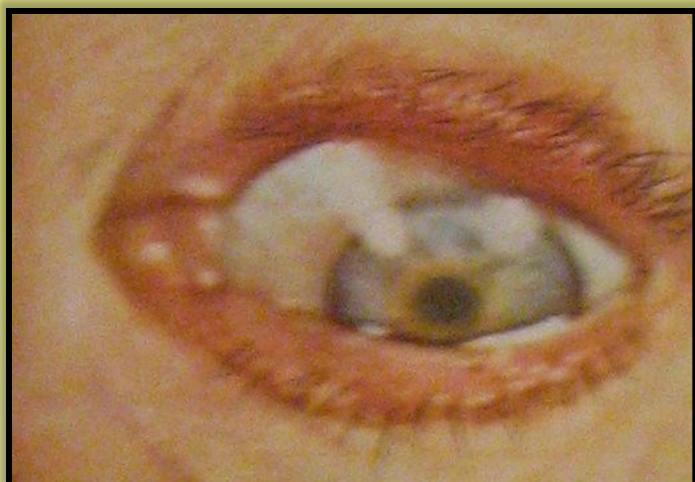ВОСПАЛИТЕЛЬНЫЕ ЗАБОЛЕВАНИЯ



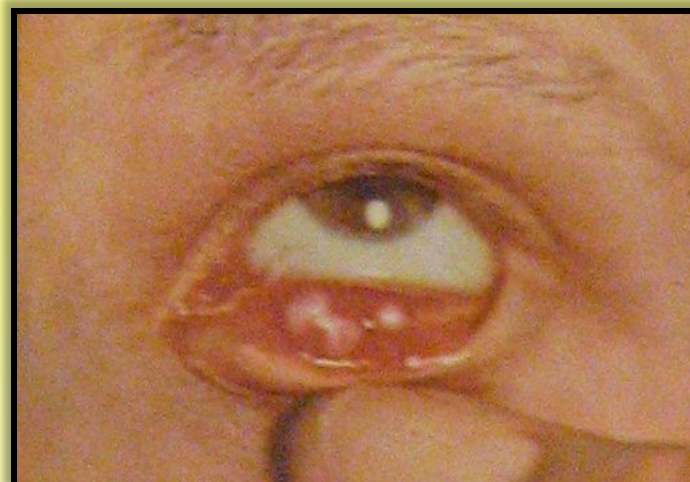ЧЕШУЙЧАТЫЙ БЛЕФАРИТ



НАРУЖНЫЙ ЯЧМЕНЬ

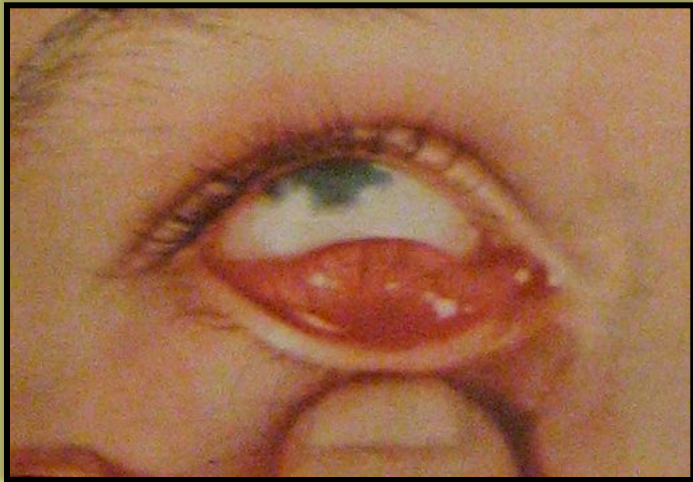

ЯЗВЕННЫЙ БЛЕФАРИТ

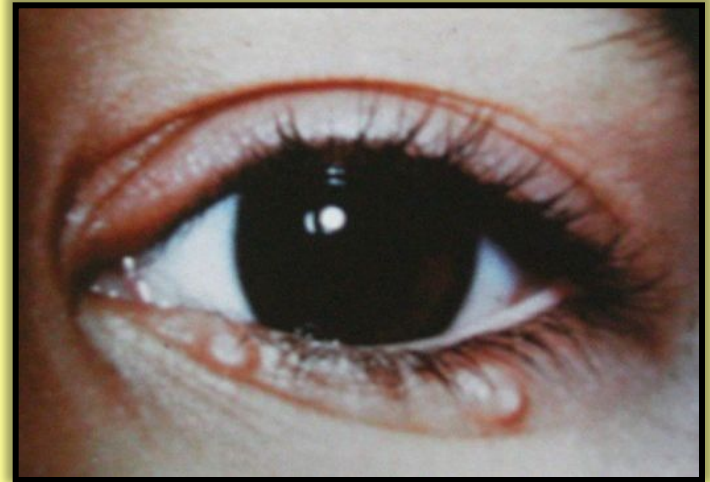


ВНУТРЕННИЙ ЯЧМЕНЬ

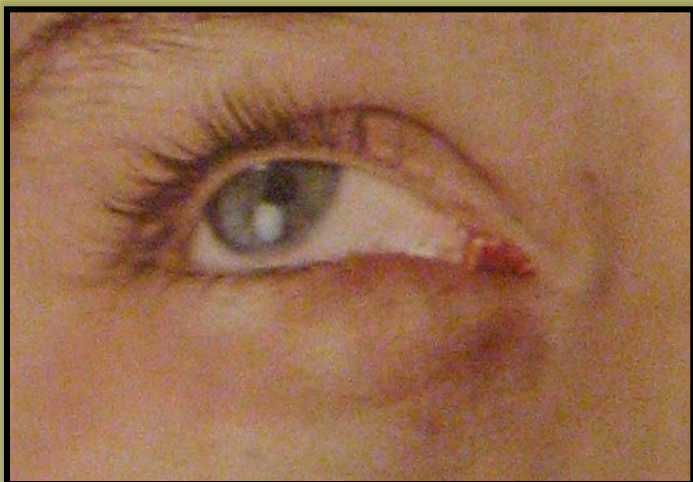ВОСПАЛИТЕЛЬНЫЕ ЗАБОЛЕВАНИЯ



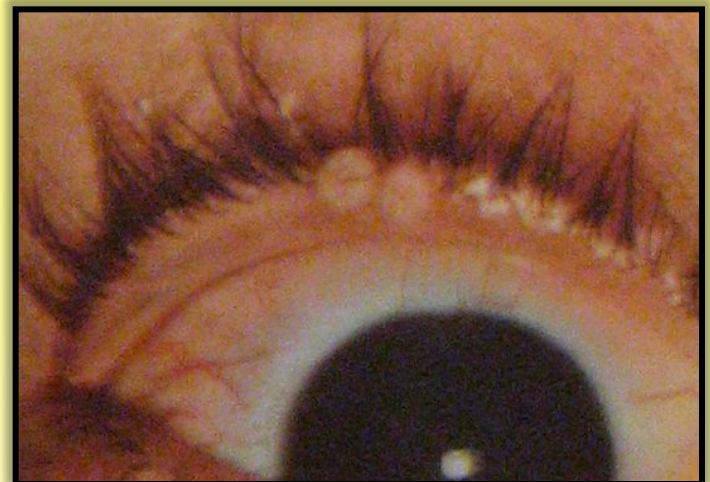
ХАЛАЗИОН



КОНТАГИОЗЫЙ МОЛЛЮСК

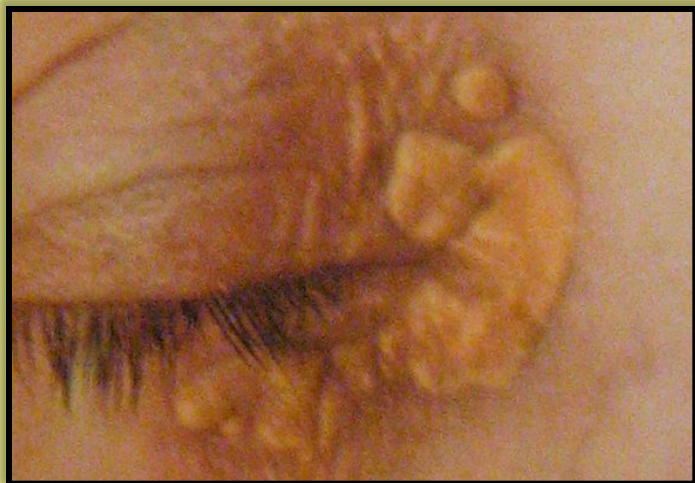

ХАЛАЗИОН

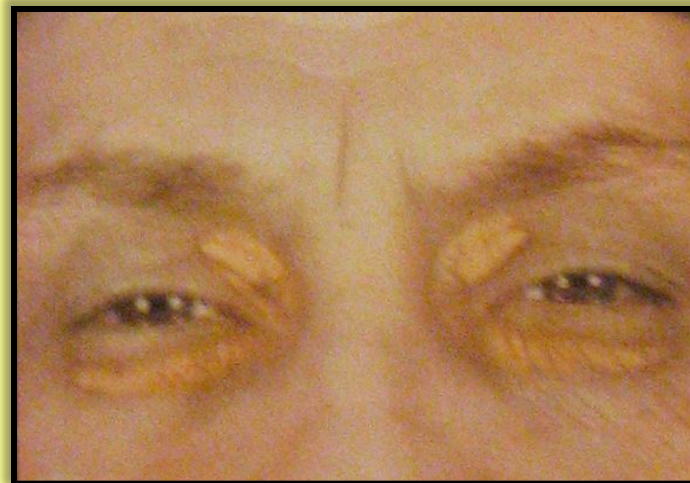

КОНТАГИОЗЫЙ МОЛЛЮСК

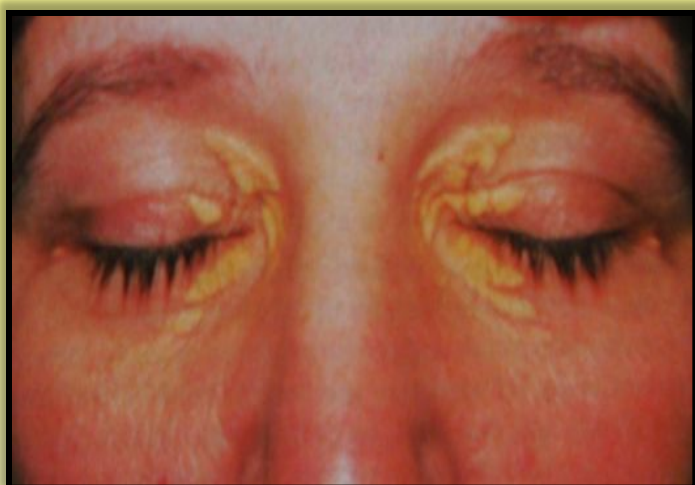ДИСТРОФИЧЕСКИЕ ЗАБОЛЕВАНИЯ



КСАНТЕЛАЗМА

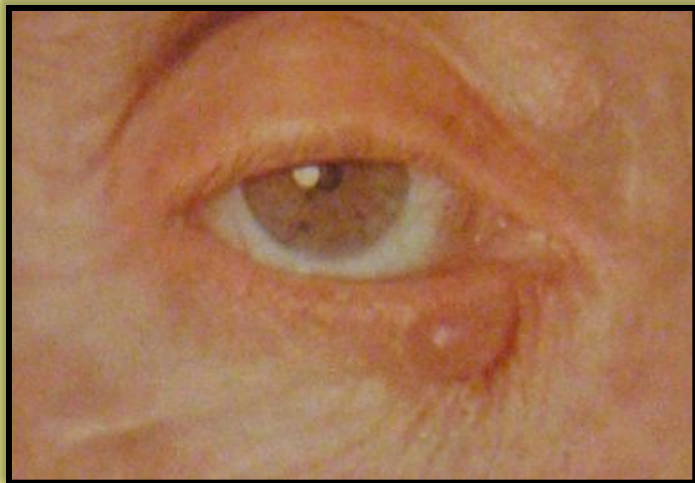


КСАНТЕЛАЗМА

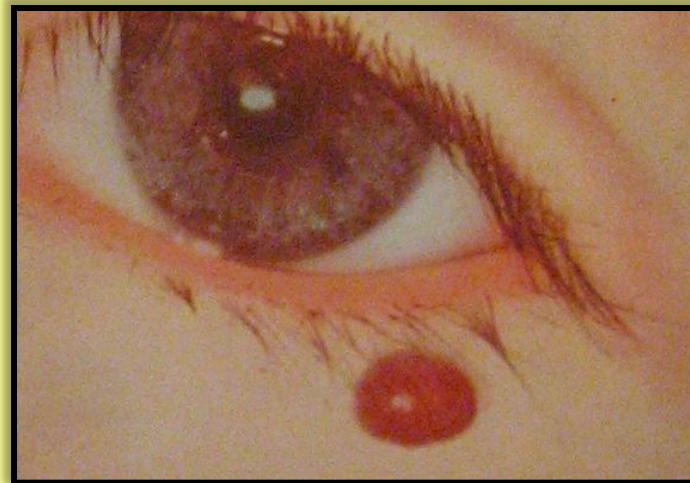

КСАНТЕЛАЗМА

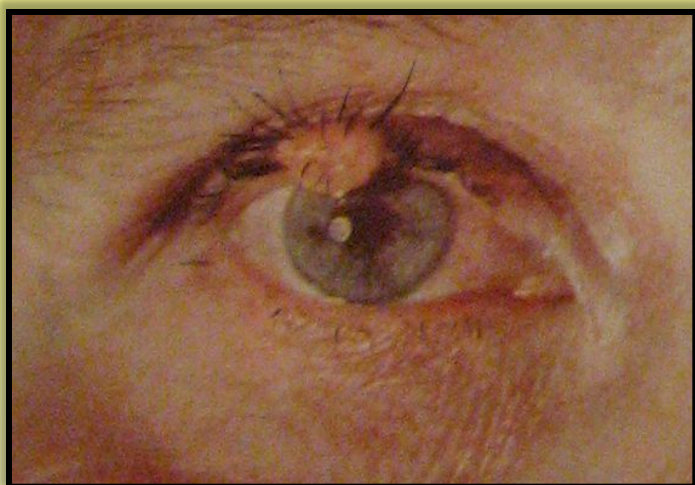НОВООБРАЗОВАНИЯ ВЕК



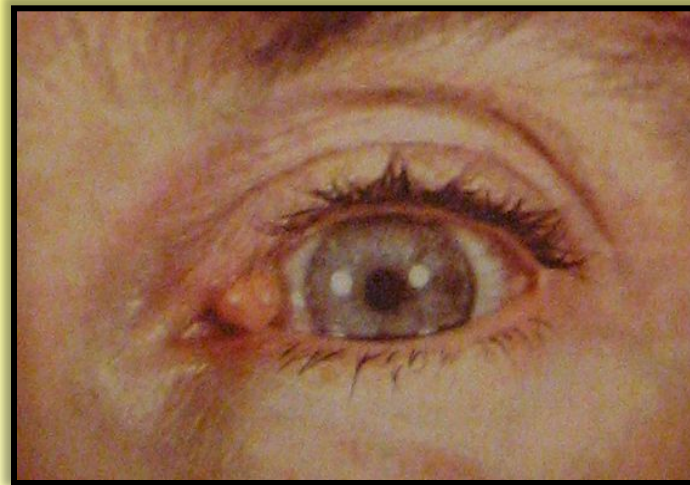КИСТА



ГЕМАНГИОМА

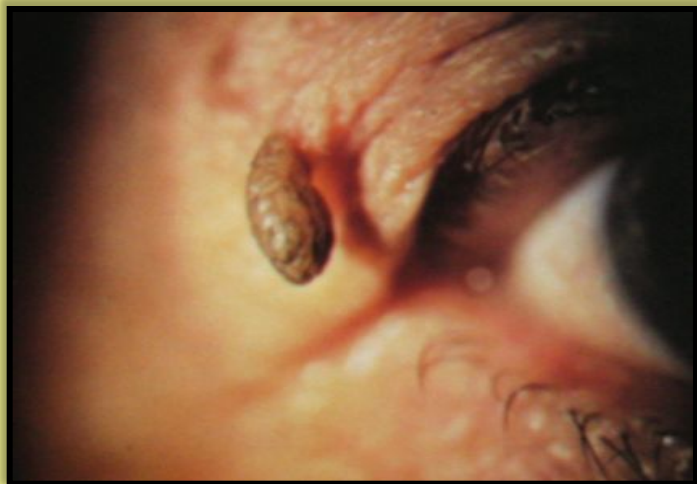

ПАПИЛЛОМА

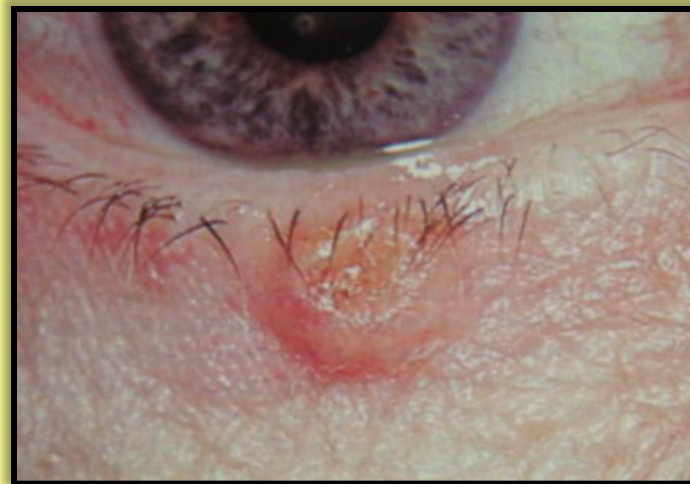

ФИБРОМА

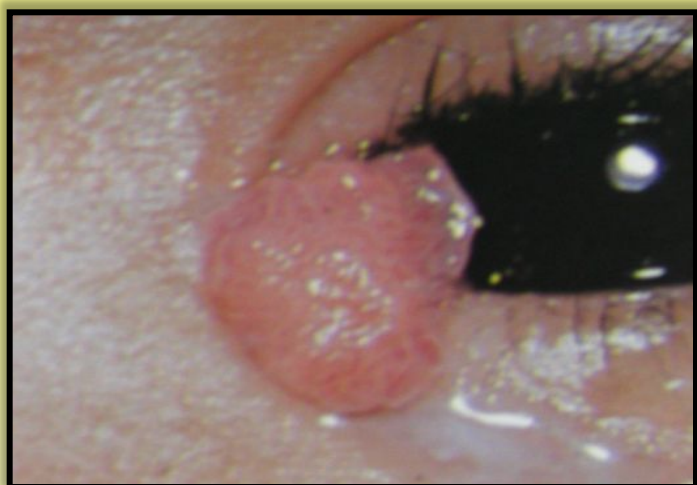НОВООБРАЗОВАНИЯ ВЕК



КОЖНЫЙ РОГ

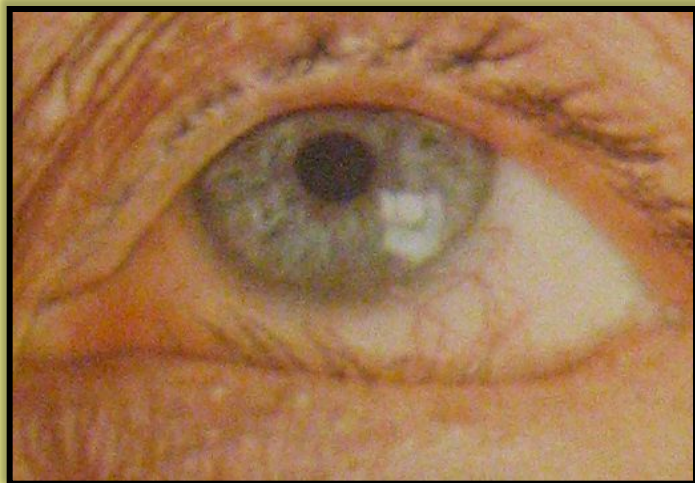

БАЗАЛЬНО-КЛЕТОЧНЫЙ РАК

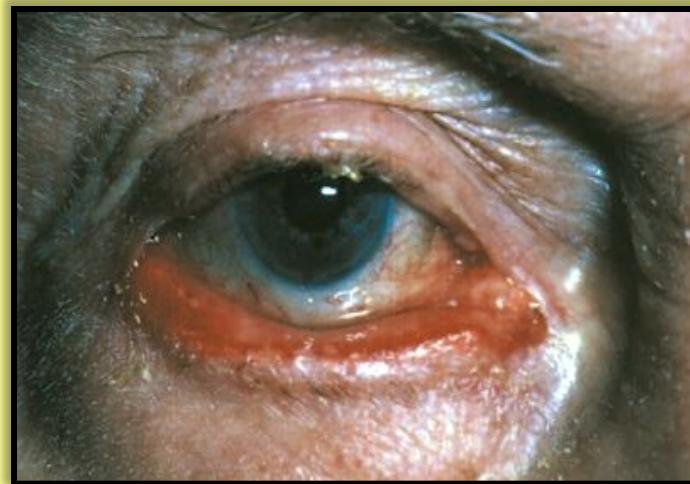

ПАПИЛЛОМА

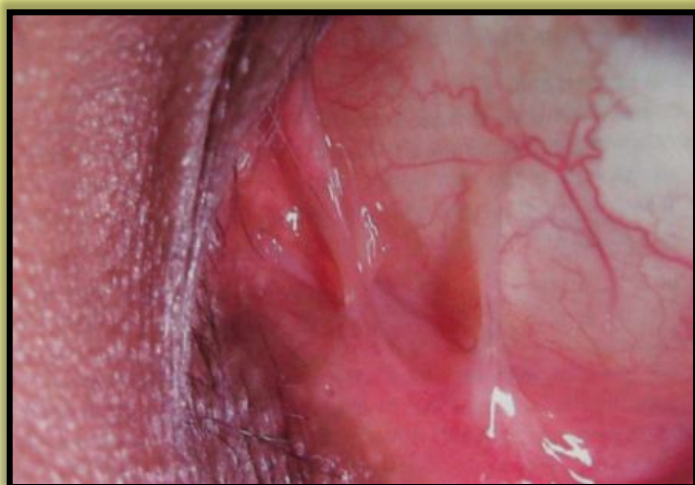АНОМАЛИИ ФОРМЫ И ПОЛОЖЕНИЯ



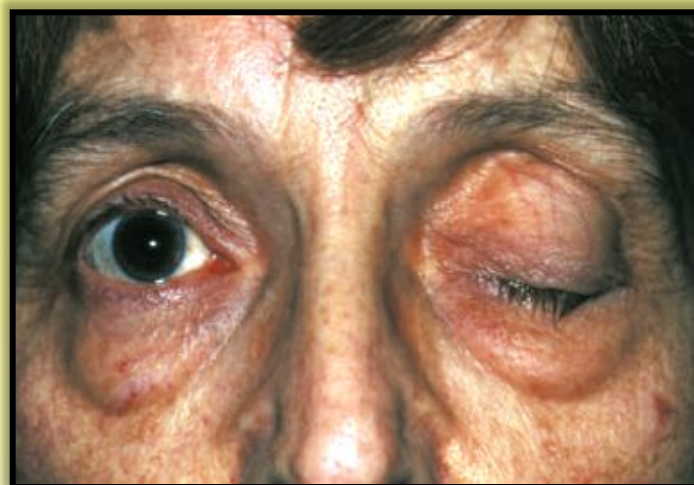ЗАВОРОТ



ВЫВОРОТ



СИМБЛЕФАРОН



ПТОЗ

ПАТОЛОГИЯ СЛЁЗНЫХ ОРГАНОВ

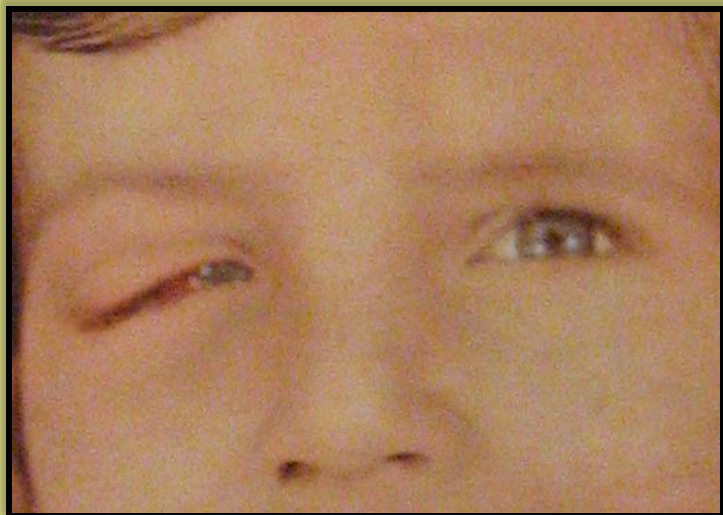I. ПАТОЛОГИЯ СЛЁЗОПРОДУЦИРУЮЩЕГО АППАРАТА

- 1. ВОСПАЛИТЕЛЬНЫЕ ЗАБОЛЕВАНИЯ СЛЁЗНОЙ ЖЕЛЕЗЫ (ДАКРИОАДЕНИТ)**
- 2. ДИСТРОФИЧЕСКИЕ ЗАБОЛЕВАНИЯ (СИНДРОМ ШЕГРЕНА)**
- 3. НОВООБРАЗОВАНИЯ СЛЁЗНОЙ ЖЕЛЕЗЫ (ДОБРОКАЧЕСТВЕННЫЕ И ЗЛОКАЧЕСТВЕННЫЕ)**
- 4. АНОМАЛИИ ФОРМЫ И ПОЛОЖЕНИЯ СЛЁЗНОЙ ЖЕЛЕЗЫ**
- 5. ТРАВМЫ СЛЁЗНОЙ ЖЕЛЕЗЫ**

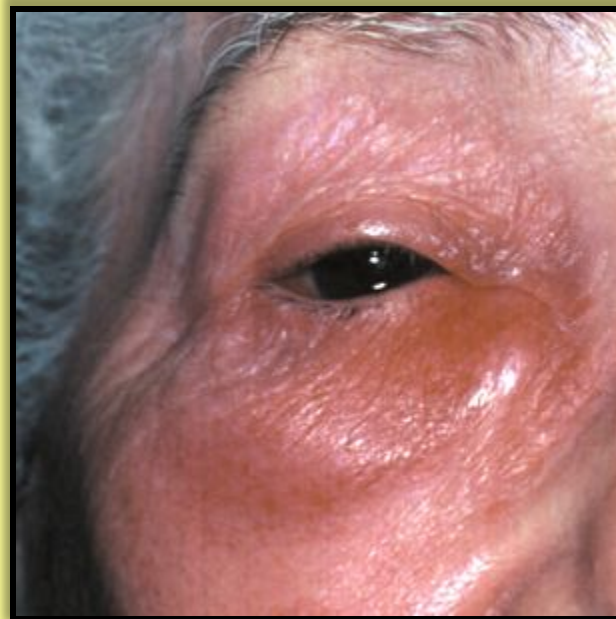
II. ПАТОЛОГИЯ СЛЁЗОПРОВОДЯЩЕГО АППАРАТА

- 1. ВОСПАЛИТЕЛЬНЫЕ ЗАБОЛЕВАНИЯ (ДАКРИОЦИСТИТ)**
- 2. АНОМАЛИИ ФОРМЫ И ПОЛОЖЕНИЯ (СУЖЕНИЕ СЛЁЗНОЙ ТОЧКИ, ВЫВОРОТ СЛЁЗНОЙ ТОЧКИ, СТРИКТУРЫ СЛЕЗНЫХ КАНАЛЬЦЕВ, АТРЕЗИЯ СЛЁЗНЫХ ТОЧЕК)**
- 3. ТРАВМЫ**

ВОСПАЛИТЕЛЬНЫЕ ЗАБОЛЕВАНИЯ



ДАКРИОАДЕНИТ



**ФЛЕГМОНА СЛЕЗНОГО
МЕШКА**



ПАТОЛОГИЯ КОНЪЮНКТИВЫ

I. ВОСПАЛИТЕЛЬНЫЕ ЗАБОЛЕВАНИЯ (К-ТЫ)

1. ИНФЕКЦИОННЫЕ

- БАКТЕРИАЛЬНЫЕ (ПРОСТОЙ, ПНЕВМОКОККОВЫЙ, ДИФТЕРИЙНЫЙ, БЛЕННОРЕЙНЫЙ)
- ВИРУСНЫЕ (ГЕРПЕТИЧЕСКИЙ, АДЕНОВИРУСНЫЙ, ЭПИДЕМИЧЕСКИЙ)
- ХЛАМИДИЙНЫЕ (ТРАХОМА, ПАРАТРАХОМА)
- ГРИБКОВЫЕ
- ПАРАЗИТАРНЫЕ

2. АЛЛЕРГИЧЕСКИЕ ЭКЗОГЕННЫЕ И АУТОАЛЛЕРГИЧЕСКИЕ

3. КОНЪЮНКТИВИТЫ ПРИ ОБЩИХ ЗАБОЛЕВАНИЯХ

4. КОНЪЮНКТИВИТЫ, ВЫЗЫВАЕМЫЕ ФИЗИЧЕСКИМИ И ХИМИЧЕСКИМИ ФАКТОРАМИ

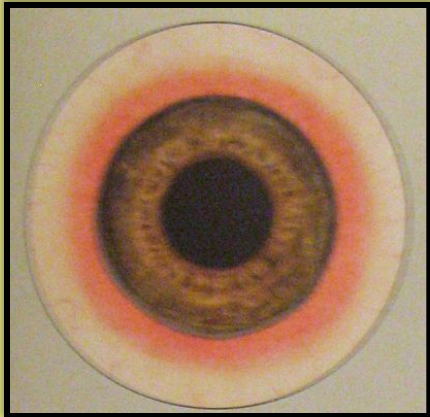
II. ДИСТРОФИЧЕСКИЕ ЗАБОЛЕВАНИЯ

III. НОВООБРАЗОВАНИЯ

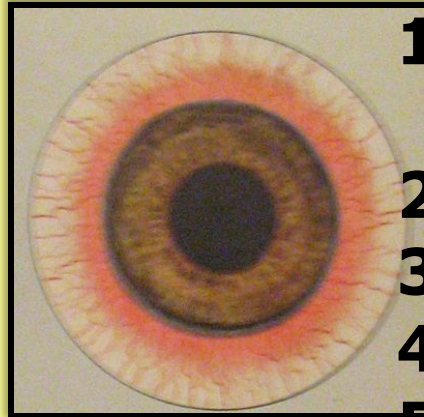
ДИАГНОСТИКА КОНЪЮНКТИВИТОВ

ЖАЛОБЫ:

- 1) ЧУВСТВО ИНОРОДНОГО ТЕЛА
- 2) ЗУД
- 3) ГИПЕРЕМИЯ
- 4) СЛЕЗОТЕЧЕНИЕ
- 5) СЛИЗИСТО-ГНОЙНОЕ ОТДЕЛЯЕМОЕ



**РЕСНИЧНАЯ
ИНЪЕКЦИЯ**



**СМЕШАННАЯ
ИНЪЕКЦИЯ**

**МЕТОДЫ ДИАГНОСТИКИ: ОСМОТР, БИО-
МИКРОСКОПИЯ, БАКТЕРИОЛОГИЧЕСКИЙ МЕТОД,
БАКТЕРИОСКОПИЧЕСКИЙ, ЦИТОЛОГИЧЕСКИЙ
(СОСКОБ).**

ЛЕЧЕНИЕ КОНЪЮНКТИВИТОВ

ЛЕЧЕНИЕ БАКТЕРИАЛЬНЫХ КОНЪЮНКТИВИТОВ:

1) ПРОМЫВАНИЕ РАСТВОРАМИ (ЧАЙ, РОМАШКА И ДР.)

2) АНТИБИОТИКИ, СУЛЬФАНИЛАМИДЫ (АЛЬБУЦИД, ЛЕВОМИЦЕТИН, ЦИПРОЛЕТ, ТОБРЕКС, ТОБРЕКС 2х, ОФТАКВИКС, ВИГАМОКС), ДО 8 РАЗ/СУТ.

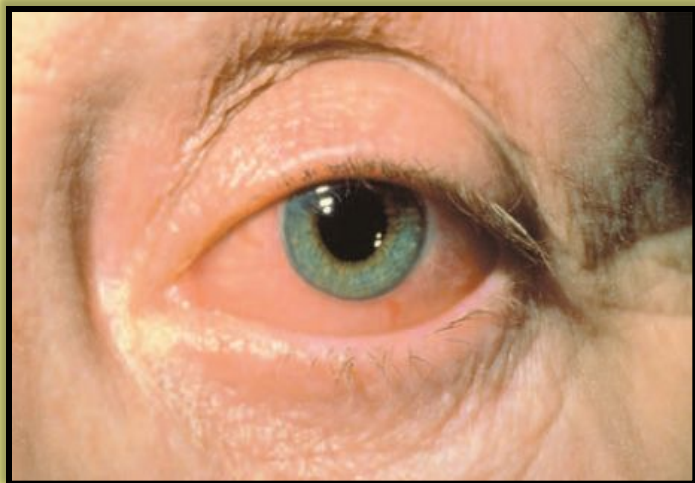
3) МАЗЬ ЭРИТРОМИЦИНОВАЯ, ТЕТРАЦИКЛИНОВАЯ НА НОЧЬ.

ЛЕЧЕНИЕ ВИРУСНЫХ КОНЪЮНКТИВИТОВ:

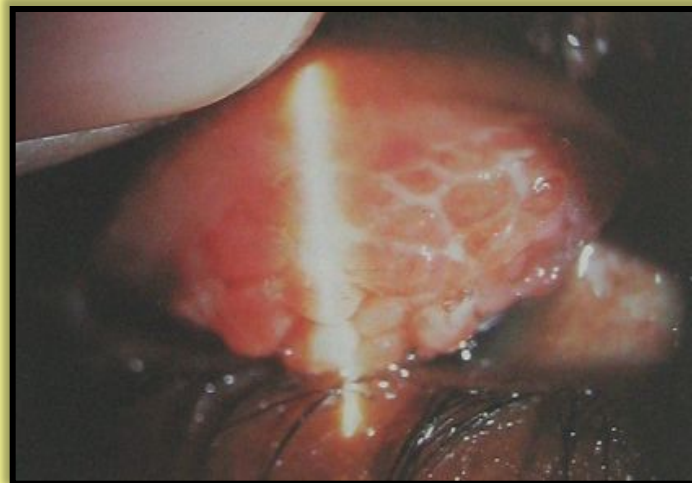
ПРОТИВОВИРУСНЫЕ КАПЛИ: ИНТЕРФЕРОН, ОФТАЛЬМОФЕРОН, ПОЛУДАН

ПРОТИВОВИРУСНЫЕ МАЗИ (ОКСОЛИНОВАЯ, БОНАФТОНОВАЯ, ВИРОЛЕКС, ЗОВИРАКС, АЦИКЛОВИР, ВИРГАН)

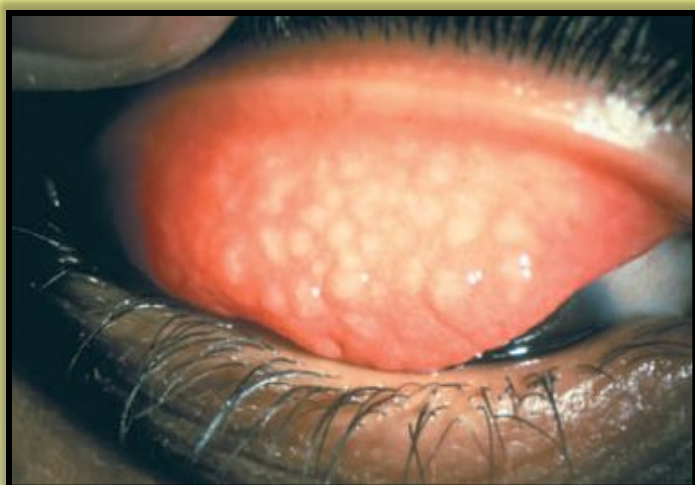ВОСПАЛИТЕЛЬНЫЕ ЗАБОЛЕВАНИЯ



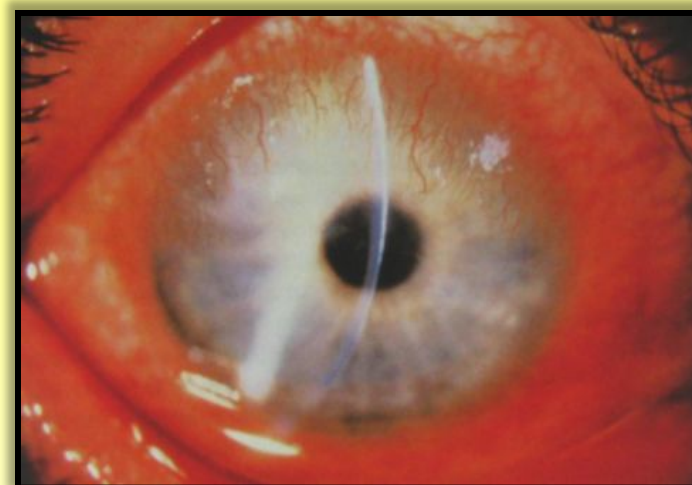
КОНЪЮНКТИВИТ



КОНЪЮНКТИВИТ

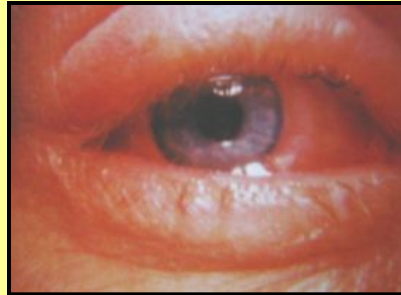


КОНЪЮНКТИВИТ



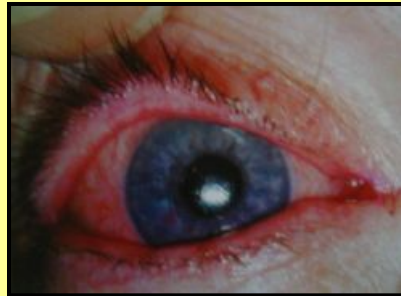ПАННУС

АЛГОРИТМ ДИАГНОСТИКИ



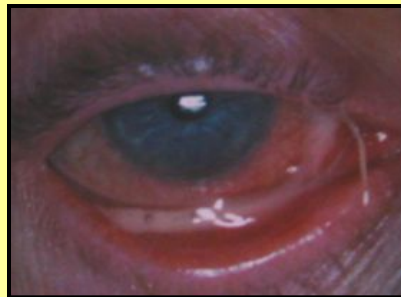**ЗУД!
ГИПЕРЕМИЯ
СЛЁЗОТЕЧЕНИЕ**

АЛЛЕРГИЯ



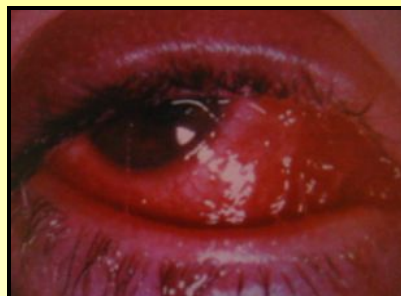**! СУХОСТЬ
ЖЖЕНИЕ
ОЩУЩЕНИЕ ПЕСКА
ОЩУЩЕНИЕ "СТОЯНИЯ СЛЕЗЫ"
БОЛЬ
СВЕТОБОЯЗНЬ**

**НАРУШ.
СТАБ-ТИ
СЛЕЗНОЙ
ПЛЁНКИ**



**! ОТДЕЛЯЕМОЕ
ГИПЕРЕМИЯ
РЕЗЬ
БЛЕФАРОСПАЗМ
БОЛЬ
СВЕТОБОЯЗНЬ**

БАКТ. ИНФ.

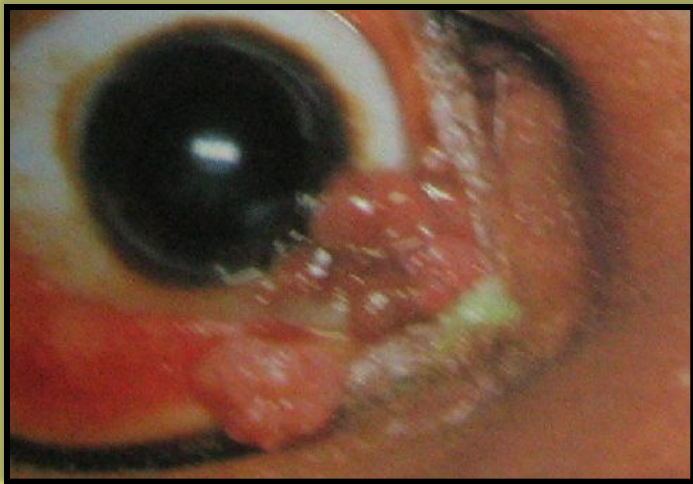

**! ДИФФУЗНАЯ ГИПЕРЕМИЯ
ЖЖЕНИЕ
СКУДНОЕ ОТДЕЛЯЕМОЕ
ОЩУЩЕНИЕ "СТОЯНИЯ СЛЕЗЫ"**

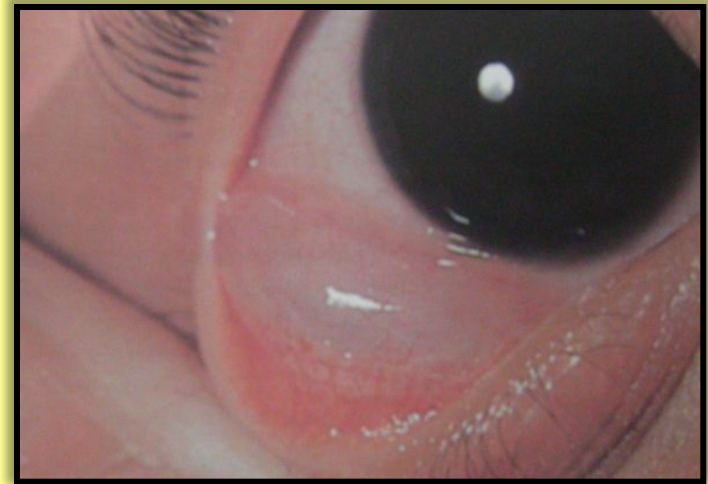ВИР. ИНФ.



НОВООБРАЗОВАНИЯ КОНЪЮНКТИВЫ



ПАПИЛЛОМА



КИСТА КОНЪЮНКТИВЫ

ПАТОЛОГИЯ РОГОВОЙ ОБОЛОЧКИ

I. ВОСПАЛИТЕЛЬНЫЕ ЗАБОЛЕВАНИЯ

A. ЭКЗОГЕННЫЕ КЕРАТИТЫ

1. ЭРОЗИЯ РОГОВИЦЫ

2. ТРАВМАТИЧЕСКИЕ КЕРАТИТЫ

3. ИНФЕКЦИОННЫЕ КЕРАТИТЫ

4. КЕРАТИТЫ, ВЫЗВАННЫЕ ЗАБОЛЕВАНИЕМ

КОНЪЮНКТИВЫ, ВЕК, МЕЙБОМИЕВЫХ ЖЕЛЕЗ

5. КЕРАТОМИКОЗЫ

B. ЭНДОГЕННЫЕ КЕРАТИТЫ

1. ИНФЕКЦИОННЫЕ (ГЕРПЕС, ТУБЕРКУЛЁЗ, И ДР.)

2. НЕЙРОПАРАЛИТИЧЕСКИЕ

3. АВИТАМИНОЗНЫЕ

B. КЕРАТИТЫ НЕВЫЯСНЕННОЙ ПАТОЛОГИИ

II. НАСЛЕДСТВЕННЫЕ ДИСТРОФИИ

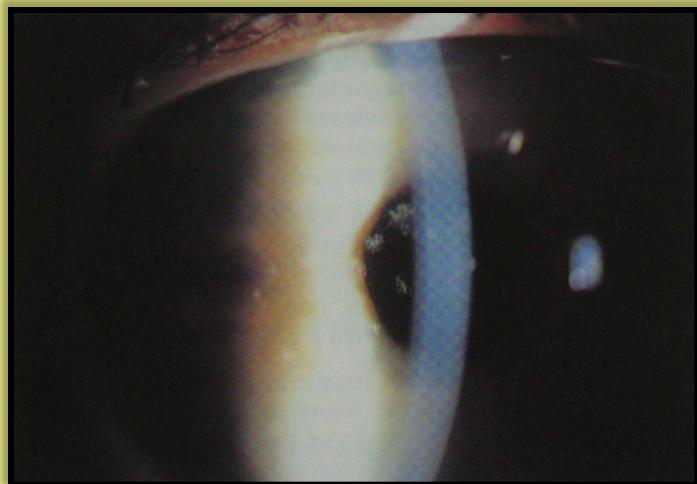III. АНОМАЛИИ ФОРМЫ И ВЕЛИЧИНЫ

ДИАГНОСТИКА КЕРАТИТОВ

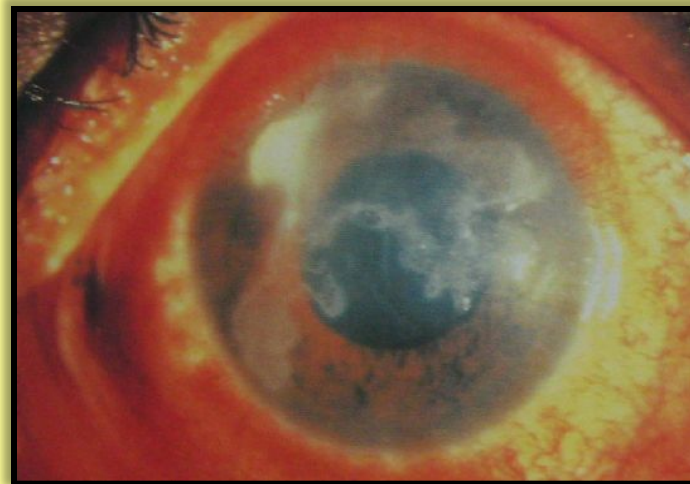
ОБЪЕКТИВНЫЕ ПРИЗНАКИ:

1. РОГОВИЧНЫЙ СИНДРОМ (БЛЕФАРСПАЗМ, СЛЕЗОТЕЧЕНИЕ, СВЕТОБОЯЗНЬ)
2. ПЕРИКОРНЕАЛЬНАЯ ИЛИ СМЕШАННАЯ ИНЪЕКЦИЯ
3. НАРУШЕНИЕ ПРОЗРАЧНОСТИ РОГОВИЦЫ, НАЛИЧИЕ ИНФИЛЬТРАТА, ЯЗВЫ
4. НОВООБРАЗОВАНИЕ СОСУДОВ В РОГОВИЦЕ
5. РАССТРОЙСТВО ЧУВСТВИТЕЛЬНОСТИ (ПРИ ВИРУСНОЙ ЭТИОЛОГИИ ЗАБОЛЕВАНИЯ)
6. ФЛЮОРЕСЦЕИНОВАЯ ПРОБА

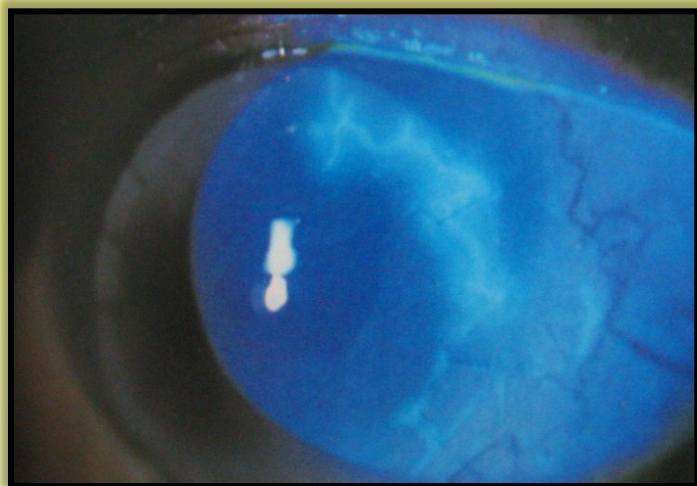
ВОСПАЛИТЕЛЬНЫЕ ЗАБОЛЕВАНИЯ



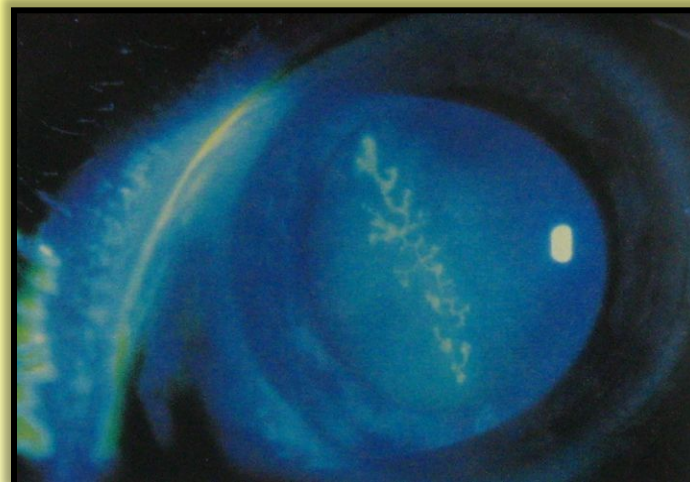
ЭПИТЕЛИАЛЬНЫЙ КЕРАТИТ



**ГЕРПЕТИЧЕСКИЙ
ЭПИТЕЛИАЛЬНЫЙ КЕРАТИТ**

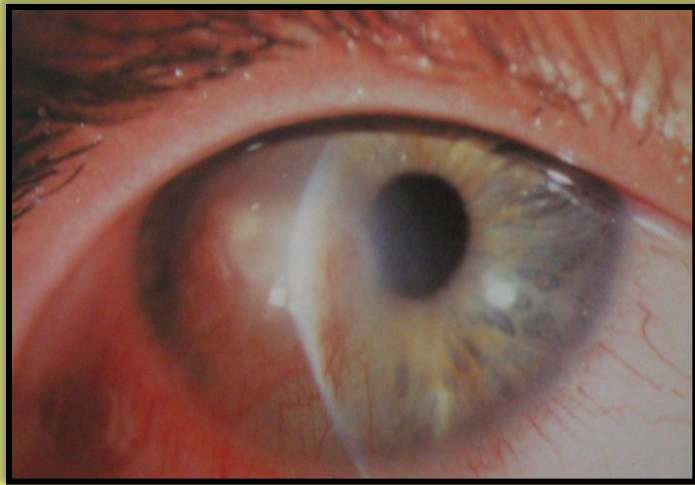


**ДРЕВОВИДНЫЙ
ГЕРПЕТИЧЕСКИЙ КЕРАТИТ**

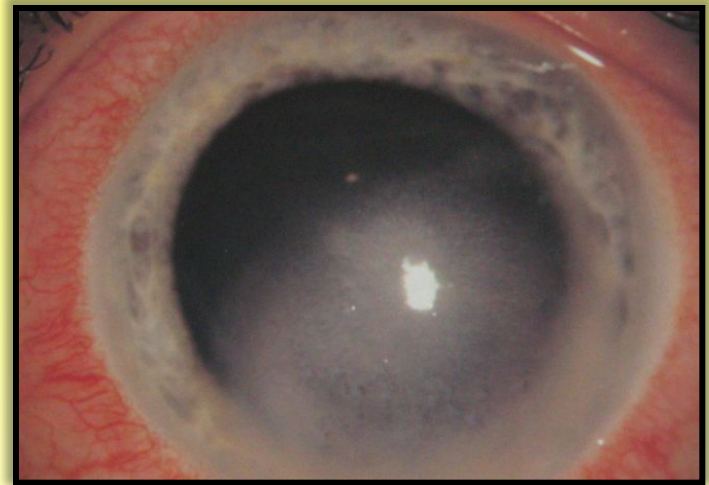
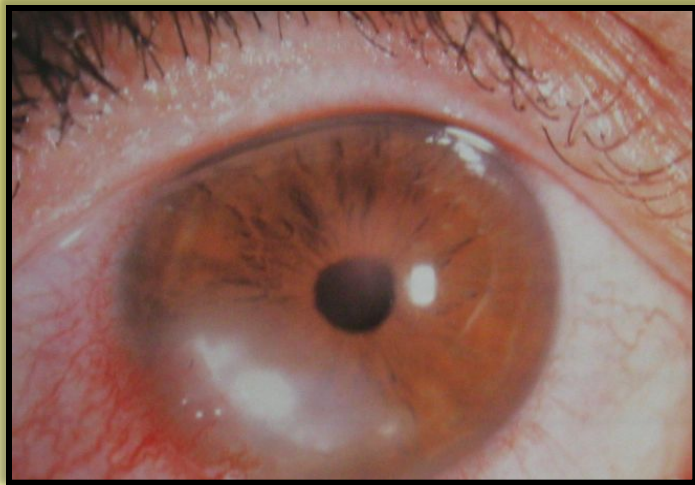


**ДРЕВОВИДНЫЙ
ГЕРПЕТИЧЕСКИЙ КЕРАТИТ**

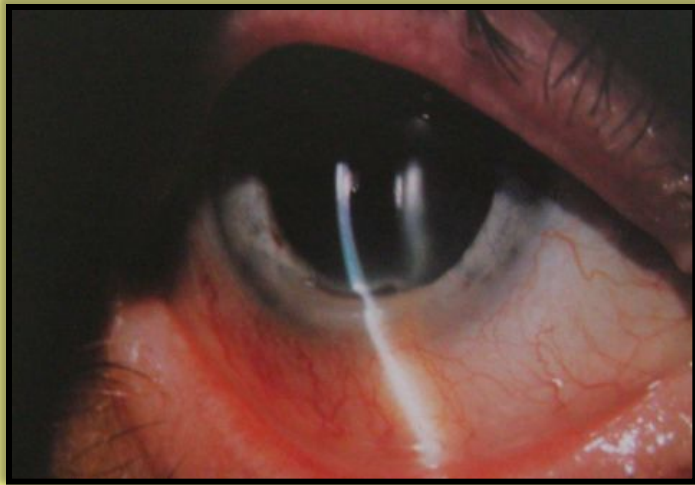ВОСПАЛИТЕЛЬНЫЕ ЗАБОЛЕВАНИЯ



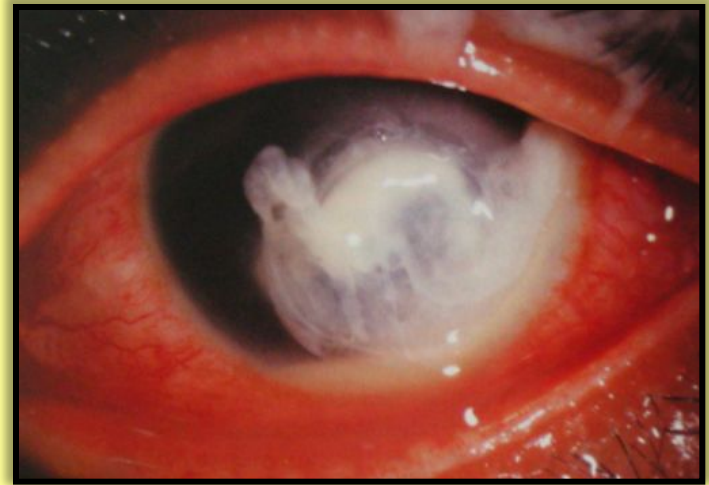
**ГЕРПЕТИЧЕСКИЙ
СТРОМАЛЬНЫЙ
НЕКРОТИЗИРУЮЩИЙ
КЕРАТИТ**



ВОСПАЛИТЕЛЬНЫЕ ЗАБОЛЕВАНИЯ



**ПЕРИФЕРИЧЕСКИЙ
ЯЗВЕННЫЙ КЕРАТИТ**



ЯЗВА РОГОВИЦЫ

ПРИНЦИПЫ ЛЕЧЕНИЯ КЕРАТИТОВ

- 1.ПРОМЫВАНИЕ СЛЕЗНЫХ ПУТЕЙ
- 2.ТУШИРОВАНИЕ ДЕФЕКТА В РОГОВИЦЕ 1% БРИЛЛИАНТОВЫМ ЗЕЛЕНЫМ
- 3.НАЗНАЧЕНИЕ КАПЕЛЬ 6-8 РАЗ В СУТКИ
4. НАЗНАЧЕНИЕ МАЗЕЙ 4 РАЗА В СУТКИ
- 5.ОБЩАЯ ТЕРАПИЯ(АНТИБАКТЕРИАЛЬНАЯ, ПРОТИВОВИРУСНАЯ И ДР.)
- 6.ДЕСЕНСИБИЛИЗИРУЮЩАЯ ТЕРАПИЯ
7. ПРЕПАРАТЫ УЛУЧШАЮЩИЕ РЕГЕНЕРАЦИЮ РОГОВИЦЫ

**СПАСИБО ЗА
ВНИМАНИЕ**

