Рецидивирующие эрозии роговицы – особенности возникновения и лечения

Виды рецидивирующих эрозий

- Герпетические
- Травматические
- Постинфекционные
- Дистрофические

Герпетическая эрозия

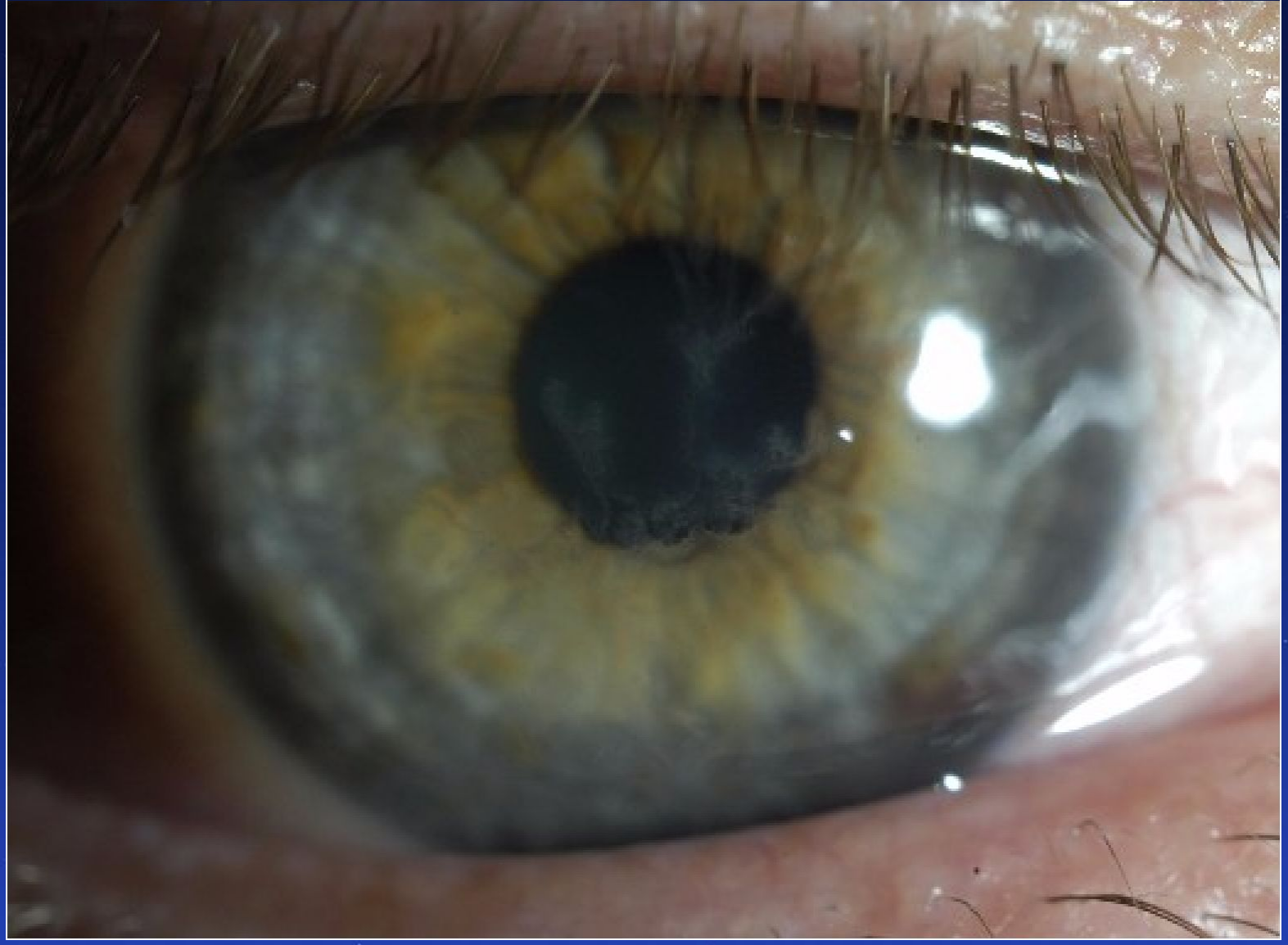

На фоне древовидного кератита

Первичная герпетическая эрозия
(сложно определить что первично герпес или эрозия)

Терапия герпетических поражений

ПРОТИВОВИРУСНАЯ

Местно: Зирган 5 раз в день 10 дней
Ацикловир мазь (Зовиракс, Виролекс)
5 раз в день – 5 – 10 дней

Индукторы ИФН

Внутрь: Ацикловир

: (Валтрекс, Зовиракс, Ацикловир)
в таблетках 5 - 10 дней

(суточная доза – 1000 мг)

Постинфекционная эрозия

Терапия постинфекционных эрозий

- Антибактериальная, противовоспалительная терапия в зависимости от причины, приведшей к заболеванию
- Репаративная терапия (Теалоз) длительно
- Слезозаместители низкой вязкости, без консервантов длительно
- Иммунокоррекция после консультации иммунолога при необходимости

Дистрофическая эрозия

Дистрофическая эрозия

- Возникает при дистрофиях роговицы, синдроме сухого глаза тяжелой степени

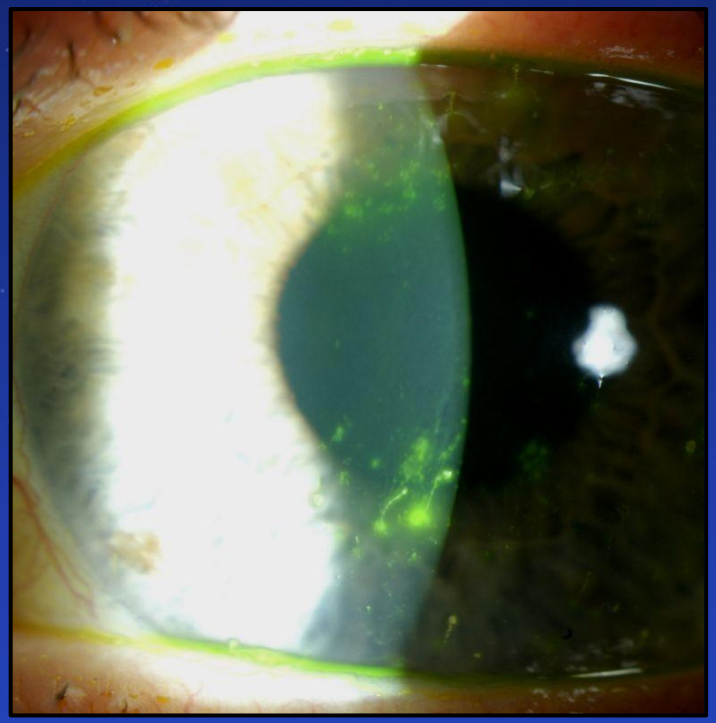

Тяжелые клинические формы ССГ

Ксеротическая

Эрозия роговицы

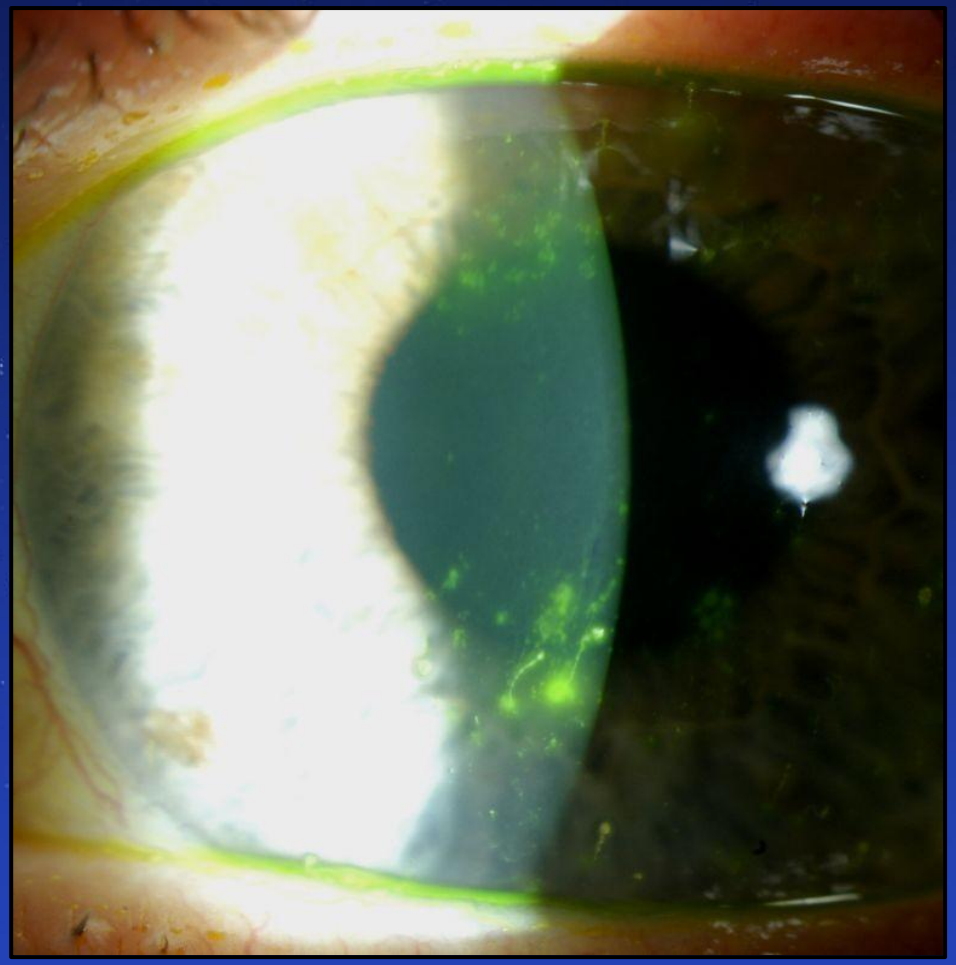

Дистрофии роговицы

- Эпителиальные и субэпителиальные
- . Дистрофии Боуменовой мембраны.
- Стромальные дистрофии.
- Дистрофии десцеметовой мембраны и эндотелия.

Основные принципы терапии

Контакт с пациентом

Противовоспалительная
(Офтан Дексаметазон
разведение) Репаративная

Слезозаместители

Эпителиальные и субэпителиальные дистрофии

- Дистрофия базальной мембраны эпителия.
- Юношеская эпителиальная дистрофия
- Месмана. Эпителиальная дистрофия Лиша.
- Желатинозная каплевидная дистрофия.
- Субэпителиальная муцинозная дистрофия.

Желатинозная каплевидная дистрофия

Общие признаки эпителиальных исубэпителиальных дистрофий
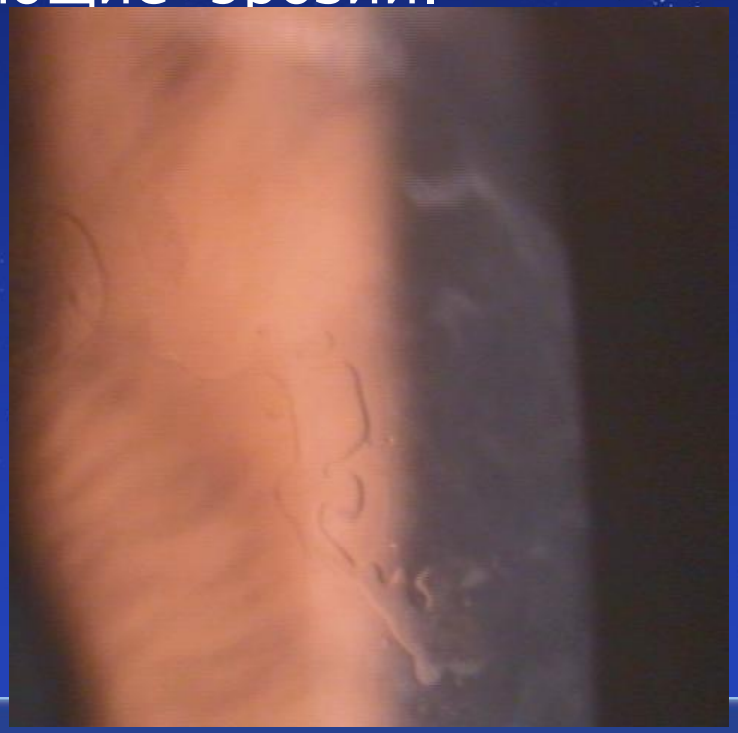
- Двусторонние симметричные
- изменения. Течение прогрессирующее.
- Часто роговичный синдром и рецидивирующие эрозии.