



# Строение глаза

Человек познаёт окружающий мир (форму, тон, оттенки, текстуру предметов), ориентируется в пространстве, словом, получает основную долю (до 80 %) информации из внешней среды благодаря зрению. Зрение - уникальный дар, благодаря которому человек может наслаждаться всей полнотой красок живого мира.

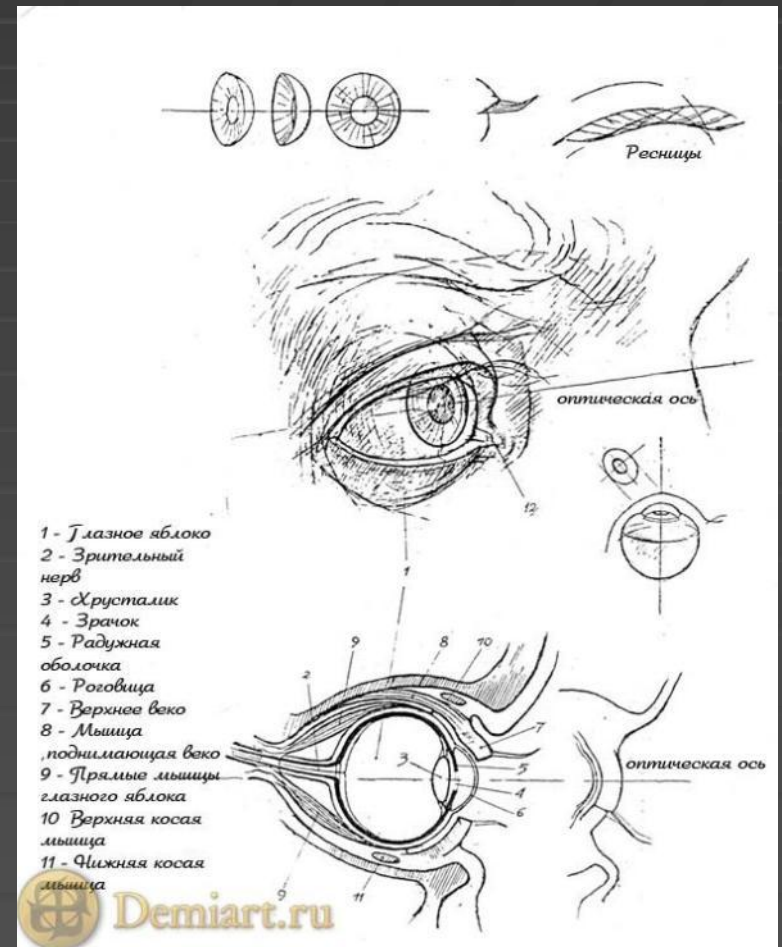
Это все поэзия...

В прозе - зрение – сложная цепь биохимических реакций и биофизических преобразований, а глаз человека представляет собой сложную оптическую систему, воспринимающую и преобразующую световые лучи в нервный импульс, передающийся по зрительному нерву в головной мозг.

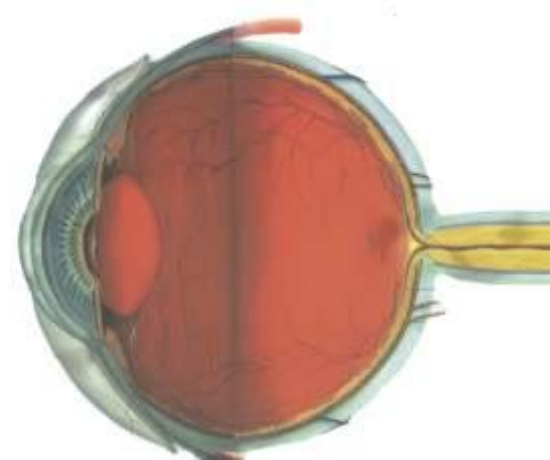


# Строение глаза:

- Роговица
- Радужная оболочка
- Зрачок
- Хрусталик
- Стекловидное тело
- Сетчатка
- Склера
- Сосудистая оболочка
- Зрительный нерв



# Роговица



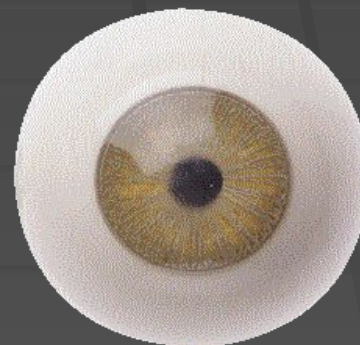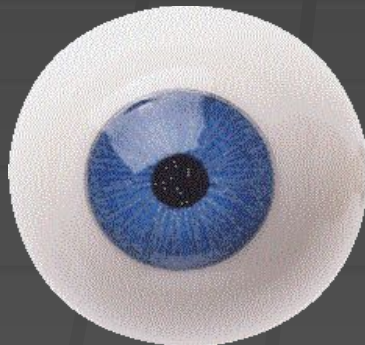
- Глаз заключен в упругой белой оболочке - склере. Роговица находится в этой оболочке, которое позволяет изображениям объективов, которые вы смотрите, проникать в виде световых волн внутрь вашего глаза. Свет проходит через поверхность роговицы, свет начинает путь в ваш глаз. Свет должен пропускать свет и фокусировать изображение. Поскольку роговица, как ветровое стекло автомобиля, находится на границе с внешней средой, она постоянно подвергается вмешательству снаружи, иногда в значительном.
- Частицы пыли и грязи неизбежно находят свой путь на оболочку глаз и раздражают глаза, стимулируя выделение слёз для удаления инородных веществ.
- Роговица создана настолько хорошо, что лишь наиболее дорогие линзы искусственного происхождения могут сравниться с ней в точности. Гладкость и форма требуются для работы роговицы в той же степени, что и прозрачность. И при нарушении гладкости, и при потере прозрачности этой оболочки зрение станет хуже.
- Хотя роговица и выглядит снаружи как сплошная прозрачная мембрана, в действительности она состоит из пяти слоёв биологической ткани, каждый из которых выполняет определённую функцию. Тонкий внешний слой - эпителий - является надёжным барьером, охраняющим роговицу от инфекций. Обычно лишь при повреждении эпителия инфекция может проникнуть в средний слой роговицы - строму. Этот слой состоит из коллагена - соединительной ткани. Мы обычно испытываем лишь психологические неудобства, перенося даже самые серьёзные шрамы на теле. Но не на роговице! Даже незначительный шрам роговицы ведёт к ухудшению зрения. Как бы хорошо не работала остальная часть глаза, шрамы на роговице, её помутнение или искривление обязательно отразятся на его работе.

# Радужная оболочка

- Радужная оболочка, радужина, радужка (iris), часть переднего комплекса глаза животных и человека, расположенная между полостью стекловидного тела и передней камерой глаза. Радужная оболочка - тонкая и подвижная диафрагма со зрачковым отверстием в центре; путём сужения и расширения его регулирует поступление света через зрачок на сетчатку. Радужная оболочка включает ретинальную и увеальную части. Ретинальная, задняя, поверхность состоит из 2 пигментированных эпителиев: заднего, являющегося продолжением сетчатки, и ресничного эпителия, покрытого внутренней ограничивающей мембраной, и переднего, являющегося продолжением пигментного эпителия сетчатки и ресничного тела. Из него формируются мышцы Радужная оболочка нейроэпителиального происхождения - сфинктер, сужающий зрачок, и дилататор, расширяющий зрачок. Сфинктер иннервирован парасимпатическими волокнами глазодвигательного нерва, дилататор - симпатическими нервами. Увеальная (мезодермальная), передняя, поверхность Радужная оболочка - продолжение сосудистого слоя ресничного тела и сосудистой оболочки; состоит из наружного ретикулярного и глубокого сосудистого слоев; покрыта эндотелием - продолжением эндотелия роговицы. На уровне пограничных мембран Радужная оболочка осуществляется глазо-кровенная, или гематоофтальмический, барьер. Передняя поверхность Радужная оболочка делится на периферическую (цилиарный пояс), содержащую оба слоя, и зрачковую (малый круг Радужная оболочка), в пределах которой наружный слой стромы атрофируется; здесь расположен сфинктер. Сосуды Радужная оболочка, берущие начало от большого сосудистого круга основания периферической зоны, расположены радиально; они анастомозируют в артерио-венозные дуги малого сосудистого круга у человека на расстоянии 1,5 мм от зрачкового края. В Радужная оболочка не обнаружено независимой лимфатической системы. Строма Радужная оболочка построена из тонких коллагеновых и эластиновых трабекул. Преобладающие клетки стромы - хроматофоры (у человека только меланоциты, у птиц, пресмыкающихся и земноводных - ещё иридофоры и липофоры), определяющие цвет глаз; встречаются фибробласты и гранулярные плазматические клетки. Цвет и архитектура увеальной части Радужная оболочка в пределах видовых и расовых признаков индивидуальны и меняются с возрастом.

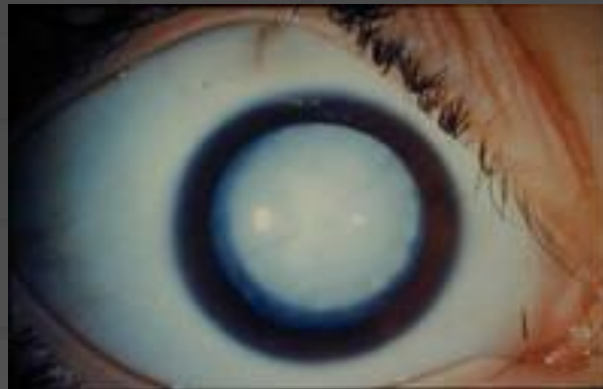
# Зрачок

- Зрачок - это отверстие в центре радужки, которой позволяет лучам света проникать внутрь глаза для их восприятия сетчаткой. Меняя размер зрачка путем сокращения специальных мышечных волокон в радужке, глаз контролирует степень освещенности сетчатки. Это является важным приспособительным механизмом, потому что разброс освещенности в физических величинах между облачной осенней ночью в лесу и ярким солнечным полуднем в заснеженном поле измеряется миллионами раз. И в первом, и во втором случае, и при всех других уровнях освещенности между ними здоровый глаз не теряет способности видеть и получает максимально возможную информацию об окружающей ситуации.



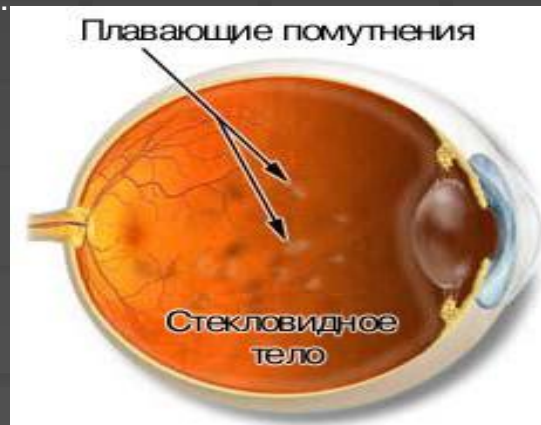# Хрусталик

- Хрусталик находится непосредственно за радужкой и в силу своей прозрачности невооруженным глазом уже не виден. Основная функция хрусталика - это динамичная фокусировка изображения на сетчатку. Хрусталик представляет из себя вторую (после роговицы) по оптической силе линзу глаза, меняющую свою преломляющую способность в зависимости от степени удаленности рассматриваемого предмета от глаза. При близком расстоянии до предмета хрусталик усиливает свою силу, при дальнем - ослабляет.
- Хрусталик подвешен на тончайших волокнах, вплетающихся в его оболочку - капсулу. Эти волокна другим концом крепятся к отросткам цилиарного тела. Внутренняя часть хрусталика, наиболее плотная, называется ядром. Наружные слои вещества хрусталика называются корой. Клетки хрусталика постоянно множатся. Поскольку хрусталик снаружи ограничен капсулой, и объем, доступный для него в глазу, ограничен, плотность хрусталика с возрастом нарастает. Особенно это касается ядра хрусталика. В результате с возрастом у людей появляется состояние, называемое пресбиопией, т.е. неспособность хрусталика менять свою оптическую силу приводит к трудности видеть детали близко расположенных к глазу предметов.



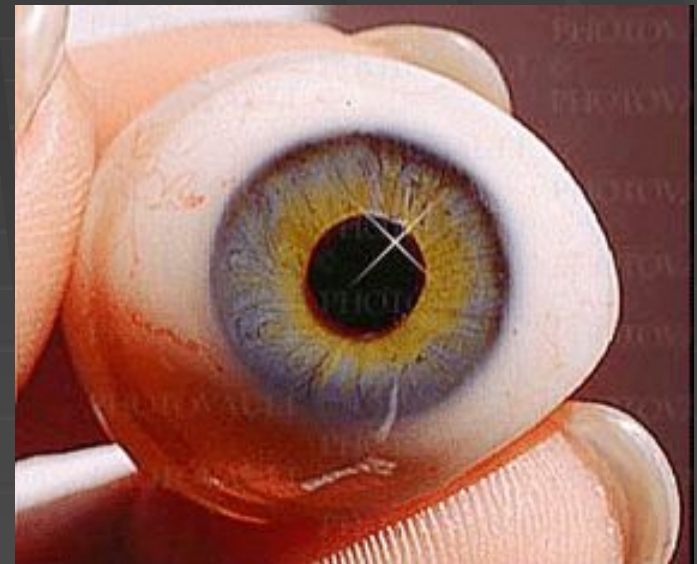
# Стекловидное тело

- Обширное по глазным меркам пространство между хрусталиком и сетчаткой заполнено гелеподобным студнеобразным прозрачным веществом, называемым стекловидным телом. Оно занимает около  $2/3$  объема глазного яблока и дает ему форму, тургор и несжимаемость. На 99 процентов стекловидное тело состоит из воды, особо связанной с специальными молекулами, представляющими собой длинные цепочки повторяющихся звеньев - молекул сахара. Эти цепочки, как ветки дерева, связаны одним своим концом со стволем, представленным молекулой белка.
- Стекловидное тело несет массу полезных функций, важнейшей из которых является поддержание сетчатки в своем нормальном положении. У новорожденных стекловидное тело представляет собой однородный гель. С возрастом, по не до конца известным причинам, происходит перерождение стекловидного тела, приводящее к слипанию отдельных молекулярных цепочек в крупные скопления. Однородное в младенчестве, стекловидное тело с возрастом разделяется на две составляющие - водный раствор и скопления молекул-цепочек. В стекловидном теле образуются водные полости и плавающие, заметные самому человеку в виде "мушек", скопления молекулярных цепочек. В конечном итоге этот процесс приводит к тому, что задняя поверхность стекловидного тела отслаивается от сетчатки. Это может приводить к резкому увеличению количества плавающих помутнений - мушек. Сама по себе такая отслойка стекловидного тела ничем не опасна, но в редких случаях может приводить к отслойке сетчатки.



# Сетчатка


- Сетчатка представляет из себя тончайшую внутреннюю оболочку глаза, которая обладает чувствительностью к свету. Эту светочувствительность обеспечивают так называемые фоторецепторы - миллионы нервных клеток, которые переводят световой сигнал в электрический. Далее другие нервные клетки сетчатки первоначально обрабатывают полученную информацию и передают ее в виде электрических импульсов по своим волокнам в головной мозг, где происходит окончательный анализ и синтез зрительной информации и восприятие последней на уровне сознания. Пучок нервных волокон, идущих от глаза к мозгу, называется зрительным нервом.
- Существует два вида фоторецепторов - колбочки и палочки. Колбочки малочисленнее - их всего около 6 миллионов в каждом глазу. Колбочки практически имеются только в макуле, части сетчатки, отвечающей за центральное зрение. Их максимальная плотность достигается в центральной части макулы, известной как ямочка. Колбочки работают при хорошей освещенности, дают возможность различать цвет. Они ответственны за дневное зрение.
- В сетчатке также имеется до 125 миллионов палочек. Они разбросаны по периферии сетчатки и обеспечивают боковое, пусть нечеткое, но возможное в сумерках зрение.





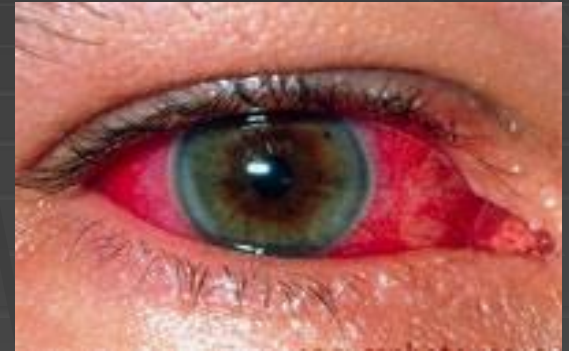# Склера

- Склера - это прочный наружный остов глазного яблока. Ее передняя часть видна через прозрачную конъюнктиву как "белок глаза". К склере прикрепляются шесть мышц, которые управляют направлением взора и синхронно поворачивают оба глаза в любую сторону.
- Прочность склеры зависит от возраста. Наиболее тонка склера у детей. Визуально это проявляется голубоватым оттенком склеры детских глаз, что объясняется просвечиванием темного пигмента глазного дна через тонкую склеру. С возрастом склера становится толще и прочнее. Истончение склеры наиболее часто встречается при близорукости.



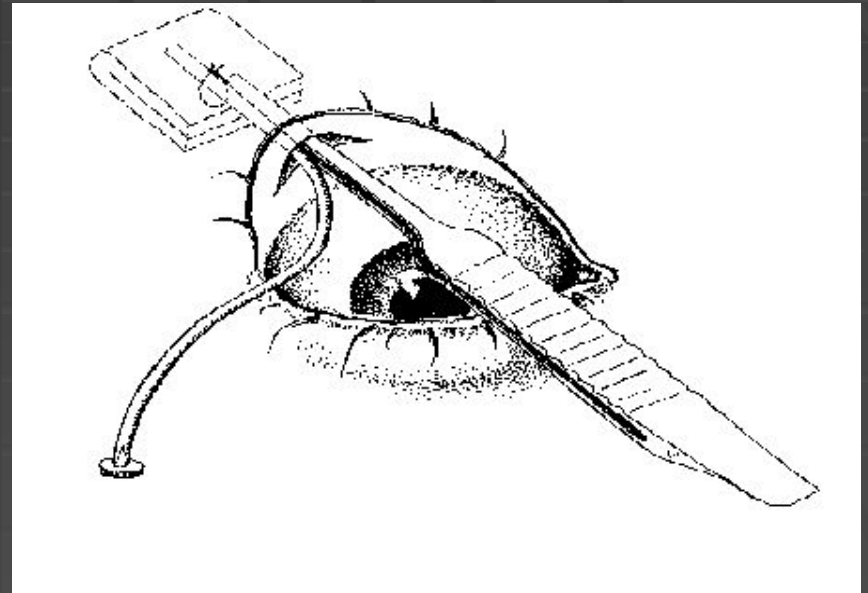
# Сосудистая оболочка

- Сосудистая оболочка глаза состоит из трех частей: спереди - радужка, далее - цилиарное тело, сзади - наиболее обширная часть - собственно сосудистая оболочка. Собственно сосудистая оболочка глаза, далее называемая сосудистой оболочкой, расположена между сетчаткой и склерой. Она состоит из кровеносных сосудов, которые питают задний отрезок глаза, прежде всего сетчатку, где происходят активные процессы световосприятия, передачи и первичной обработки зрительной информации. Сосудистая оболочка связана с цилиарным телом спереди и прикрепляется к краям зрительного нерва сзади.



# Зрительный нерв

- Зрительный нерв передает информацию, поступившую в световых лучах и воспринятую сетчаткой, в виде электрических импульсов в головной мозг. Зрительный нерв служит связующим звеном между глазом и центральной нервной системой. Он выходит из глаза недалеко от макулы. Когда доктор осматривает глазное дно при помощи специального прибора, он видит место выхода зрительного нерва в виде округлого бледно-розового образования, называемого диском зрительного нерва.
- На поверхности диска зрительного нерва световоспринимающие клетки отсутствуют. Поэтому образуется так называемое слепое пятно - область пространства, где человек ничего не видит. В норме обычно человек не замечает такого явления, поскольку пользуется двумя глазами, поля зрения которых перекрываются, а также за счет способности мозга игнорировать слепое пятно и достраивать изображение.



# Дополнительно! Зрение собак

- У собак хорошее зрение, хотя многие считают, что они видят только движущиеся тени, без цвета. Как бы то ни было, будем считать, что у собак черно-белое зрение. Собаководам удалось улучшить зрение некоторых пород собак. Не вызывает сомнений тот факт, что собаки ночью видят лучше, чем человек.



Над Презентацией работали:

Прокин Иван  
Ученик 8 в класса