

# НАЛОЖЕНИЕ И СНЯТИЕ ШВОВ

Сарыглар Р.А

---

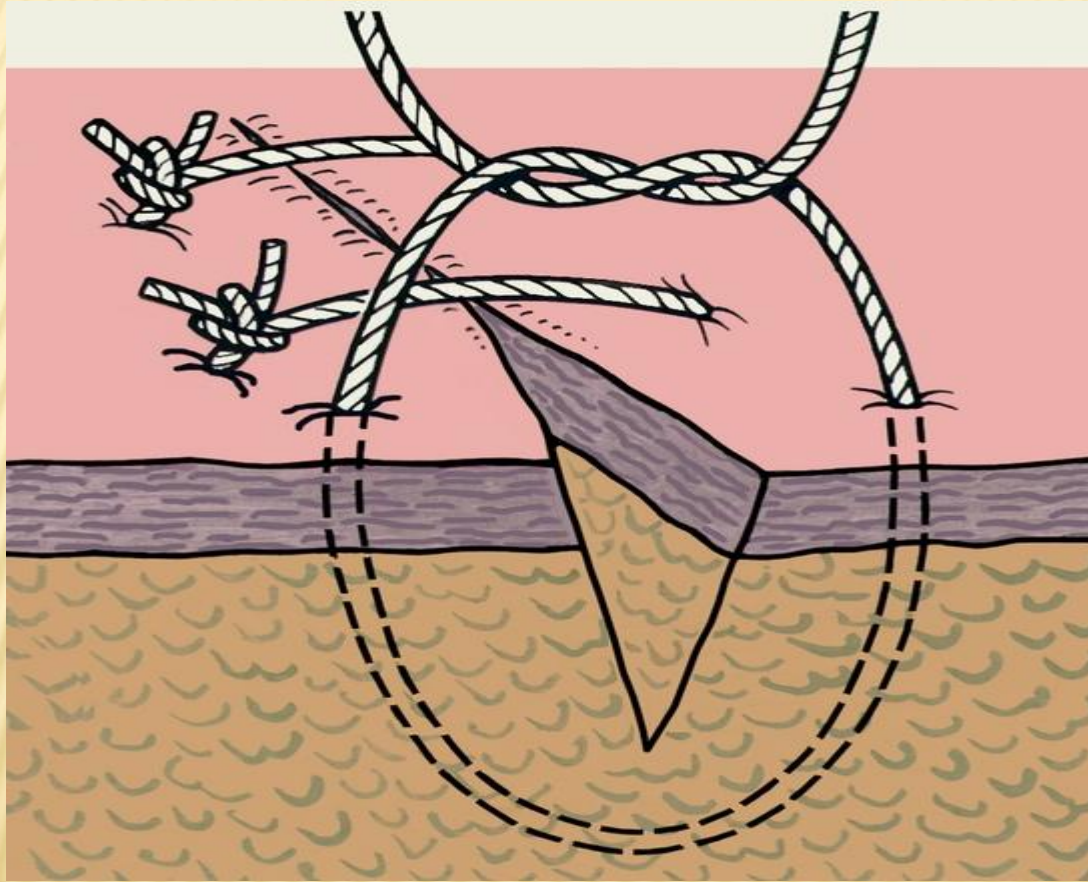
# ШВЫ ХИРУРГИЧЕСКИЕ

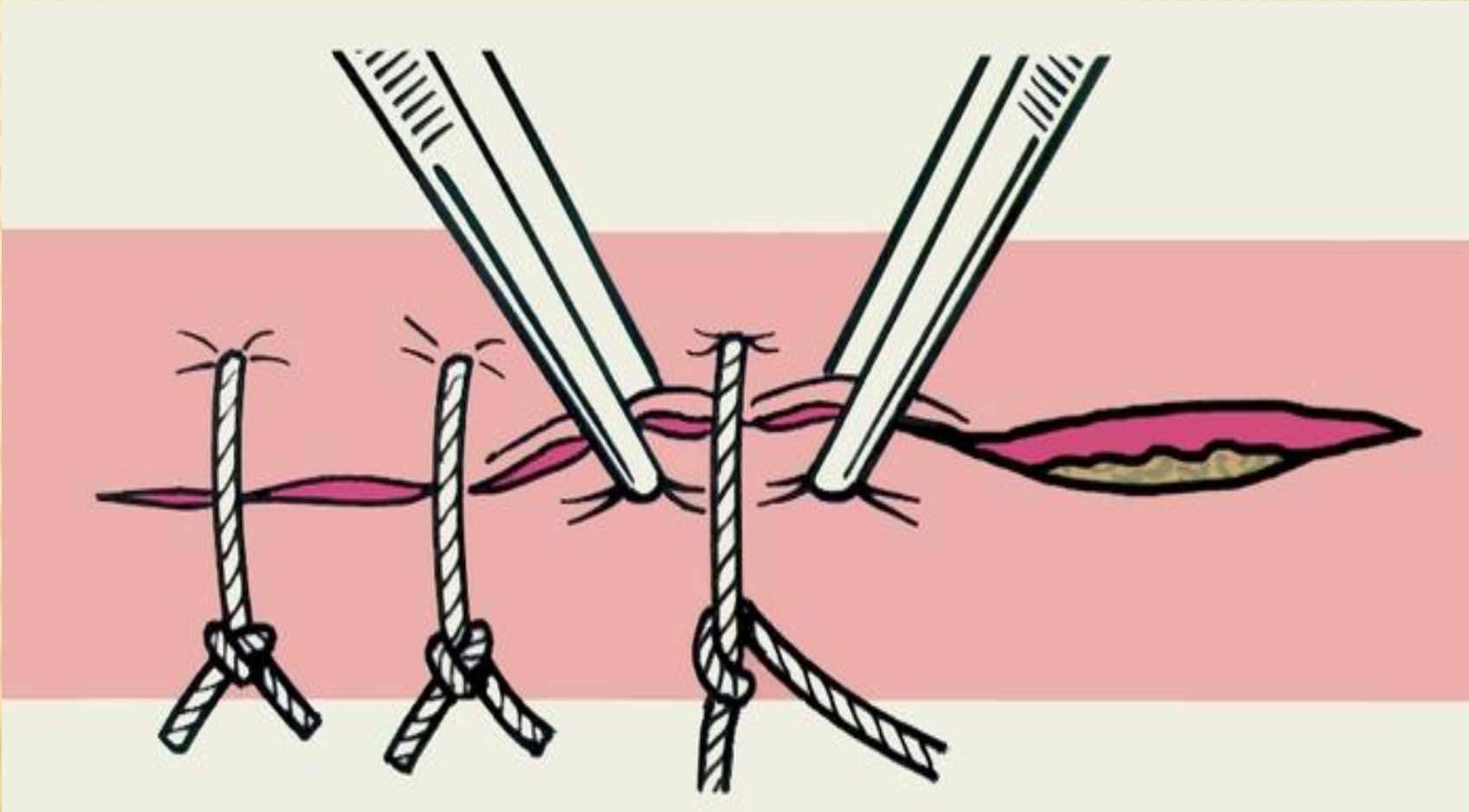
---

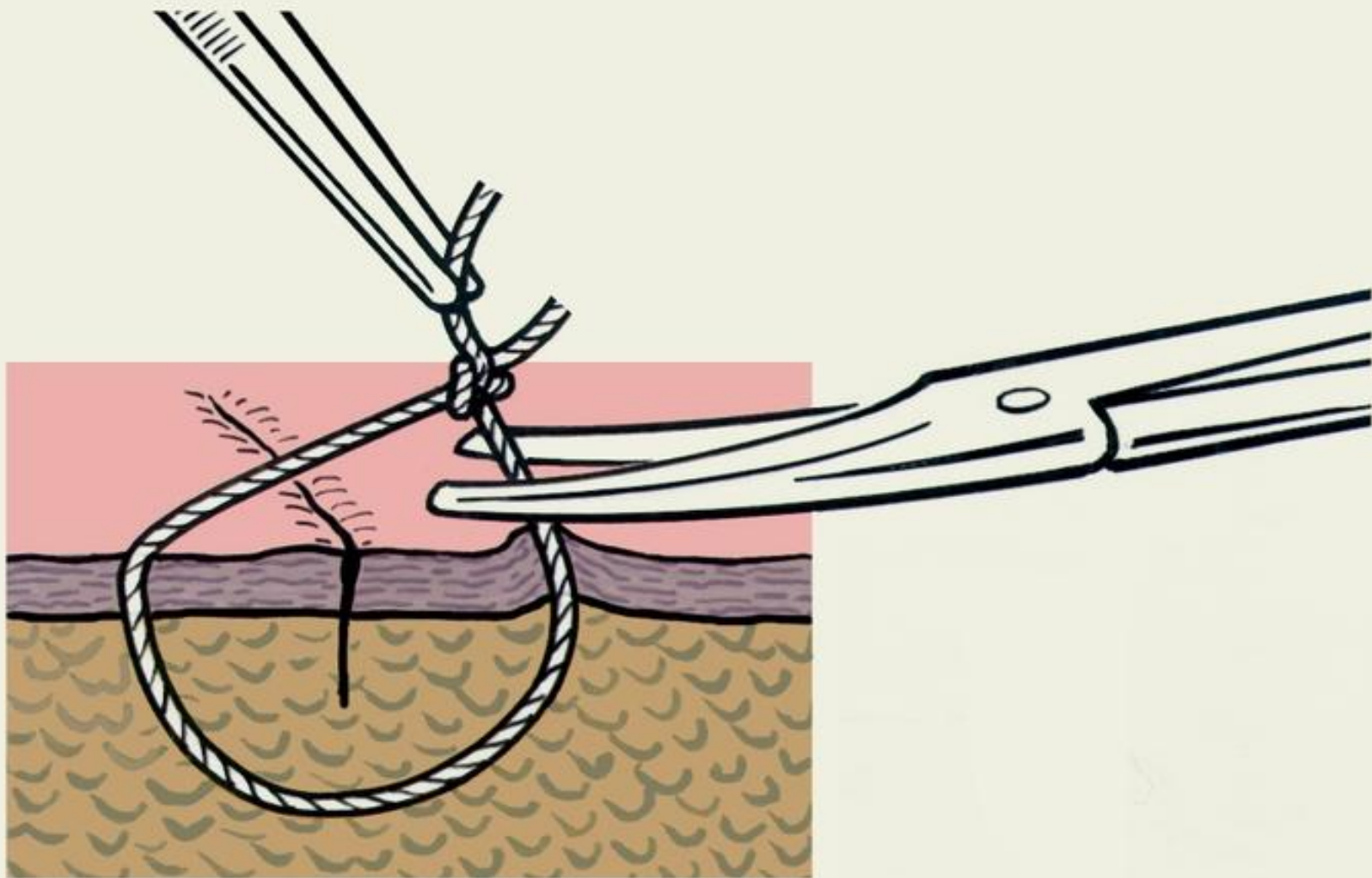
- наиболее распространенный способ соединения биологических тканей (краев раны, стенок органов, и т.д.), остановки кровотечения, желчеистечения и др. с помощью шовного материала. В отличие от сшивания тканей (кровавый метод) существуют бескровные методы их соединения без применения шовного материала

# КЛАССИФИКАЦИЯ

- В зависимости от сроков наложения Ш. х. различают: первичный шов, который накладывают на случайную рану непосредственно после первичной хирургической обработки или на операционную рану; отсроченный первичный шов накладывают до развития грануляций в сроки от 24 ч до 7 дней после операции при отсутствии в ране признаков гнойного воспаления; провизорный шов — разновидность отсроченного первичного шва, когда нити проводят во время операции, а завязывают их спустя 2—3 дня; ранний вторичный шов, который накладывают на гранулирующую очистившуюся от некрозов рану спустя 8—15 дней; поздний вторичный шов накладывают на рану через 15—30 дней и более при развитии в ней рубцовой ткани, которую предварительно иссекают.







- 
- Швы могут быть съемными, когда шовный материал удаляют после сращения, и погруженными, которые остаются в тканях, рассасываясь, инкапсулируясь в тканях или прорезываясь в просвет полого органа. Швы, наложенные на стенку полого органа, могут быть сквозными или пристеночными (не проникающими в просвет органа)

- 
- В зависимости от применяемого инструментария и техники выполнения различают ручной и механический шов. Для наложения ручных швов используют обычные и атравматические иглы, иглодержатели, пинцеты и др



---

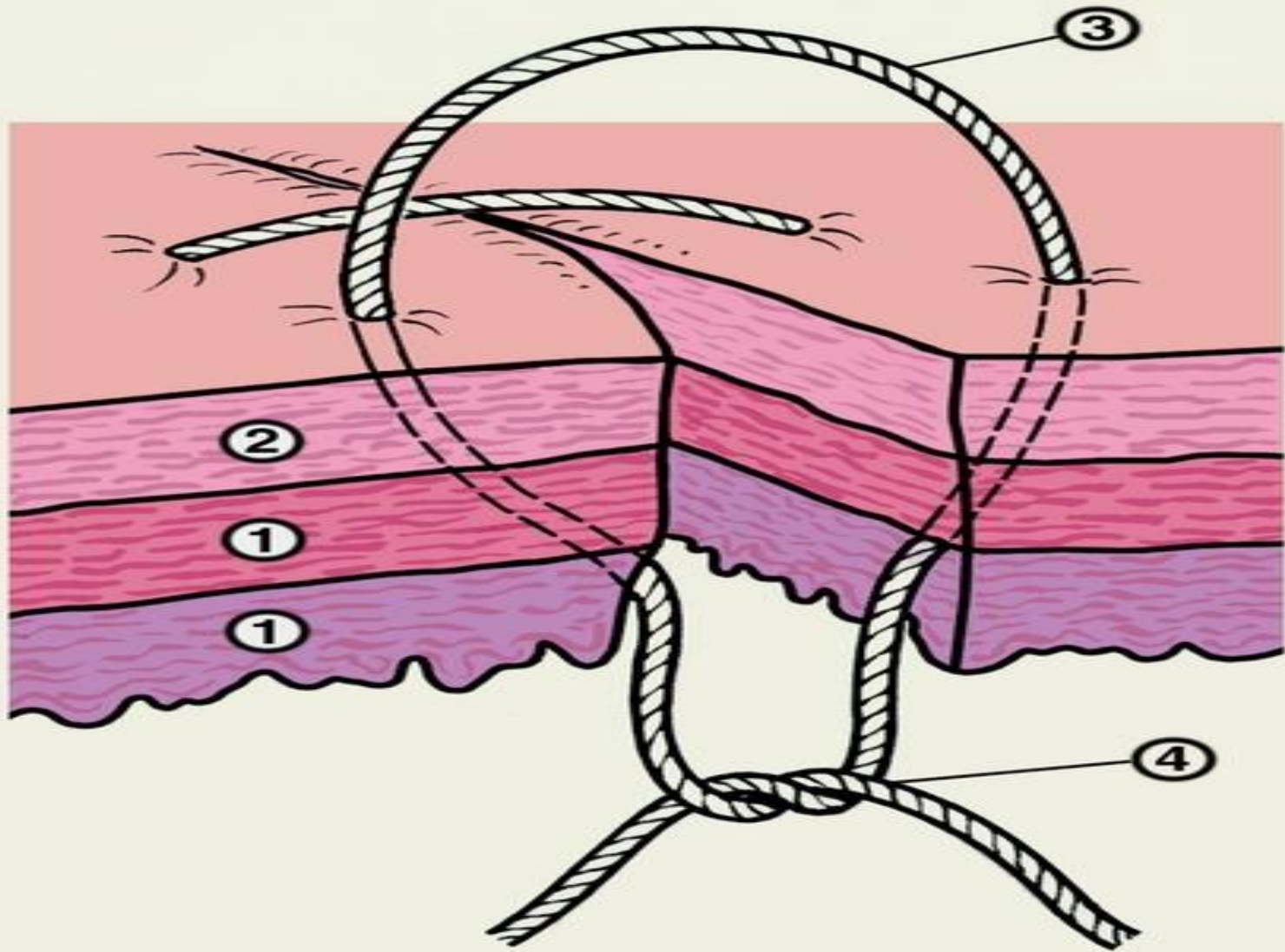
□ а в качестве шовного материала (Шовный материал) — рассасывающиеся и не рассасывающиеся нити биологического или синтетического происхождения, металлическую проволоку и др.

Механический шов выполняют с помощью сшивающих аппаратов, в которых шовным материалом являются металлические скобки.

- 
- В зависимости от техники прошивания тканей и фиксации узла ручные Ш. х. подразделяют на узловые и непрерывные. Простые узловые швы (рис. 1) на кожу накладывают обычно с промежутками в 1—2 см, иногда чаще, а при угрозе нагноения раны — реже. Края раны тщательно сопоставляют пинцетами (рис. 2). Швы завязывают хирургическими, морскими или простыми (женскими) узлами. Во избежание ослабления узла следует удерживать нити в натянутом состоянии на всех этапах формирования петель шва. Для завязывания узла, особенно сверхтонких нитей при пластических и микрохирургических операциях, применяют также инструментальный (аподактильный) способ

- 
- Шелковые нити завязывают двумя узлами, кетгутовые и синтетические — тремя и более. Затягивая первый узел, добиваются сопоставления сшиваемых тканей без чрезмерного усилия во избежание прорезывания швов. Правильно наложенный шов прочно соединяет ткани, не оставляя в ране полостей и не нарушая кровообращения в тканях, что обеспечивает оптимальные условия для заживления раны.

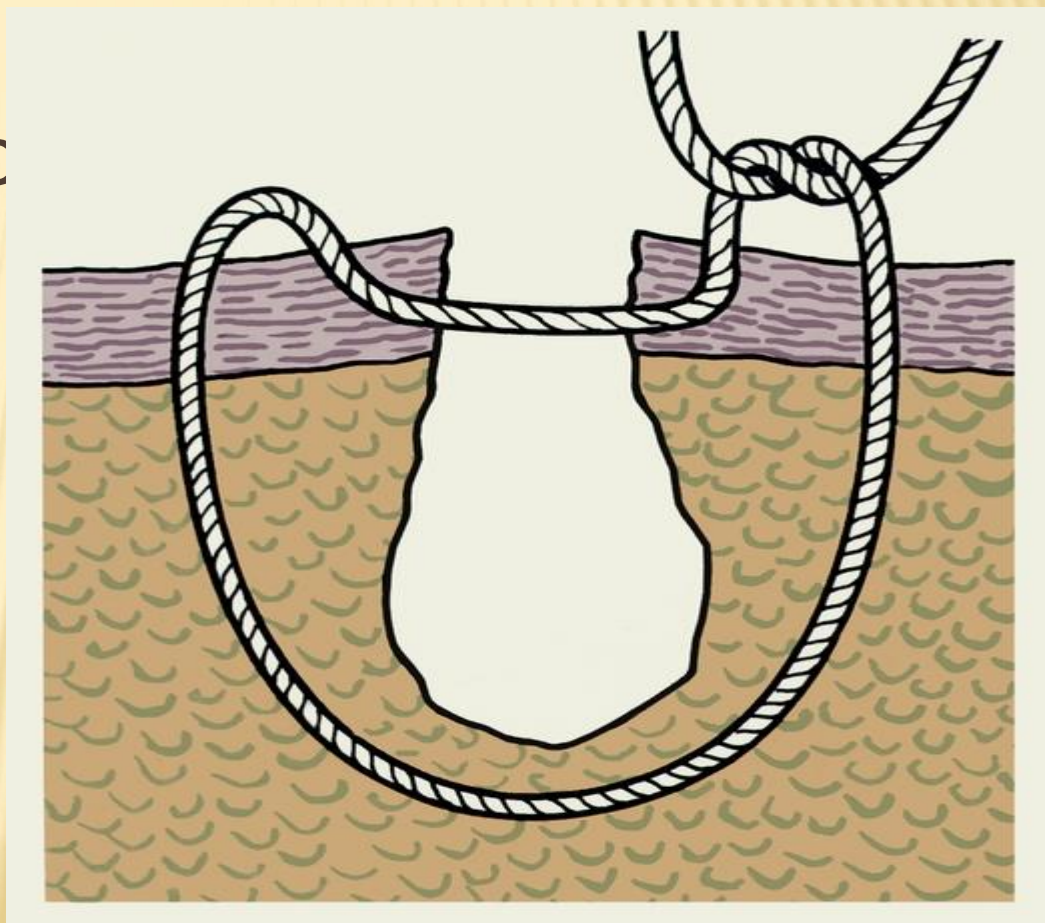
- 
- Помимо простых узловатых швов применяют и другие варианты узлового шва. Так, при наложении швов на стенку полых органов используют вворачивающие швы по Пирогову — Матешуку, когда узел завязывают под слизистой оболочкой



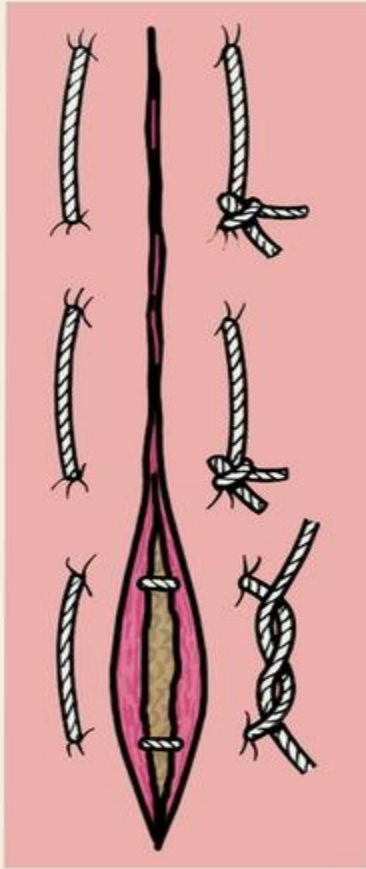
- 
- Схематическое изображение вворачивающего шва по Пирогову — Матешуку, наложенного на стенку кишки: 1 — слизистая оболочка и мышечный слой стенки кишки; 2 — серозная оболочка кишки; 3 — шовная нить проведена через серозную и мышечную оболочки; 4 — узел завязывают со стороны слизистой оболочки.

- 
- Для предупреждения прорезывания тканей применяют петлистые узловые швы — П-образные (U-образные) выворачивающие и вворачивающие

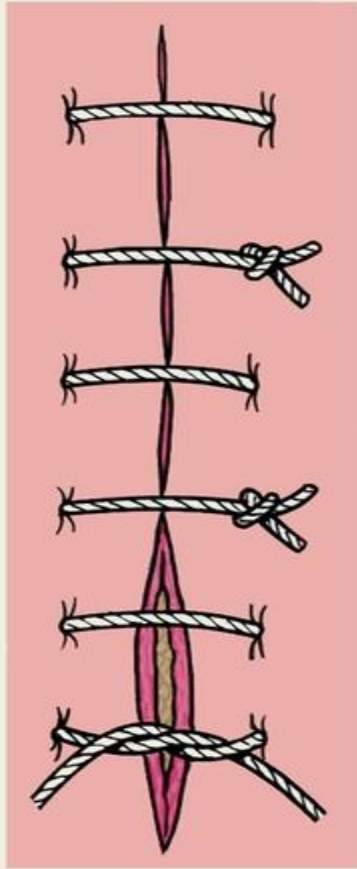
- П-образного (петлеобразного) узлового адаптирующего шва по Донати.



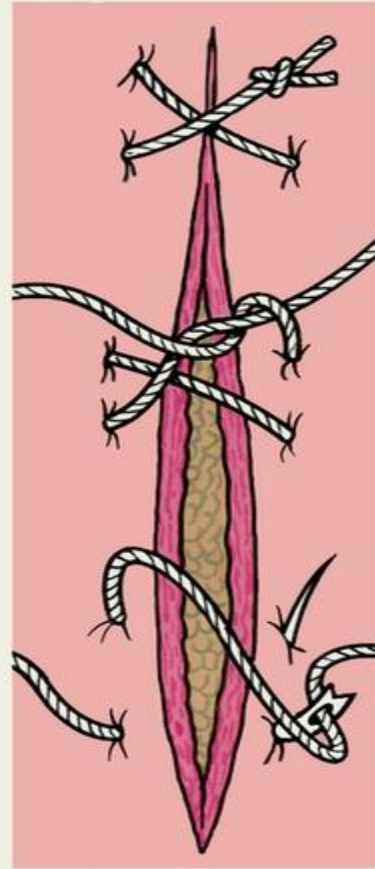




(a)



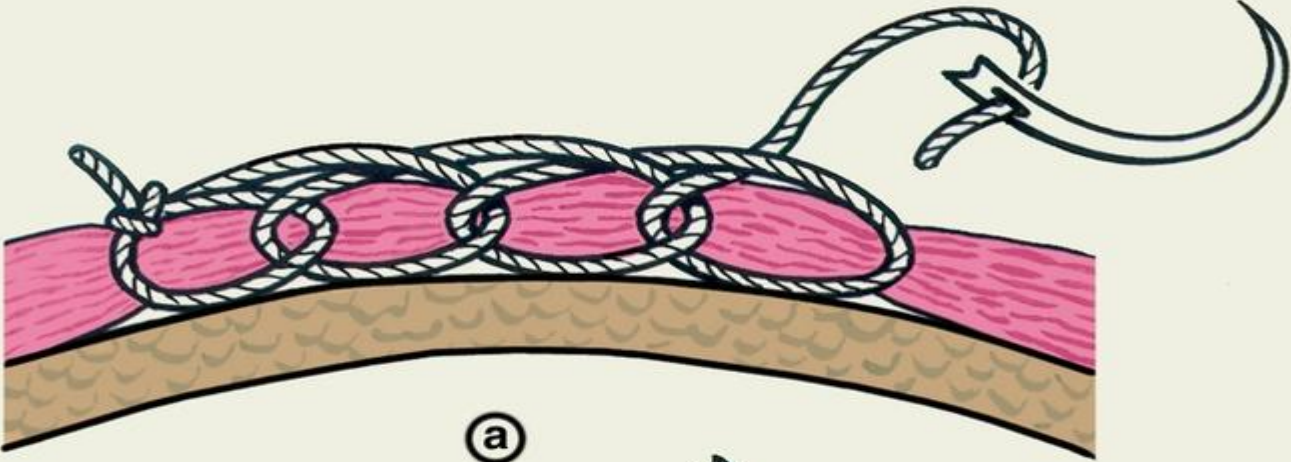
(b)



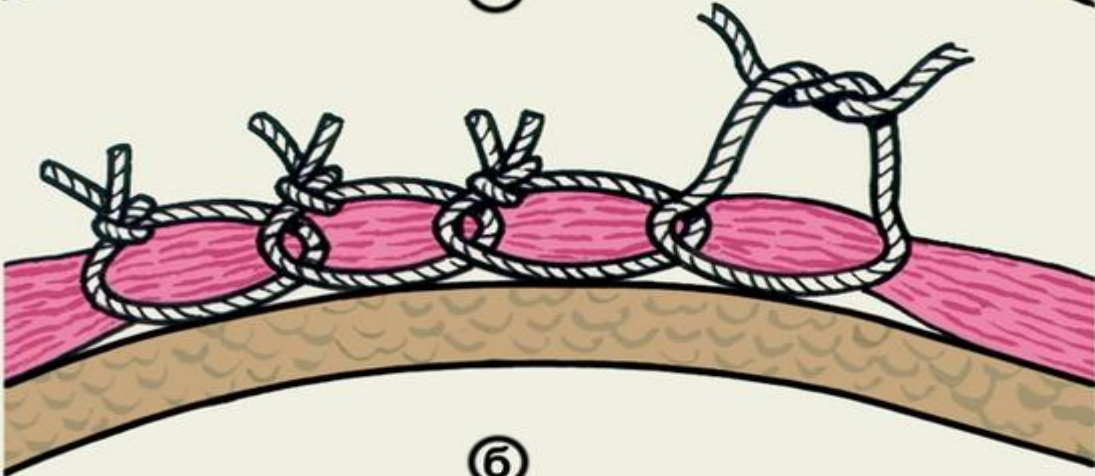
(c)

- 
- Схематическое изображение вариантов петлистых узловых швов: а — П-образный выворачивающий шов; б — П-образный вворачивающий шов; в — 8-образный шов.

- 
- При зашивании ран и формировании анастомозов швы могут быть наложены в один ряд — однорядный (одноэтажный, одноярусный) шов или послойно — в два, три, четыре ряда. Наряду с соединением краев раны швы обеспечивают также остановку кровотечения. Для этого предложены специально гемостатические швы, например непрерывный цепочный (обкалывающий) шов по Гейденгайну — Гаккеру

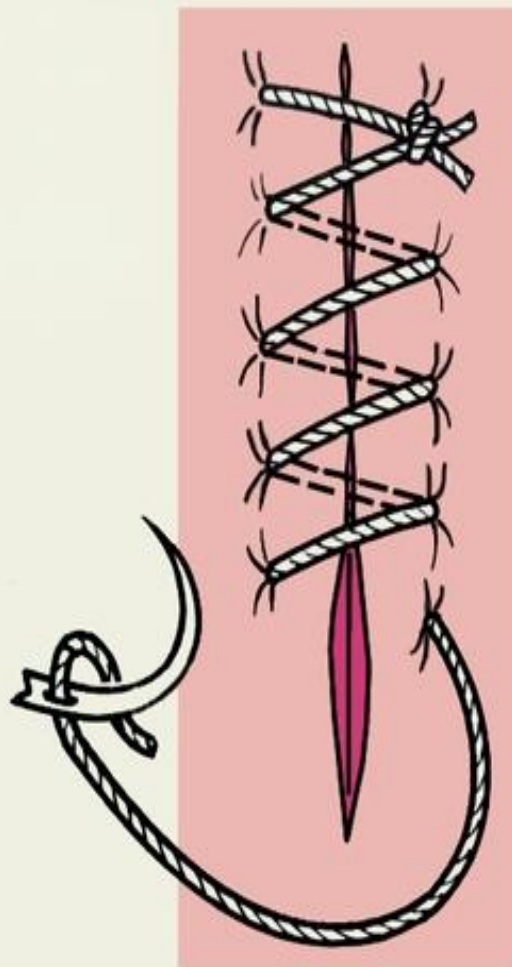


(a)

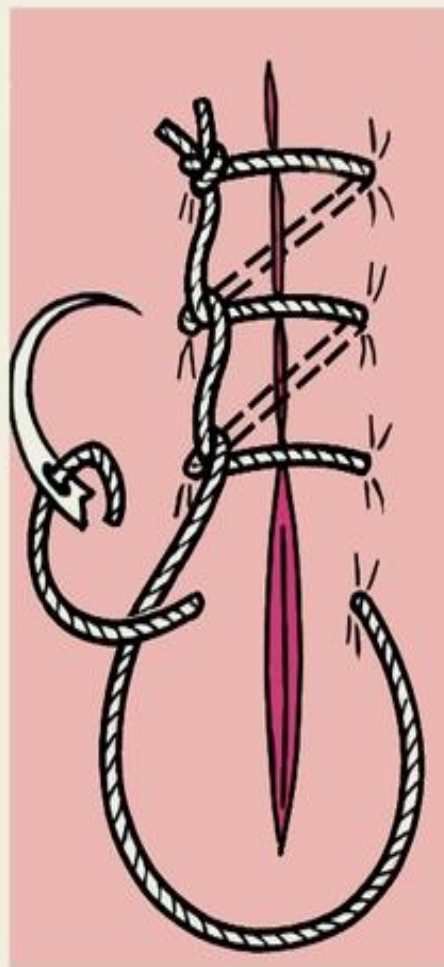


(b)

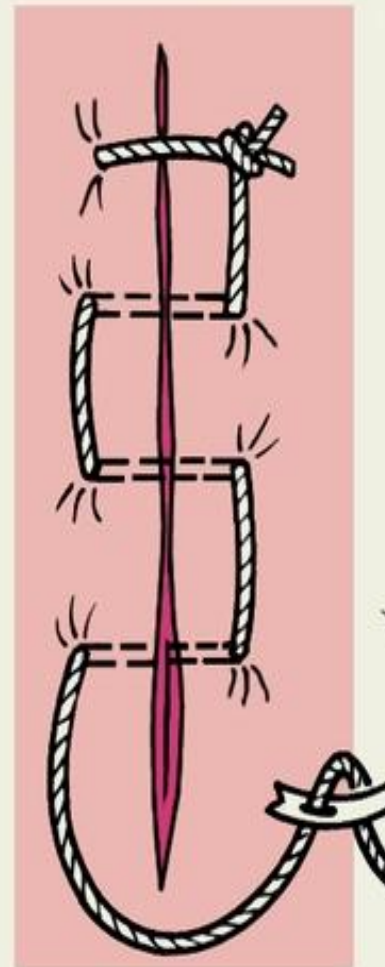
Схематическое изображение простого (линейного) обвивного непрерывного шва и его вариантов: а — простой обвивной шов; б — обвивной шов по Мультановскому; в — матрацный шов.



а

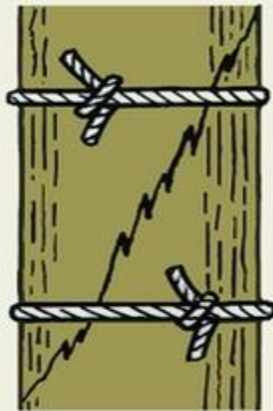

б

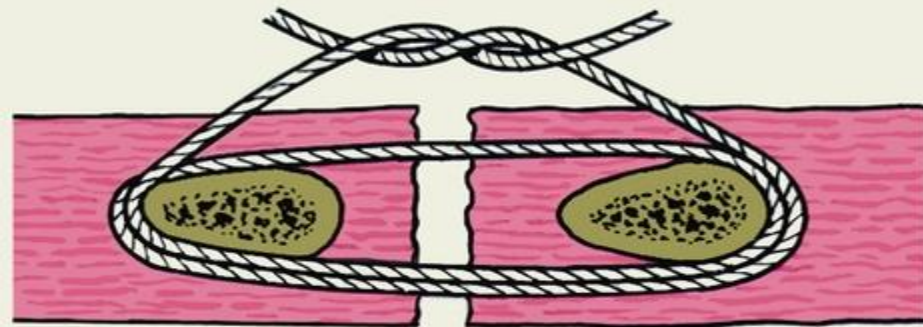


в

- Схематическое изображение круговых швов: а — серкляж — скрепление костных отломков при косом переломе кости; б — блоковый полиспастный шов для сближения ребер; в — простой кистный шов; г — S-образный кистный шов по Русанову; д — Z-образный кистный шов по Салтену.



а



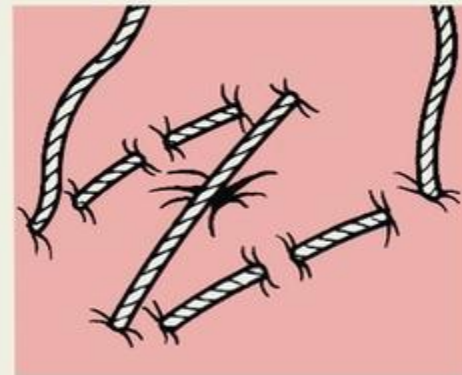б



в

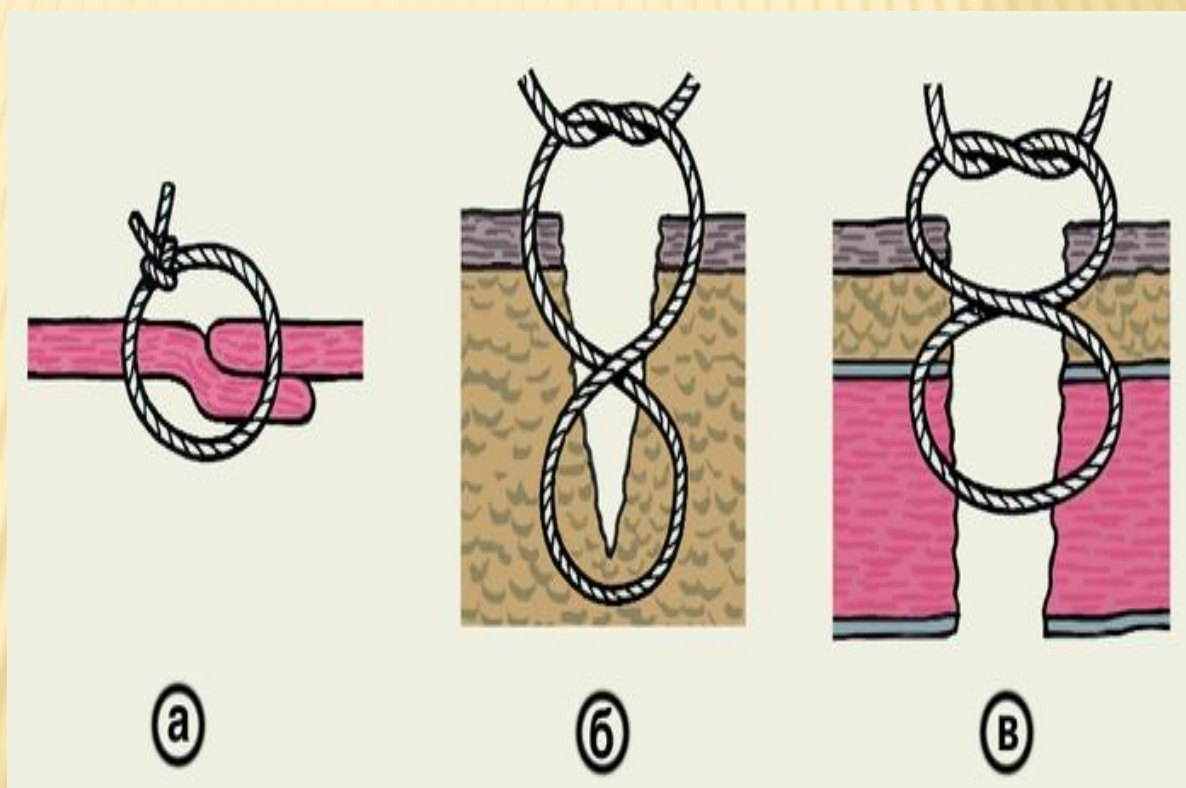


г

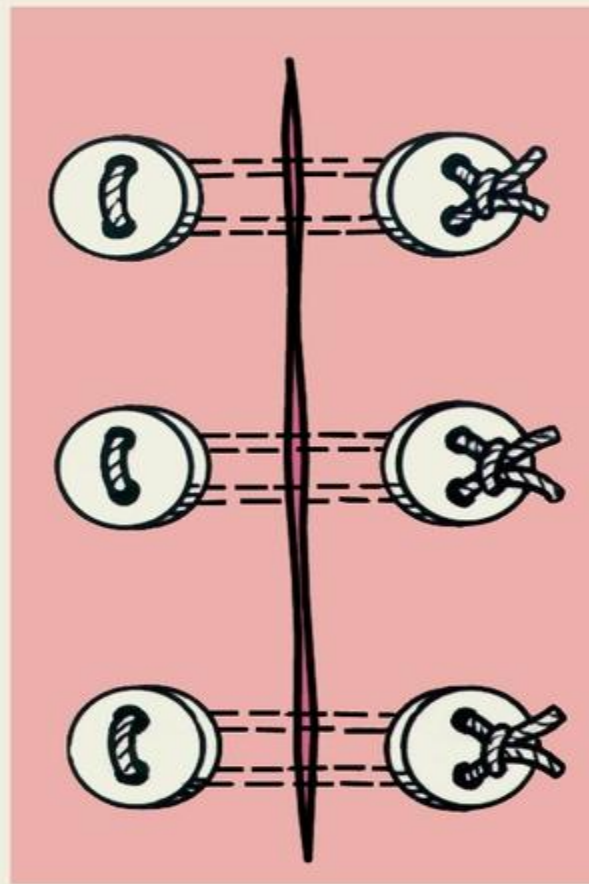


д

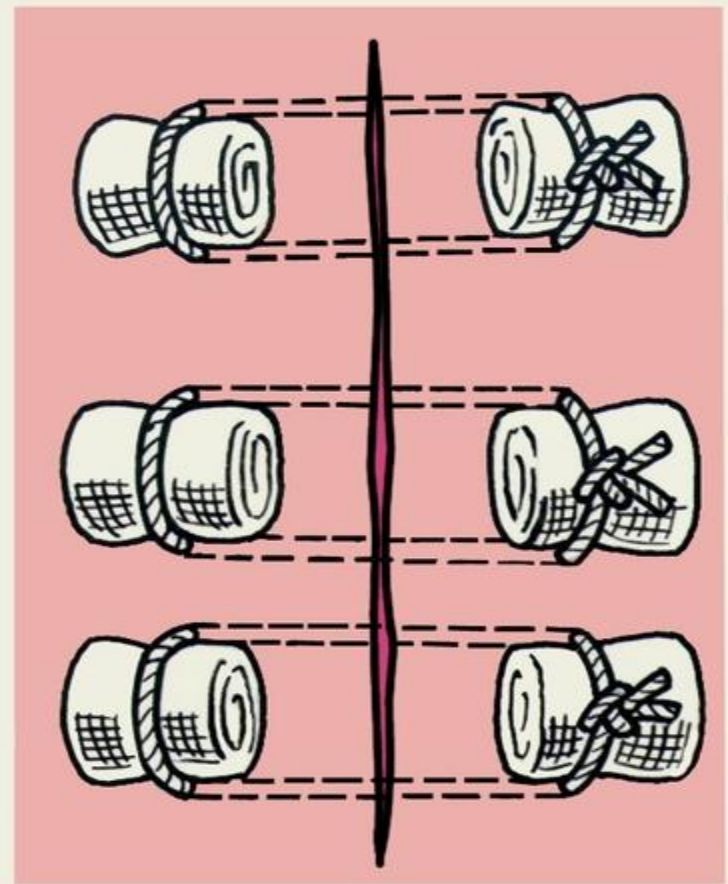
- Схематическое изображение наложения швов по Жирару-Зику для удвоения апоневроза (а) и съемных 8-образных швов по Спасокукоцкому (б, в).



- Схематическое изображение пластинчатых П-образных швов: а — на пуговицах; б — на марлевых шариках



а



б