

**Кафедра хирургических болезней № 2 с
курсом урологии**

Лекция

***Острая кишечная
непроходимость***

Доцент

Г а в р и л и к Б. Л.

Острая кишечная непроходимость давно заслужила печальную славу трудного для диагностики, весьма тяжелого по течению и неблагоприятного по исходам заболевания.

Острая кишечная непроходимость – заболевание которое характеризуется частичным или полным нарушением продвижения содержимого по желудочно - кишечному тракту. Общая послеоперационная летальность по данным различных авторов в среднем составляет до 16%.

Классификация острой кишечной непроходимости

I. По происхождению выделяют:

а) врожденная, б) приобретенная

II. По морфофункциональной природе:

1. Динамическая кишечная непроходимость:

а) паралитическая, б) спастическая.

2. Механическая кишечная непроходимость:

а) странгуляционная (узлообразование, заворот, ущемление внутренних и наружных грыж),

б) обтурационная (копростаз, опухоли, инородные тела, желчные камни, аскариды, рубцовый стеноз, сдавление

извне опухолью брыжейки, матки, яичников
артерио-мезентериальная кишечная
непроходимость);

в) смешанная форма (спаечная кишечная
непроходимость, инвагинация) .

III. По уровню непроходимости:

а) высокая, б) низкая.

IV. По клиническому течению:

а) острая и хроническая; б) полная и
частичная.

ЭТИОЛОГИЯ

I. Предрасполагающие факторы

(врожденные аномалии, спайки, сращения, разл. образования, чрезмерная подвижность органов, алиментарные факторы, пол, возраст, профессия – отравления свинцом, сезонность).

II. Производящие факторы:

- а) усиленная моторика кишечника;
- б) внезапное повышение внутрибрюшного давления

ПАТОГЕНЕЗ:

1. На первом плане волевические и гемодинамические нарушения.
2. Нарушения моторной функции кишечника.
3. Нарушение полостного и пристеночного пищеварения в тонкой кишке.
4. Нарушение противoinфекционной и общей иммунной системы организма.
5. Эндотоксемия.
6. Водноэлектролитные нарушения (дефицит К – слабость, мягкий пульс, снижение сердечной деятельности, снижение рефлексов, метеоризм, дезориентация).

Клиника и диагностика острой кишечной непроходимости

1. Кардиальные симптомы – отсутствие стула и неотхождение газов.
2. Болевой синдром – начинается внезапно, часто без видимых причин, различный по характеру и интенсивности в зависимости от вида кишечной непроходимости – чаще схваткообразный.
3. Вздутие живота - нередко носит ассиметричный характер.

4. Видимая усиленная перистальтика кишок.
5. Рвота – ранняя при высокой кишечной непроходимости, не приносящая облегчения; более поздняя, с каловым запахом – при низкой кишечной непроходимости.
6. Боль при пальпации живота, наличие болезненного туморозного образования, инвагината.
7. Симптомы, характерные для кишечной непроходимости:

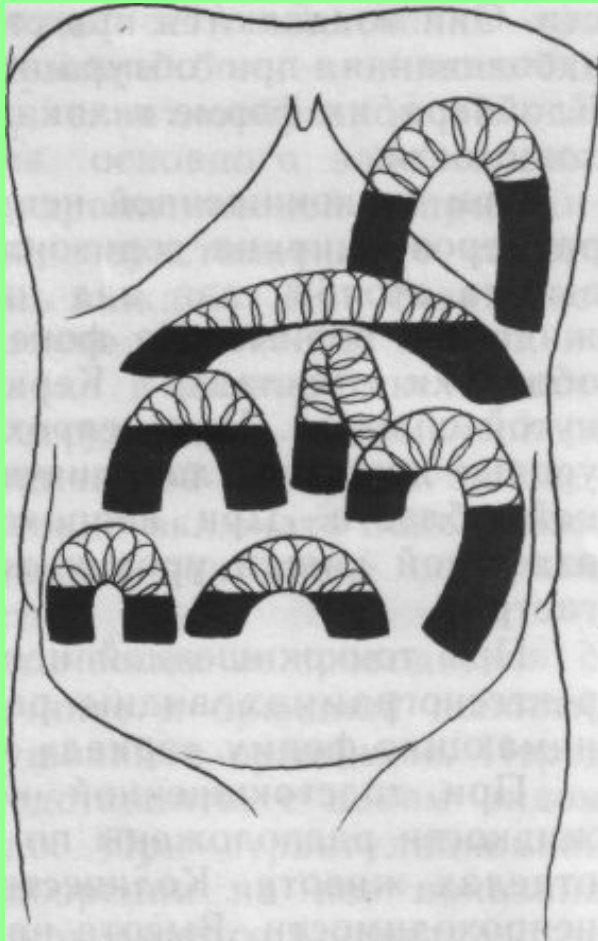
- Валя – видимая асимметрия живота.
- Грекова – видимая перистальтика кишок.
- Мондора – резистентность передней брюшной стенки.
- Склярова – «шум плеска» при легком сотрясении брюшной стенки.
- Кивуля – звук с металлическим оттенком при перкуссии с одновременной аускультацией.
- Спасокукоцкого – «шум падающей капли» при аускультации живота.

- Лотейсена - выслушивание на брюшной стенке сердечных тонов и дыхательных пульсов на фоне тишины при резком вздутии живота.
- Обуховской больницы – пустая баллонообразная ампула прямой кишки при ректальном исследовании (низкая кишечная непроходимость).
- Цеге-Мантейфель при выполнении клизмы введение жидкости до 400 – 500мл приводит к излитию ее мимо клизменного наконечника (низкая кишечная непроходимость).

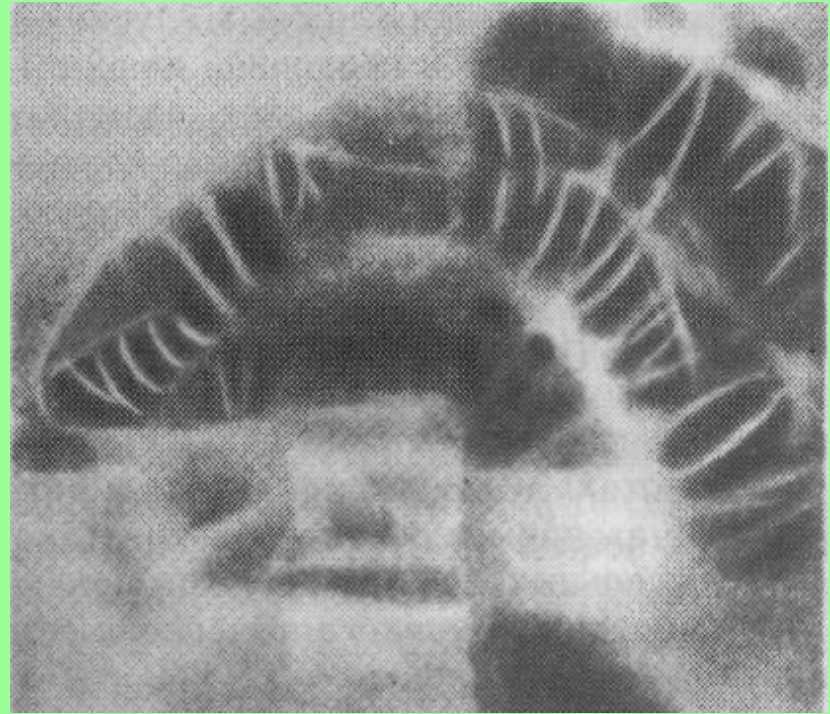8. Рентгенологические данные:

- обзорная рентгенограмма органов брюшной полости – чаши Клойбера, кишечные аркады, раздутые газом кишечные петли.

- контрастное рентгеновское исследование – задержка пассажа бариевой взвеси по желудочно-кишечному тракту при оральном его применении, наличие «клюва» (заворот), «полулуния», «двузубца», «тризубца» (илеоцекальная инвагинация) при ирригоскопии.

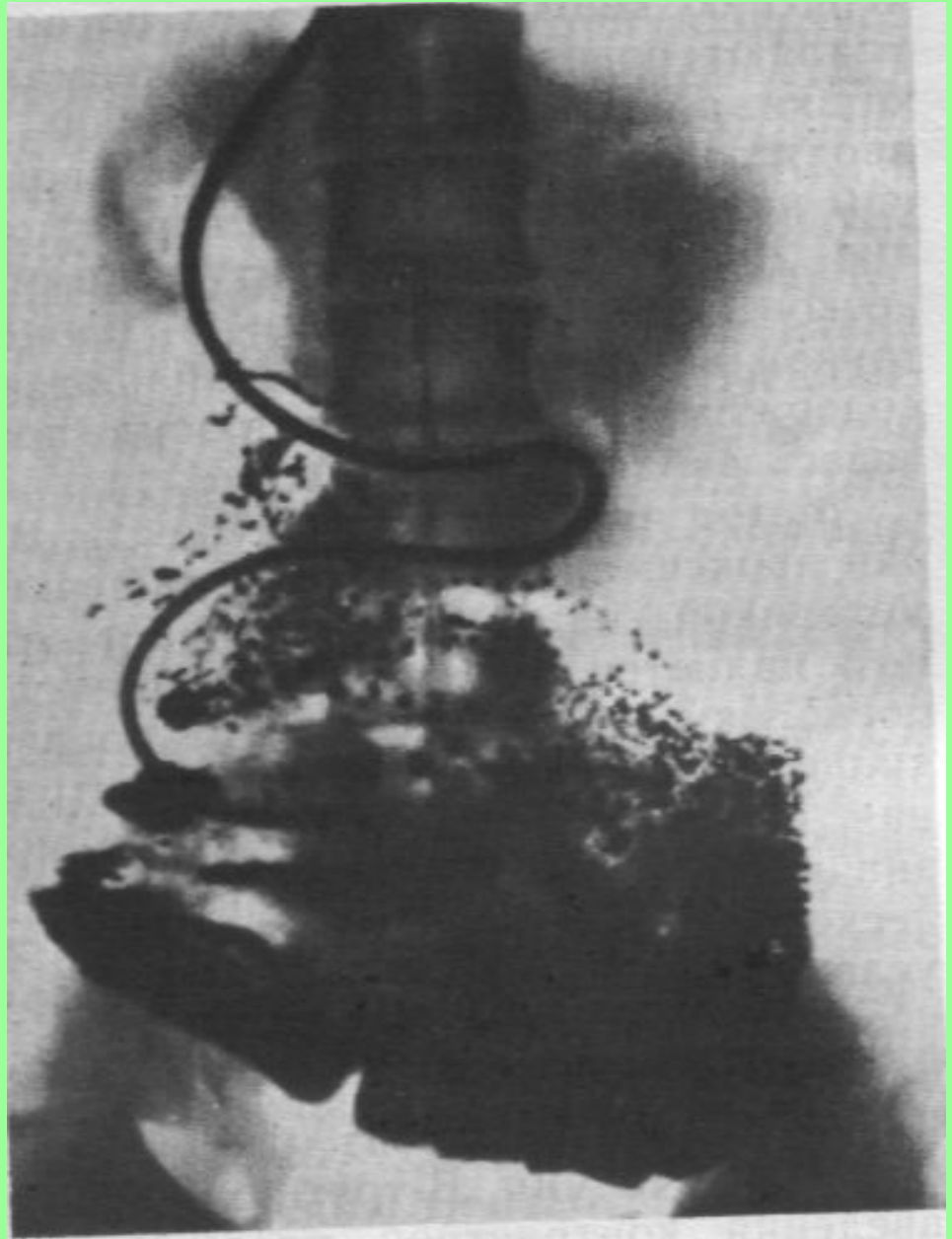


Горизонтальные уровни жидкости при непроходимости тонкой кишки (схема).



Горизонтальные уровни жидкости со спиралевидными складками слизистой оболочки при непроходимости тонкой кишки.

Зондовая энтерография через 20 мин после введения контраста.
Обтурационная непроходимость подвздошной кишки.
Расширение петель тонкой кишки выше обтурации.



9. Лапароскопия (раздутые петли кишечника, наличие опухоли кишки, инвагината, спаек и др.).
10. Иногда ректо- и колоноскопия (стенозирующая опухоль, сдавление извне).
11. Лабораторные данные: лейкоцитоз, эритроцитоз, затем анемия, повышение мочевины, креатинина, диспротеинемия, гипербилирубинемия, метаболический ацидоз, ионные нарушения, олигурия, наличие в моче белка, цилиндров, форменных элементов крови.

Дифференциальный диагноз острой кишечной непроходимости.

- Острый аппендицит;
- Прободная язва желудка и 12-персной кишки;
- Острый холецистит;
- Острый панкреатит;
- Перитониты различной этиологии;
- Перекрут кисты яичника;

- Внематочная беременность;
- Тромбоз и эмболия мезентериальных сосудов;
- Почечная колика;
- Уремия;
- Базальная пневмония;
- Инфаркт миокарда;
- Алиментарная интоксикация.

Методы исследования.

- .Общий анализ крови, мочи.
- .Биохимический анализ крови: билирубин, общий белок, мочевины, креатинин, сахар К, Na, Cl, амилаза.
- .Коагулограмма.
- .ЭКГ.

5. Обзорная рентгенография и рентгеноскопия органов брюшной полости.
6. Интестиноскопия, интестинография.
7. Ирригоскопия (по показаниям).
8. Лапароскопия.
9. Ректо- и колоноскопия (по показаниям).
10. Группа крови и Rh- принадлежность.

ЛЕЧЕНИЕ.

Лечение острой кишечной непроходимости может быть консервативным и оперативным, учитывающим патогенез данного страдания.

Консервативное лечение имеет строгие показания и используется при:

- а) всех видах динамической непроходимости;
- б) обтурации кишечника грубой пищей, а также на почве глистной инвазии;

в) спаечной кишечной непроходимости без признаков странгуляционной и в раннем периоде;

г) неполном (до 180 град.) завороте сигмовидной кишки;

д) ранних формах инвагинации кишок;

е) некоторых видах механической непроходимости (каловый завал, тумор, сдавление извне), когда нет еще признаков интоксикации и дегидратации.

При механических формах кишечной непроходимости консервативные мероприятия проводятся не более 2-х часов. Во всех других случаях проводится оперативное лечение.

Методы консервативного лечения.

- .Голод.
- .аспирация содержимого из желудка.
- .Спазмолитики (механическая и спастическая кишечная непроходимость).
- .Паранефральная новокаиновая блокада.
- .Опорожнение дистальных отделов кишечника посредством клизм.

6. Перидуральная анестезия.

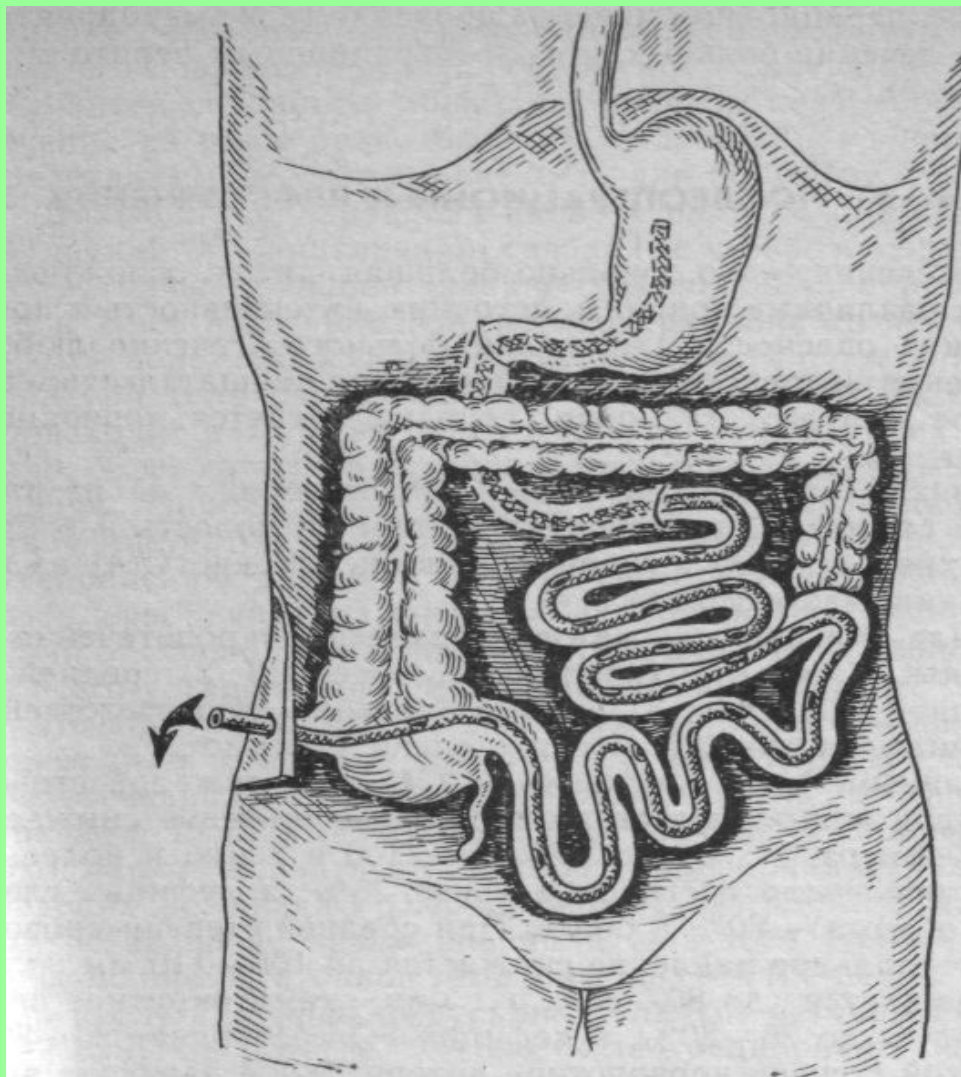
7. Средства возбуждающие перистальтику кишечника (паралитическая кишечная непроходимость).

8. Электростимуляция кишечника.

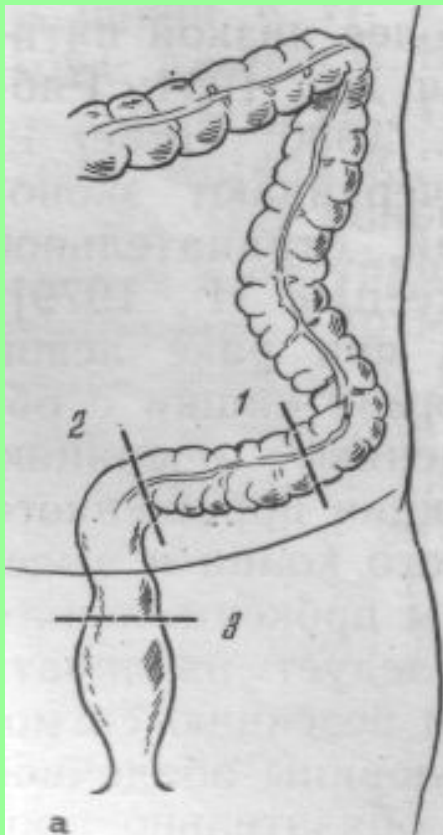
9. Внутривенное введение растворов глюкозы, изотонического раствора, ионов калия, сердечных средств, витаминов.

Методы оперативного лечения

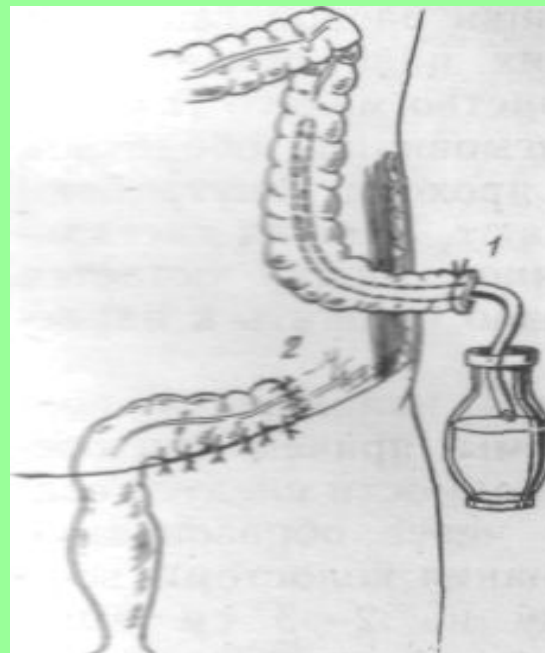
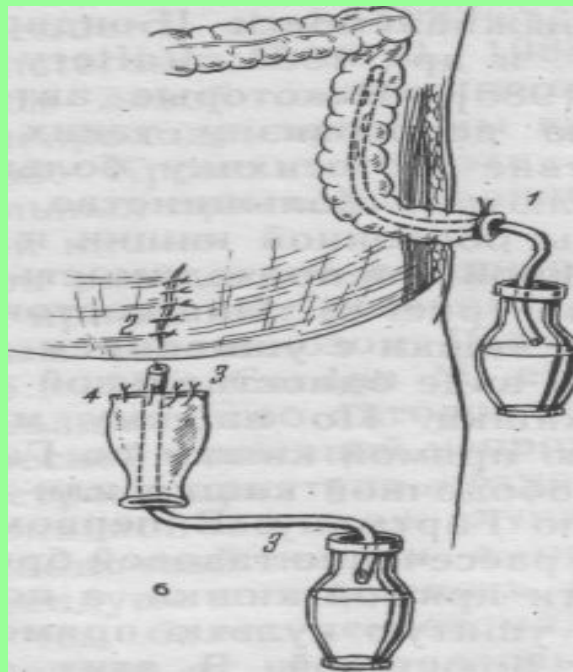
- . Висцеролиз.
- . Дезинвагинация.
- . Деторсия.
- . Резекция кишечника.
- . Операция Гартмана (обструктивная резекция толстой кишки).
- . Разгрузочная стома.
- . Обходной межкишечный анастомоз, гастроеюноанастомоз.
- . Противоестественный задний проход.

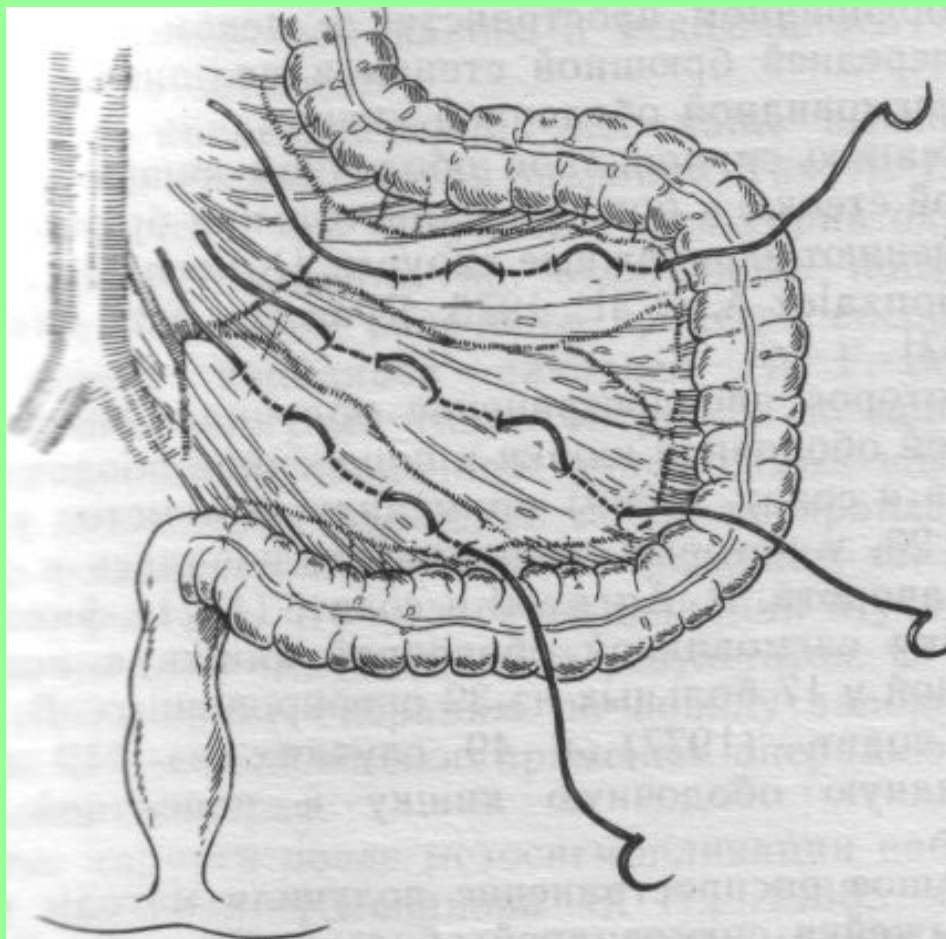


Интубация тонкой кишки по Тоскину — Жебровскому — Менелау.

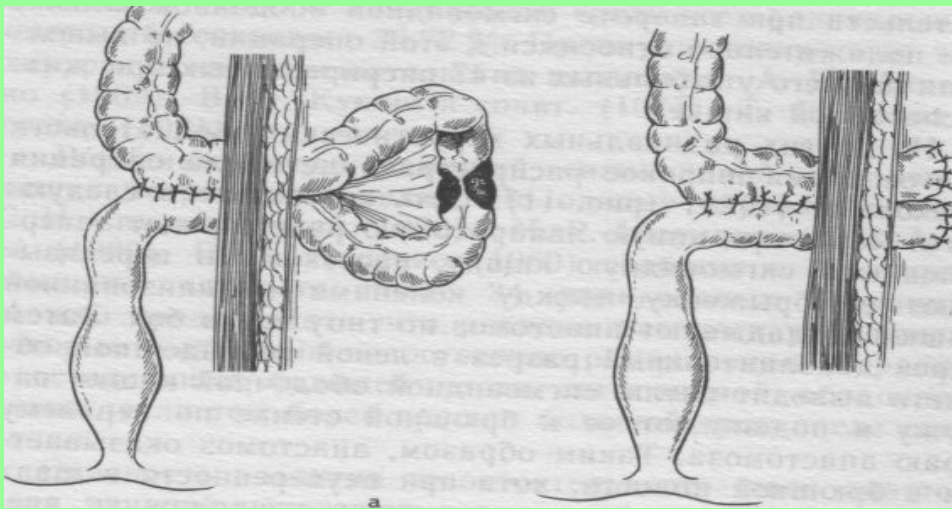


Операция Гартмана



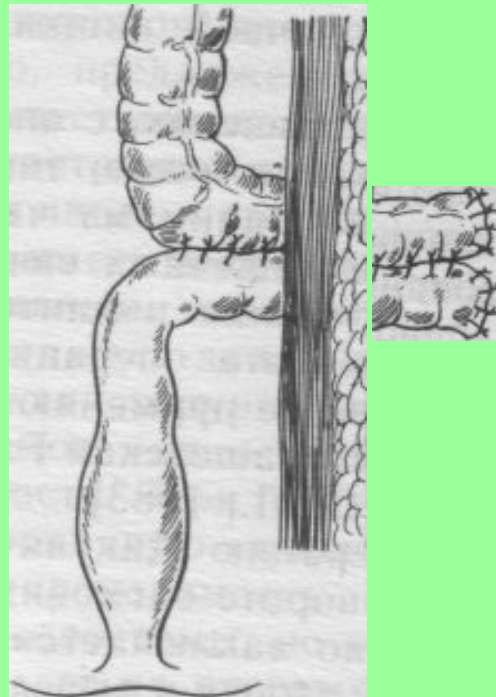
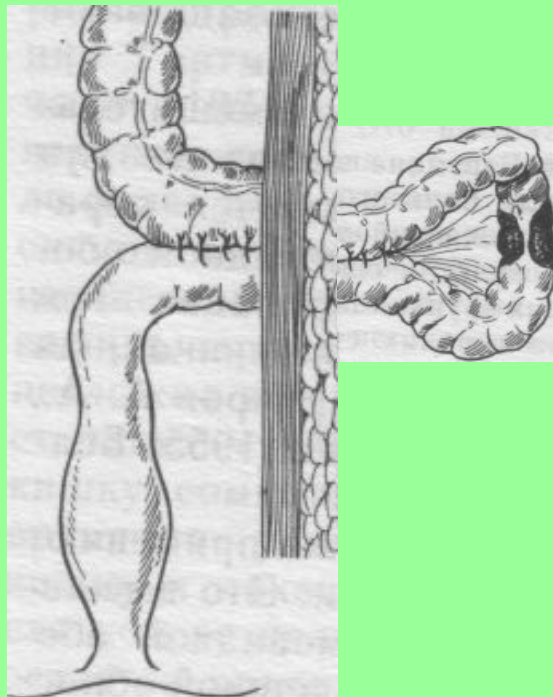


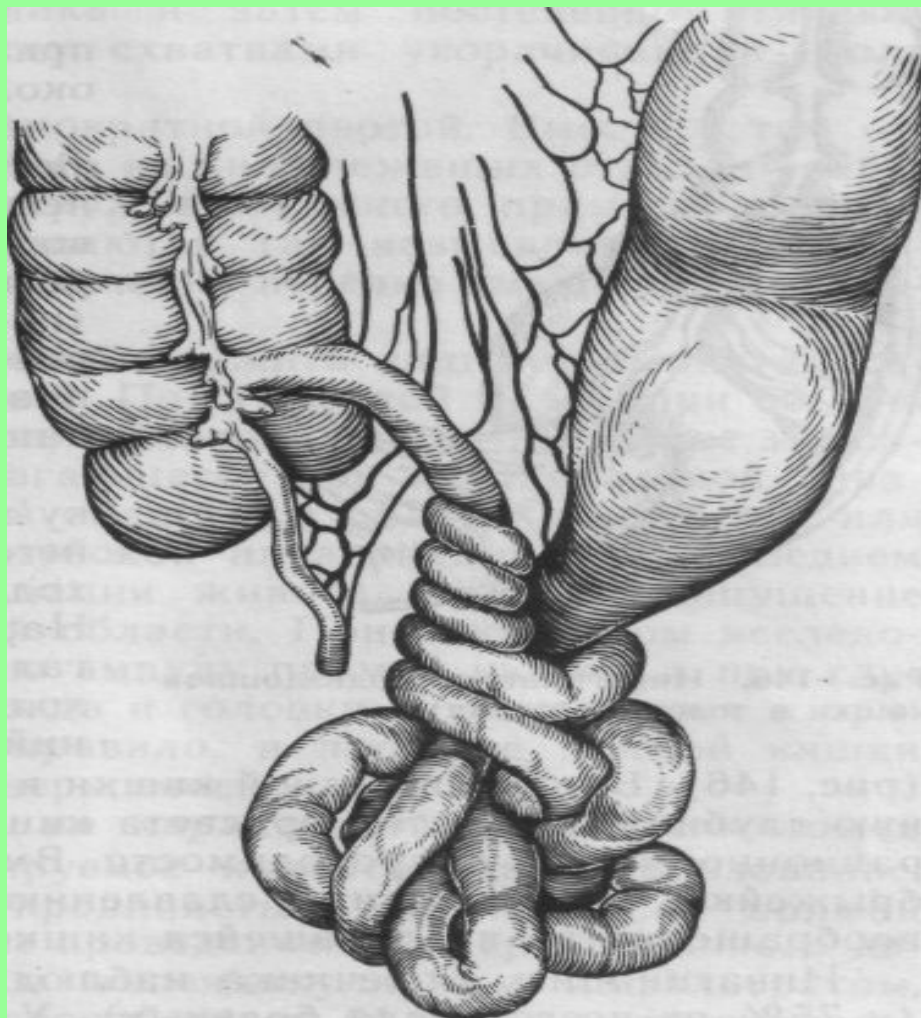
Мезосигмопликация по Гаген-Торну.



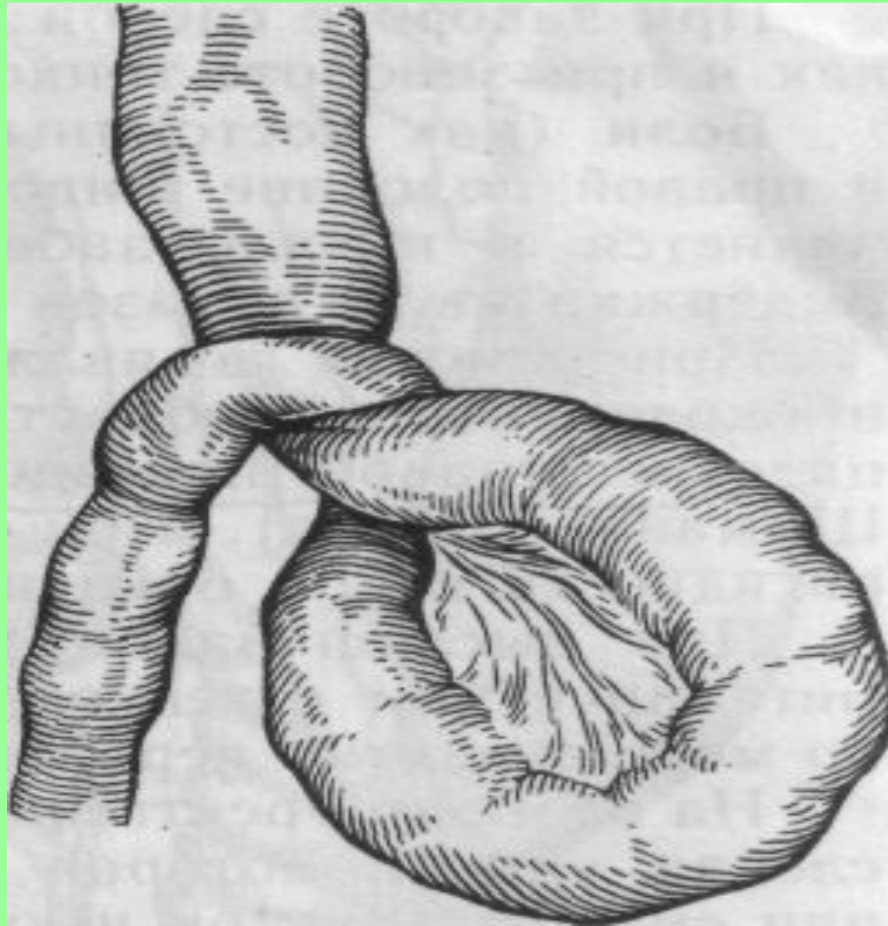Резекция
сигмовидной
ободочной
кишки по
Грекову-2 с
формированием
анастомоза.

а — внутри
брюшной
полости;
б — на
уровне рамы
брюшной
стенки;
в — вне
брюшной
полости.

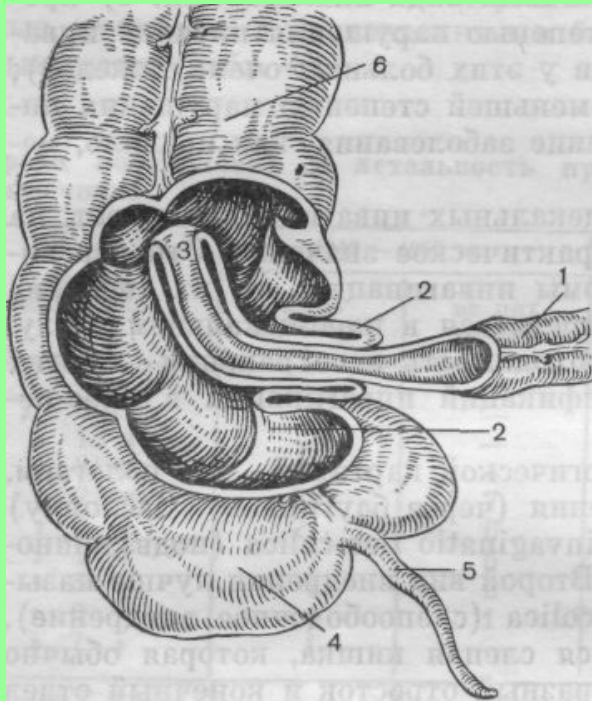




Узлообразование (схема).

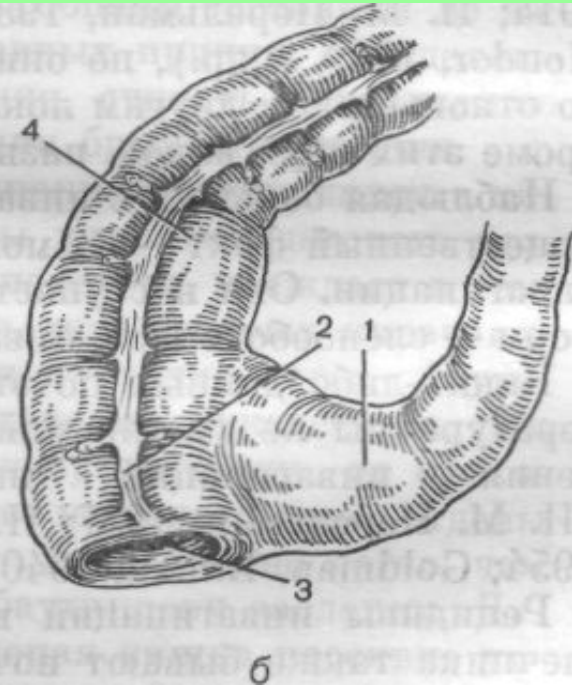
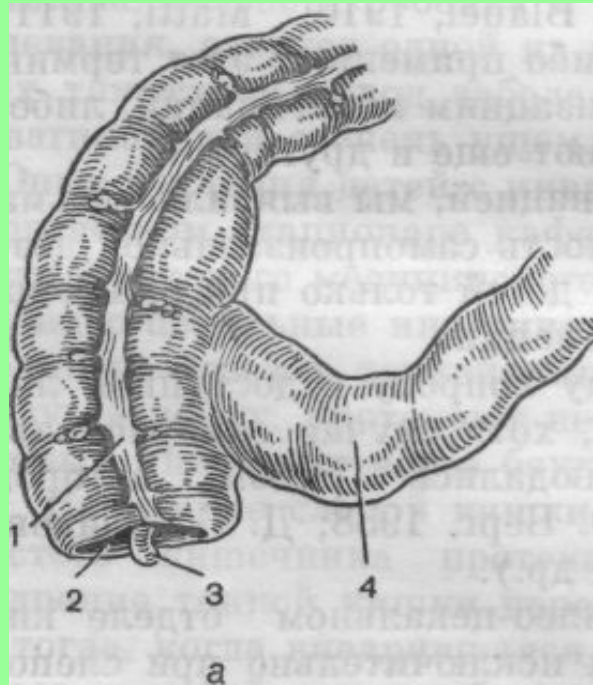


Заворот тонкой кишки (схема).

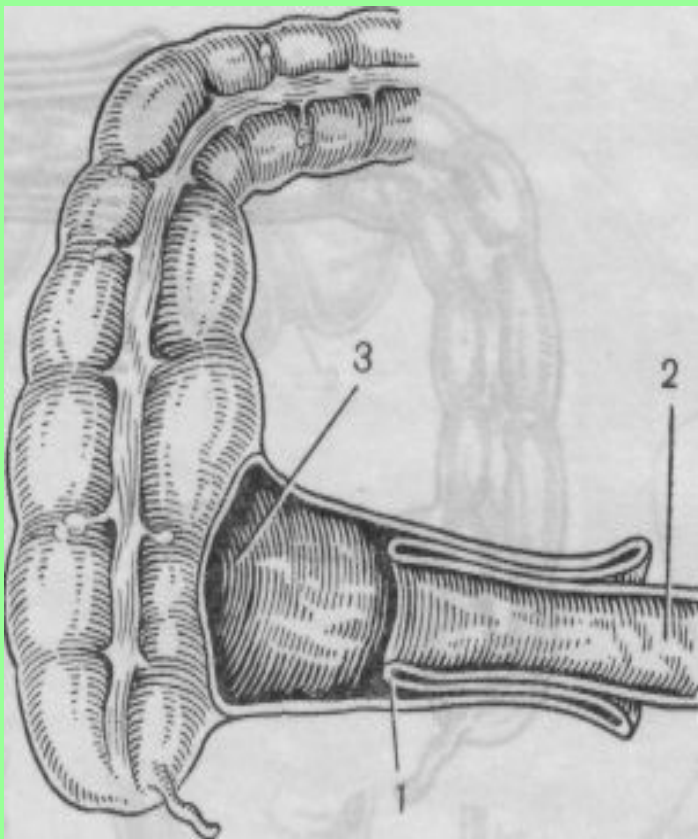


Подвздошноободочная инвагинация

1 — приводящий отрезок подвздошной кишки; 2 — губы заслонки; 3 — головка инвагината; 4 — слепая кишка; 5 — червеобразный отросток; 6 — восходящая ободочная кишка

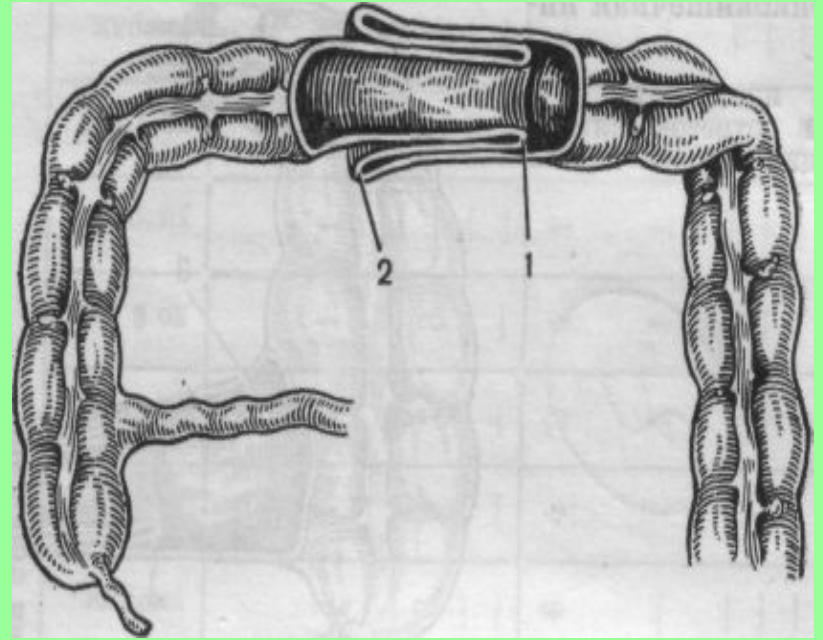


Слепоободочное внедрение



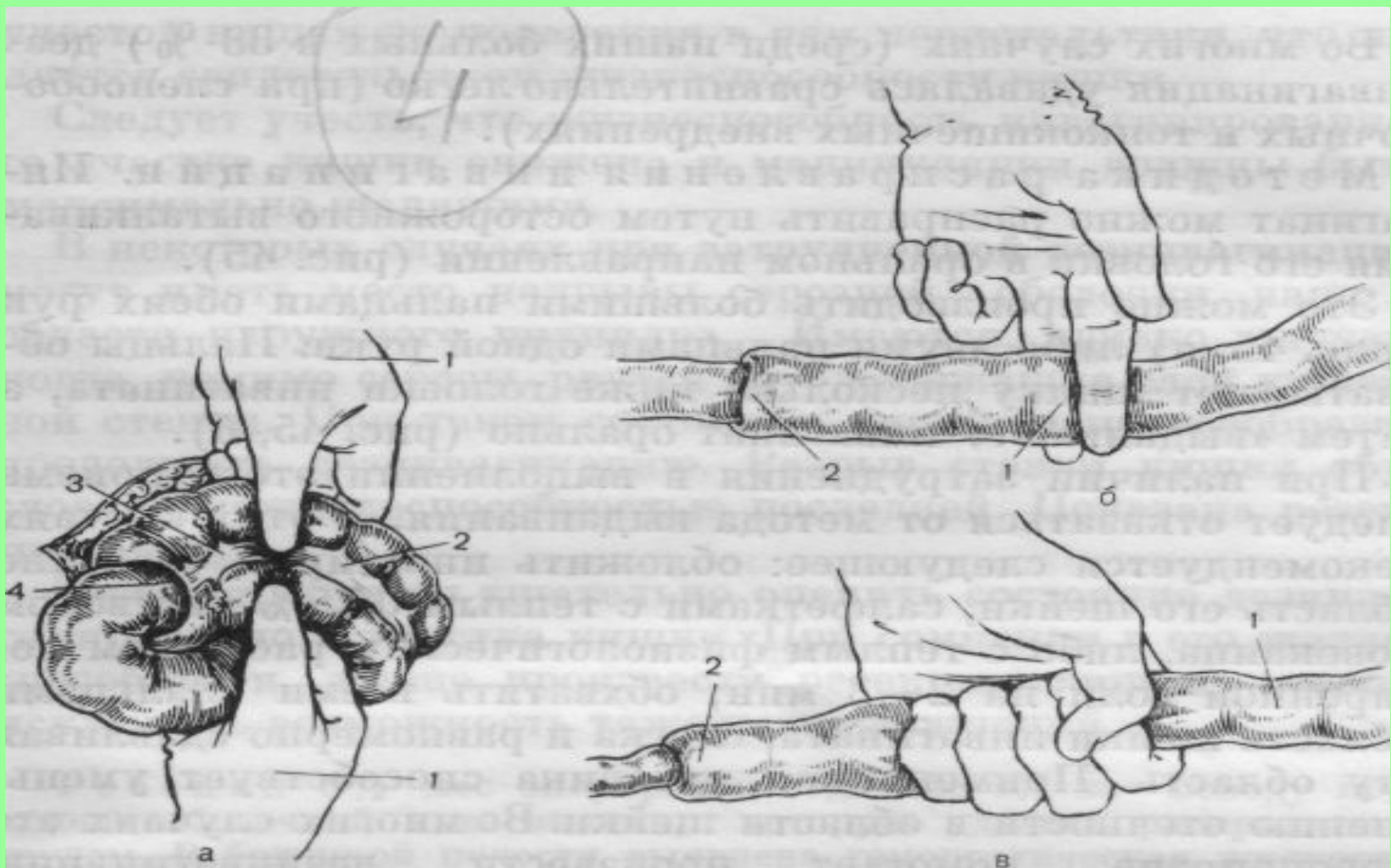
Тонкокишечная инвагинация.

1—головка инвагината;
2 — приводящий отрезок кишки; 3 — отводящий отрезок кишки.



Толстокишечная инвагинация.

1 — головка инвагината;
2 — шейка инвагината.



Устранение инвагинации путем выжимания инвагината.

**Благодарю за
внимание**