



Паспорттық бөлім

- * Науқастың ТАӘ: Шаимов Исматулла Ғұламович
- * Жасы: 58 жаста
- * Жынысы: еркек
- * Жолдаған ұйымның диагнозы: Жіті панкреатит. Бауыр циррозы
- * Түскен кездегі диагноз: Токсикалық гепатит. Бауыр циррозы?
- * Клиникалық диагноз: Жіті панкреатит. Бауырлық энцефалопатия

Шағымы

эпигастрии аймағында ауырсыну

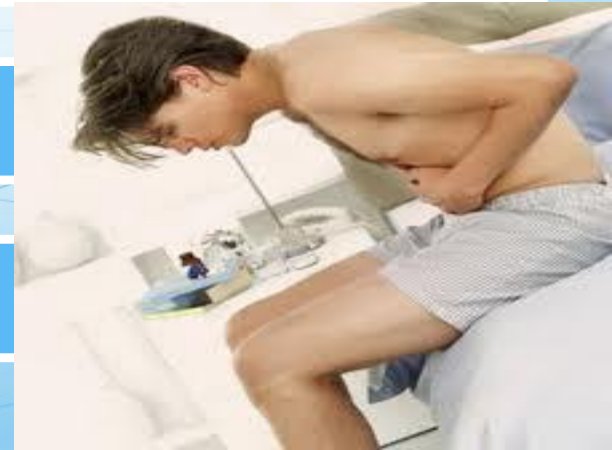жүрек айну

құсу

тері жамылғысының сарғыштануы

жалпы әлсіздік

мазасыздық



Anamnesis morbi

- Науқастың айтуы бойынша, екі күннен бері алкогольді ішімдікті және майлы тағамды қабылдаған соң жедел ауырсыну байқалған. 17.02.2014 жылы СВА-да тексерілген және Қарабұлақ ОАА-ға жолданған

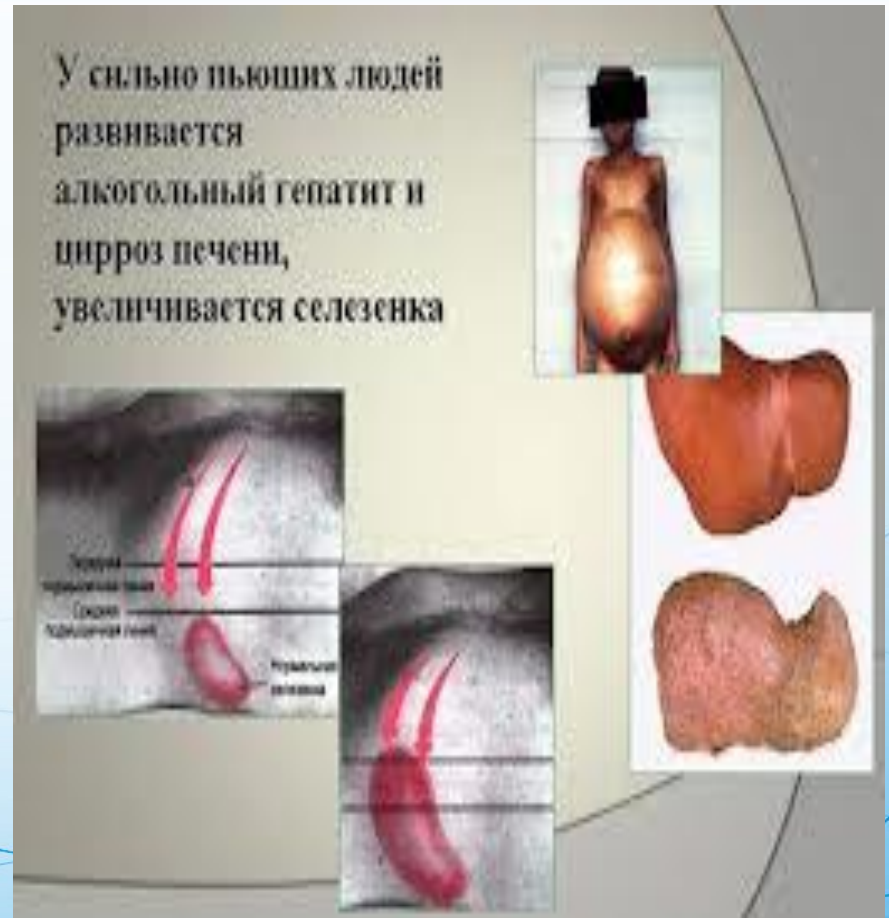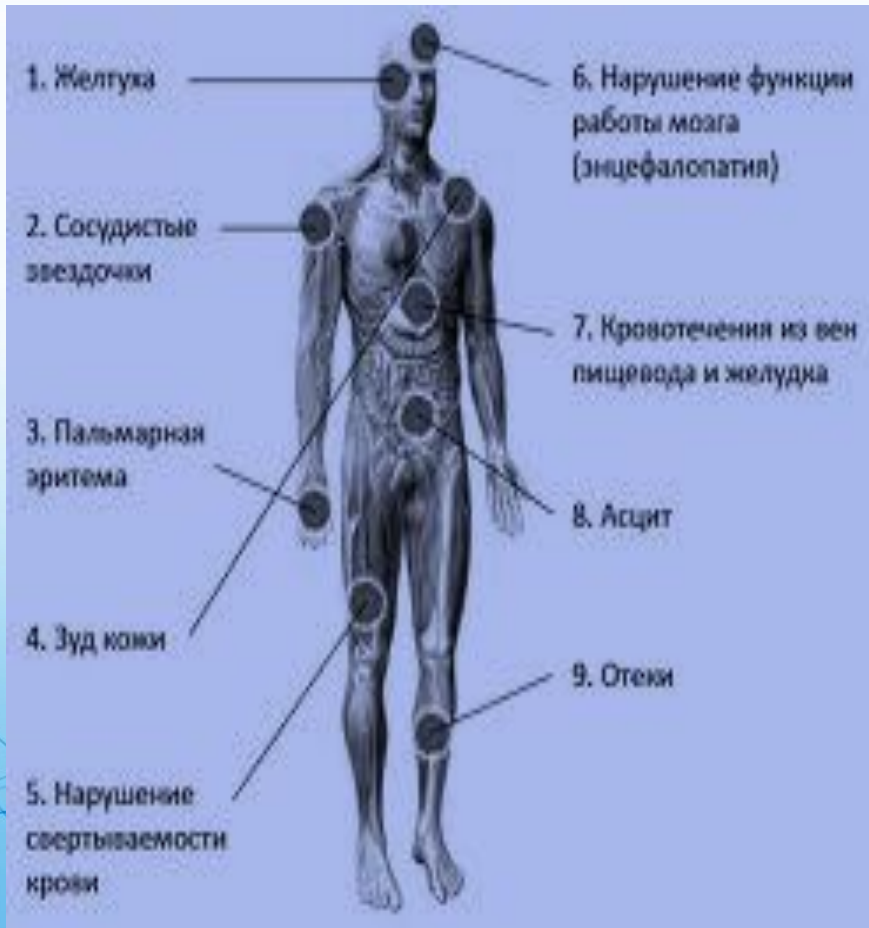Anamnesis vitae

- * **Боткин ауруы, Туберкулез, тері-венерологиялық ауруларымен ауырмаған**
- * **Аллергиялық анамнез: тағамдық және медикаменттерге аллергиясы жоқ**
- * **Эпид.анамнез: соңғы 6 айда гемотрансфузия болмаған, инфекциялық аурулармен контакте болмаған**

Status praesens

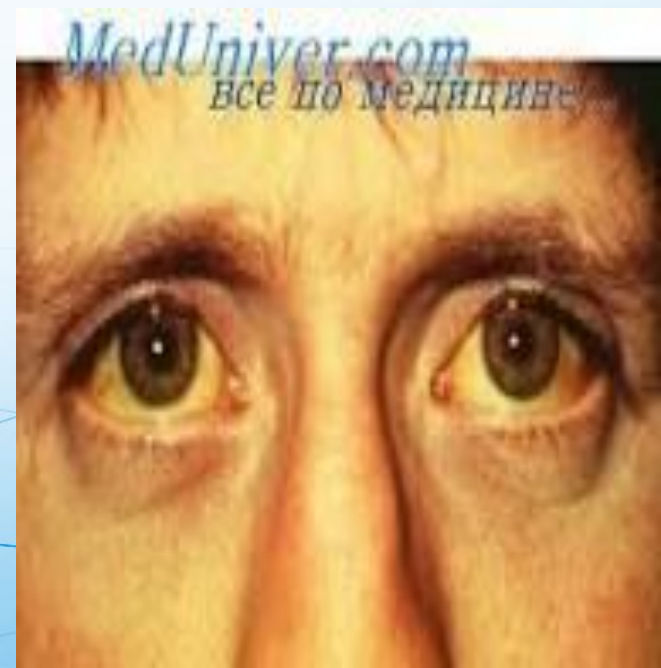- * Жалпы жағдайы ауыр, санасы коматозды, науқас мәжбүрлі қалыпта, тері жамылғысы бозғылт,
- * Сүйек-бұлшықет жүйесінің жасырын деформациясы.
- * Тыныс алу жүйесі: ауыз-мұрын арқылы, ТАЖ – 20\мин. Кеуде торы симметриялы. Перкуссияда өкпелік дыбыс, аускультацияда өлсіз везикулярлы тыныс.
- * Қан айналым жүйесі: жүрек тондары тұйық, ырғақты. АҚ 160\100 мм с.б. ЖЖЖ – 120\мин.
- * Ас қорыту жүйесі: аңқасы қызармаған, гиперемияланбаған, тілі ақ жамылғы, ылғалды, іші жұмсақ, қалыпты пішінде, тері асты май клетчаткасы есебінен ұлғайған, ауырсынусыз. Бауыр ұлғайған, көкбауыры қалыпты. Стул қалыпты.
- * Несеп бөлу жүйесі: бүйрек аймағы өзгермеген, зәр шығару қалыпты, ұрғылау симптомы теріс мәнді.

жалпы қарау



РИТБ-не Қабылдау (17. 02. 14 ж)

- * Қабылдау бөлімінен келіп түсті.
- * Жалпы жағдайы бауыр жетімсіздігі фонында эндогенді интоксикация әсерінен ауыр хәлде. Ес деігейі II дәрежелі кома. Қарашық D=S. Фотореакция сақталған. Ауырсынуға жауабы әлсіз.
- * Тері жамылғысы мен шырышты қабат сарғыштанған, құрғақ.
- * Қиындықсыз тыныс алады және аускультацияда өкпеден везикулярлы тыныс естіледі. Соп-тондары тұйықталған және ритмді.
- * АҚ 160/90 мм с.б. Рс – 120/мин.



Тексеру жоспары



ЖҚА, ЖЗА

АЛТ, АСТ, билирубин

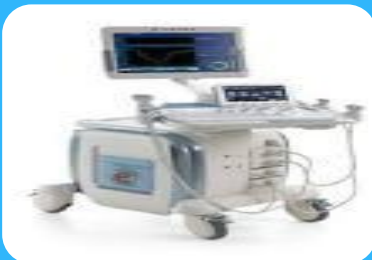Холестерин, глюкоза



коагулограмма

мочевина, креатинин

жалпы белок



Р-графия

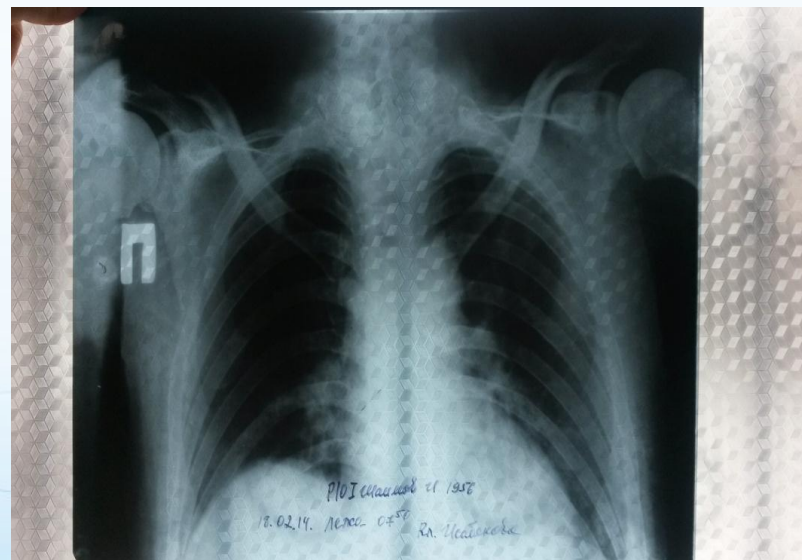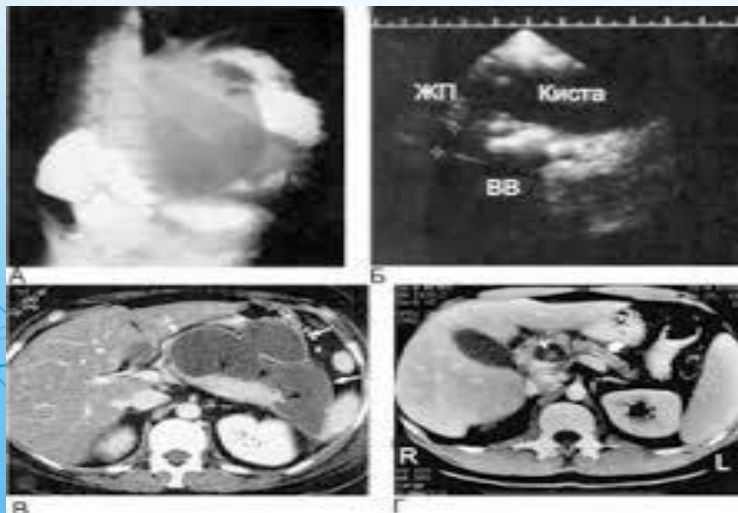
УДЗ

ЭКГ

Инструменталды тексеру

* УДЗ (17.02.2014):
деформация и
уплотнение ЧЛС с обеих
сторон,
микронефроцитоз.

Рентгенография
(18.02.2014.)



Жеке специалисттер кеңесі

Терапевт

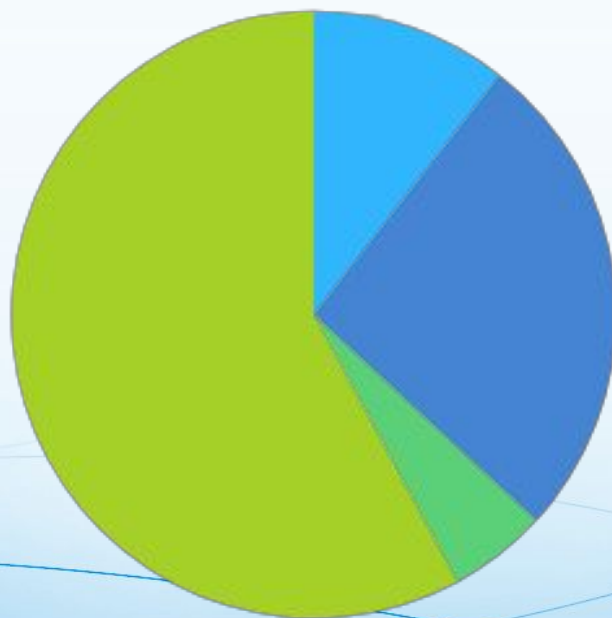
Жіті панкреатит.
Бауырлық
энцефалопатия

Нарколог

Алкогольді қолдану
нәтижесіндегі
психикалық және
мінез құлықтық
бұзылыс

Жалпы диурез

жалпы диурез



- 17/02/2014
- 18/02/2014
- 19/02/2014
- 21/02/2014

Гидробаланс

- * $ГБ = в/i + \text{энтералды} - \text{диурез} - \text{патологиялық жоғалту} - \text{физиологиялық бауырдан тыс жоғалту}$
- * Физиологиялық бауырдан тыс жоғалту жасына байланысты:
 - * - 60 жасқа дейін – 30 мг/кг
 - * - 65-70 жас – 25 мг/кг
 - * - 75 жастан жоғары – 20 мг/кг

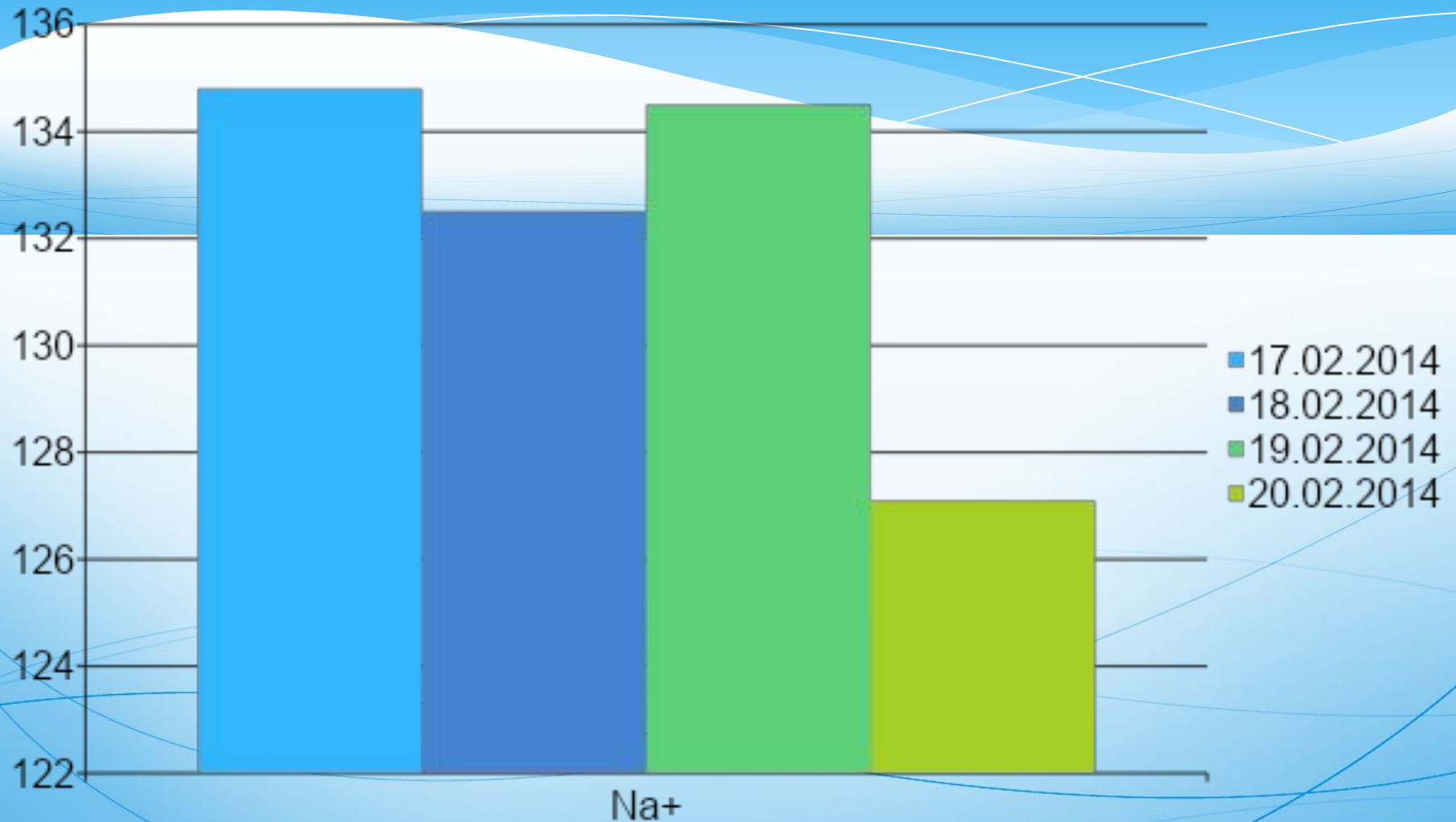
Гидробаланс динамикада

күні	нәтижесі
17.02.2014	1367,4
18.02.2014	3067,4
19.02.2014	2367,4
20.02.2014	1067,4

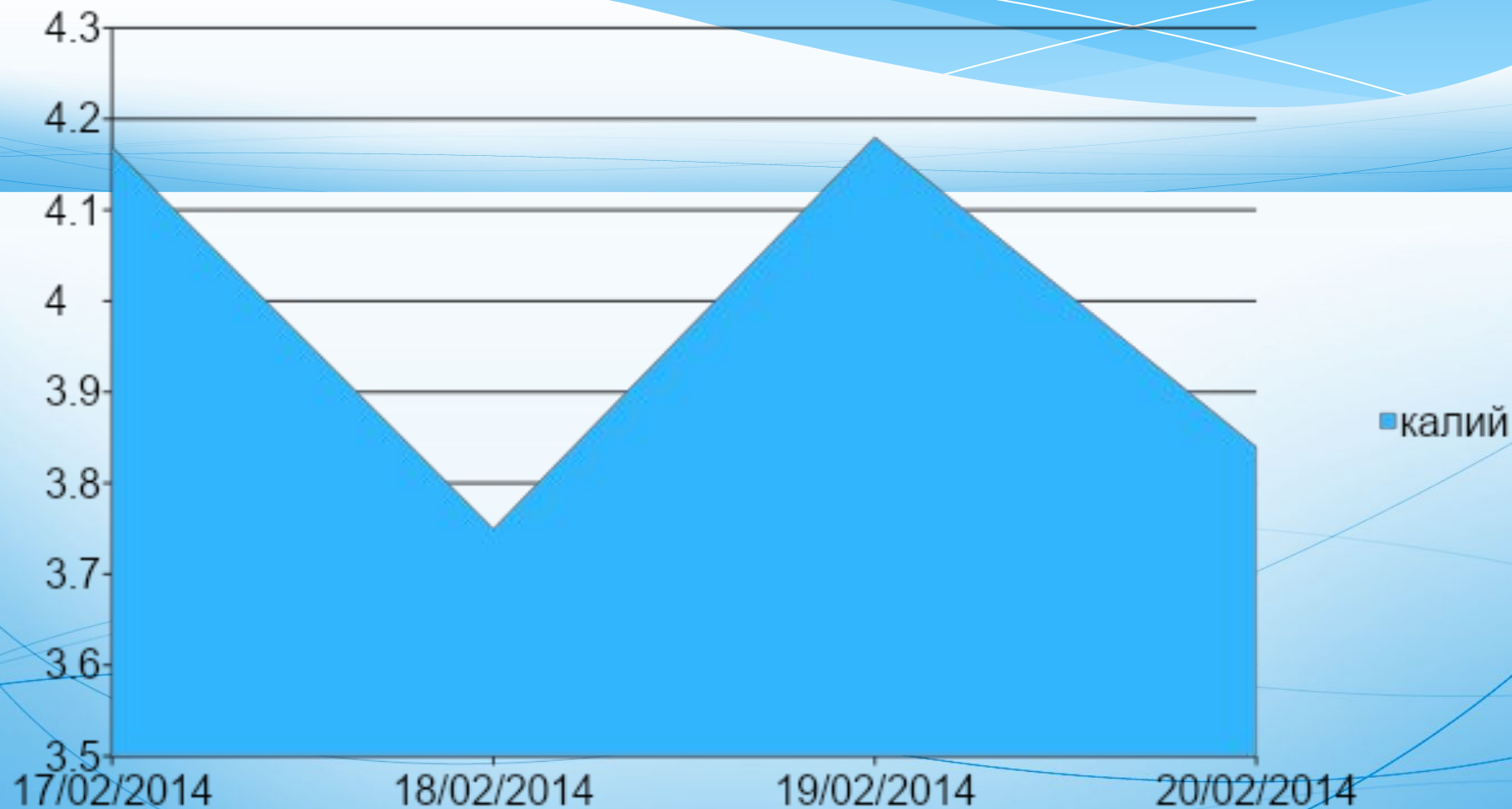
Таблица 31.2. Ионный и молярный составы жидкостей тела

Ионный состав	Плазма		ИнЖ		ВнуКЖ	
	мЭКВ/л	ммоль/л	мЭКВ/л	ммоль/л	мЭКВ/л	ммоль/л
Катионы						
Na ⁺	142	142	144	144	10	10
K ⁺	4	4	4	4	160	160
Ca ²⁺	5	2,5	2	1	2	1
Mg ²⁺	3	1,5	2	1	26	13
Всего...	154	150	152	150	198	184
Анионы						
Cl ⁻	103	103	114	114	3	3
HCO ₃ ⁻	27	27	30	30	11	11
HPO ₄ ²⁻	2	1	2	1	100	50
SO ₄ ²⁻	1	0,5	1	0,5	20	10
Органические анионы	5	5	5	5	—	—
Белки	16	2	—	—	64	8
Всего...	154	138,5	152	150,5	198	82

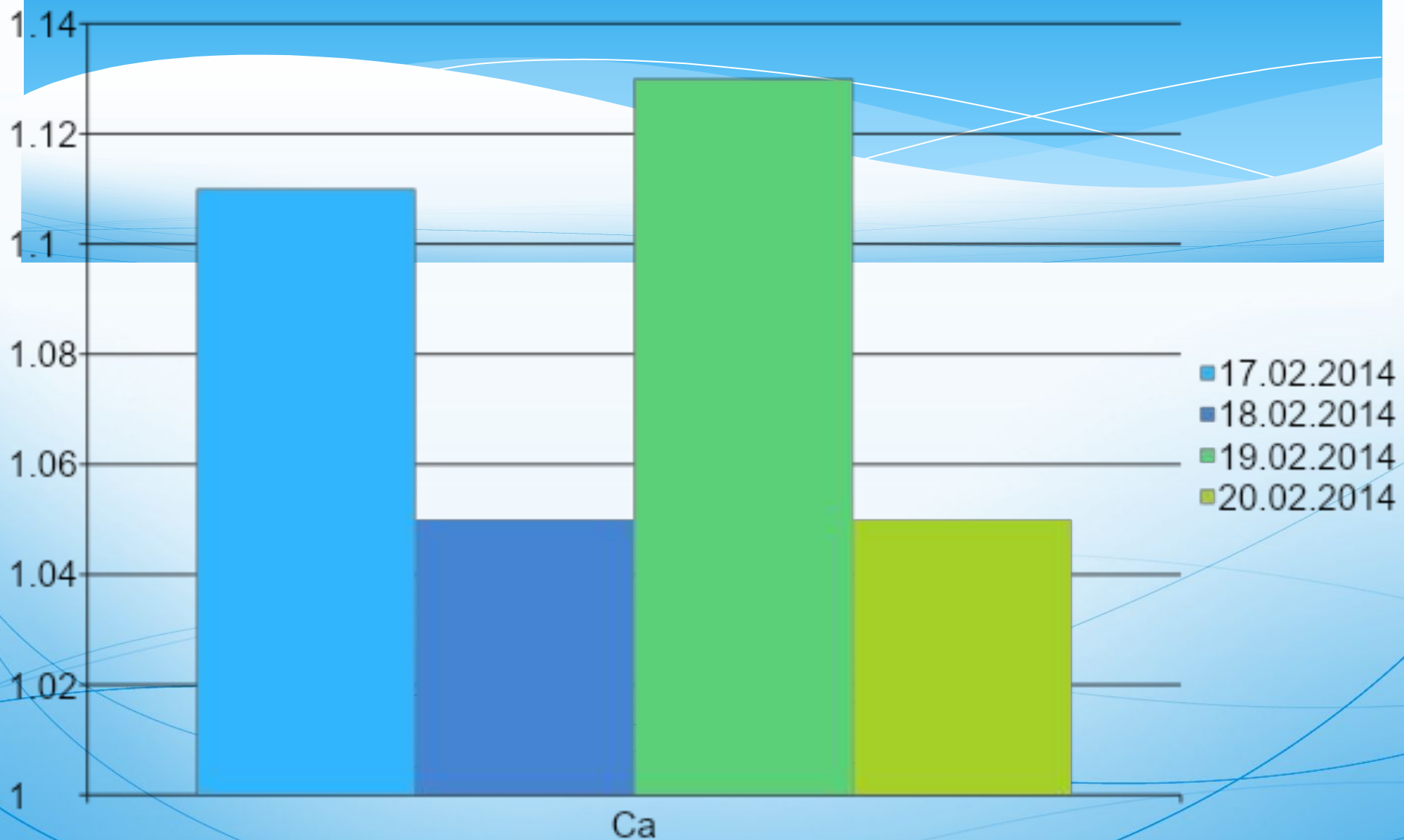
Na динамикада



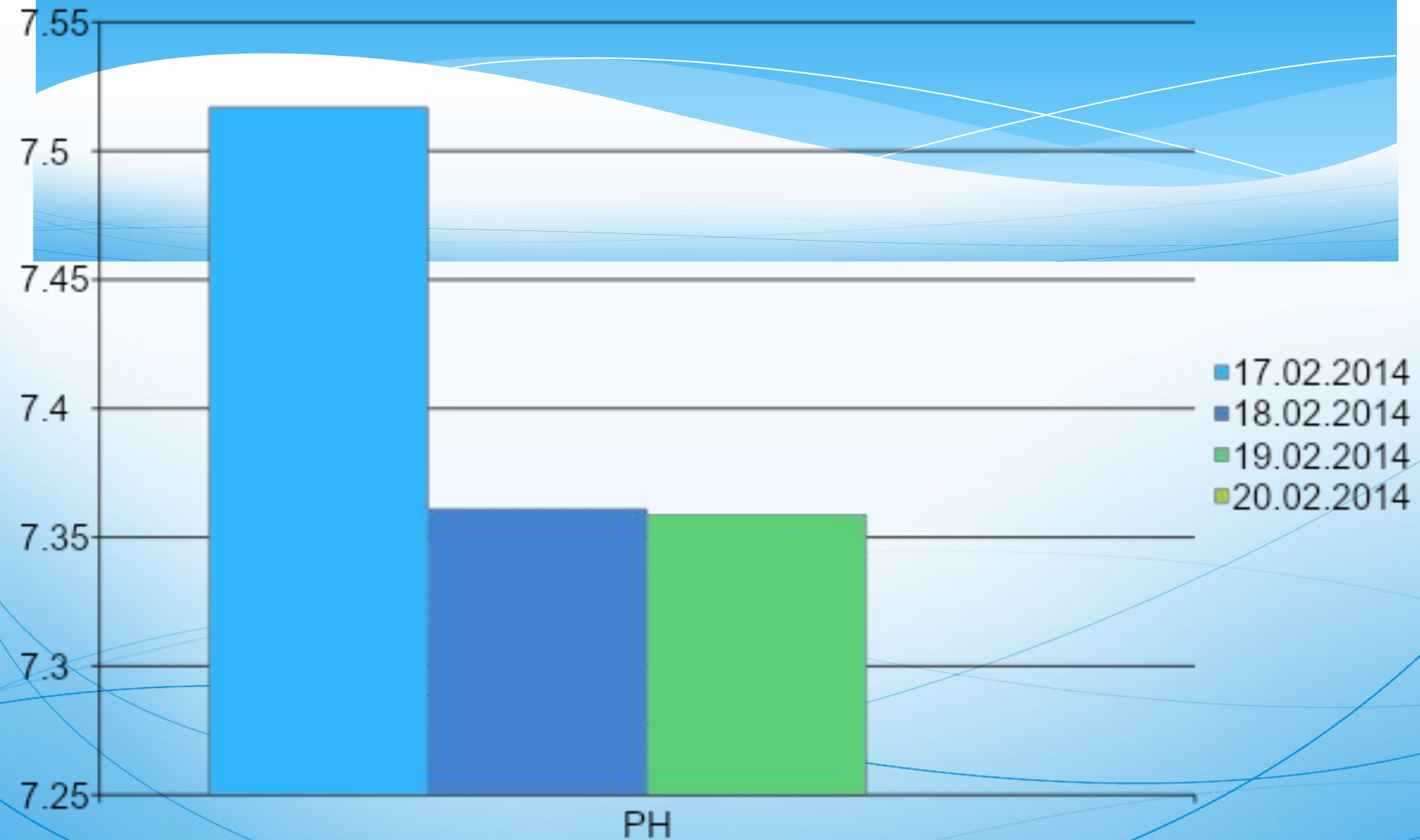
K+ динамикада



Ca динамикада

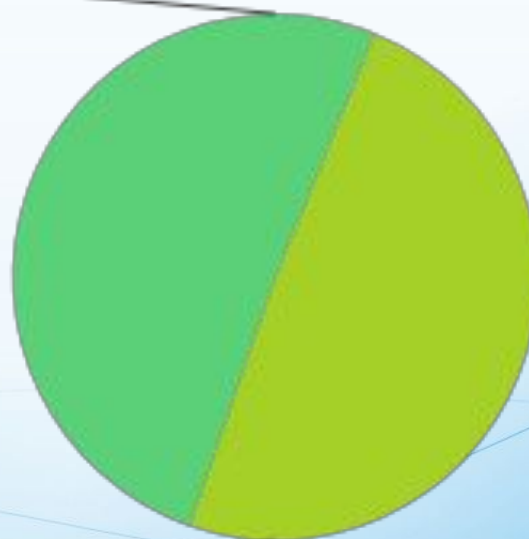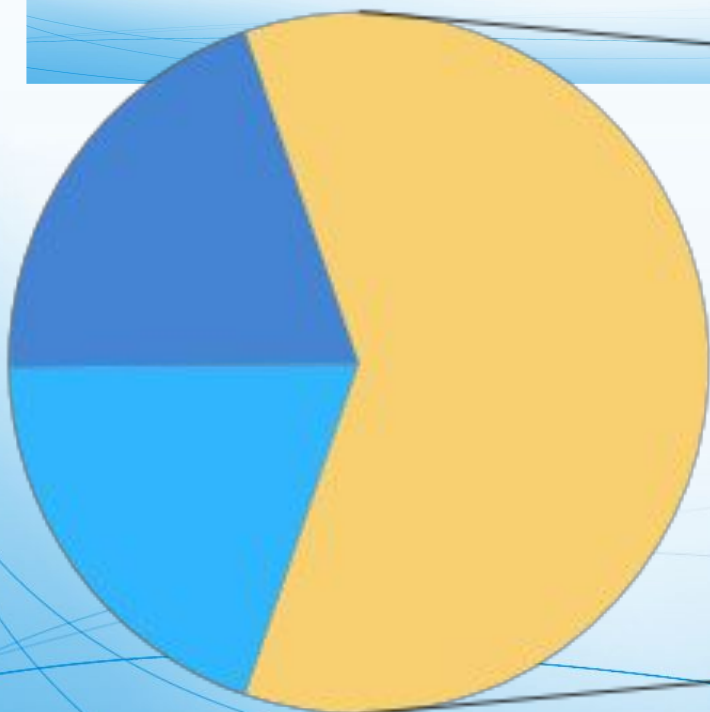


Ph динамикада



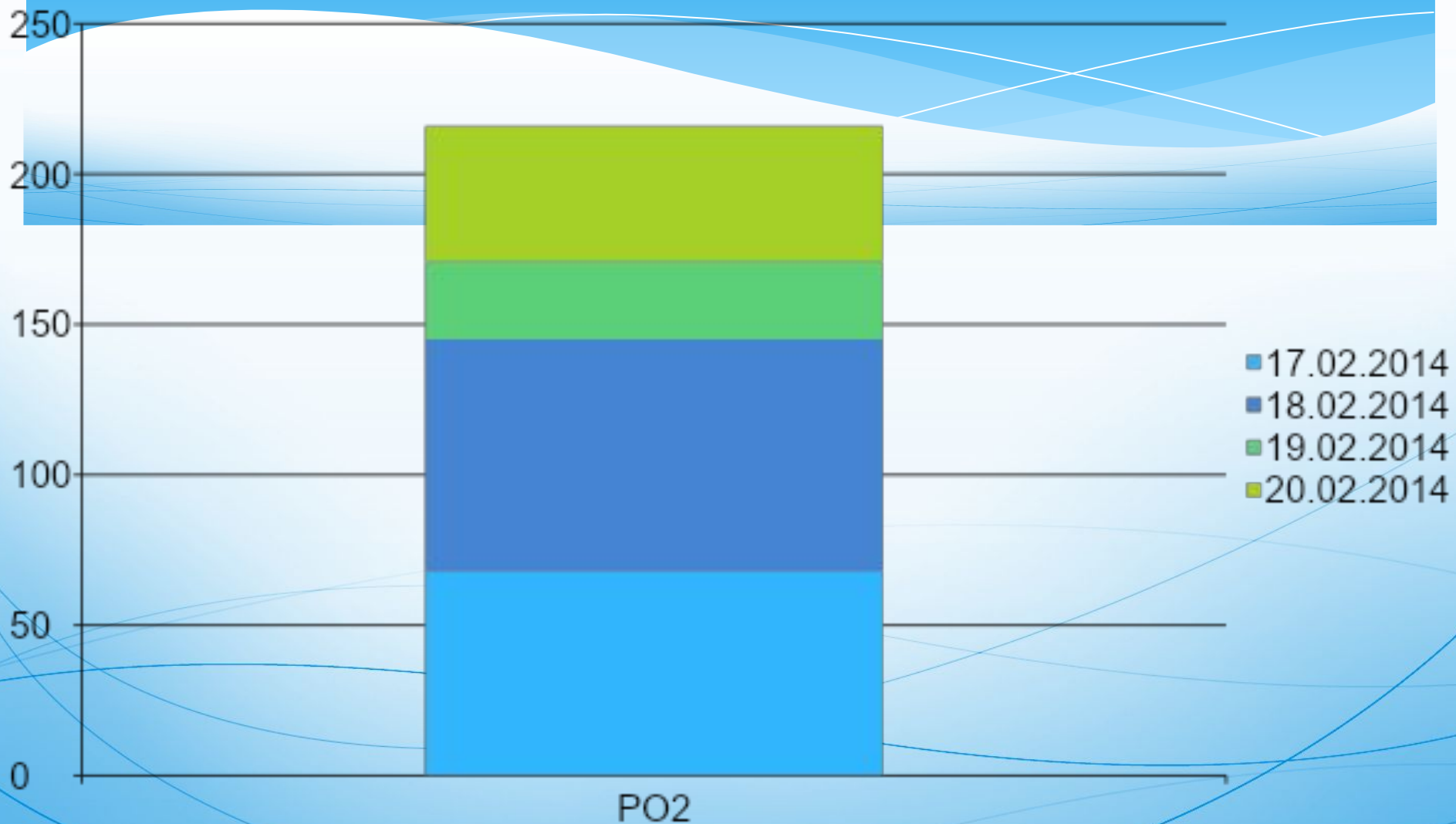
PCO2 динамикада

PCO2

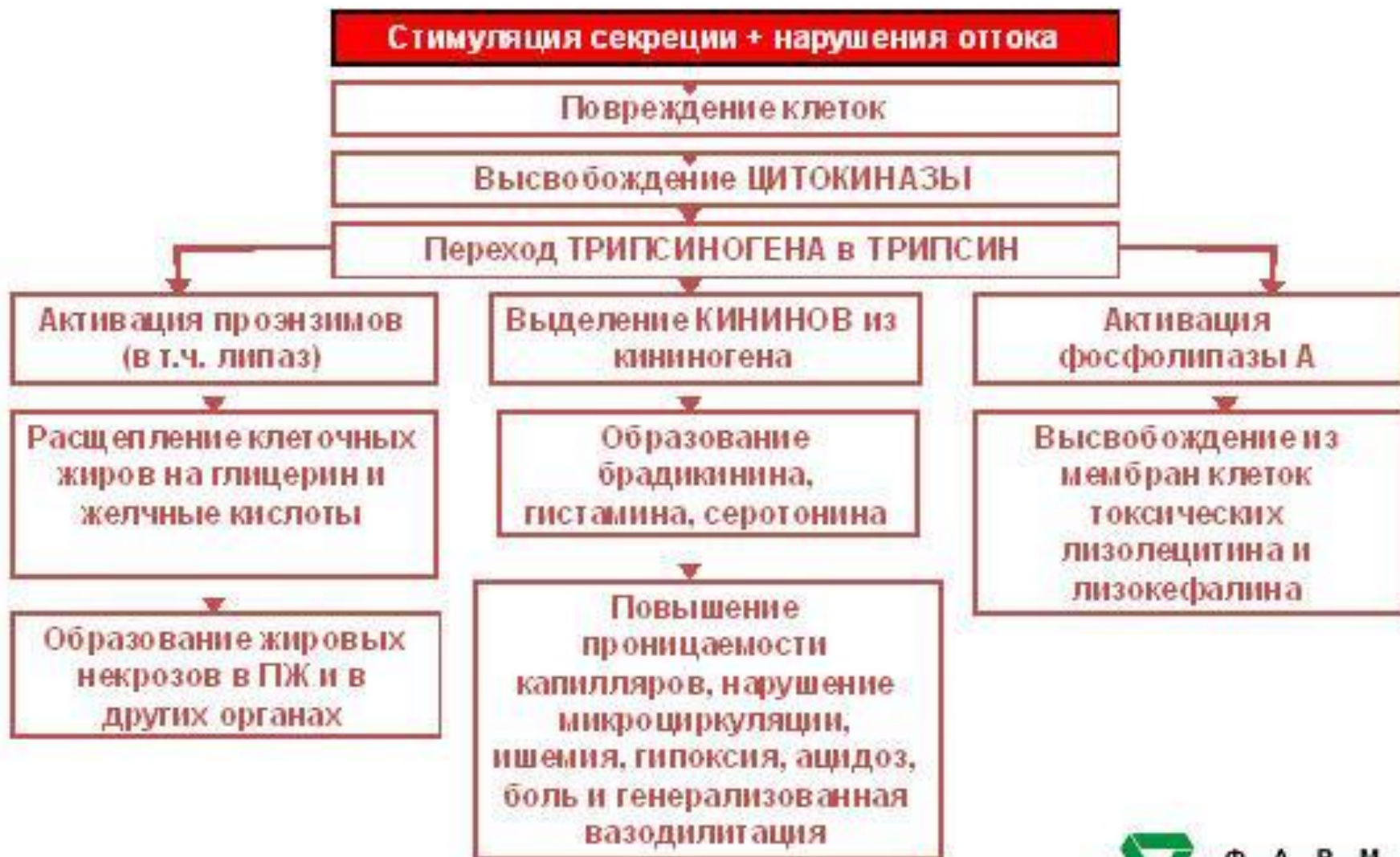

- 17/02/2014
- 18/02/2014
- 19/02/2014
- 20/02/2014

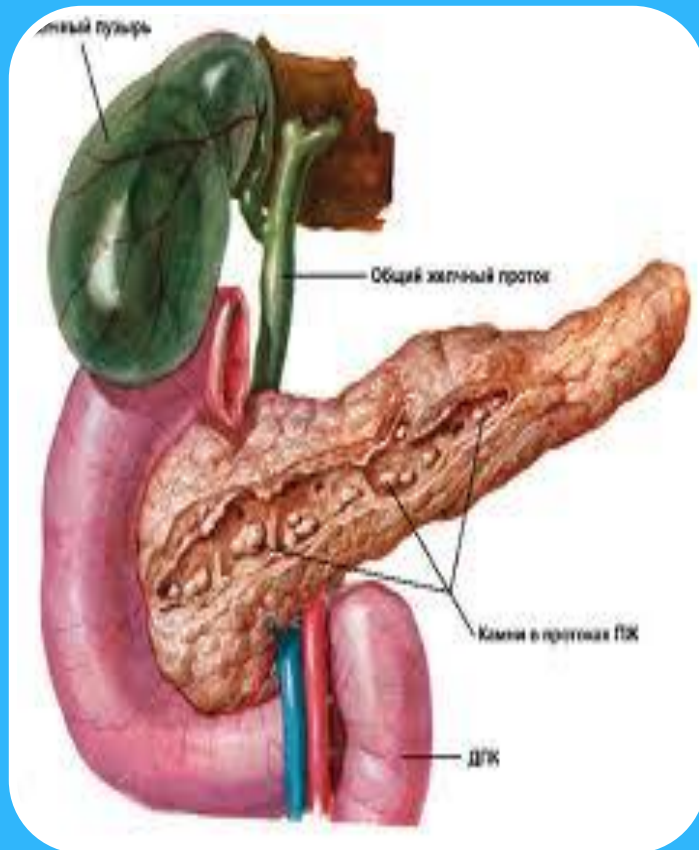
PO2 динамикада



Патогенетические механизмы острого панкреатита



Ем жоспары



1. Режим 2
2. Диета №5а
3. Гепатопротекторлар
4. Симпатомиметиктер
5. Метаболиттер

17.02.2014 Ж

- * ТАЖ: 20/мин
- * АҚҚ: 160/100 мм.с.б.
- * Ps: 120/мин
- * ЖЖЖ: 120/мин
- * Жағдайының ауырлығына байланысты шағым жинау мүмкін болмады. Туыстарының айтуы бойынша эпигастриде айқын ауырсыну, жүрек айну, құсу, жалпы әлсіздік, майлы тағам жеп, алкогольді ішімдік қабылдаған соң өткір ауырсыну.

Коагулологиялық зерттеу (17.02.2014)

Компонент	Нәтиже	Қалыпты деңгей	Өлшем бірлігі
Фибриноген А	288	200-400	%
Фибриноген Б		теріс	
Тромботест	1	4-6	
Протромбин	88	80-100	%
Этанолды тест		теріс	
АКТ	11	7-10	сек
АЧТВ	38	32-42	сек

18.02.2014 ж

- * АҚҚ: 140/80 мм.с.б.
- * Ps: 110.
- * Науқастың жалпы жағдайы ауыр. Тері және шырышты қабаттары бозғылт. Өкпеде везикулярлы тыныс, төменгі бөлігінде сырылдар. Жүрек тондары тұйықталған, ырғақты. Іші жұмсақ ауырсынусыз. Бауыр ұлғайған, көкбауыр пальпацияланбайды. Зәрі урокатетер арқылы ағады, күңгірт түсті. Ұрғылау симптомы (-).

Биохимиялық қан талдауы (18.02.2014ж)

Компонент	Нәтиже	Норма	өлшем бірлік
Жалпы белок	70	65-85	г/л
Мочевина	8,6	2,5-8,3	Ммоль/л
Креатинин	136	53-97	Ммоль/л
Глюкоза	19,6	3,9-6,1	Ммоль/л
Калий			
Жалпы билирубин	110,4	20,7	Мкмоль/л
Тікелей билирубин	38,4	7,0	
Тікелей емес билирубин	72,0	14,0	
Амилаза	15,2	3,3-8,9	Мг/сл

