

Аритмии.



Нарушения ритма сердца и проводимости у детей

патологические состояния со сменой частоты, регулярности ритма и источника возбуждения сердца, а также нарушение связи или последовательности между активизацией предсердий и желудочков, т. е. нарушаются основные функции сердца: автоматизм, возбудимость и проводимость.

Автоматизм — способность тканей возбуждаться под влиянием импульсов, которые возникают в них самих.

Возбудимость — способность миокарда отвечать на импульсы.

Проводимость — способность тканей к проведению импульса.

Частота сердечных сокращений у детей

В зависимости от возраста

Новорожденные	120-140
До года	120
1-3 года	105-120
3-8 лет	90-105
8-12 лет	80-90
старше 12 лет	80

Причины аритмий:

- кардиальные,*
- экстракардиальные,*
- комбинированные.*

1. Функциональные – психогенные (кортиковисцеральные) или рефлекторные (висцерокардиальные) влияния на здоровое сердце.

2. Органические – врожденные и приобретенные заболевания сердца с поражением миокарда, сосудов сердца, клапанов (врожденные и приобретенные пороки сердца, кардиомиопатия, миокардиодистрофия, ревматизм, диффузные болезни соединительной ткани, инфекционный и инфекционно-аллергический кардиты).

3. Токсические – влияние на сердце токсических веществ, включая лекарственные препараты,

4. Нарушение обмена веществ (в частности соотношения ионов калия и натрия),

5. Гормональные расстройства,

6. Механические повреждения (катетеризация, травма сердца и др.),

7. Врожденные пороки развития проводящей системы сердца, врожденные нарушения ритма – врожденная предсердно-желудочковая блокада, синдром Вольфа-Паркинсона-Уайта,

8. Поражение центральной и вегетативной нервной системы в перинатальном периоде, приводящее к нарушению иннервации сердца.

Основные электрофизиологические механизмы нарушения ритма сердца:


1. нарушение образования импульса (по принципу нормального автоматизма, патологического автоматизма или триггерной активности),

2. нарушение повторного входа импульса (анатомически определенного пути, и без него через «ведущий круг» или отображение),

3. блокады проведения импульса.

Патогенез

*нарушение проводящей системы сердца,
состояние нейрогуморальной системы,
состояние вегетативной нервной системы,
нарушение метаболизма миокарда,
структурные изменения тканей синусового
узла.*



*Рабочая классификация нарушений
сердечного ритма у детей
(Н.А.Белоконь, 1987)*

I. Нарушения образования импульса

A. Номотопные нарушения:

1. синусовая аритмия,
2. синусовая брадикардия,
3. синусовая тахикардия,
4. миграция водителя ритма.

Б. Гетеротопные нарушения:

1.

экстрасистолия

а) предсердная, предсердно-желудочковая, желудочковая,

б) единичная, групповая, аллоритмичная, парасистолическая,

в) ранняя, поздняя;

2. пароксизмальная тахикардия

а) наджелудочковая (предсердная), предсердно-желудочковая,

б) желудочковая;

3. непароксизмальная тахикардия

а) предсердная с предсердно-желудочковой блокадой и без нее,

б) предсердно-желудочковая,

в) желудочковая.

II. Нарушения проводимости

1. Синоаурикулярная блокада

2. Внутрисердечная блокада

3. Предсердно-желудочковая блокада I, II,

III степени

4. Внутрижелудочковая блокада:

а) односторонняя, двусторонняя,

б) неполная, полная,

в) постоянная, преходящая

III. Комбинированные аритмии

1. Синдром слабости синусового узла

2. Предсердно-желудочковая диссоциация

3. Синдром преждевременного возбуждения

желудочков

Особенности сердечных аритмий в детском возрасте:

- преобладают аритмии функционального характера;
- часто связаны с врожденными пороками сердца;
- внезапное появление пароксизмов;
- быстрое развитие сердечной недостаточности.

Критерии *нормального синусового ритма*:

регулярный последовательный ряд R-R,

постоянная морфология зубца P в данном отведении,

зубец P предшествует каждому комплексу QRS,

положение ЭОС в пределах сектора 0-90°,

нормальный комплекс QRS.

Синусовая аритмия

чередующиеся периоды учащения и урежения сердечных сокращений, обусловлена изменяющейся частотой генерации импульсов в синусо-предсердном узле.

Дыхательная аритмия

во время вдоха частота пульса увеличивается, а во время выдоха замедляется, чаще встречается у детей в пре- и пубертатном возрасте, связана с влиянием повышенного тонуса блуждающего нерва при дыхании на генерирование импульса в синусовом узле.

Синусовая аритмия, не зависящая от дыхания,
во всех возрастных группах,
при поражении сердца, обусловленном интоксикацией,
воспалительным процессом,
после приема лекарственных препаратов (дигоксин).

На ЭКГ:
интервалы P-P или R-R отличаются на 0,15 с и более,
интервалы P-Q и форма зубца P, как правило, остаются постоянными,
комплекс QRS без изменений.

Синусовая тахикардия:

физическое или эмоциональное перенапряжение,
повышение температуры тела,
прием медикаментов (адреналин, эуфиллин и др.),
тиреотоксикоз,
органические заболевания сердца,
сердечная недостаточность,
неблагоприятное течение перинатального периода,
при невротическом развитии личности.

Жалобы:

повышенная утомляемость,
раздражительность,
сердцебиение,
кардиалгия,
нарушение сна,
страхи.

Синусовая брадикардия

у недоношенных детей,
у спортсменов,
при ревматизме,
синдроме вегетативной дисфункции,
инфекционных заболеваниях (грипп, вирусный
гепатит, брюшной тиф),
черепно-мозговой травме,
гипотиреозе.

Жалобы:

при значительно выраженной брадикардии –
слабость, утомляемость.

Специального лечения не требуется, при
адекватном лечении основного заболевания
исчезает.

Синдром слабости синусового узла
утрата его способности быть водителем
сердечного ритма,
депрессия формирования импульса,
нарушение проведения импульса,
сочетание указанных расстройств.

Причины:
органические изменения в синусовом узле
(идиопатические миокардиты, реже – ревматические
или врожденные пороки сердца),
функциональный характер,
идиопатические формы.

Клинические проявления:

тахы-брадикардия (наджелудочковая тахикардия чередуется с наджелудочковой брадикардией или с остановкой синусового узла),
синусовая брадикардия,
синоаурикулярная блокада,
периоды остановки синусового узла,
суправентрикулярная пароксизмальная тахикардия,
брадисистолическая форма мерцательной аритмии.

На ЭКГ признаки:

синусовой брадикардии,
синоаурикулярной блокады,
асистолии.

Пароксизмальная тахикардия

нарушение ритмичной деятельности сердца в виде частых сокращений при нормальной их последовательности,

ЧСС превышает 200 в минуту у детей раннего возраста, 150 в минуту у детей старшего возраста.

Приступ начинается и заканчивается внезапно, длительность от нескольких минут до нескольких дней, очень редко недель,

частота от нескольких раз в день до нескольких раз в год.

По месту возникновения:

наджелудочковая (предсердная, из предсердно-желудочкового узла),

желудочковая.

Наджелудочковая пароксизмальная тахикардия

без органической патологии сердца,
синдром WPW,
острые инфекционные заболевания.

Приступ начинается и заканчивается внезапно,
ЧСС 180-320 в минуту,
длительность от нескольких секунд до
нескольких часов, редко более 2-3 дней.

Жалобы:

сердцебиение,

пульсация в висках,

обморок,

тошнота,

рвота,

темные круги перед глазами,

страх смерти,

нехватка воздуха,

повышенная потливость.

Отмечаются:

**бледность кожных покровов,
повышение температуры тела,
полиурия,
набухание шейных вен.**

**В межприступный период
изменения на ЭКГ, характерные для синдрома
WPW:
укорочение интервала R-R,
медленный подъем начальной волны комплекса
QRS.**

Желудочковая пароксизмальная тахикардия

кардит,
кардиомиопатия,
синдром удлиненного интервала Q-T,
синдром слабости синусового узла.
Начало внезапное,
после физического или эмоционального
перенапряжения,
ЧСС 120-140 в минуту.

Жалобы:

одышка,
боль в сердце,
чувство тяжести за грудиной.

Клиническая картина:

общее состояние всегда тяжелое, больные пребывают в состоянии шока, вегетативные проявления минимальные, пульсация шейных вен с частотой, намного меньшей частоты артериального пульса, быстро развивается сердечная недостаточность, угрожающий признак – переход в фибрилляцию желудочков.

На ЭКГ:

значительное укорочение интервала R-R, уширение и деформация комплекса QRS, зубец P обычно не дифференцируется, зубец T деформированный, дискордантно направленный относительно QRS.

Непароксизмальная тахикардия
ускоренный эктопический ритм,
начинается и заканчивается постепенно,
ЧСС не превышает 140 в 1 минуту.

Наджелудочковая, желудочковая.

Экстрасистолия

внеочередное (преждевременное) сокращение сердца.

Причины:

кардит,

дистрофия миокарда,

кардиомиопатия,

экстракардиальные нарушения симпатической и парасимпатической нервной системы,

прием препаратов наперстянки,

катетеризация сосудов,

острые респираторные инфекции.

В зависимости от места возникновения:

наджелудочковые (встречаются чаще) и

желудочковые экстрасистолы.

Предсердные экстрасистолы

укорочение интервала R-R в
предэкстрасистолическом цикле,
зубец P уширен, деформирован, положителен, а
при возникновении экстрасистол в нижних отделах
отрицателен в отведениях II, III, aVF,
при раннем возникновении экстрасистолы
возможно наложение зубца P на зубец T
предшествующего комплекса,
комплекс QRS остается неизменным,
неполная компенсаторная пауза.

Экстрасистолы из предсердно-желудочкового соединения

зубец P отрицательный в отведениях II, III и aVF,
регистрируется сзади комплекса QRS или
сливается с ним,
интервал P-Q менее 0,12 с,
комплекс QRS не изменен,
неполная компенсаторная пауза.

Желудочковые экстрасистолы

укорочение интервала R-R перед экстрасистолой,
отсутствие зубца P в экстрасистолическом
комплексе,
деформация и уширение комплекса QRS,
дискордантность зубца T основному зубцу
желудочкового комплекса,
полная компенсаторная пауза.

По месту возникновения – *левожелудочковые* и
правожелудочковые.

Левожелудочковые

в I отведении глубокий и широкий зубец S,
в III – высокий расщепленный зубец R,
в V1-2 – высокий уширенный (более 0,04 с) R,
в V5-6 – низкий R, глубокий, уширенный,
зазубренный S.

Правожелудочковые

в I отведении широкий и расщепленный зубец R,

в III - глубокий уширенный зубец S,

в V1-2 – глубокий и широкий зубец S с высокой и положительной волной T,

в V5-6 – высокий уширенный и расщепленный зубец R с отрицательной и ассиметричной волной T.

По характеру экстрасистолы делят на
номотопные (исходящие из одного эктопического
очага)

политопные (многоочаговые).

Различают
одиочные,
парные (по 2),
групповые, или залповые (по 3 и больше)
экстрасистолы.

По частоте
редкие – до 5 в минуту,
средней частоты – 6-15 в минуту,
частые – более 15 в минуту.

В зависимости от чередования нормальных и экстрасистолических сокращений выделяют:

бигеминию – экстрасистолическое сокращение следует за каждым нормальным комплексом,
тригеминию – через два,
квадригеминию – через три.

Мерцательная аритмия

редко бывает без заболеваний сердца,

отличается хаотичностью, быстротой и

некоординированностью между собой фибрилляций отдельных частей мышц предсердий,

частота предсердных импульсов – до 600 в мин.,

полная аритмия в работе желудочков,

пульс неправильный,

дефицит пульса,

быстро развивается сердечная недостаточность.

На ЭКГ:

зубец Р отсутствует,

появляются волны мерцания (F-волны) предсердий,

интервалы R-R различны по времени, нерегулярны.

Блокада

нарушение прохождения импульса по проводящей системе сердца.

Частичная блокада – замедление или задержка импульса,

Полная блокада – полное прекращение прохождения импульса.

В зависимости от места нарушения проведения импульса:

синаурикулярная блокада,
внутрипредсердная,
предсердно-желудочковая,
внутрижелудочковая,
правой и левой ножек пучка Гиса и миоцита
сердечного проводящего (волокон Пуркинье).

Предсердно-желудочковая блокада

нарушается проведение импульсов от предсердий к желудочкам.

Преходящая – персистирующая,
врожденная – приобретенная,
полная – неполная.

Неполная блокада I степени

замедление предсердно-желудочковой проводимости
удлинение интервала P-Q более 0,18-0,2 с,
зубец P связан с комплексом QRS,
чаще носит функциональный характер,

Жалобы:

повышенная утомляемость,
головокружение,
боль в сердце.

Неполная блокада II степени типа Мобитц-1 (периоды Самойлова-Венкебаха)

прохождение каждого последующего импульса через предсердно-желудочковый узел постепенно замедляется до наступления прекращения проводимости. Вслед за этим проводимость вновь восстанавливается до нормы и указанные явления повторяются.

На ЭКГ:

постепенное удлинение интервала P-Q в 2-5 последовательных циклах,
в следующем цикле – выпадение комплекса QRS,
зубец P регистрируется,
на месте желудочкового комплекса появляется пауза.

Неполная блокада II степени типа Мобитц-2

внезапное прекращение поступления предсердных импульсов в желудочки и выпадением отдельных желудочковых комплексов без предшествующего прогрессирующего удлинения интервала P-Q.

Полная блокада III степени

импульсы от предсердий к желудочкам не проводятся.

Предсердия сокращаются в ритме синусового узла, желудочки – в ритме, исходящем из предсердно-желудочкового соединения.

На ЭКГ:

регистрируются одновременно, накладываясь друг на друга, два этих правильных независимых ритма, возникают самые разнообразные взаимоотношения между зубцом P и комплексом QRS.

Полная блокада правой ножки пучка Гиса

На ЭКГ:

продолжительность комплекса QRS более 0,1-0,12 с,
комплекс QRS в отведениях V1-2 имеет вид RSR

или M-образный, или зазубренный, в отведениях V5-6
– вид RS с широким сглаженным зубцом S,

сегмент S-T снижен, зубец T инвертирован в
отведениях III, V1-2 (в отведениях с доминирующим
зубцом R),

сегмент S-T приподнят и вертикально переходит в
зубец T в отведениях I, aVL, V5-6 (в отведениях с
преимущественно отрицательным комплексом QRS),
отклонение электрической оси сердца вправо.

Неполная блокада правой ножки пучка Гиса

На ЭКГ:

глубокое расщепление комплекса QRS в отведениях V1-2,

продолжительность в стандартных отведениях меньше 0,1 с.

Полная блокада левой ножки пучка Гиса

На ЭКГ:

комплекс QRS в отведениях V5-6 широкий (более 0,12 с.), деформированный (чаще М-образный), в отведениях V1-2 – типа rS или QS,

сегмент S-T снижен, зубец Т инвертирован в отведениях I, aVL, V5-6 (в отведениях с доминирующим зубцом R),

сегмент S-T приподнят и переходит в положительный зубец Т в отведениях III, V1-2 (в отведениях с преимущественно отрицательным комплексом QRS),

отклонение электрической оси сердца влево.

Неполная блокада левой ножки пучка Гиса

На ЭКГ:

в комплексе QRS в отведениях V5-6 отсутствует зубец q, на восходящей стороне зубца R имеется излом,

длительность комплекса QRS меньше 0,1 с.

Синдром преждевременного возбуждения желудочков, или синдром WPW

На ЭКГ:

укорочение интервала P-Q (меньше 0,12 с),
уширение комплекса QRS (более 0,1 с),
деформация комплекса QRS со сглаженным или
зазубренным началом в виде дельта-волны (пологий
начальный отрезок восходящего колена зубца R,
заканчивающийся небольшими зазубринами),
дискордантно направленные сегмент S-T и зубец
T по отношению к комплексу QRS,
тенденция к приступам наджелудочковой
тахикардии.

Тактика врача при назначении терапии нарушений ритма сердца

1. По возможности устранить причину аритмии.
2. Оценить состояние гемодинамики.
3. Выявить основное и сопутствующее заболевания.
4. В случае органического поражения сердца обязательна терапия основного заболевания.
5. При вегетативных дисфункциях лечение проводить с учетом их типа.
6. Санация очагов хронической инфекции.
7. Назначение щадящего режима и диеты, обогащенной витаминами, калием и другими минералами.
8. Назначение медикаментозной терапии.

Основные направления в выборе медикаментозных средств для борьбы с аритмиями:

1. использование препаратов, воздействующих на нарушенный при аритмии электролитный баланс миокарда,
2. применение противоаритмических средств,
3. назначение медикаментов, влияющих на обмен веществ в миокарде с улучшением его биоэнергетических процессов.

Показания для назначения антиаритмических препаратов

- * наличие соответствующих жалоб
- * стойкая синусовая тахикардия
- * желудочковая экстрасистолия
- * приступ пароксизмальной тахикардии
- * мерцательная аритмия
- * нарушение гемодинамики (для поддержки гемодинамики у детей грудного возраста частота сокращений желудочков должна быть не менее 60 в минуту, для детей старшего возраста – не менее 45 в минуту)
- * при бессимптомных аритмиях антиаритмические препараты не назначаются.

Классификация ААП

(Vaughan-Williams, 1969, 1984):

I класс – блокаторы натриевых каналов,

II класс – блокаторы β -адренергических рецепторов (пропранолол, атенолол, метопролол и др.),

III класс – препараты, увеличивающие продолжительность потенциала действия и рефрактерность миокарда, блокаторы калиевых каналов (амиодарон, соталол, ибутилид, дофетилид и др.),

IV класс – блокаторы кальциевых каналов (верапамил, дилтиазем).

Классификация ААП I класса (D.Harrison, 1979)

IA – продлевают реполяризацию (хинидин, прокаинамид и др.),

IB – сокращают реполяризацию (лидокаин, тримекаин и др.),

IC – практически не влияют на реполяризацию (пропафенон, флекаинид и др.).

Реабилитация детей с аритмиями

1. Соблюдение щадящего режима, создание психологического микроклимата в семье, школе.
2. Рациональное питание соответственно возрасту с введением в рацион продуктов, обогащенных калием (абрикосы, чернослив, виноград, сухофрукты, печеный картофель, свекла), свежих соков.
3. При вегетативных дисфункциях – закаливающие процедуры, плавание, контрастный душ, обливание, обтирание прохладной водой.
4. Детям с экстракардиальной экстрасистолией – психотерапия, электросон, гипноз, иглорефлексотерапия.

5. При экстрасистолиях на фоне дистрофии миокарда – курсы метаболитов (рибоксин, калия оротат, панангин, кокарбоксилаза, витамины В5, В15 в возрастных дозировках) по 4-6 нед. 2 р/год.

6. Для профилактики приступов пароксизмальной тахикардии назначают седативные препараты (препараты корня валерианы, боярышника, фенобарбитал), метаболиты.

7. При частых пароксизмах показаны антиаритмические препараты перорально: новокаинамид, этмозин, тразикор, кордарон.

8. При постоянных, частых пароксизмах необходимо решать вопрос об оперативном вмешательстве (имплантация кардиостимулятора).

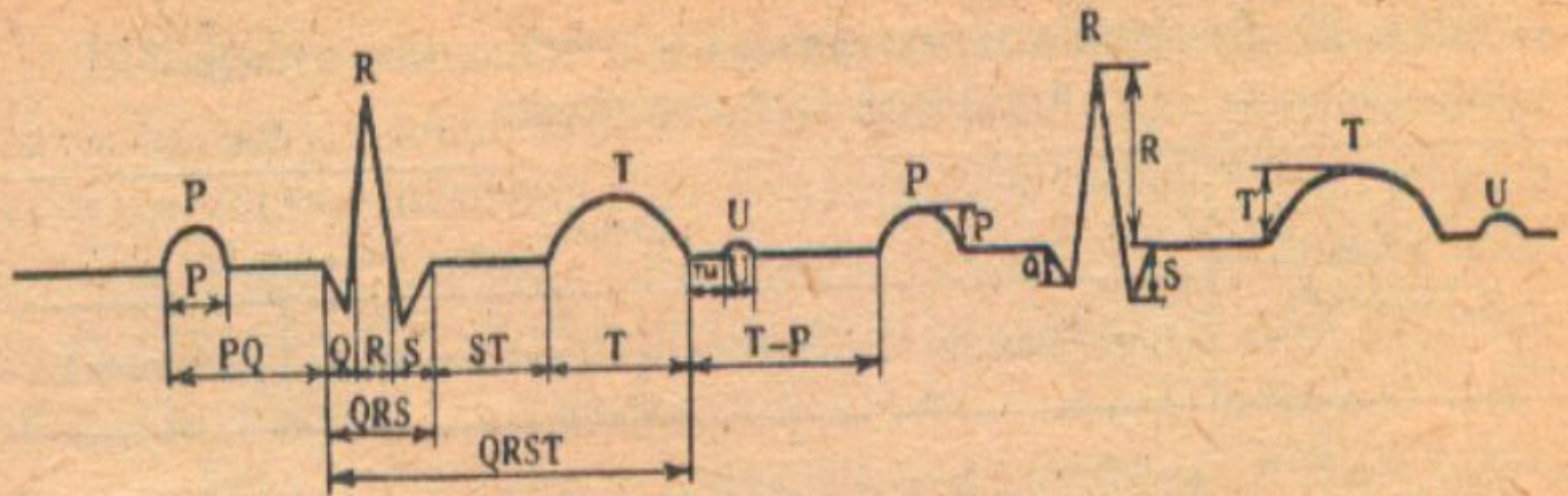
9. Дети с идиопатическими атриовентрикулярными блокадами при себе всегда должны иметь изадрин в таблетках и в случае возникновения приступов Морганьи-Адамса-Стокса или его эквивалентов использовать препарат в качестве первой помощи (по 1-2 таблетки под язык).

10. При всех видах аритмий обязательна санация очагов хронической инфекции, лечение сопутствующих заболеваний и продолжение лечения основной патологии.

11. Санаторно-курортное лечение в местных санаториях или на Черноморском побережье (в нежаркое время года).

12. Плановая госпитализация показана при впервые выявленной аритмии на фоне удовлетворительного состояния, в случае неэффективности лечения в условиях поликлиники и для проведения хирургического вмешательства.

13. В случае нарушения гемодинамики и для оказания неотложной помощи больные подлежат срочной госпитализации.



Р и с. 32. Схема нормальной электрокардиограммы. Техника измерения зубцов и интервалов.

