

**Қ.А.ЯСАУИ АТЫНДАҒЫ ХАЛЫҚАРАЛЫҚ ҚАЗАҚ-ТҮРІК
УНИВЕРСИТЕТІ
ШЫМКЕНТ МЕДИЦИНА ИНСТИТУТЫ
ИНТЕРНАТУРА
ХИРУРГИЯ, АНЕСТЕЗИОЛОГИЯ-РЕАНИМАЦИЯ КАФЕДРАСЫ**

**Жедел холецистит. Жіктемесі, диагностикасы, саралау диагностикасы.
Арудың асқынулары, асқынуларды диагностикалау.
Емдеу тәсілі. Хирургиялық ем қолдану көрсетімдері. Хирургиялық емнің
түрлері.**

Орындаған: Құрбаналиев.Б

Тобы: ХҚ-604

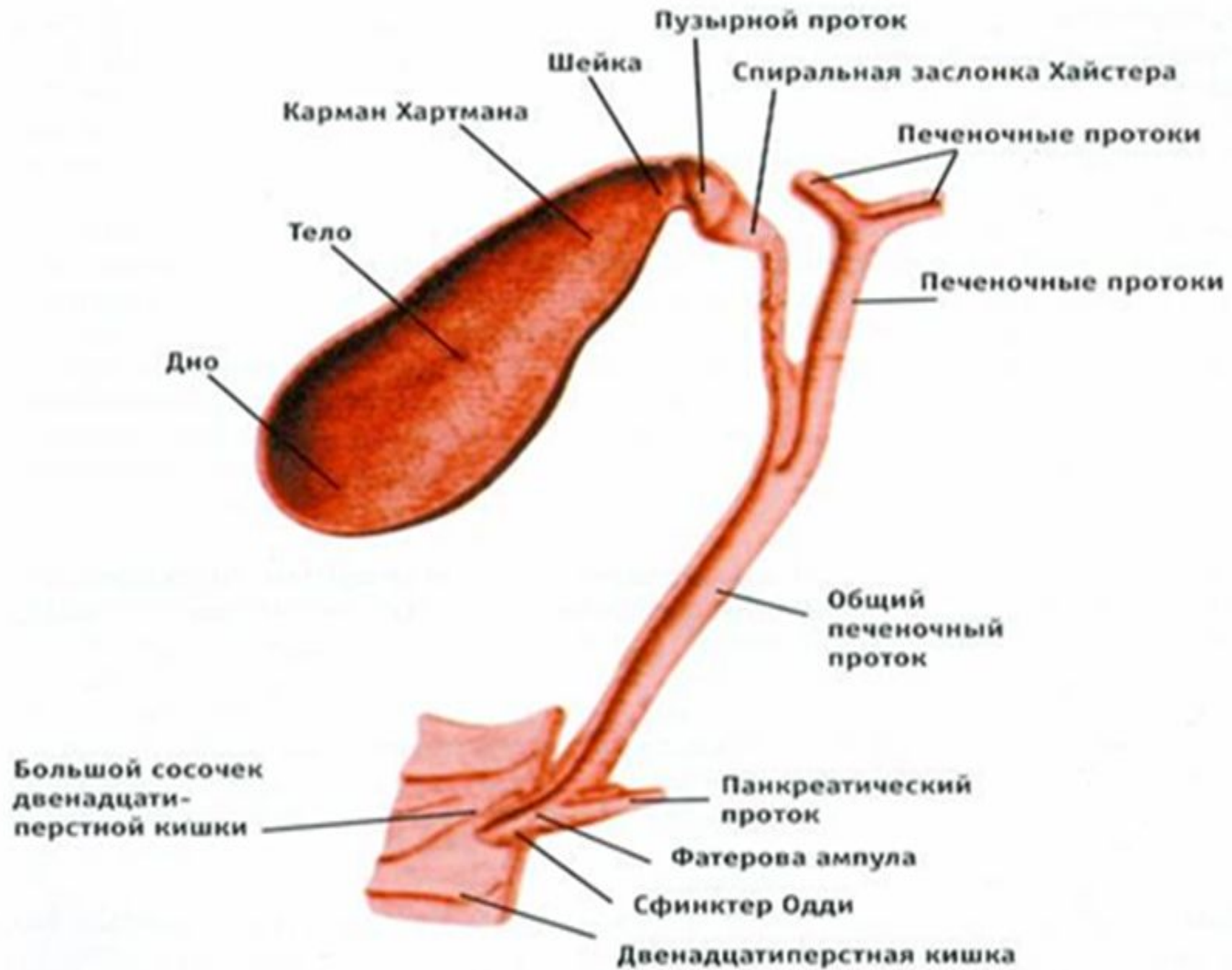
Қабылдаған: Баймедетов Р.

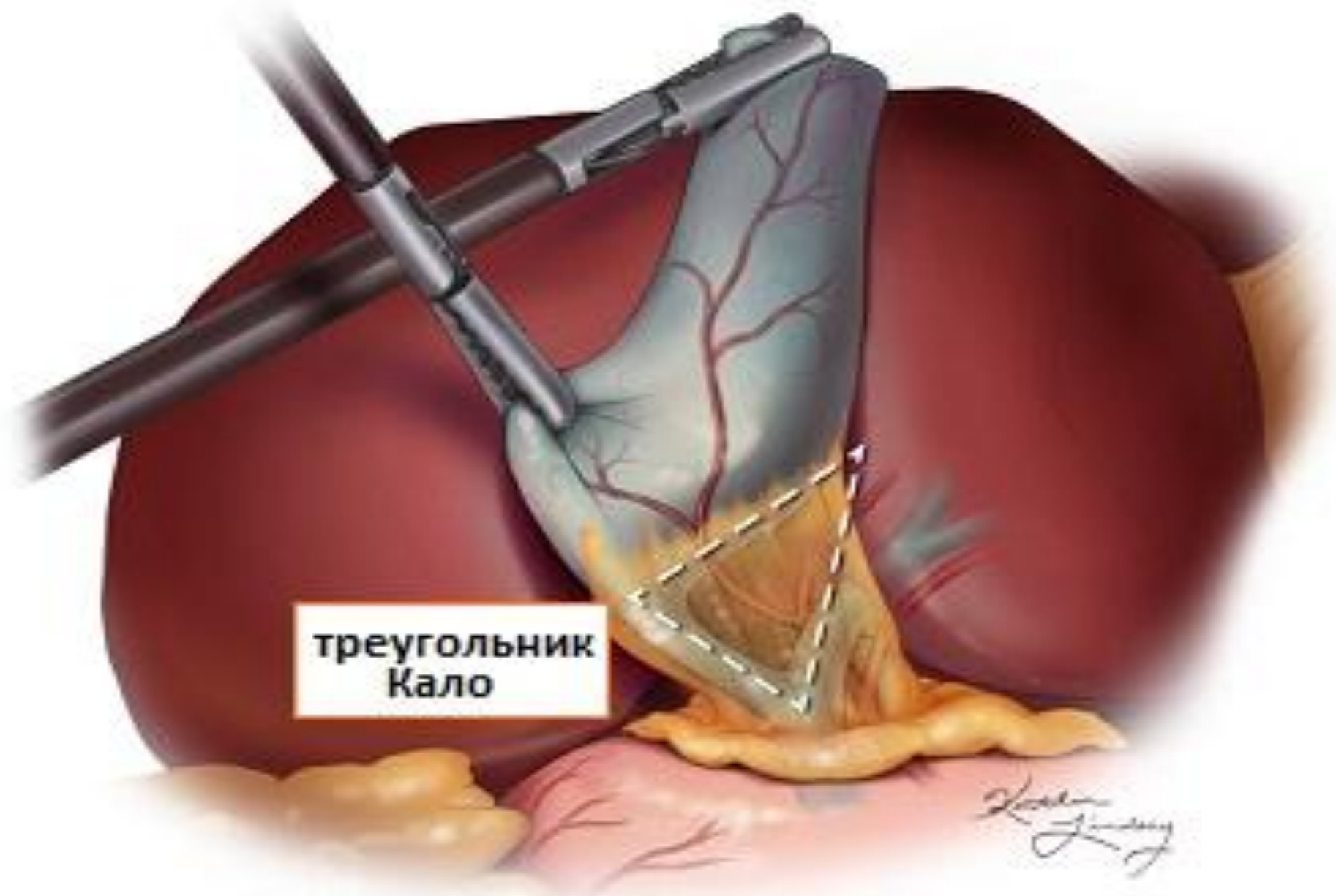
МАЗМҰНЫ

- Бауыр және өт қалтасының анатомиясы 3-5
- Өттің өту жолдары 6
- Өт қабының гистологиясы 7
- Бауыр және өт қалтасының физиологиясы 8
- Қанмен қамтамасыз етілуі 10
- Иннервациясы және лимфа жүйесі 11
- Жедел холецистит туралы түсінік 12
- Этиологиясы және патогенезі 13
- Клиникалық көрінісі 14-15
- Иррадиациясы 16
- Жіктелуі 17
- Симптомдары 18
- Диагностикасы 21-23
- Саралау диагностикасы 25
- Емі 26
- Хирургиялық ем қолдану көрсетімдері. Хирургиялық емнің түрлері. 27-31
- Асқынулары және асқынуларды диагностикалау. 32-34

Бауыр және өт қалтасының анатомиясы

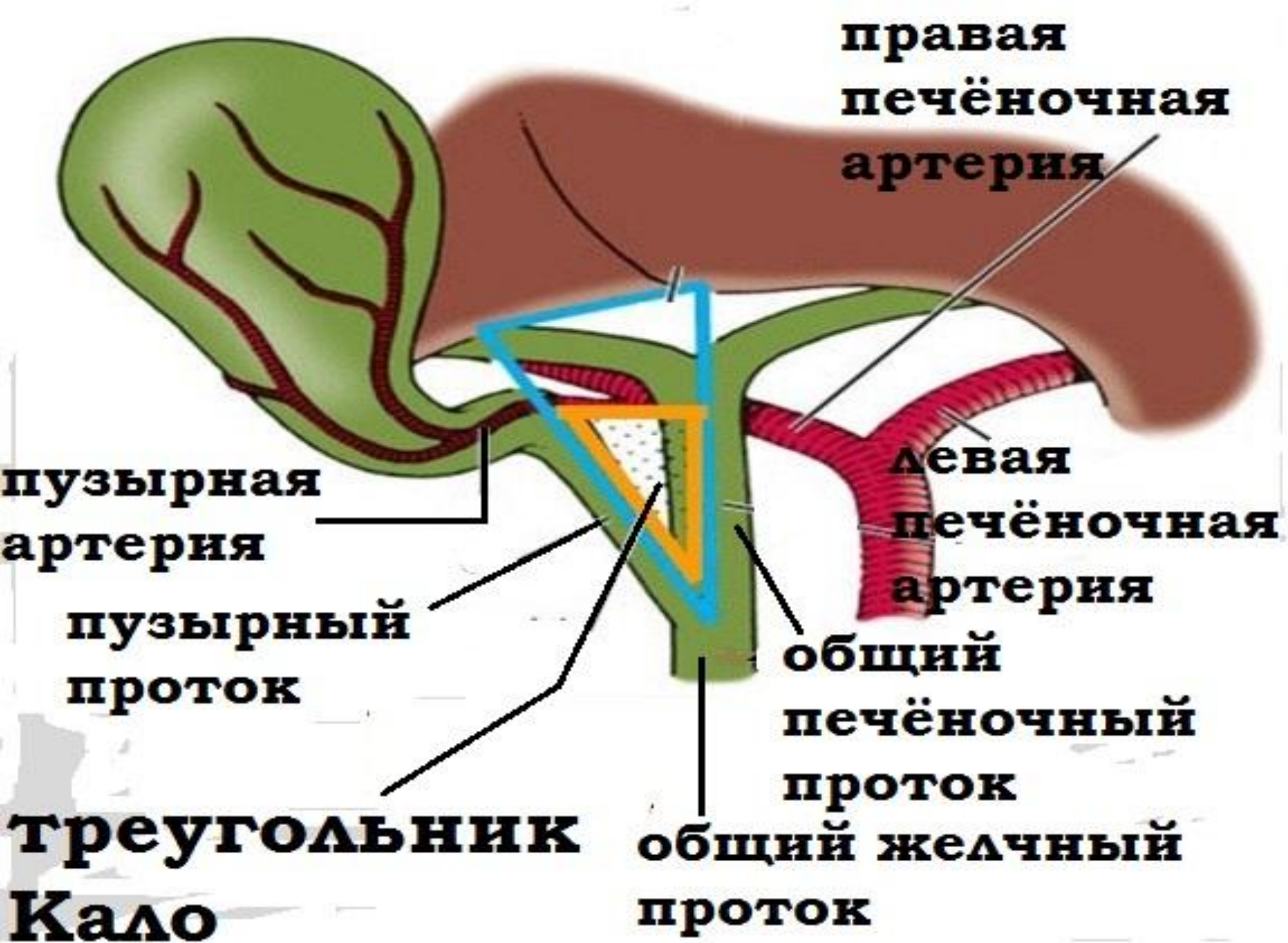- Өтқуық, сыртқы пішіні алмұрттәрізді, бауырдың өтқуығы шұңқырында орналасқан өттің қоймасы болып саналады.
- Бауырдан тыс жатқан өт жолдары (БТЖӨЖ) деген ұғымға бауыр қақпасы мен он екі елі ішек (duodenum) аралығында орналасқан ағзалар кіреді. Атап айтқанда ол ағзалар қатарына өт түтіктері мен өт қуығы (ӨҚ) жатады. БТЖӨЖ мына анатомиялық құрамалардан тұрады. Бауыр қақпасынан екі түтік, оң және сол жақ бауыр түтіктері (d. hepaticus dextra et sinistra) шығады (36-сурет). Олар бауыр қақпасынан төменгі аймақта өзара қосылып, жалпы бауыр түтігін құрайды (d. hepaticus communis). Бұл түтікке өт қуығының түтікшесі (d. cysticus) келіп құйылған жерден бастап жалпы өт түтігі басталады (d. choledohus, 35-сурет). Ол, өз кезегінде, он екі елі ішектің үлкен емізшесі орналасқан жерде сол арқылы он екі елі ішекпен жалғасады.
- Өт қабының көлемі 40-60мл, ұзындығы 8-12см, ені 30-50мм
- Өт қуығы (ӨҚ, vesica fellea) бауырдың астында (VI сегмент тұсында), оның оң жақ бөлігін жанай орналасады
- Ішкі (шырышты) қабатынан терең қарай өзекшелер (Люшка жолдары) шығады. Олар бұлшық ет, ал кейбір жағдайларда, сероза қабатына дейін жетеді. Өт қуығының мойын бөлігінде Гартман қалташығы болады, ал мойын бөлігінің түтікшеге айналатын жерінде Люткенс қысқышы (сфинктері) орналасады

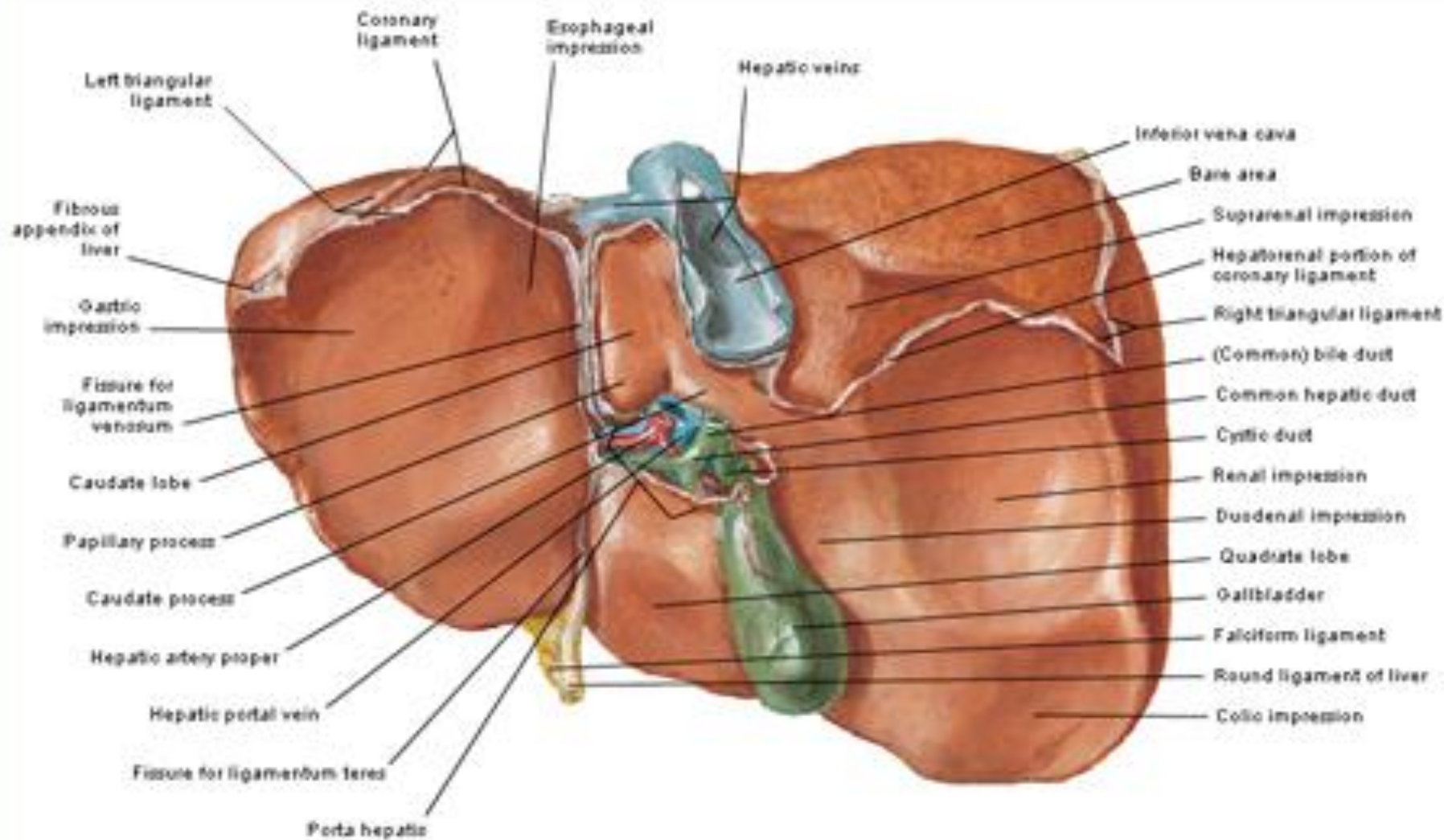


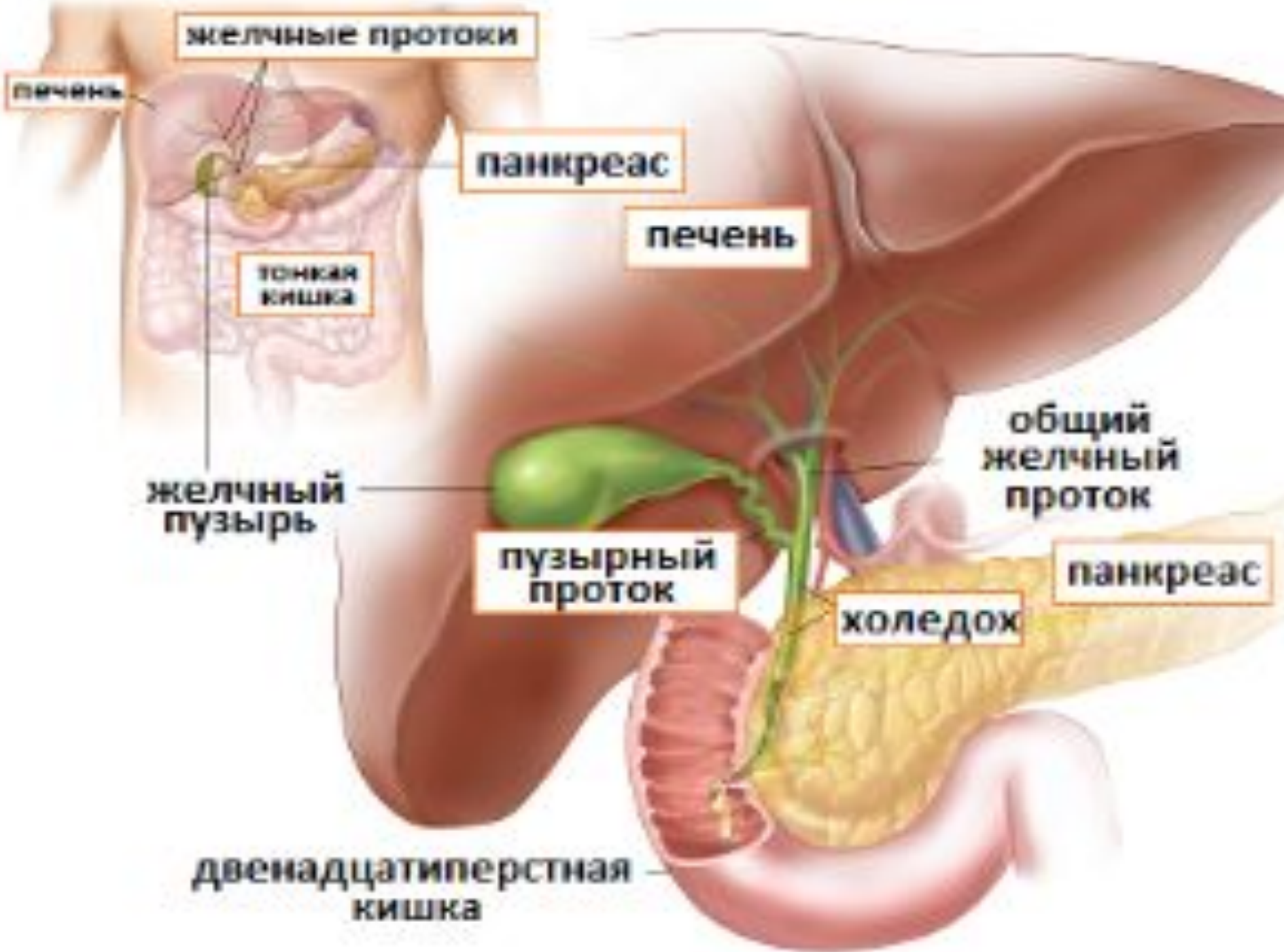

треугольник
Кало

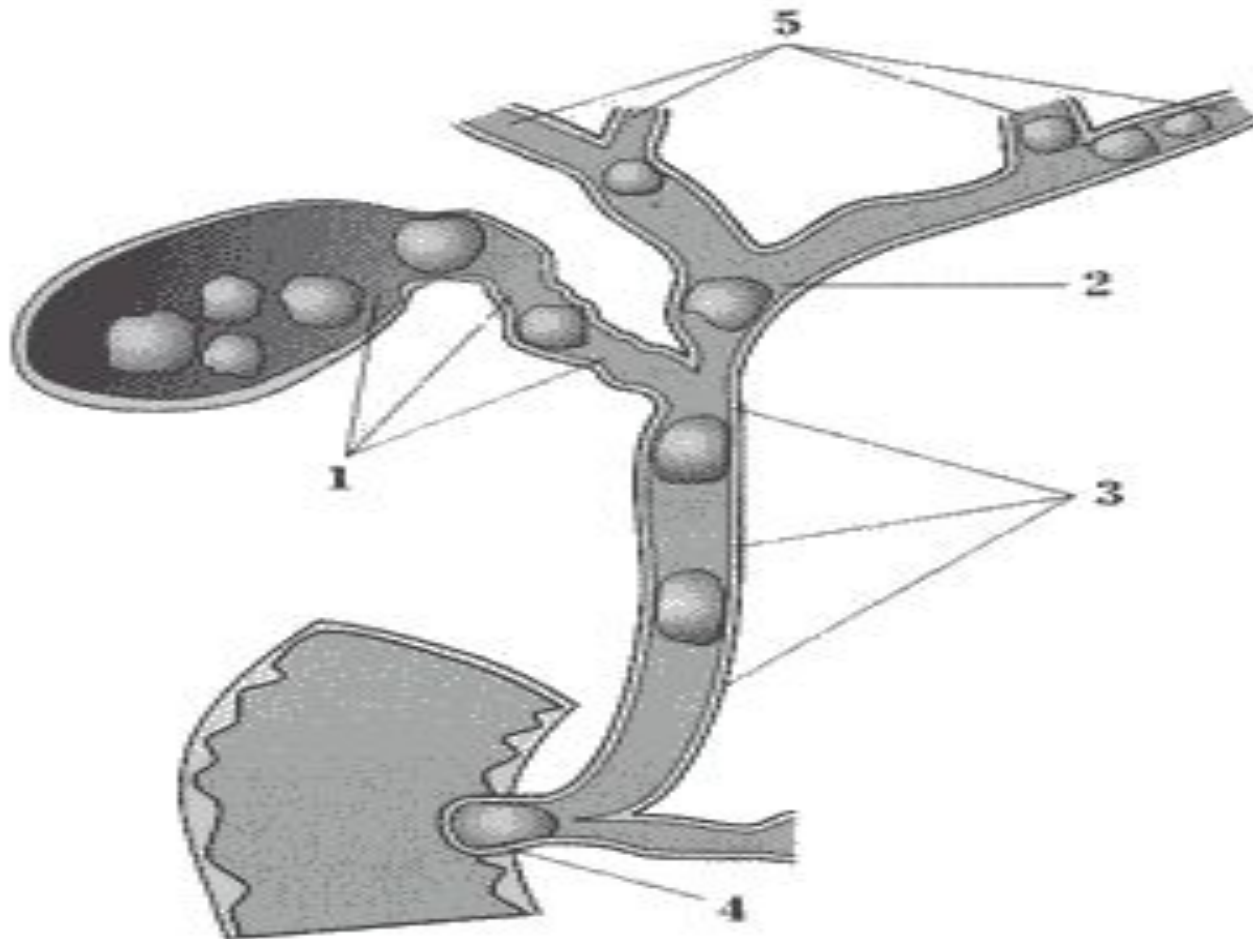
Koen Finney







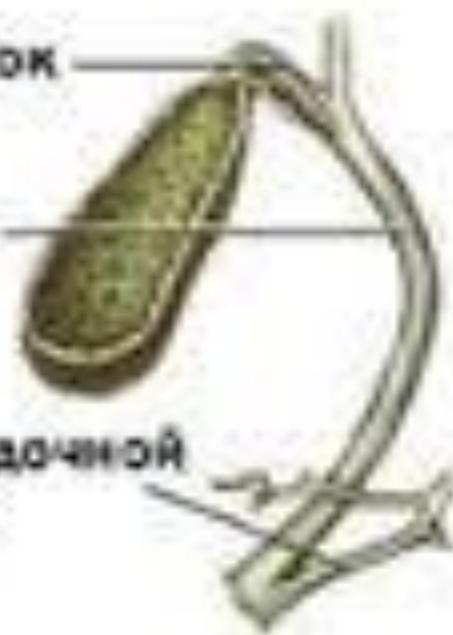Тастардың өттегі орналасуы



ПУЗЫРНЫЙ ПРОТОК

ОБЩИЙ ЖЕЛЧНЫЙ
ПРОТОК

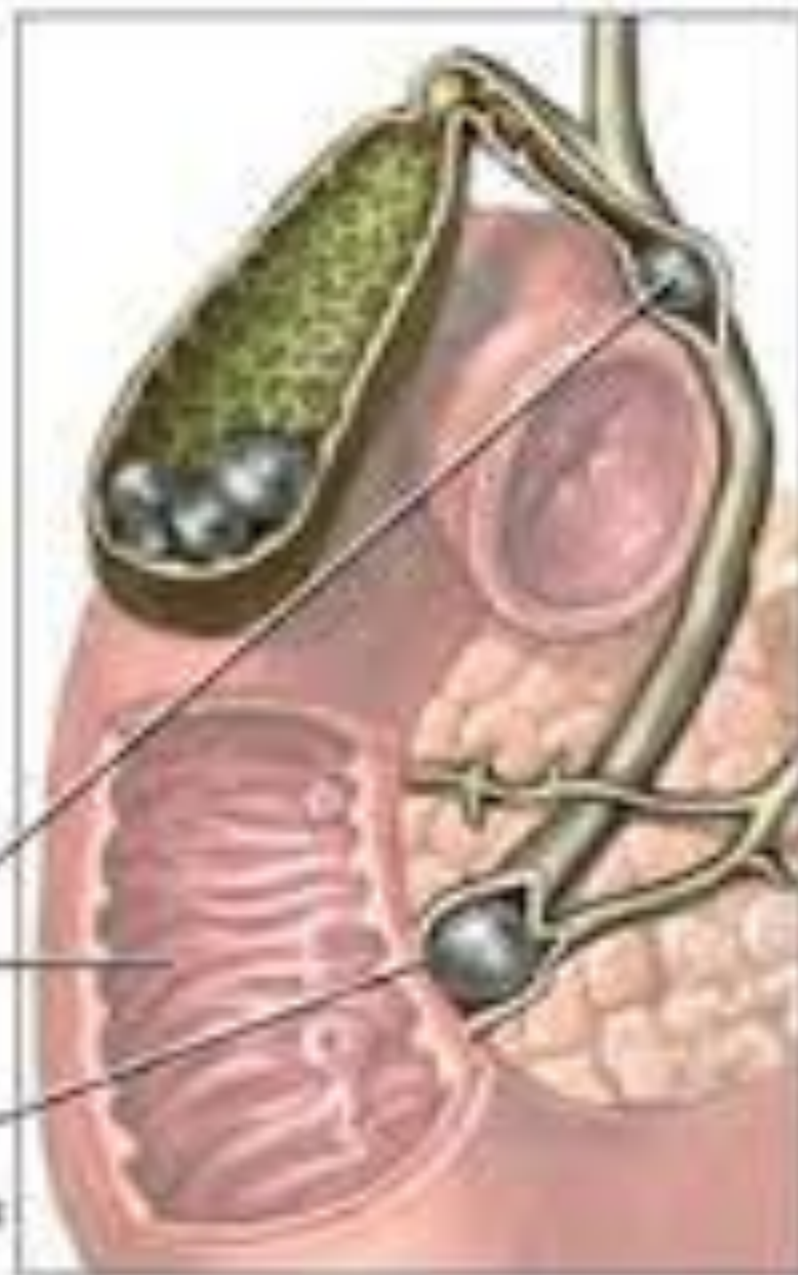
ПРОТОК ПОДЖЕЛУДОЧНОЙ
ЖЕЛЕЗЫ

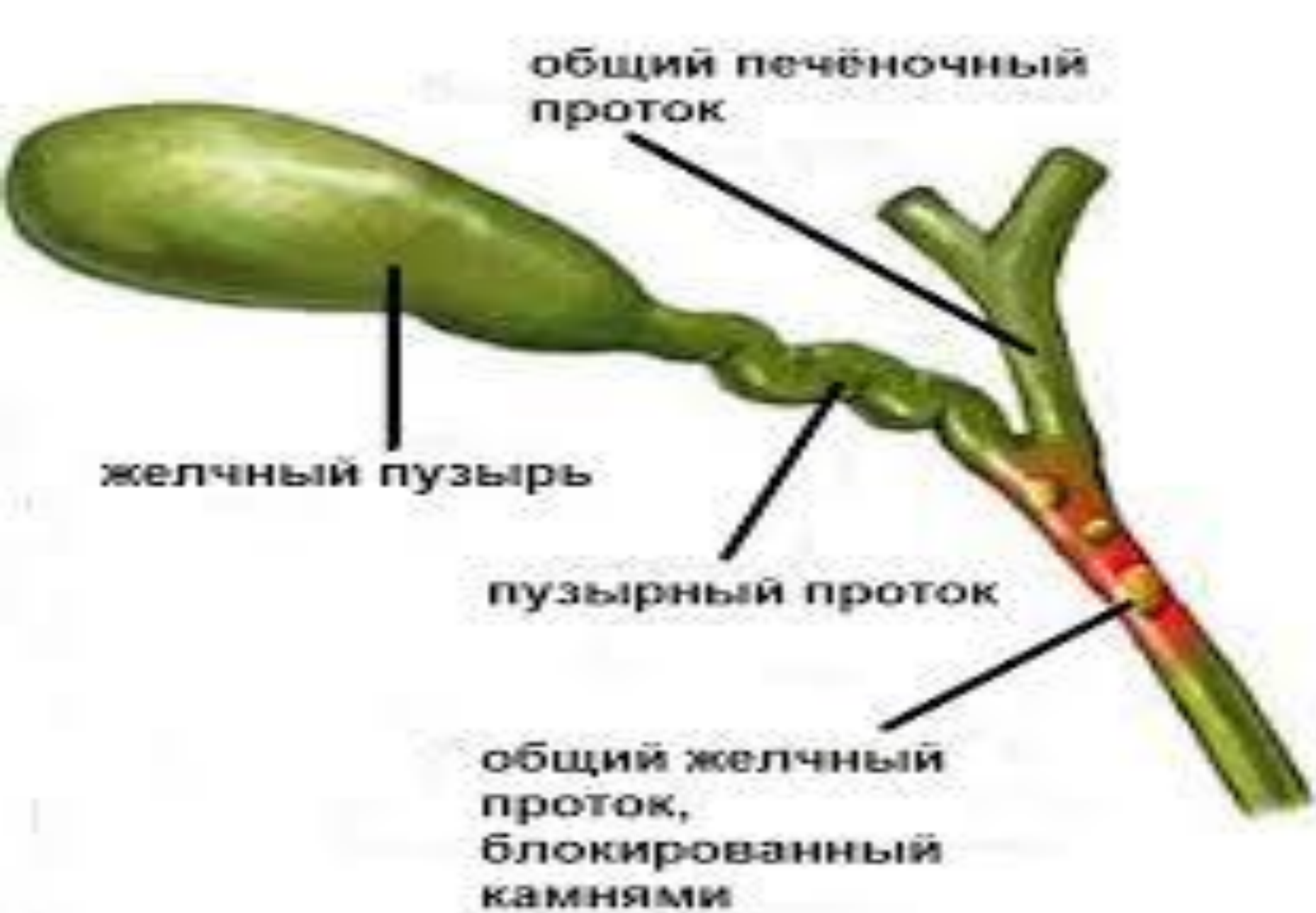

ЖЕЛЧНОКАМЕННАЯ БЛОКИРОВКА
ОБЩЕГО ЖЕЛЧНОГО ПРОТОКА

ДВЕНАДЦАТИПЕРСТНАЯ КИШКА

ЖЕЛЧНОКАМЕННАЯ БЛОКИРОВКА
ОБЩЕГО ЖЕЛЧНОГО ПРОТОКА И
ПРОТОКА ПОДЖЕЛУДОЧНОЙ ЖЕЛЕЗЫ





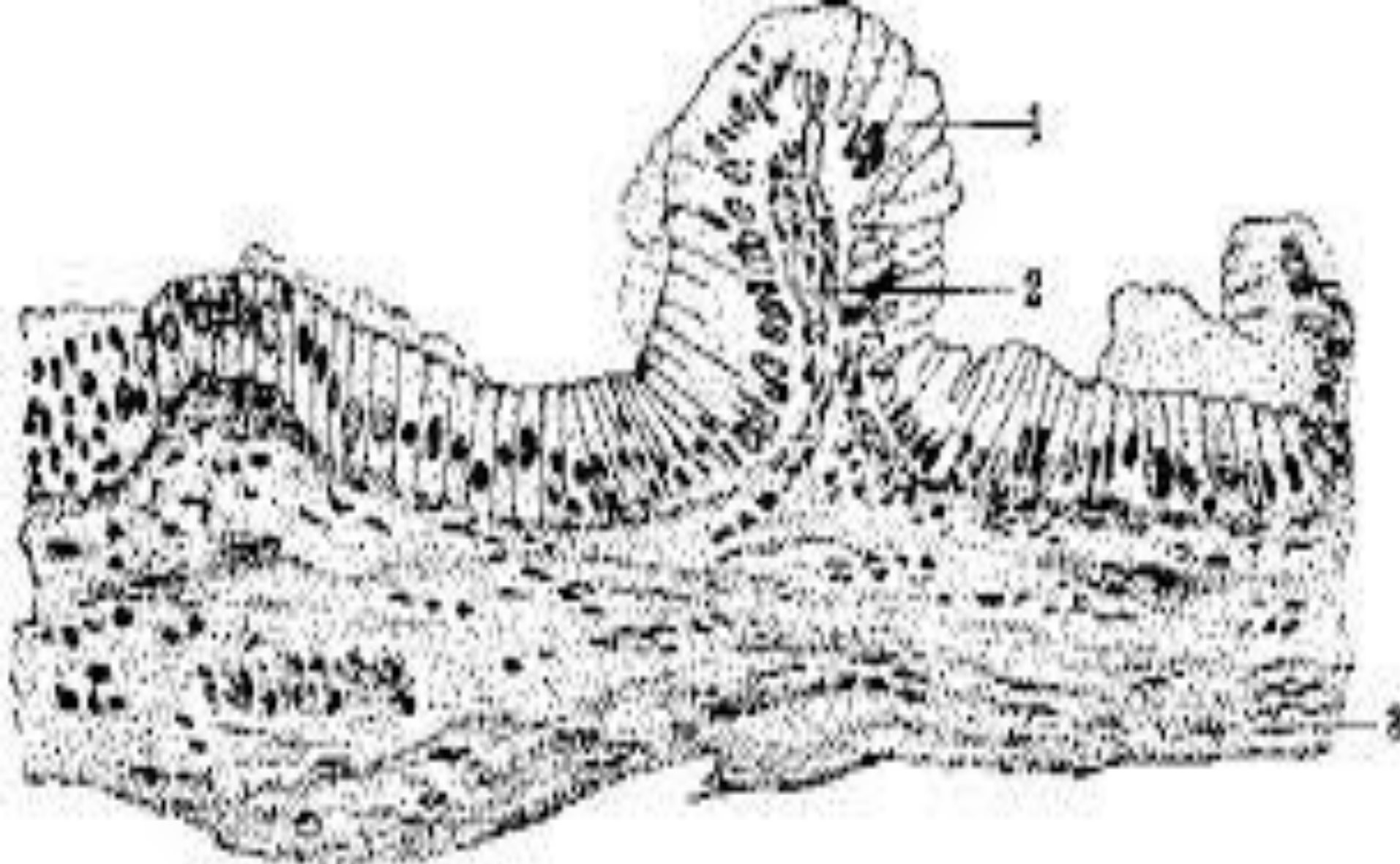
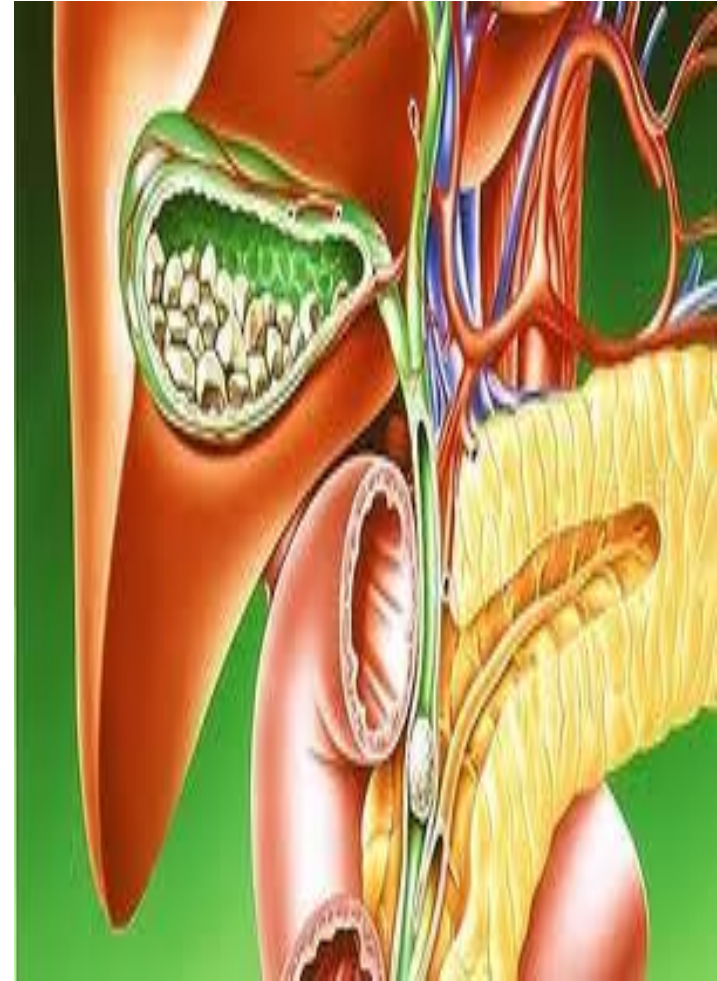

Рис. 36. Слизистая оболочка моллюска пузыря *Velonia*: 1—эпителий; 2—соединительная ткань, обрамляющая складки; 3—пучки мышечных волокон. (По Репант'у.)

Бауыр және өт қалтасының анатомиясы

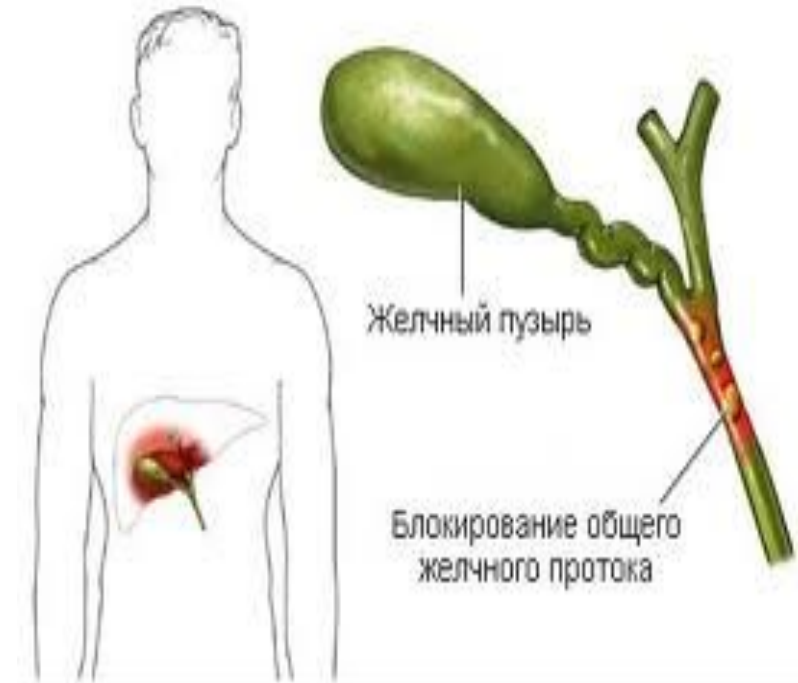
- Жалпы өт түтігінің он екі елі ішекке қосылған жеріне дейін, хирургиялық маңызы бар, төрт бөлігін ажыратады
- он екі елі ішектен жоғары орналасқан немесе супрадуоденальді бөлігі (*pars supraduodenal*)
- он екі елі ішектің артында орналасқан немесе ретродуоденальді бөлігі (*pars retroduodenalis*)
- ұйқы безі немесе панкреатикалық (*pars pancreaticus*)
- Он екі елі ішек қабырғасында орналасқан немесе интрадуоденальді (*pars intraduodenalis*) бөліктері.
- Жалпы өт түтігінің он екі елі ішекке қосылған жерінде ішектің үлкен емізшесі (Фатер емізшесі) орналасады, ал жалпы өт түтігінің соңғы (терминалды) бөлігінде бұлшық етті қысқыш (сфинктер Одди) бар

5-бет



Өттің өту жолдары

Бауыр жасушалары арқылы түзілген өт, үздіксіз өтті бойынан өткізүші бастапқы өттік түтікшелер, одан әрі үлесше аралық түтікшелер, сегменттік, зоналық, бөліктік түтікшелер арқылы бауырдан шығады. Бауырдан шыққан соң, бауырдың меншікті оң және сол өт түтіктері қосылып, жалпы бауыр түтігін ductus hepaticus communis, одан әрі өтқуықтың түтігімен ductus cysticus қосылып, жалпы өт түтігін ductus choledochus түзіп, он екі елі ішекке қарай бағыт алады. Он екі елі ішектің төмендеген бөлігінің ішкі қапталында ұйқыбездің түтігімен қосылып, он екі елі ішектің үлкен бүртігінің ішінде ampulla hepatopancreatica ға ашылады. Өт түтігі мен ұйқыбез түтігінің қосылған жерінді, он екі елі ішектің дөңгелек бұлшықеттік қабаты өт түтігінің қысқыш бұлшықетін құрауға қатысады.



варианты впадения проток пузыря в

общий желчный проток

6-бет

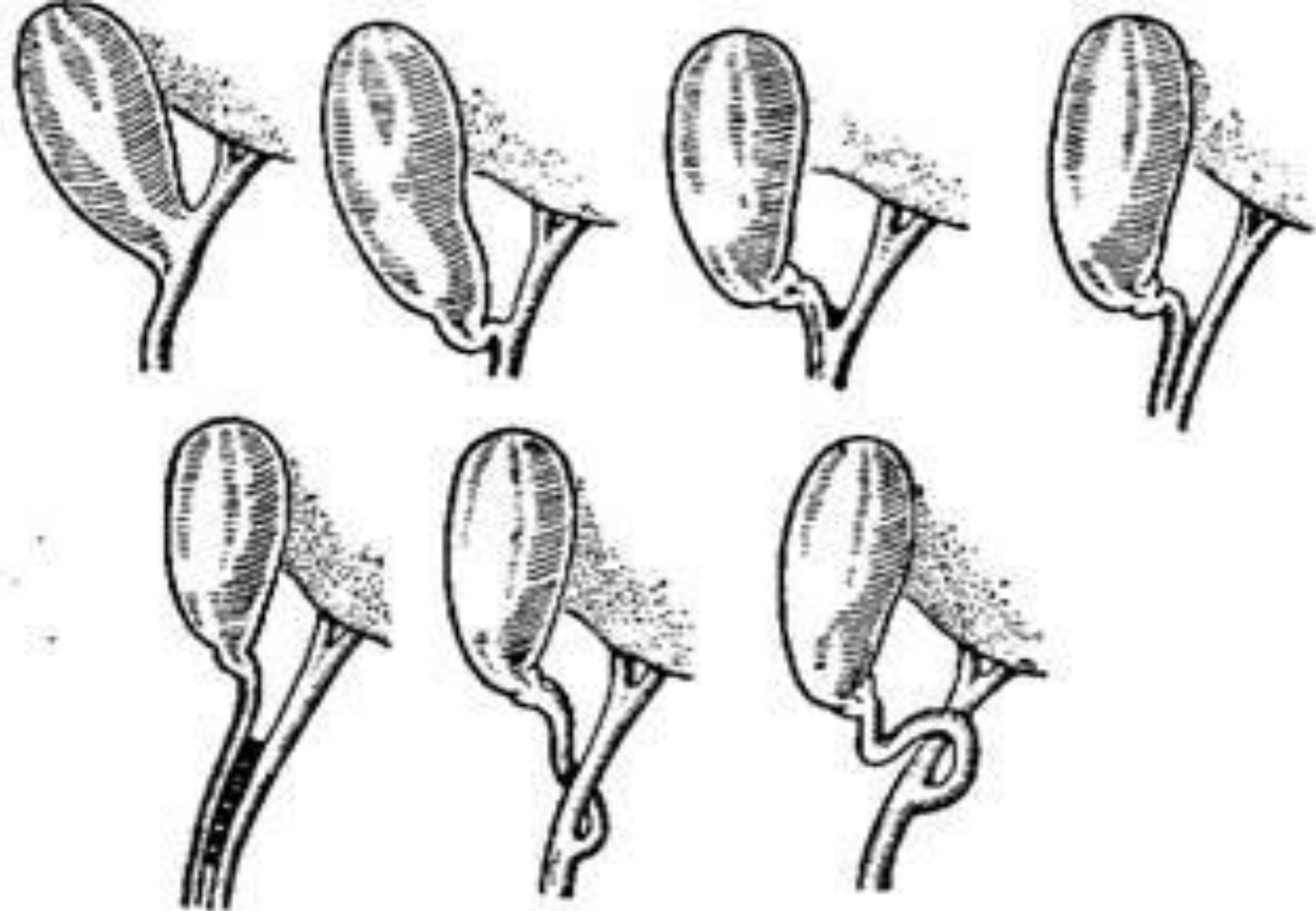
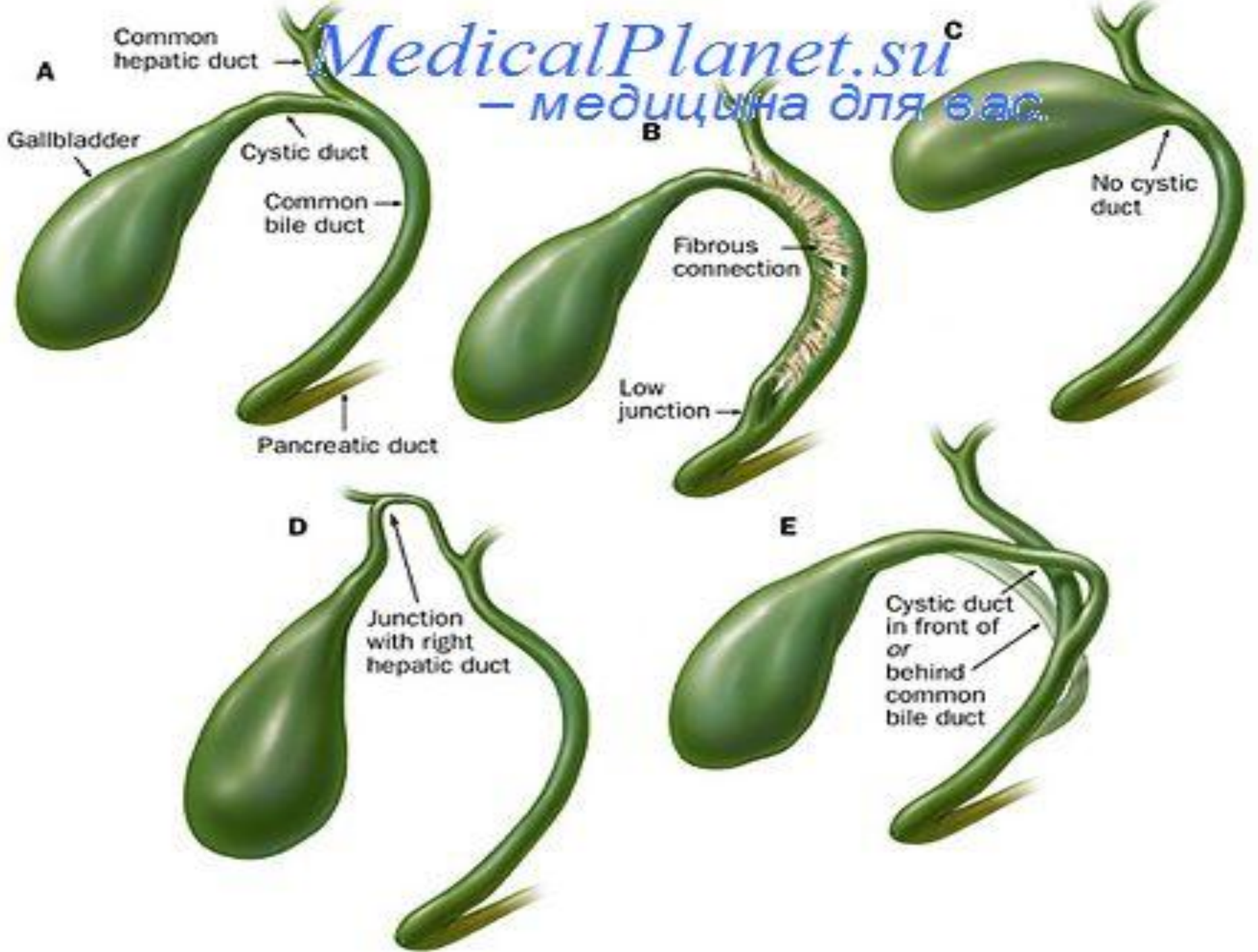


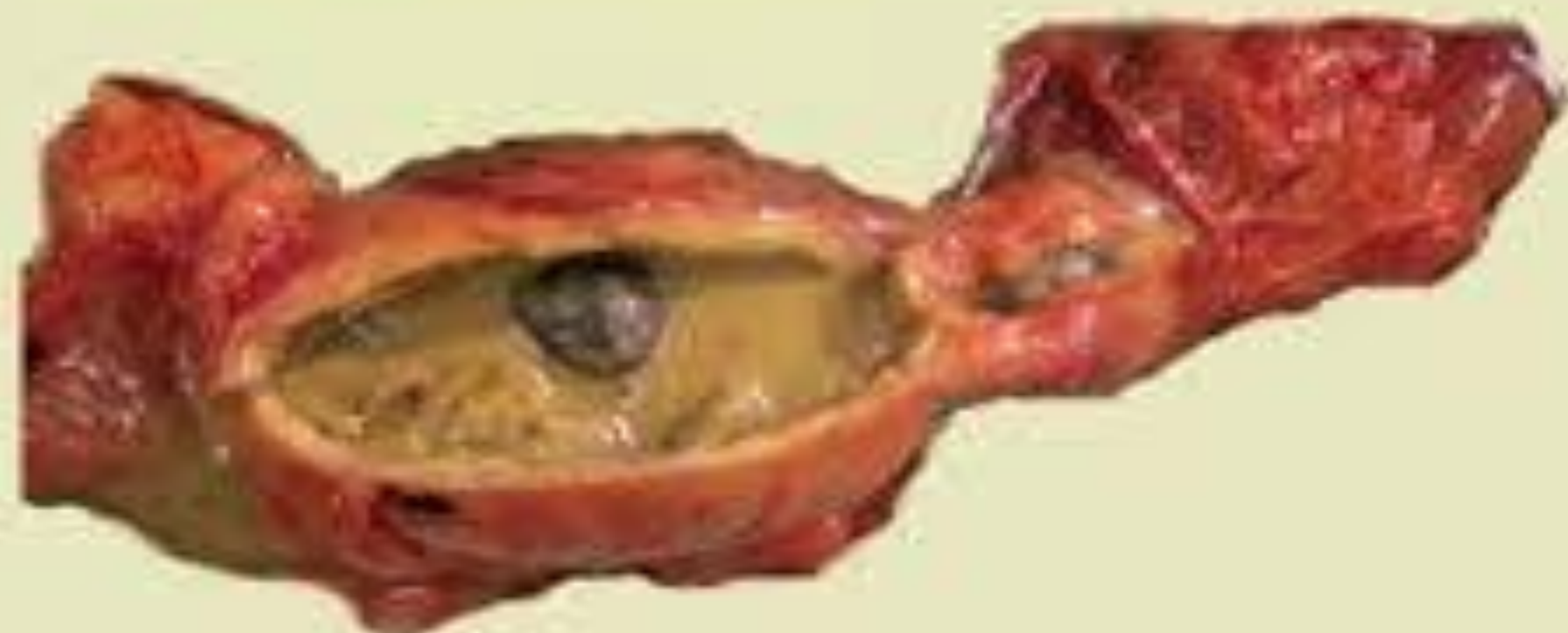Рис. 10. Вариации соединения желчного пузыря и его протока с печеночным протоком.



Өт қабының гистологиясы

- **Өтқуық қабырғасының құрылысы.**
- Өтқуық қабырғалары: шырышты, шырышасты, бұлшықеттік және сыртқы дәнекер тінді қабықтан тұрады. Сыртқы беті ішастармен үш жағынан жауып орналасқан. Өтқуықтың шырышты қабатының беті түкшелер мен қапталған. Шырышасты негізі жақсы дамыған, ол өтқуық мойнының маңында спираль қатпарларды құрайды.
- қабырғаларының қалыңдығы, қалыпты жағдайда, 0,1-0,3 см тең, ал сиымдылығы орта есеппен 60-70 мл шамасында болады. Өт қуығының қабырғасы төрт қабаттан тұрады: ең ішкі қабаты, шырышты қабат, одан соң шырышты асты, бұлшық ет және сероза қабаттары келеді.
- **Өт сұйығы өте күрделі коллойдты ертінді болып табылады. Оның бауырдан шыққан құрамында 98 % су, ал қалған 2% құрғақ қалдықтардан тұрады. Құрғақ қалдықтар құрамына өт қышқылдары, холестерин, билурибин, аминқышқылдар, тұздар т.б көптеген заттар кіреді.**

Острый калькулезный холецистит



Большой и мелкие камни в желчном пузыре
Камень в желчевыводящем протоке.

Бауыр және өт қалтасының физиологиясы

- Өт сұйықтығының физиологиясына тоқталатын болсақ ол адам организмінде әржақты қызметтер атқарады, ал негізінен, ас қорыту атап айтқанда майлы заттарды қорыту процессіне белсенді түрде қатысады. Өт сұйығы майларды эмулгендіру арқылы, оларды организмге сіңуін қамтамасыз етеді. Сонымен қатар өт сұйығы ұйқы безінің ферменттерін белсендіру, ішек перистальтикасын қоздыру сияқты және организмнің басқада қызметтеріне қатысады.
-
- **Бауыр өт жолдарының физиологиясы**
- БТЖӨЖ-ның негізгі қызметі бауыр клеткалары бөліп шығарған өт сұйықтығын 12 елі ішекке жеткізу болып табылады. Тәулігіне 12 елі ішекке орта есеппен 800-1000мл өт сұйығы жеткізіледі.
- БТЖӨЖ-ың негізгі қызметтері, бауыр клеткалары (гепатоцит-тер) бөліп шығаратын өт сұйығын он екі елі ішекке жеткізу болып табылады. Тәулігіне бауырдан он екі елі ішекке, орта есеппен, 800-1000 мл өт сұйығы жеткізіледі. Оның 60-70 мл ӨҚ түсіп қоюланады (концентрацияланады) және онда әртүрлі заттармен (пигмент, фермент, микрозаттар т.б.) қанығады.

Таблица 1. Функции желчного пузыря

Функции желчного пузыря	Субстраты
Накопительная	Желчь
Концентрационная	Всасывание воды
Реабсорбция	Аминокислоты, альбумин, неорганические вещества
Сократительная	Продвижение желчи по желчевыводящим путям
Секреторная	Слизь, ферменты, электролиты и др.
Ферментативная	Ускорение действия панкреатической липазы
Гормональная	Выделение антихолецистокинина
Регуляторная	Поддержание достаточного уровня компонентов желчи в период пищеварения

движение желчи

**выход желчи
из печени**

шейка

**печеночный
проток**

Body

**общий
проток**

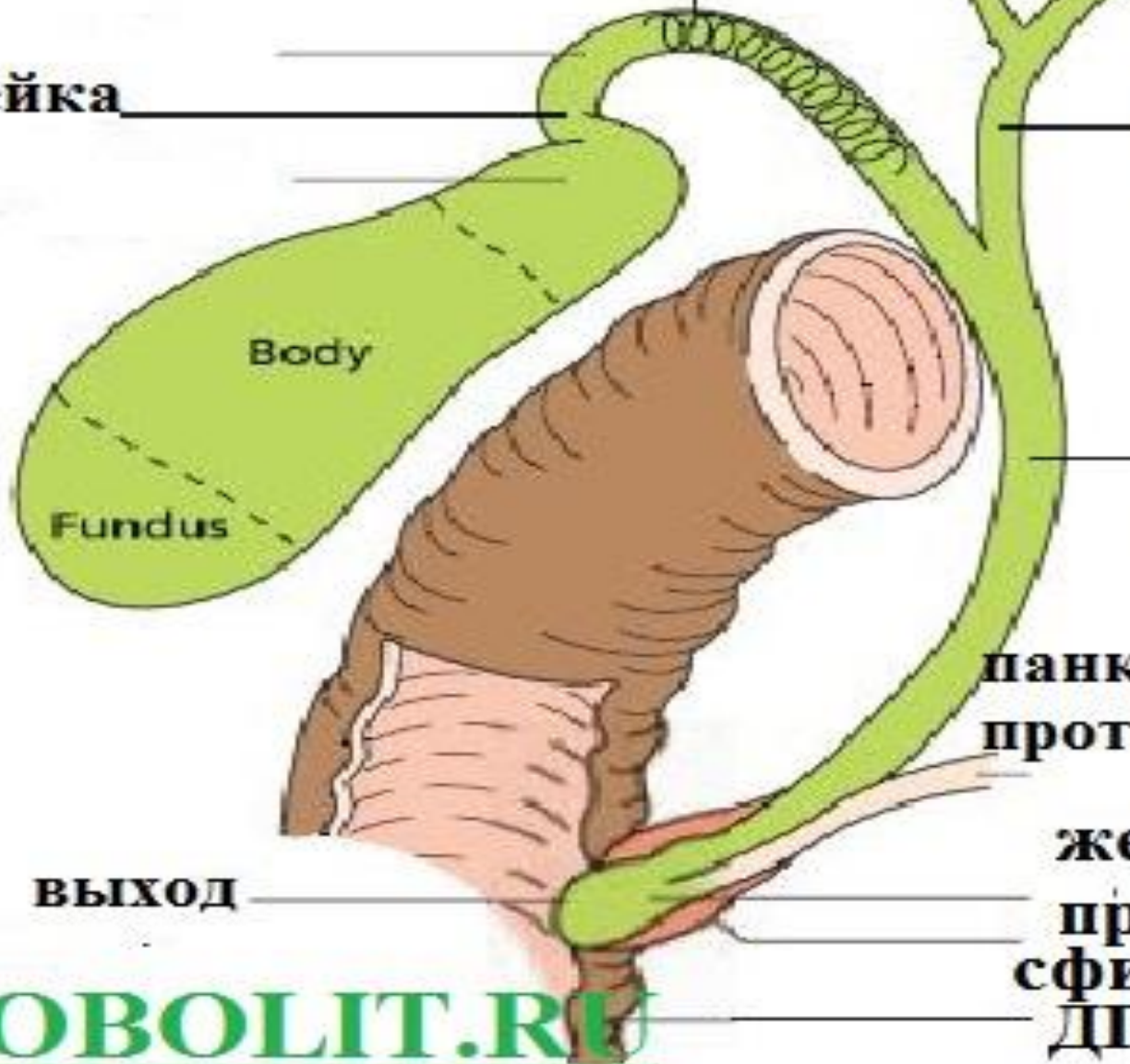
Fundus

**панкреатический
проток**

выход

**желчный
проток
сфинктер Одди
ДПК**

VOVOLIT.RU



Қанмен қамтамасыз етілуі

- Өтқуықты меншікті бауыр артериясының тармағы өтқуық артериясы, а. cystica қанмен қамтамасыз етеді. Веналық қан аттас веналар арқылы қақпа венасына ағады.
- Қан 65-85 жағдайда қақпа венасы арқылы, ал 15-35 жағдайда бауыр артериясы арқылы келеді. Қантамыр өт қалтасының мойын бөлігіне келгенде екіге бөлінеді: Өт қалтасының жоғарғы бөлігімен және төменгі бөлігімен.
- Треугольник Кало дегеніміз:

Иннервациясы және лимфа жүйесі

- Өтқуық кезбе нервпен және бауыр өрімімен (симпатикалық) нервтенеді.
- Өт қабы мен өт жолдарының нервтері диафрагма нервісімен және мойын өрімінің нервісімен байланысты.
- Лимфа ағымы бауыр қақпасындағы лимфа түйіндерінен және бауырдың өзіндік лимфа жүйесі арқылы қамтамасыз етіледі.

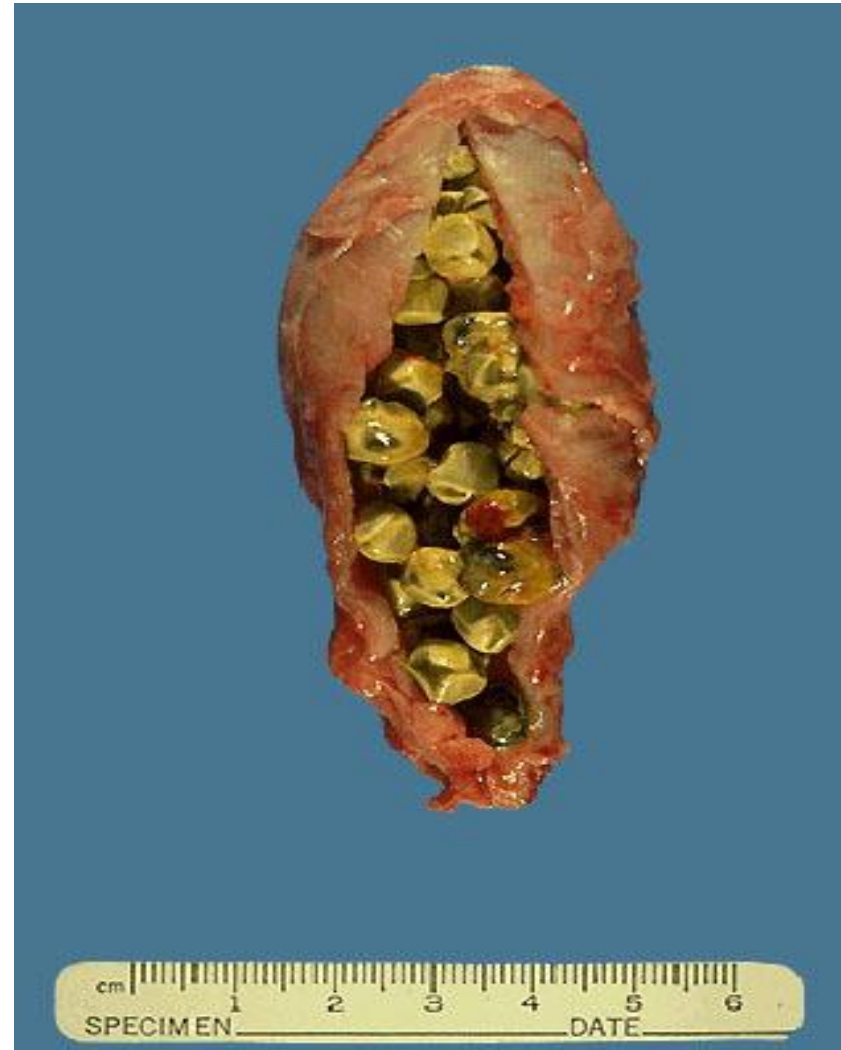
Жедел холецистит туралы түсінік

- Холецистит(cholecystitis; грек. chole — өт, kystis — қап және itis — қабыну) — өт қабының қабынуы. Өте жиі кездесетін (әсіресе әйелдерде) ауру. Холецистит дұрыс тамақтанбаудың салдарынан өттің дұрыс ағып өтпеуінен, аз қозғалудан, әр түрлі инфекцияның түсуінен (іш таяқшалары, кокктар, т.б. қоздырғыштар ішек не қан арқылы таралады), сондай-ақ өт жолдарында әр түрлі себептерден тас байланудан пайда болады. Холецистит тұқым қуалайды. Аурудың ағымына қарай жедел және созылмалы түрлері ажыратылады. Жедел түрінде оң жақ қабырға асты ауырады, науқастың жүрегі айнып, құсады, іші кеуіп, жиі кекіреді, дене қызуы 38 — 39°C-қа көтеріп, кейде ауырсыну жауырын мен иық-тан сезіледі. 2 — 3 күннен кейін сары аурумен ауырғандай терісі, көздің ақ қабығы сарғайып, кіші дәреті қара қоңыр түске боялады. Егер жедел Холециститті дер кезінде емдемесе, онда созылмалы түріне ауысады. Бұл кезде науқастың сәл майлы тамақ ішсе, оң жақ қабырға асты сыздап ауырады. Жүрегі айнып, құсады, аузы құрғайды.

Этиологиясы:

- Өт қабындағы тастар өт түзілетін заттардың тепе-теңдігі бұзылғанда пайда болады деп есептеледі. Сондай-ақ өттегі холестерин мөлшерінің көп болуы да маңызды. Өтке тас байланудан болатын ұстама көбіне майлы тағамнан кейін байқалады.
- **Инфекция(Наунин теориясы)**
- **Физико-химиялық факторлар(Шаде теориясы)**
- **Гиперхолестеринемия(Шоффар теориясы)**
- Өт шығару жолдарының гипертензиясы
- Өт шығару жолдарының инфекциясы
- Организм резистенттілінің төмендеуі
- Сфинктер функциясының бұзылысы

13-бет



ЭТИОПАТОГЕНЕЗ

- **Инфекция** -Наиболее часто возбудителями ОХ являются: кишечная палочка; энтерококки; стафилококки; стрептококки; протей; палочка брюшного тифа; неклостридиальные анаэробы (пептококки, пептострептококки, фузобактерии, бактероиды) в виде монокультур или ассоциаций. Пути проникновения инфекции в желчный пузырь чаще бывают **энтерогенный** или **гематогенный**, реже **лимфогенный**.
- **Нарушение оттока желчи** из пузыря и ее застой (камни желчного пузыря, перегибы удлинённого или извитого пузырного протока, его сужения, дисфункция сфинктерной системы).
- **Рефлюкс** панкреатического сока с активизированными ферментами в желчный пузырь, холедох и повреждающим действием панкреатических ферментов на ткань желчных путей
- **Метаболические факторы** (нормальное соотношение холестерина к желчным кислотам , норма 25:1).
- **Возрастные изменения в сосудах** приводят к тромбозу сосудов и гангрене пузыря с последующей его перфорацией (у пожилых больных).
- **Другие причины** (гемолитическая анемия, паразитарная ивазия, врожденные заболевания)
- **Факторы риска:** женский пол, ожирение, диабет, диета: богатая животными жирами, возраст старше 40 лет.

Микрофлора в полости желчного пузыря
+
Нарушение оттока желчи



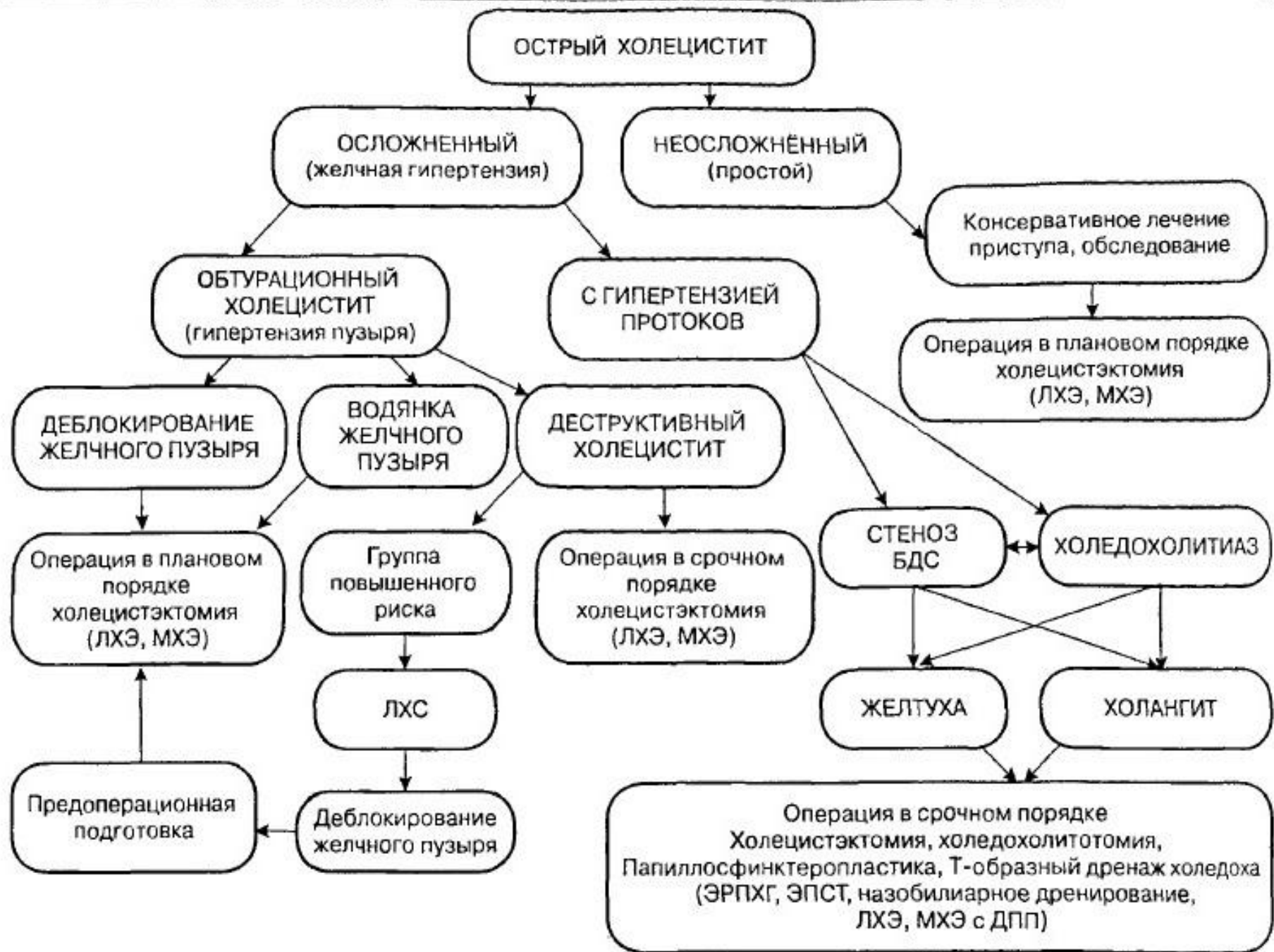
Гематогенный путь

Лимфогенный путь

Энтерогенный путь



ХОЛЕЦИСТИТ



Клиникасы

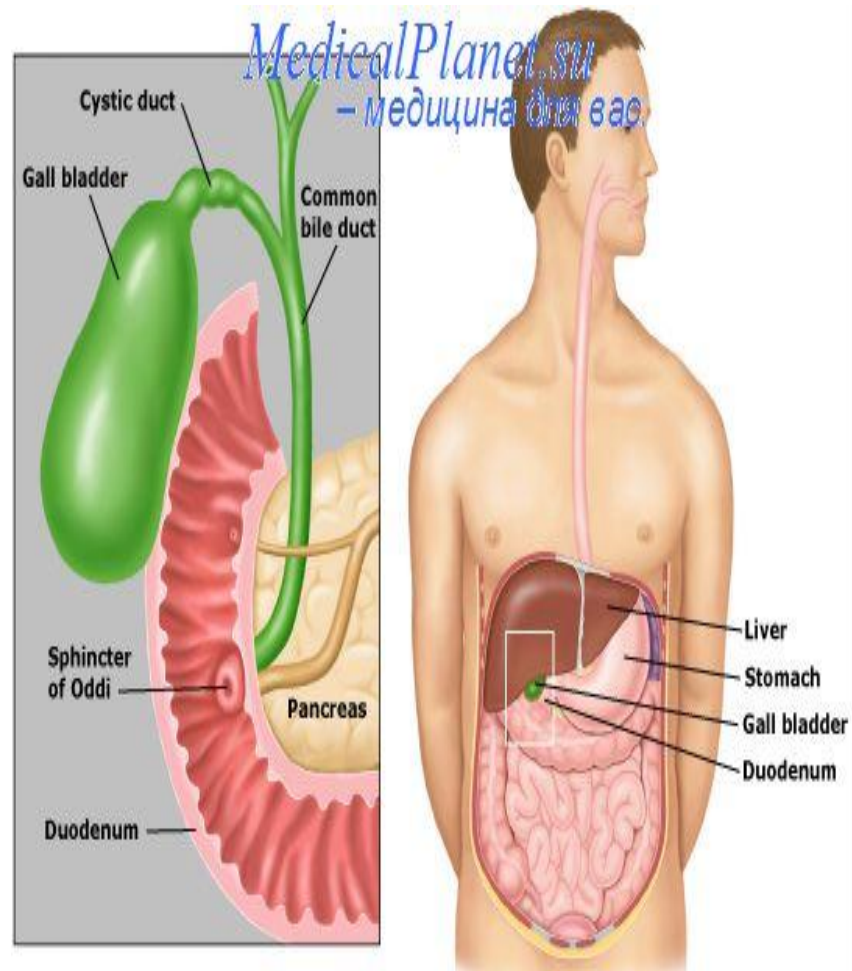
Ауру басталуы келесі синдромдармен беріледі:

- Ауырсыну
- Диспепсиялық
- Қабынулық
- Асқазан ішек жолдарының функциясы бұзылуы
- Липидті алмасудың бұзылуы (клинико-лабароторлы көрсеткіштер)
- Холецистостатикалық(Жалпы өт жолының бітелуі)
- Үрдіске басқа ағзалар мен жүйелер қосылуы.

Тип, осложнения	Вариант
Острый первичный холецистит	<ul style="list-style-type: none">• Простой• Флегмонозный• Гангренозный• Перфоративный• Осложненный
Острый вторичный холецистит	<ul style="list-style-type: none">• Простой• Флегмонозный• Гангренозный• Перфоративный• Осложненный
Осложнения	Перитонит, холангит, панкреатит, абсцесс печени, непроходимость желчных путей, обтурационная желтуха (калькулезный холецистит)

Клиникасы

Ауру жедел басталады, әсіресе түнде оң қабырға астында толғақ тәрізді ауырсынудың, субфебрильді температураның пайда болуымен сипатталады. Ауырсыну кейде бірнеше сағатқа созылады. Оң жаққа жатқанда ауырсыну күшейеді. Лоқсу, құсу болуы мүмкін. Интоксикация белгілері анық: тері түсі боз, шырышты және тері қабаты құрғақ, басы ауырады, тәбетә төмен, іш катадауы болады, тахикардия, кей науқастарда естен танулар, менингеальды симптомдар, сарғаюлар болуы мүмкін. Пальпацияда алдыңғы іштің бұлшықеттерінің тартылуы байқалады. Ортнер, Мерфи, Щеткин-Блюмберг симптомдары оң. ЖҚА-де- нейтрофильді лейкоцитоз, ЭТЖ-ның жоғарылауы.

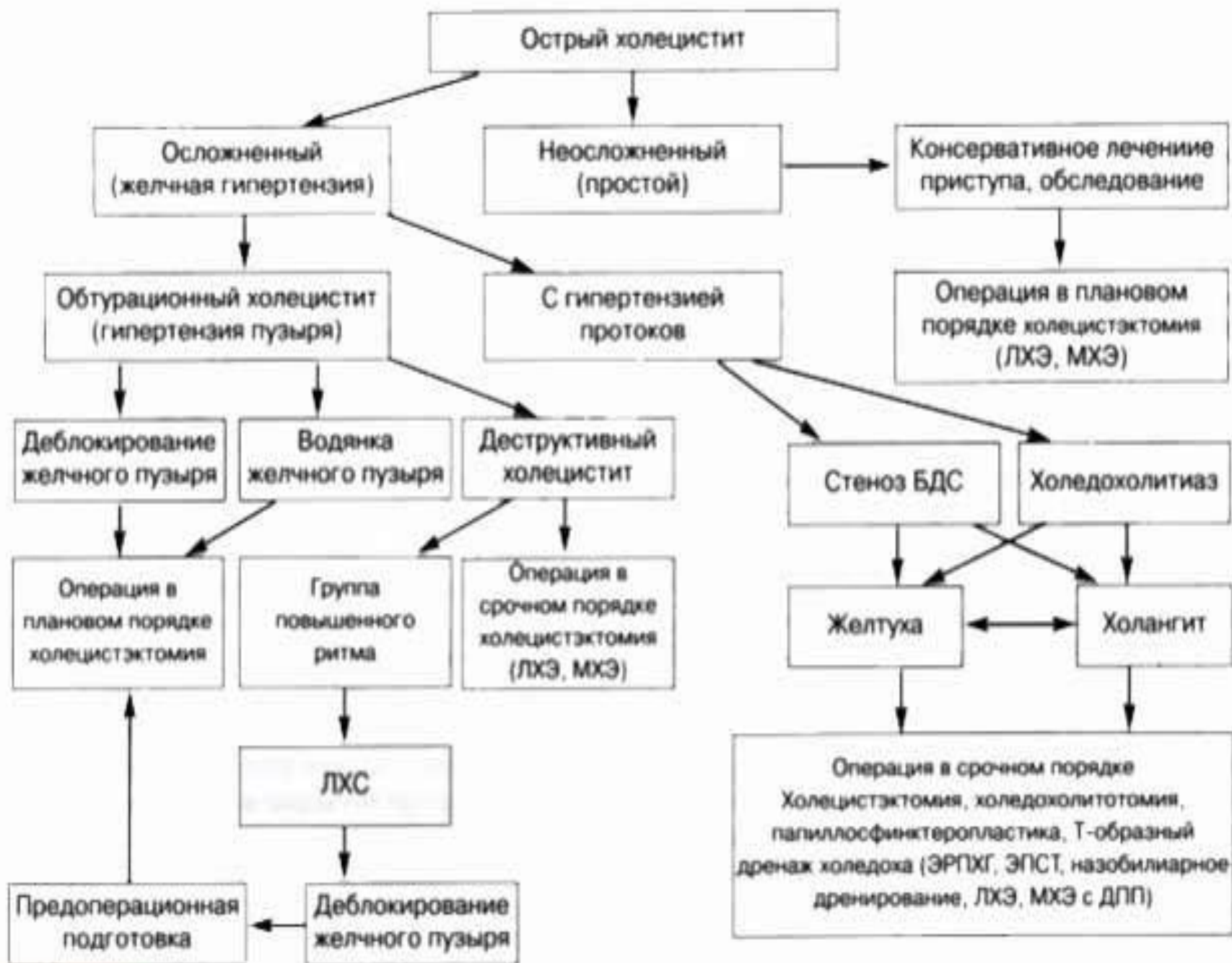


Иррадиациясы

- Ауыру сезімі иррадиациясы оң жақ иыққа, иық үстіне (Березнегевский-Элекер симптомы), жауырын астына, арқаның оң жақ жартысына, мойынға, желкеге, төс сүйегінің ішкі бетіне, жүректің орналасқан аймағына тарайды. Мұндай иррадиация болу себебі өт қабы мен өт жолдарының нервтері диафрагма нервісімен және мойын өрімінің нервісімен байланысты болуда.
- Төс – бұғана – шықшыт бұлшықеттерін саусақпен басқан кезде ауырсыну болады (Мюсси симптомы) немесе өт қабының тұсы ауырады (Георгиевский симптомы).
- С.П.Боткиннің айтуы бойынша холециститтің «стенокардиялық» түрінде иррадиация жүрек аймағына, төстің артқы жағына берілуі мүмкін.

Жіктелуі

- **Катаральді холецистит**
- Оң жақ қабырға астының және эпигастри аймағында ауырсырудың болуы бел аймағына, оң жақ жауырын астына иыққа, мойын аймағына дейін ауырсыну беріледі. Жеңілдік әкелмейтін құсу, лоқсу жиі болады. Субфебрильді дене қызуы, Тахикардия 100 с минутына дейін. Пальпацияда оң жақ қабырға астында қатты ауырсыну сезіледі ерекше өт қабының проекциясында Ортнер-Греков, Мерфи, Мюсси-Георгиевский симптомдары оң болады Кей кезде ұлғайған өт қабын байқауымызға болады. ЖҚА зерттеуінде сәл лейкоцитоз байқаймыз $10-14 \cdot 10^9/\text{л}$ ЭТЖ жоғарлауы байқалады
- **Флегмонозды холецистит**
- Клиникалық көрінісі өте айқын, ауырсынуы жөтелген кезде, демалғанда, қозғалғанда байқауымызға болады. Фебрильді дене қызуы, тахикардия 110-120 с мин. Щеткин – Блюмберг симптомы іштің жоғарғы оң жақ бөлігінде оң болады ЖҚА зерттеуінде сәл лейкоцитоз байқаймыз $20-22 \cdot 10^9/\text{л}$ ЭТЖ жоғарлауы байқалады Макроскопиялық: өт қабы ұлғайған, қабырғалары жуандаған, бозғылт көктес түсті ішінде іріңді экссудат.
- **Гангренозды холецистит**
- Флегмонозды түрінің асқынуы. Айқын интоксикация, жергілікті немесе жайылған іріңді перитонит көрінісін байқаймыз(өт қабының перфорациясында) Науқастың жағдайы ауыр.



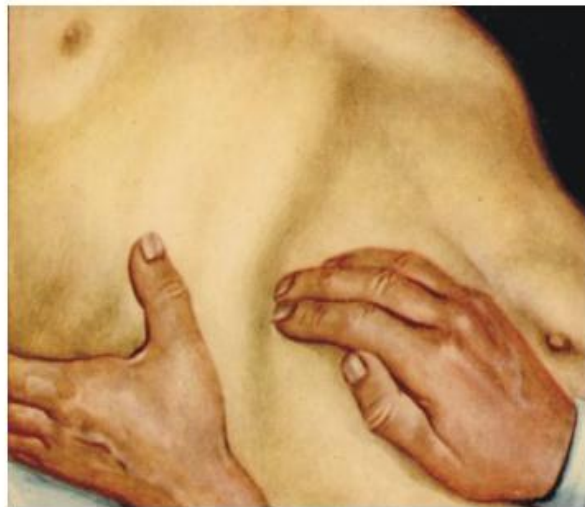Симптомдары

И.И. Греков Ортнер симптомы: Алақан қырымен оң жақ қабырға доғасын перкуссиялағанда ауысыну анықталады. Пальпация кезінде бауыр шетін және өт қабы түбін табуға болады.

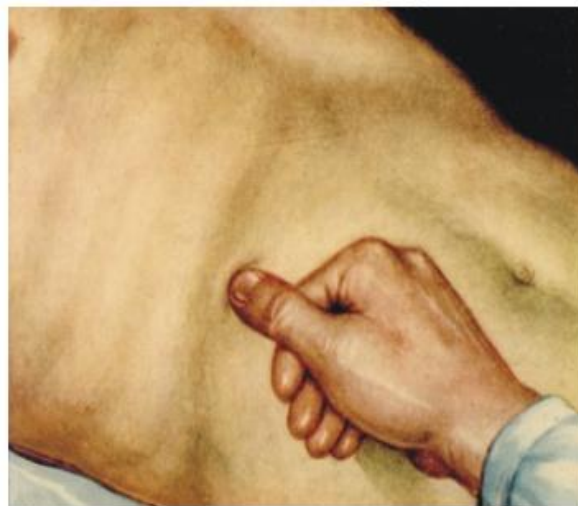- Айзенберг симптомы – Оң жақ жауырын бұрышынан астынан соққылағанда ауырсыну өт қабы тұсына иррадиацияланады.
- Березнеговский - Елекер симптомы – Жедел холецистис белгісі, ауырсынудың оң жақ білекке берілуі.
- Захарьин симптомы – холецистит белгісі: өт қабы аймағына басқанда немесе соққылағанда ауырсынуы
- • Караваев – Спектор симптомы – холецистит белгісі: кіндік ассиметриясы оның оңға және жоғары ығысуы, оң жақ бөлік бұлшық еттердің контрактурасымен негізделеді.
- • Образцов симптомы – холецистит белгісі: Дем алғанда терең пальпацияда ауырсыну.
- • Сквирский симптомы – холецистит белгісі: Алақан қырымен омыртқадан оңға қарай Th IX-XI омыртқалар деңгейінде перкуссиялағанда оң жақ қабырға астында ауырсыну пайда болуы.
- • Кер симптомы – холецистит белгісі: Оң жақ қабырға астында терең дем алғанда пальпация кезінде ауырсыну пайда болуы. (Кер нүктесі: нүкте , орналасуы қабырға доғасы мен оң жақ тік бұлшық еттің сыртқы қырымен қиылысында орналасқан. Өт қабының проекциясына сәйкес, оның ауруларында ауырсынады.)

СИМПТОМАТИКА ПРИ ХОЛЕЦЕСТИТІ

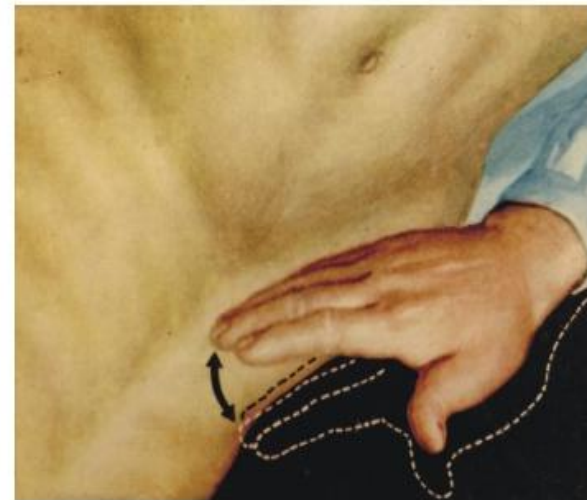
СИМПТОМ ЗАХАР'ІНА: біль при натисканні в ділянці жовчного міхура



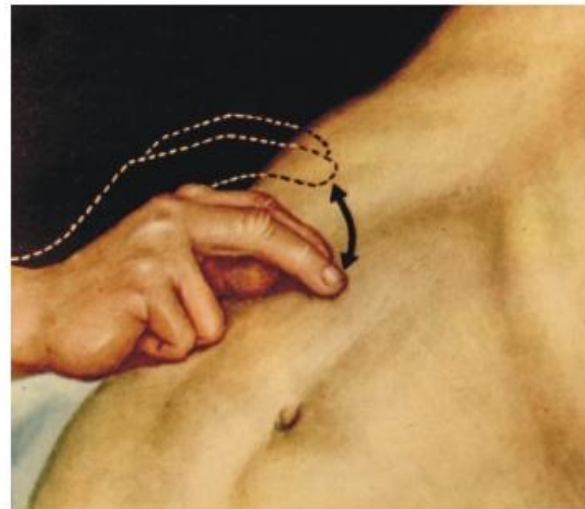СИМПТОМ ОБРАЗЦОВА-МЕРФІ: після натискання жовчного міхура хворому пропонують вдихнути, при цьому хворий "затамовує" подих від болю в ділянці жовчного міхура



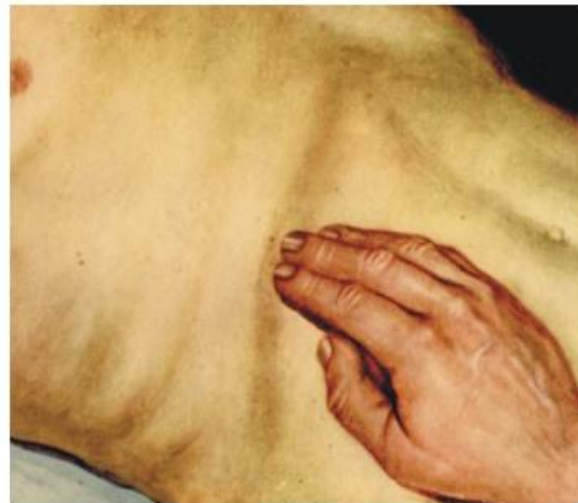СИМПТОМ ОРТНЕНРА: болючість при постукуванні ребром долоні по правій реберній дузі



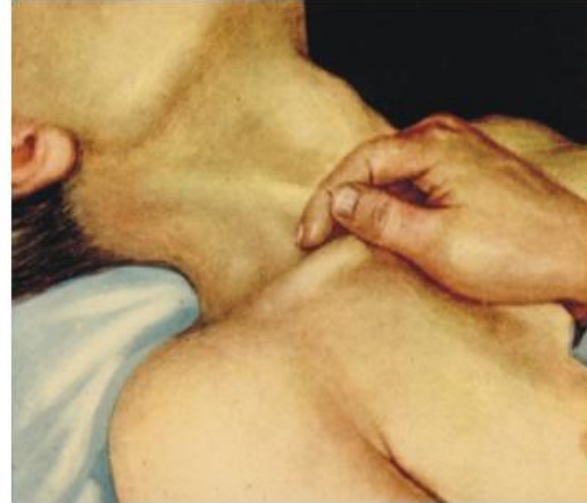СИМПТОМ ВАСИЛЕНКО: при постукуванні в ділянці жовчного міхура на висоті вдиху з'являється різкий біль



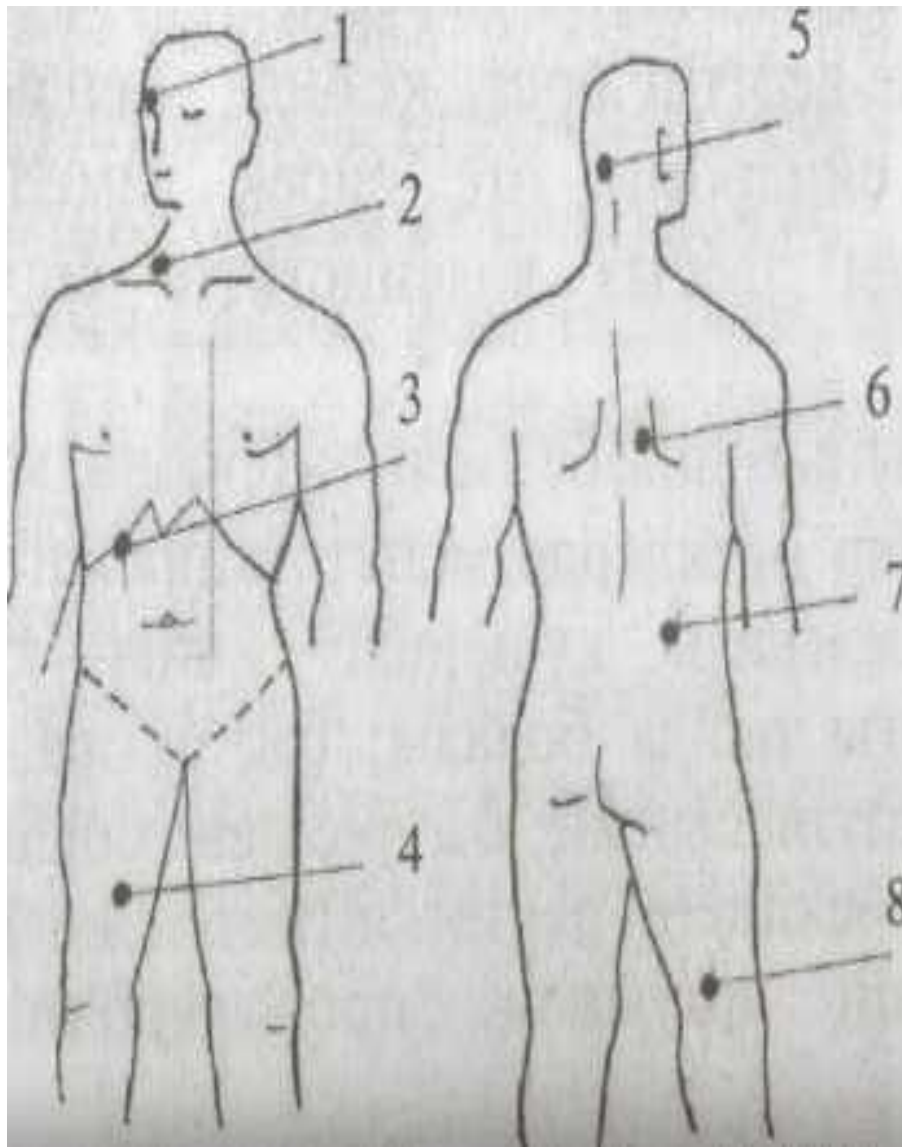
СИМПТОМ КЕРА: біль при вдиху під час пальпації правого підребер'я



СИМПТОМ МЮССІ-ГЕОРГІЄВСЬКОГО: біль в ділянці діафрагмального нерва (френікуссимптом)



Өт жолдарының патологиясында ауырсыну анықталатын нүктелер



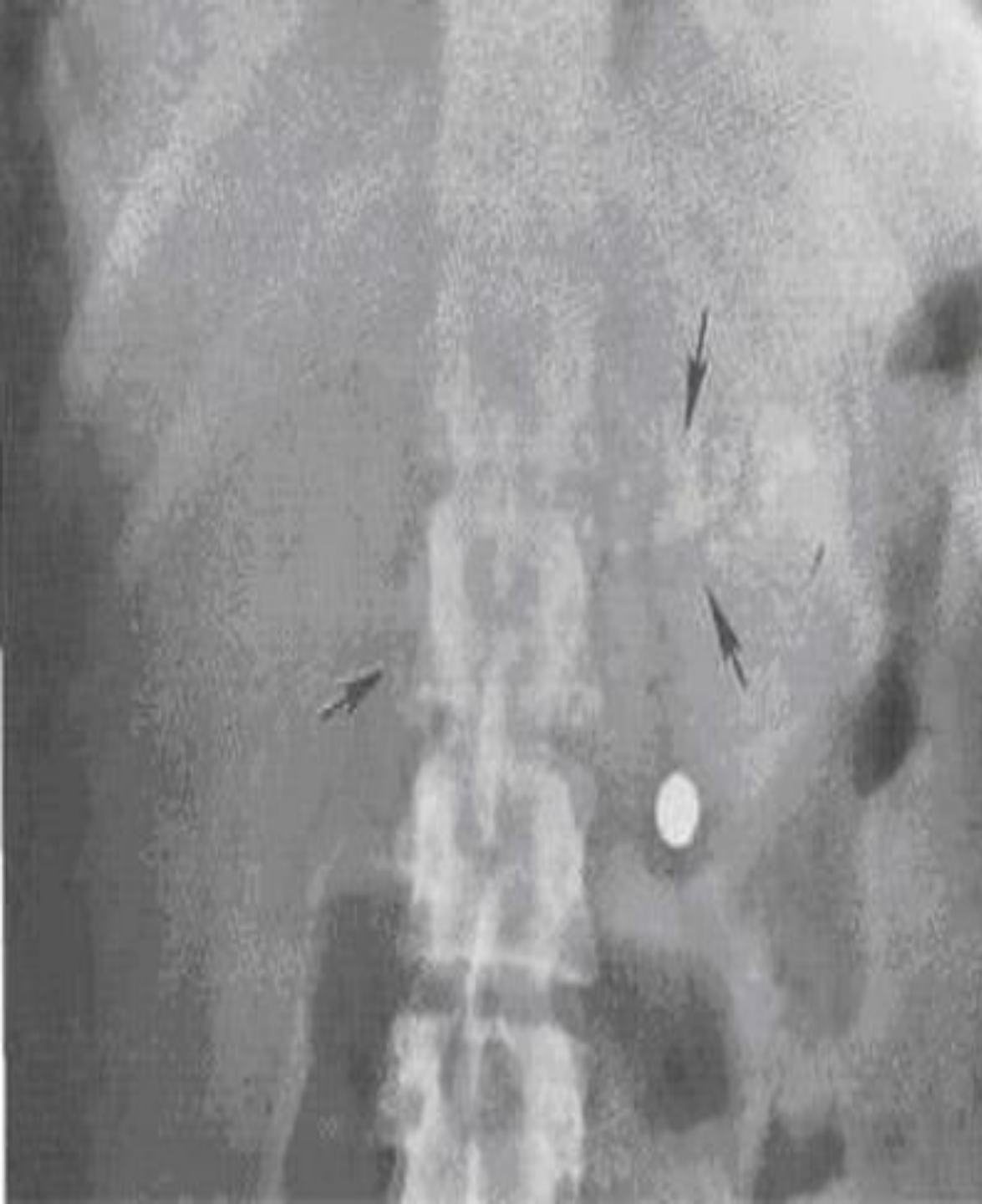- *Холециститтің ауырсыну нүктелер.*
- *1 — өт қабының нүктесі (Маккензи);*
- *2—Мюсси нүктесі;*
- *3—Бергман нүктесі;*
- *4—Лапинский нүктесі;*
- *5— шүйде нүктесі;*
- *6—Йонаш нүктесі;*
- *7—Харитонон нүктесі;*
- *8— оң тізеасты шұңқырының нүктесі*

Диспепсиялық көріністер

- Жүрек айну;
- ауамен кекіру;
- ауызда ашты дәм сезу;
- құсу, тәбет төмендеуі,
- кей тағамдарды көтере алмау(майлы , қуырылған, уксусы бар). Құсу жеңілдік әкелмейді.

Диагностикасы

- 1. Ультра дыбысты тексеріс – тастарды (конкременттерді) анықтайды
- 2. Холецистохолангиография (ауыз, көк тамыр арқылы)
- 3. Ретроградты панкреатохолангиорентгенография (ұлтабар ішегінің үлкен еміздікшесіне эндоскопия тәсілімен енгізілген түтікше арқылы өт өзектеріне контрасты жіберіп орындалынатын тексеріс).
- 4. Тері және бауыр арқылы холангиография (обтурациялы сары ауруда).
- 5. Компьютерлі томография.
- 6, Интраоперациялық холедохоскопия - өт өзектері және Фатер еміздікшесінің жағдайын анықтайды.

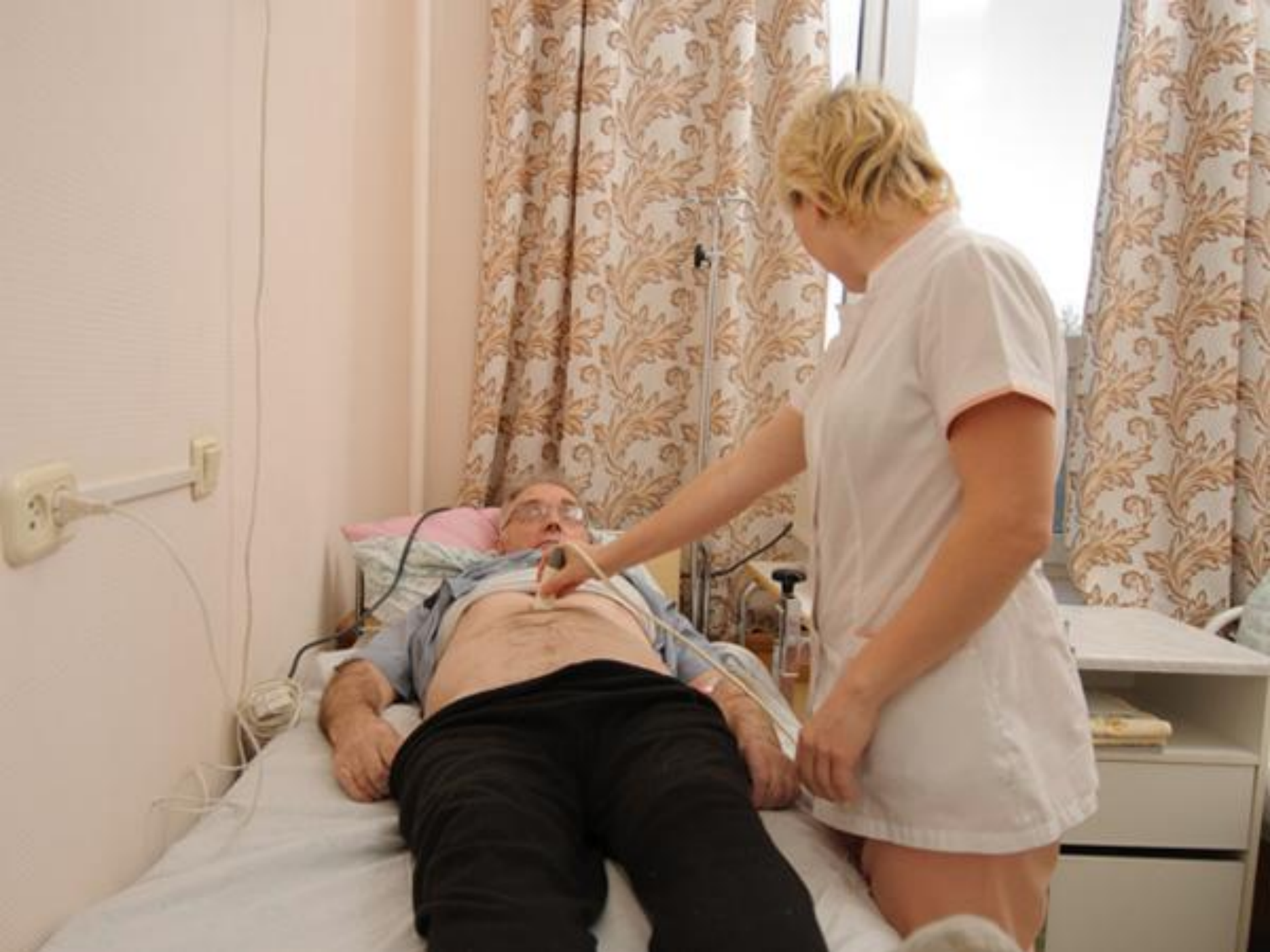

**Жалпы шолу
рентгенограммасы**

**Ұйқы безінде
көптеген
кальцификаттар
кездеседі**

Диагностикасы

- **Науқасты тексеру тәсілдері**
- 1) Операциядан бұрын:
- Клиникалық тексерістер - көру, сипау.
- Лабораториялы тексерістер- билирубин, трансаминаза, қан, зәр анализдері.
- Рентгенмен тексеріс - шолу рентгенографиясы, холецистография, ретроградты холедохография.
- 2) Операция үстіндегі:
- өт өзектерін, өт қуығын, ұйқы безін көзбен көру, саусақпен сипау.
- Холангиография№
- Өт өзектерінің трансиллюминациясы№
- Холедохоскопия№
- Өт өзектерін зондпен тексеру (Фогарти зонды, Дормиа торымен).



Саралау диагностикасы

Ең алдымен холециститті аппендициттен айыру қажет. Аппендикс оң жамбаста орналасса өт

оң қабырғалар астында орналасады. Созылып төменге ығысқан өт қабынса іш ауыруы да төменге ауысады, ал аппендикс жоғары көтерілсе, бауырға жабысса ол холециститте ауыратын орында байқалады, осы екі науқасты бір бірінен айыруды қиындандырады.

Аппендицитпен көбінесе жастар ауырса холециститпен қартаң тар әйелдер жиі ауырады.

Холецистит тағамдану режимін бұзумен сәйкес басталса, аппендициттің ауыру сезімінің иррадиациясы тән өзгеше. Бауыр ісінуі, өт нүктесінің, көз сарғаюы аппендицитке тән емес көріністер болады.

Жедел панкреатитте - ауырсыну сезімі сол жауырында, сол қабырғалар астында, төс шеміршегі тұсында.

Зәрде диастазаның 32-64 бірліктен 1000, тіпті одан да жоғары көтерілуі байқалады.

Қарынның ауруында - диагнозды дұрыс анықтау үшін анамнездің маңызы зор. Ұлтабар ішегімен өт қуығының бір-біріне жақын орналасуы диагнозды әдәуір қиындатады.

Ойық жара ауруында іш ауырсынуы тағам қабылдаумен сәйкестік білдірсе холециститте бұл сәйкестік жоқ. Ойық жарада құсықта қан көрінуі мүмкін, қарын қышқылы жоғары, холециститте – төмен. Холециститте дене қызуы жоғары, ойық жарада бұзылмаған.

Бүйрек шаншуында - ауыру төмен-шапқа, ұрыққа, аяққа шабады ал холециститте иыққа, жауырынға, мойынға шабады. Бүйрек шаншуында науқас ыңғайлы орын іздестіреді (тұрады, жатады, жүреді - мазасызданады). Холециститте қозғалмай тыныш, ішіне еш нәрсе тигізбей бір қалыпта жатады. Бүйрек шаншуында зәр анализін орындаудың маңызы зор. Зәрде кейде қан табылады.

Гидронефрозда - ісінген, үлкейген бүйрек анықталады. Диагнозды несеп жолын катетеризациялаумен айыруға болады.

**Дифференциальный диагноз при сильной боли
в эпигастральной области**

	Прободение ЯЖ или ЯДПК	Острый панкреатит	Острый холецистит	Расслаивающая аневризма брюшной аорты	Ишемия кишечника (мезентериаль- ный тромбоз и эмболия)
Лабораторные исследования	Изменения не специфичны	Умеренный или высокий лейкоцитоз; повышение активности амилазы; азотемия; снижение уровней кальция и магния в сыворотке крови	Лейкоцитоз; активность амилазы обычно в норме (за исключением билиарного панкреатита)	Изменения не специфичны	Изменения не специфичны

Емі

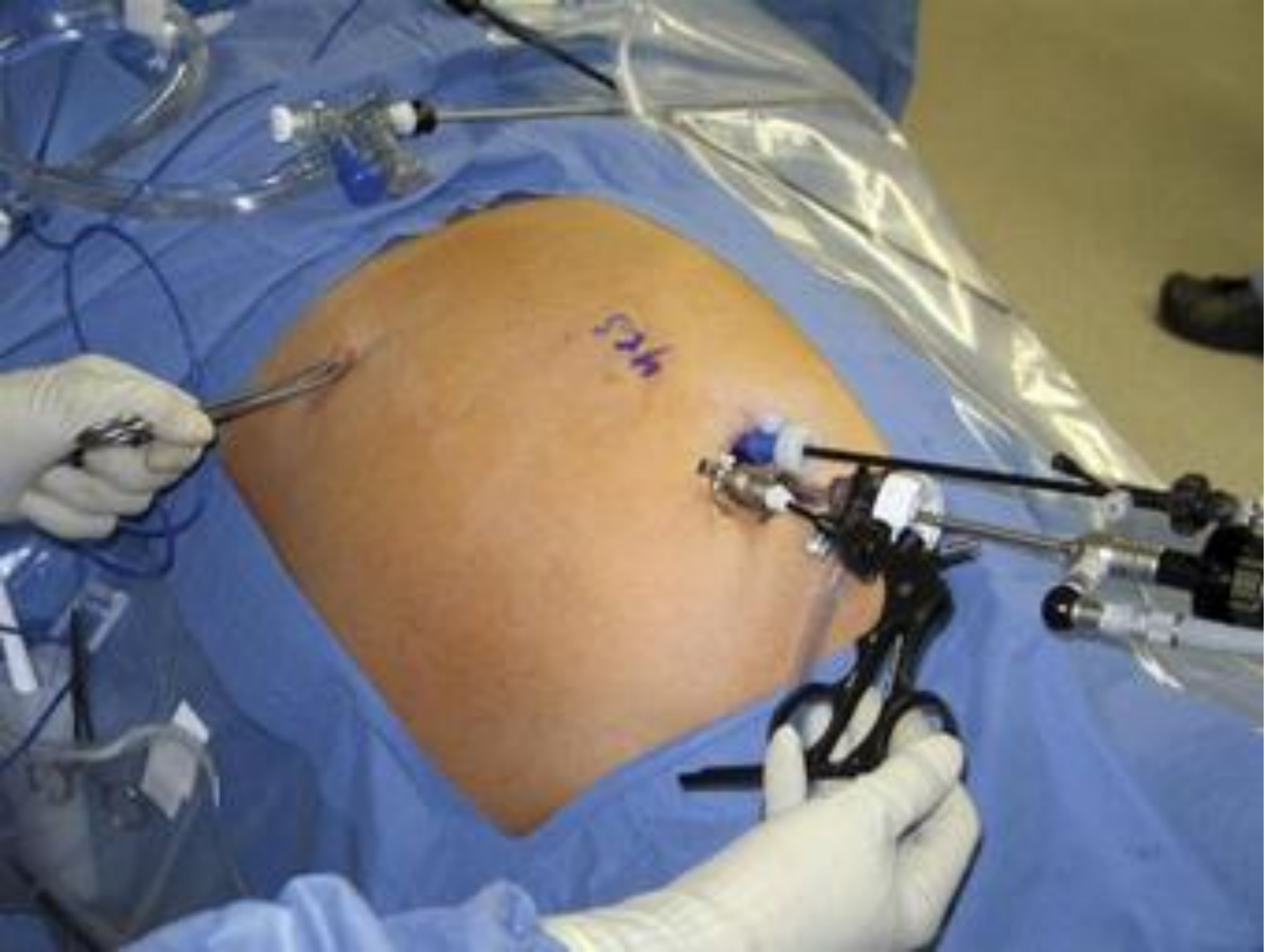- Антибактериялық ем варианттарының ішінен біреуі таңдалады:
- 1. Ципрофлоксацин ішуге 500-750 мг 2 рет күніне 10 күн бойы.
- 2. Доксициклин ішуге немесе в/і тамызу. 1-ші күні 200 мг/тәул., қалған күндері 100-200 мг тәулігіне аурудың ауырлығына қарай.
- Препараттарды қабылдау ұзақтығы 2 аптаға дейін.
- 3. Эритромицин ішуге. Бірінші доза - 400-600 мг, кейін 200-400 мг 6 сағат сайын. Емдеу курсы инфекцияның ауырлығына байланысты 7-14 күн. Препаратты тамақтан 1 сағат бұрын немесе тамақтан кейін 2-3 сағаттан соң.
- 4. Ұзақ уақыт массивті антибиотикотерапиядан кейін микоз пайда болуының алдын алу және емдеу үшін итраконазол оралді ерітінді 400 мг\тәул., 10 күн бойы.
- 5. Қабынуға қарсы препараттар 480-960 мг 2 рет тәулігіне, 12 сағат сайын. Емдеу курсы 10 күн.
- 6. Цефалоспорины ішуге қолданылады, мысалы, цефуроксим 250-500 мг тәулігіне 2 рет тамақтан кейін. Емдеу курсы 10-14 күн.

Симптомдық дәрілік емдеу

- 1. Цизаприд немесе домперидон 10 мг 3-4 рет күніне немесе дебридат 100-200 мг 3-4 рет күніне, немесе метеоспазмил 1 капс. 3 рет күніне. Курстың ұзақтығы - 2 аптадан аз емес.
- 2. Хофитол 2-3 табл. 3 рет күніне тамақтың алдында немесе аллохол 2 табл. 3-4 рет күніне тамақтан кейін немесе холерез бен холекинезді күшейтетін басқа препараттар. Курстың ұзақтығы 3-4 аптадан аз емес.
- 3. Полиферментті препарат, 3 апта бойы тамақтың алдында 1-2 дозадан қолданылады. Клиникалық көріністерге және он екі ішектегі сұйықтықты зерттеу нәтижелеріне қарап емді түзетуге болады.
- 4. Антацидті препарат, тамақтан 1,5-2 сағаттан кейін бір дозадан қолданылады.

Операция түрлері

- Алғашқы сағаттарда- перитонитте (басқа шарасызда).
- Жедел 24-48 сағаттар арасында(. консервативті емнің нәтижесіздігінде).
- Кешіктірілген 7-14 тәуліктен соңғы.
- Холецистэктомия (ең дұрыс).
- Холецистостомия (өте сирек).
- Холедохотомия (толық тігінмен, ішкі немесе сыртқы дренаждаумен).



Холециститті келесі операциялардың бірімен емдейді.

- **Холецистостомия** - өт қуығын тесіп, оның түбін іштің алдыңғы бетіне тігіп бекіту. Бұл операцияны жағдайы өте ауыр радикальды операцияларды көтере алмайтын кәрі наукастарға қолданады. Науқас ауыр қатерлі жағдайдан өткеннен кейін өт алынады.

- .

- **Холецистотомия** - өт қуығының іші ашылып ондағы тастар алынады да, жарасы тігіледі. Қазіргі уақытта мұндай операция қолданылмайды. Өйткені қабынған өт қуығын іште қалдыру және оның жарасын тігу перитониттің басталуына себеп болып, ауруға зор қауіп тудырады.

- Өт қуығына ең жиі жасалатын және дұрыс нәтиже беретін операция – **холецистэктомия** - өт қуығын алып тастау ХХ ғасырдан бастап жиі қолданылады. Бұл операцияны орындаудың бірнеше жолдары белгілі.

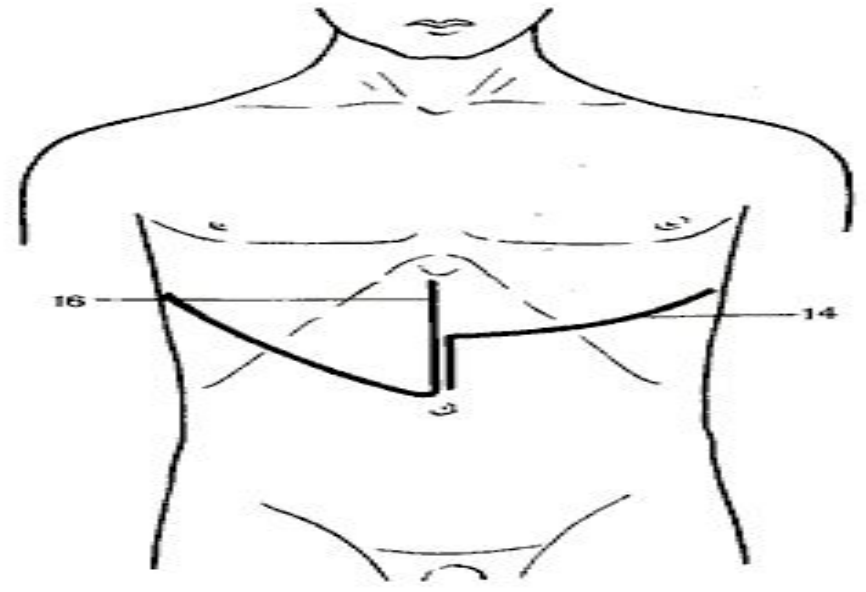
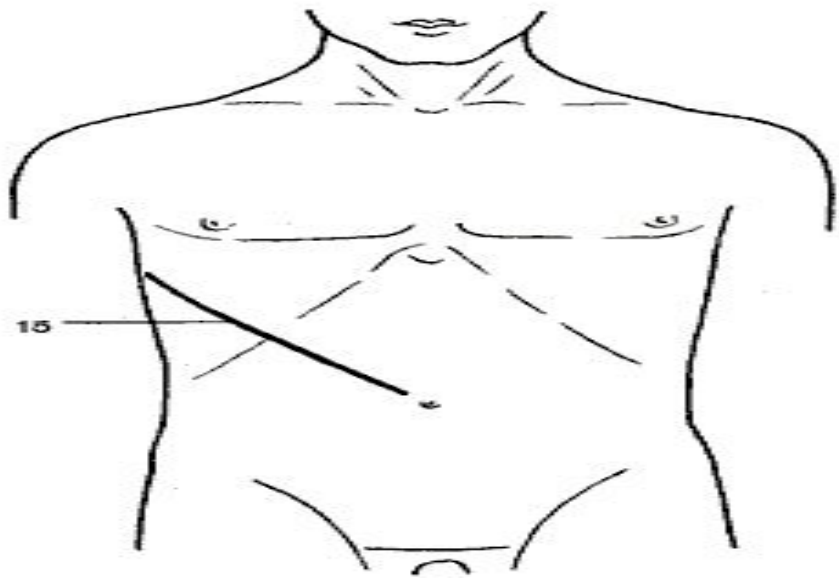
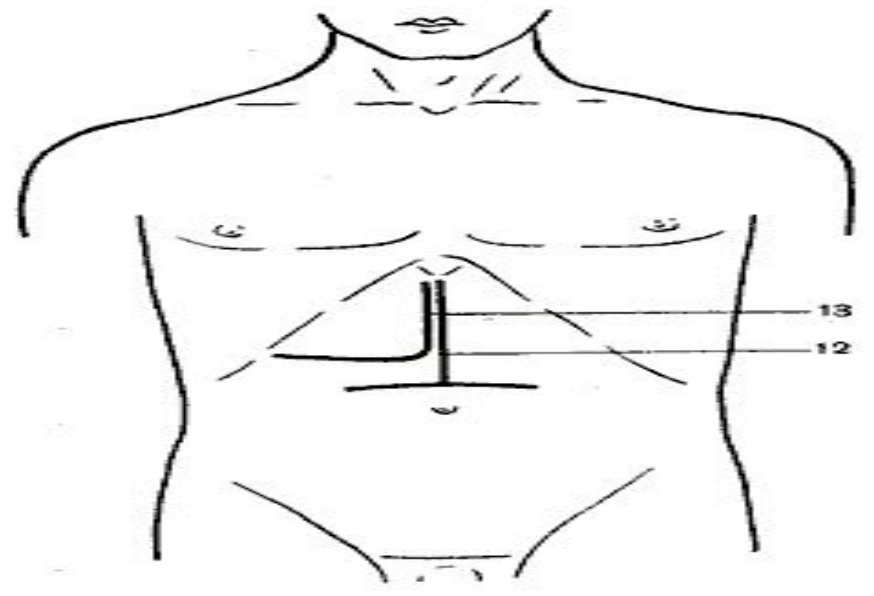
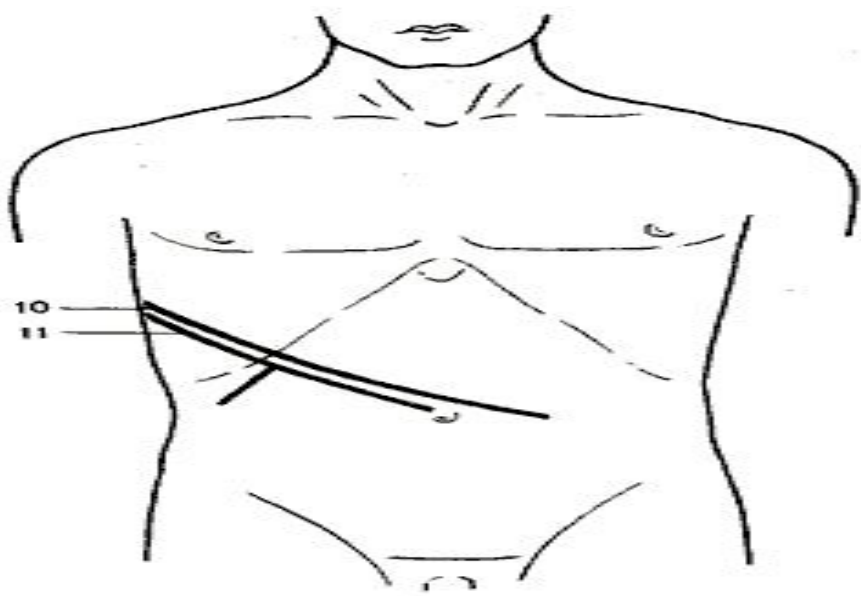
Кохер тілігі - оң қабырғалар жиегімен қатар

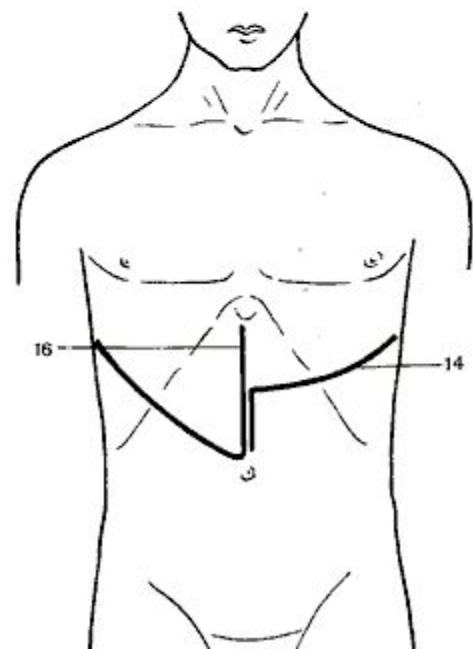
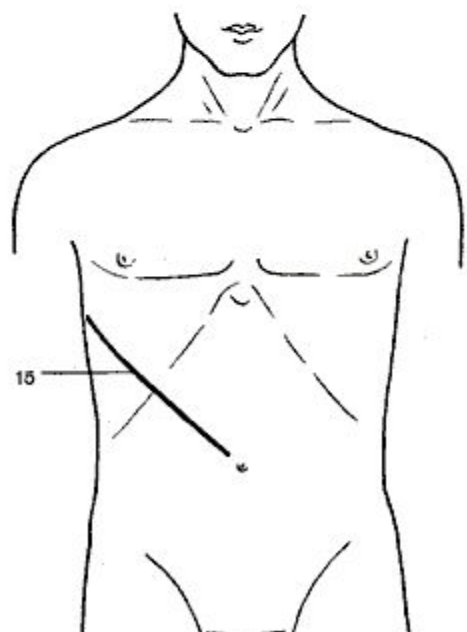
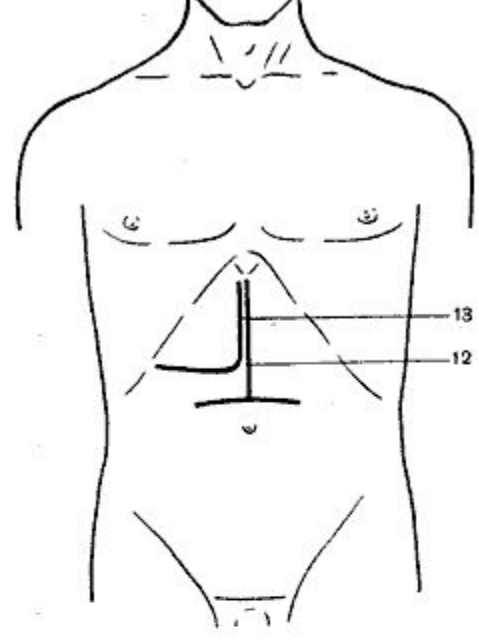
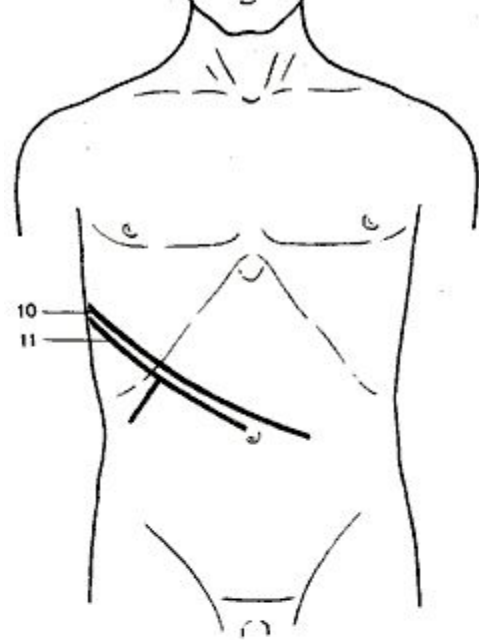
- Рио-Бранко тілігі - төс шеміршегінен төмен іштің орталық жолымен. Қажет болса оған оңға қарай көлденең тілік қосылады.

- Федоров тілігі - Кохер тілігіне ұқсас т.б. тіліктер.

- Өт қуығын алудың екі тәсілі қолданылады - мойыннан және қуықтың түбінен бастап алу.

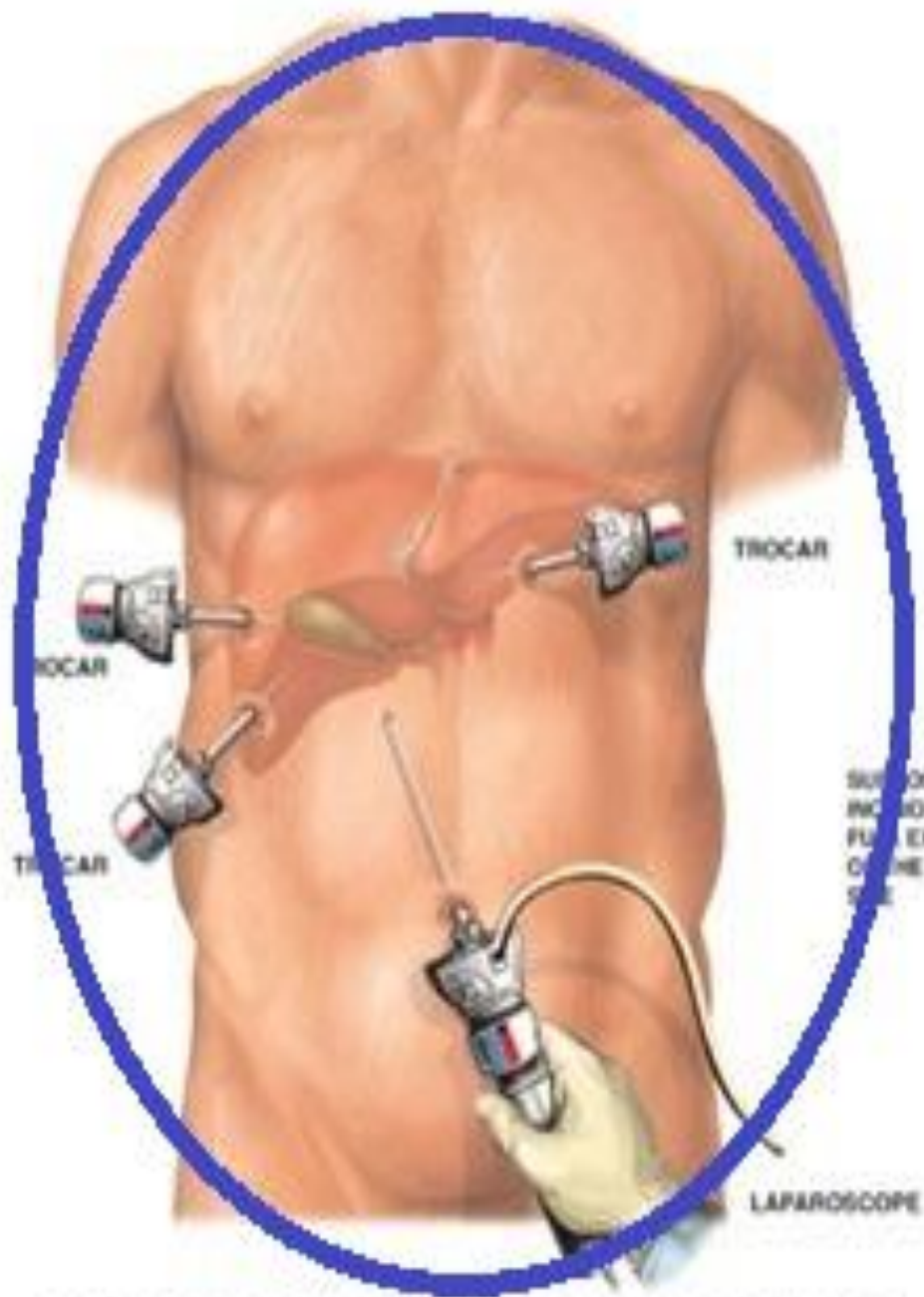
ХИРУРГИЧЕСКИЕ ДОСТУПЫ К ПЕЧЕНИ, ЖЕЛЧНОМУ ПУЗЫРЮ И ЖЕЛЧНЫМ ПРОТОКАМ



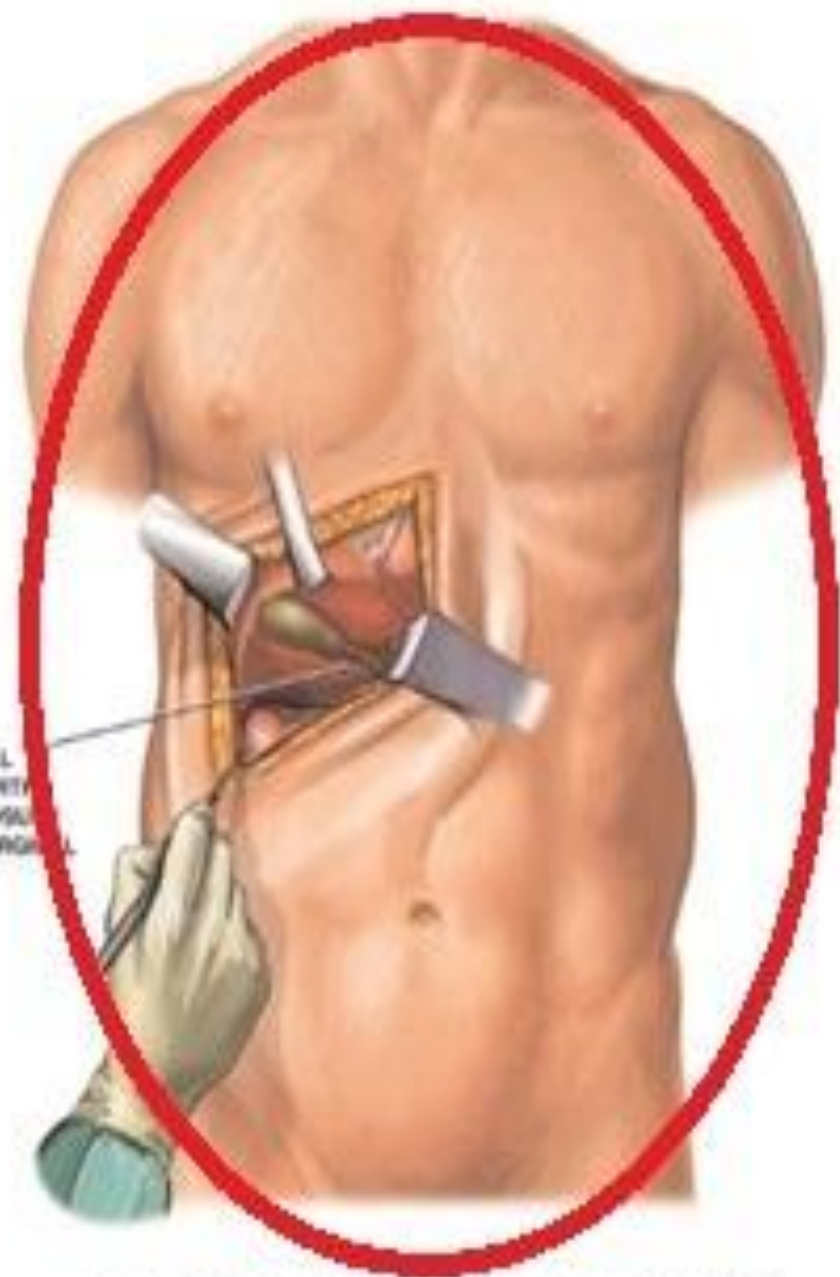


Холециститті келесі операциялардың бірімен емдейді.

- Өтті мойыннан бастап алуда алдымен өттің қан тамырлары байланылады. Сондықтан операция қан ағуынсыз орындалады. Бірақта кейбір ауруларда ауыр қабыну немесе қайталанып қабыну салдарынан тыртық, қатты тіндер пайда болса, бұл тәсілді орындау қиынға соғады. Бұл қиындықпен санаспау өт өзегімен қоса холедохты байлауға, кесуге ұшыратуы мүмкін.
- Екінші тәсіл - өтті оның түбінен бастап алу - бауырмен ұлтабар ішегі арасының байламы ауыр қабынғанда, тыртықтанып қалыңданғанда, өт мойнына, оның артериясына жақындау, оларды ашу қиынданады. Осындай жағдайда екінші тәсіл қолданылады.
- Холецистэктомиядан соң холедохты тексеріп онда тас жоқтығын анықтау қажет.
- **Холедохотомия** - жалпы өт жолын тіліп ашу. Бұл операцияны холедохтың пункциясымен одан ірің алынғанда және холедохте тас анықталынғанда орындау қажеттігі туады.
- Холедохтың төменгі бөлігінде қысылып қалған өт тастарын алу өте қиын операцияны –трансдуоденальды холедохотомияны қажет етеді. Холедохқа тас өт қуығынан енеді. Егер тас ішекке өтпей холедохте қалса - обтурациялы сары ауруға шалдықтырады, қабыну үрдісін күшейтіп, оның бауыр өзектеріне жайылуын - ангиохолит ауруын туғызады. Холедохтағы тастың орнынан жылжып қозғалуы дене сарғаюының бірде басылып, бірде қайталанып күшеюінің себебі болады.



LAPAROSCOPIC CHOLECYSTECTOMY PROCEDURE



OPEN CHOLECYSTECTOMY PROCEDURE

□ **Холецистэктомия** –
удаление желчного пузыря.

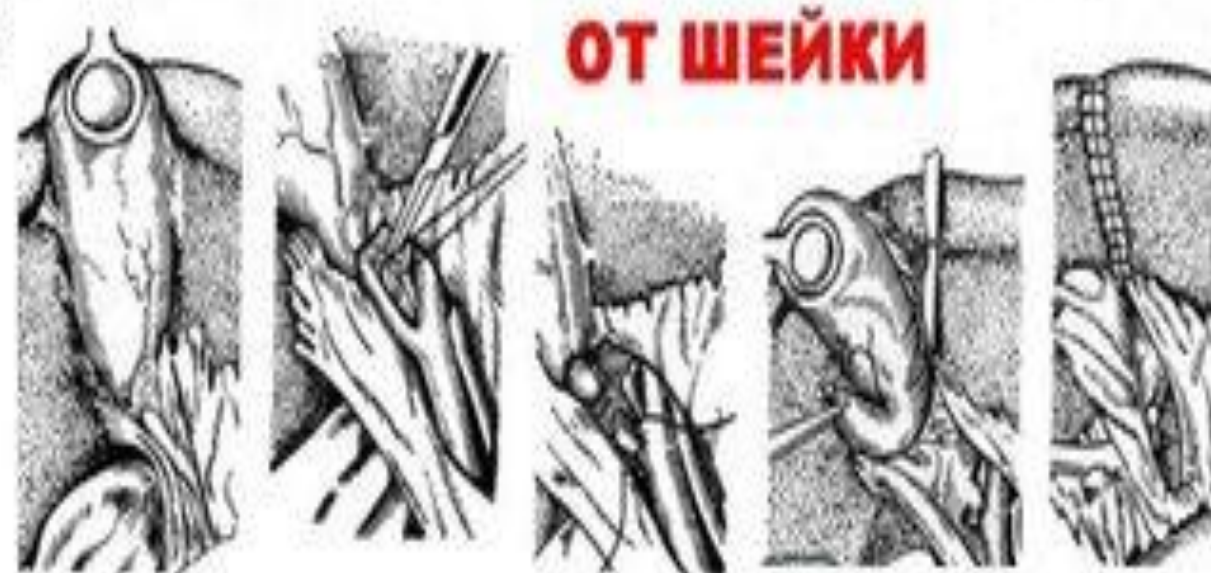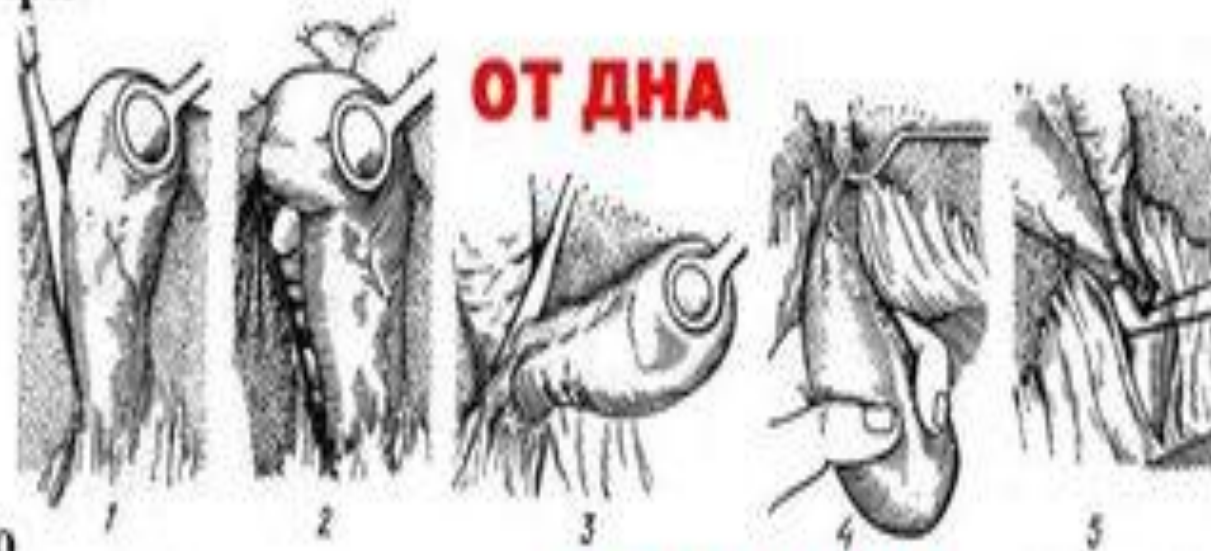Показания:

ЖКБ, острый и хронический холецистит.

Виды:

➤ **От дна** (больше
кровотечение, возможно
проскакивание камня в
холедох);

➤ **От шейки** (меньше
кровотечение,
трудности при
выделении пузырного
протока и артерии).



Асқынулары және асқынуларды диагностикалау.

- Обтурациялық жедел холецистит(катаральді, флегманозды, гангренозды)
- Холедохолетиаз(механикалық сарғаю синдромымен)
- Стеноздаушы папиллит
- Перитонит
- Өт қабының шемені(водянка)
- Өт қабының іріңдігі (эмпиема)
- Өт түтіктерінің қабынуы (холангит)
- Сыртқы және ішкі өт жыланкөздері

- **Жедел холецистит ауруының келесі өте қатерлі асқынулары кездесуі мүмкін**
- **1. Өт перфорациясы** - флегмонозды немесе гангренозды холециститте кездеседі. Қазіргі уақытта холециститті жедел операциямен емдеу орындалатындығынан бұл асқыну сирек кездеседі. Тесілген өт қапшығынан өт ішке ақса перитонит, ал өтпен жабысқан басқа мүшеге ақса бауыр, шажырқай, көлденең ішекке ақса жеке абсцесстер пайда болады. Егер өт онымен жабысқан ұлтабар, көлденең тоқ ішек немесе қарынға төгілсе ішкі жыланкөз ашылып, бұл арқылы өт тастары аталған мүшелерге енуі мүмкін. Егер өт тасы үлкен болса ішектің обтурациялы түйілуіне соғады.
- **2. Өт перитониті** - өт тесілуінен соң, кейде онсыз да қабынған өт қапшығынан өт өтуімен байланысты басталуы мүмкін. Бұл перитонит баяу дамыса өт тесілуіндегі перитонит шапшаң басталып дамиды.

- **3. Бауырмен - бүйректер асқынулар - гепато-ренальды синдром.** Бауырмен бүйректер өте маңызды қызмет атқарады - олар ағзаны улы заттардан тазартады. Деструктивті холециститте, механикалы сары ауруда, холангитте бауыр паренхимасында және бүйректерде ауыр өзгерістер басталады. Бұл асқынудың екі түрі бар:
 - Бірінші түрінде - дене қызуы жедел жоғары көтеріледі, науқас абыржыған, құсады. Ауыздан ацетон иісі шығады, бауыр комасы дамиды. Қанда – азот тотығы көбейген, зәрде – нәурыз, цилиндрлар.
 - Екінші түрінде - операциядан соңғы V-VIII тәуліктерде өттің, зәрдің шығу мөлшерінің (механическая олигурия, анурия) азаюынан уремия басталады. Ауру ұйқышыл, адинамия, лоқсу, құсу, ішектер атониясы.
- **4. Холангит - катаралды және ірінді, дене қызуы көтеріледі, оң қабырғалар асты қатты ауырады, көздер, тері сарғаяды.** Катаралды холангит консервативті емдеуге (антибиотиктер, дуоденальды барлап қарау) көнеді.
- **Ірінді холангитте - қызу өте жоғары, дене тітіркенеді, іш ауыруы күшті, дене сарғайған.** Зәрде – нәурыз, қиыршықты, гиалинді цилиндрлер, эритроциттер, нейтрофильді лейкоцитоз, ЭТЖ шапшаңдаған. Ірінді холангитте бауырдың тромбофлебиті басталуы мүмкін.

Пайдаланған әдебиеттер:

- 1.Нұрмақов «Хирургия»Алматы 2009;
- 2.М.А.Алиев,С.А.ВОРОНОВ «экстренная хирургия» Алматы 2001;
- 3.Ә.Б.Әубәкіров «Адам анатомиясы»Атлас II-том , Астана 2006 ;
- Мәдікенұлы «хирургиялық аурулар»Қарағанды 2008 ;
- 4.www.google.kz
- 5.www.doctor.ru