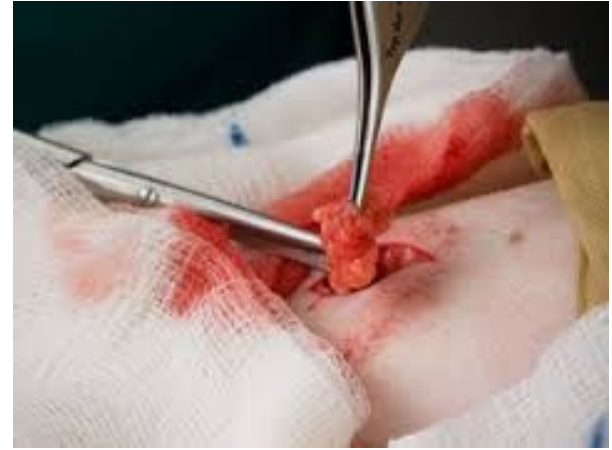
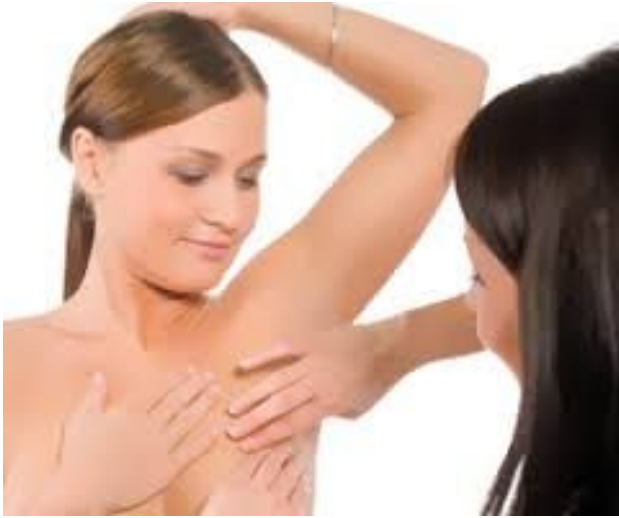
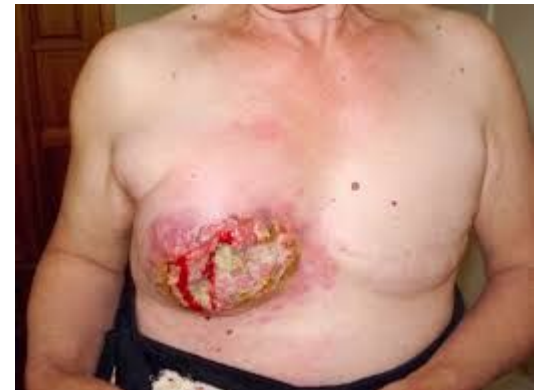

Сүт безінің қатерсіз және қатерлі аурулары



Қауіп-қатер факторлар

- Жасы 50-60 жыл аралығы
- Репродуктивті ағзаларының созылмалы аурулары
- Киіп жүрген іш киімдері тар немесе ыңғайсыз
- Сүт бездерінде болған жарақаттар
- Ағзадағы гормондар деңгейлірінің бұзылуы (климакс)
- Қалқанша без патологиясы
- Зиянды әдеттер

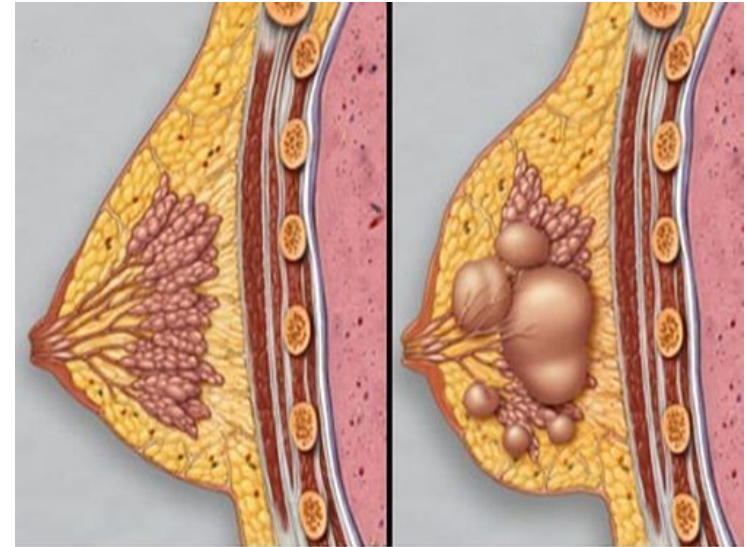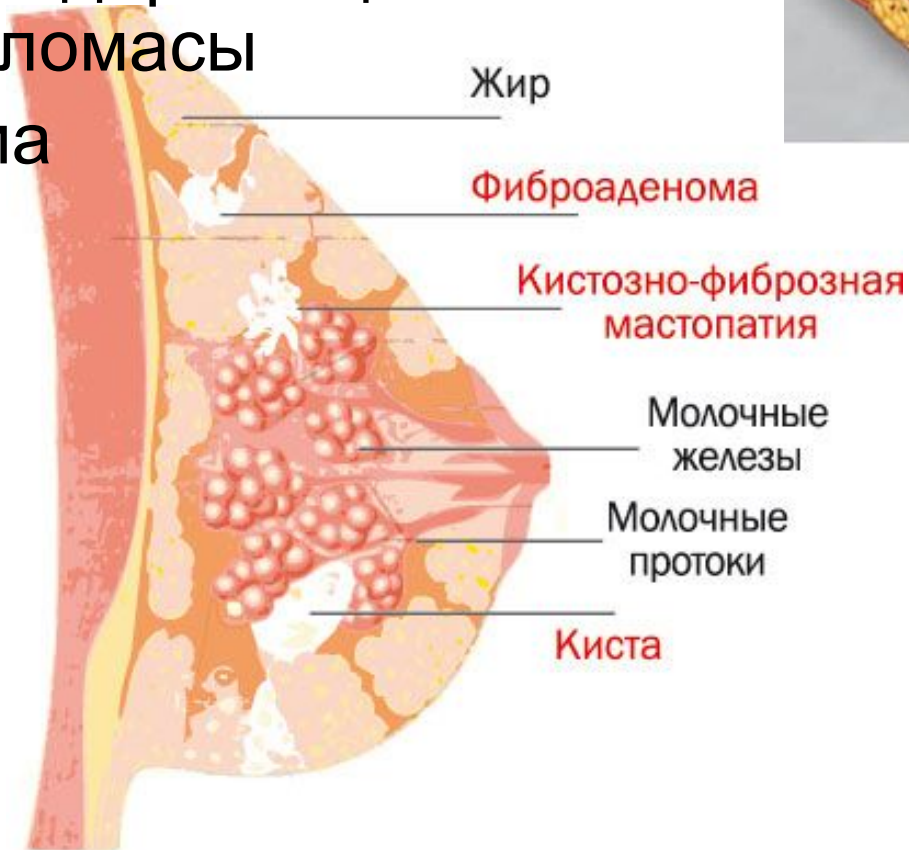
- **Депрессия, жиі болған стрессті жағдайлар**
- **Қант диабеті**
- **Артық салмақ**
- **Радиоактивті сәуле әсері**
- **Солярий немесе жағажайда сүт бездерін ашып күнге күйю**
- **Ағзаға қауіпті жерде жұмыс істеу**
- **Жасанды/өзіндік аборттар**
- **Генетикалық бейімділік**

Өте маңызды!

Көптеген зерттеу мәліметтері бойынша босанбаған және тек бір бала босанған әйелдер арасында сүт безінің ісік ауруларының қауіпі бір неше рет жоғары болып келеді.

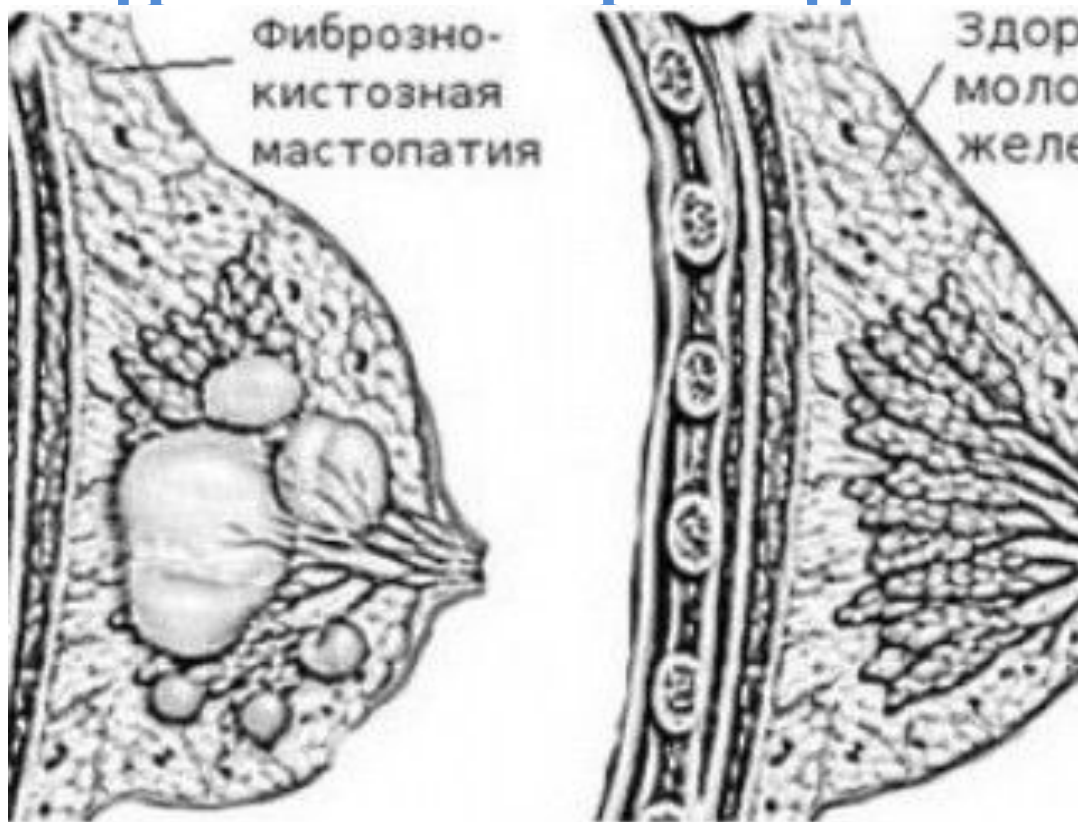Сүт безінің қатерсіз ісігінің түрлері

- Мастопатия
- Фиброаденома
- Кисталар (сары сулы ісіктер)
- Сүт жолдарының папилломасы
- Липома



Мастопатия (фиброзды-кистозды ауру) – сүт безінің дисгормоналды ауруы.

Ауру кезінде сүт безінің дәнекер және безді тіндерінде қатайған аймақтар немесе көлемі әр түрлі кисталар пайда болады.



Мастопатия жіктеуі

- **Түйінді мастопатия** (киста, фиброаденома, сүт жолдар папилломасы, ангиомалар, т.б.) – сүт без тіндерінде бірлі-жарым түйіндер пайда болады
- **диффузды мастопатия** (аденоз, фиброз, фиброаденоматоз, поликистоз, т.б.) – сүт без тіндерінде көптеген түйіндер пайда болады
- **фиброзды-кистозды мастопатия** – диффузды мастопатияның бір түрі. Сүт безінде киста, сүт жолдар папилломасы, фиброаденома бірдей пайда болады

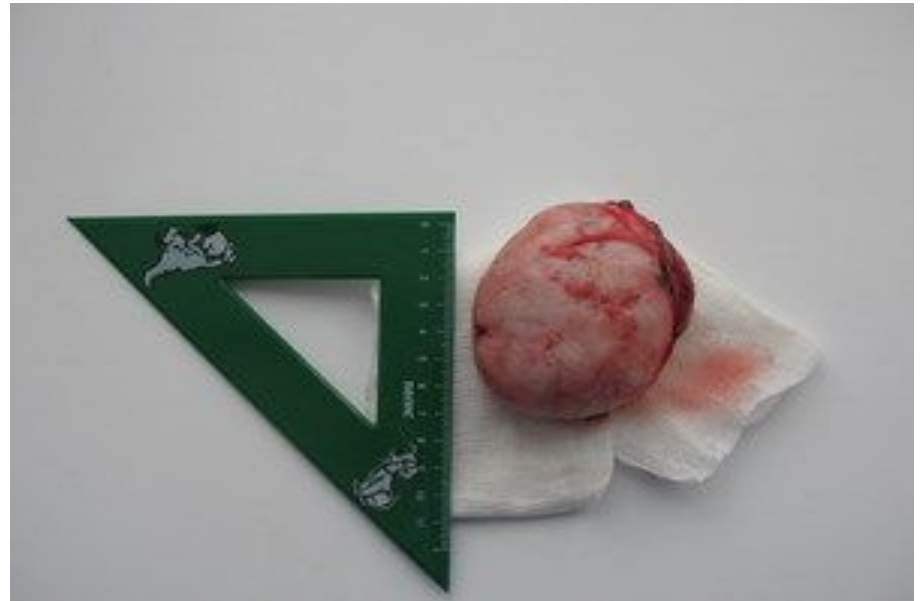Мастопатияның симптомдары

- Мастопатия көп уақыт әйелдің өзіне білінбеуі мүмкін
- Әйел дәрігерге келесі шағымдарды байқағанда келеді:
 - **сүт бездерінің ауыруы** (тұрақты немесе етеккір келер алдында);
 - **сүт бездерінде пайда болған түйіндер немесе түзілістер** (етеккір цикл бойы олардың көлемдері өзгеріп тұрады)

Анықтау

- Клиникалық зерттеу (гинеколог, маммолог кейбір жағдайда – онколог тексереді)
- Сүт бездерін УДЗ
- Маммография
- Гормондар деңгейін зерттеу (эстроген, прогестерон, пролактин).
- Керекті жағдайда – сүт без тінін алып цитологиялық зерттеу

ФИБРОАДЕНОМА



- Жиі 35 жастағы әйелдерде кездеседі
- Жәй өседі
- Пальпация кезінде домалақ, қозғалмалы болып сезіледі

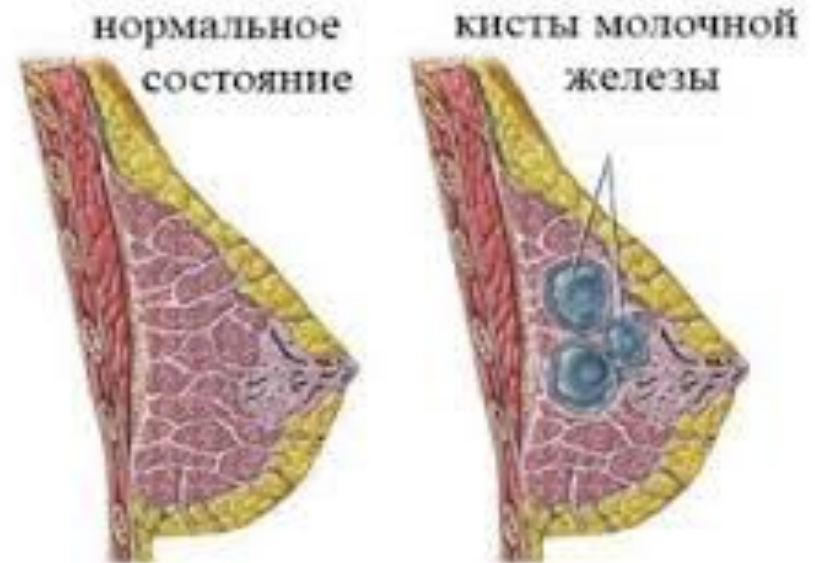Фиброаденомның екі түрі бар: әдеттегі және жапырақ тәрізді.

Жапырақ тәрізді фиброаденома қатерлі ісікке тез айналады, сондықтан ауруды анықтағаннан кейін тез арада хирургиялық ем жүргізу керек.

СҮТ БЕЗ КИСТАСЫ

Негізі кисталар сүт жолдары немесе сүт без альвеоларынан пайда болады. Кистаның қабықтары тегіс, құрамы – сұрғылт немесе қоңыр түсті сұйықтық.

Кистаның көлемі 3,0 см бір, немесе бірнеше ұсақ кисталар бірігіп көпкамералы болып келеді.



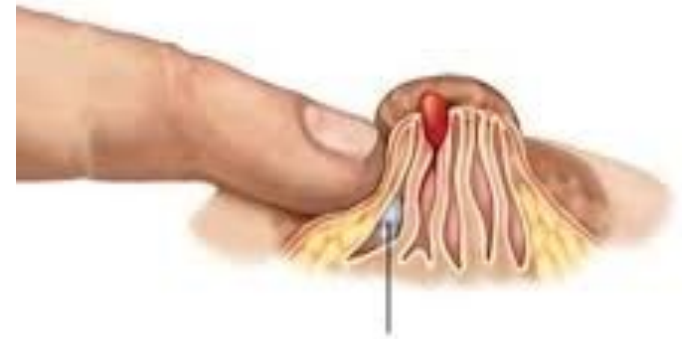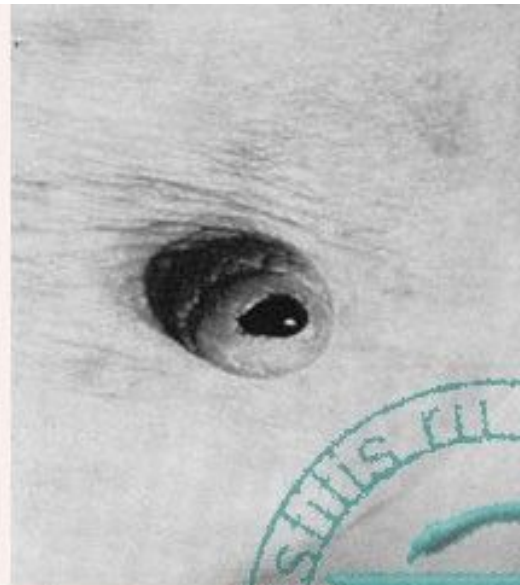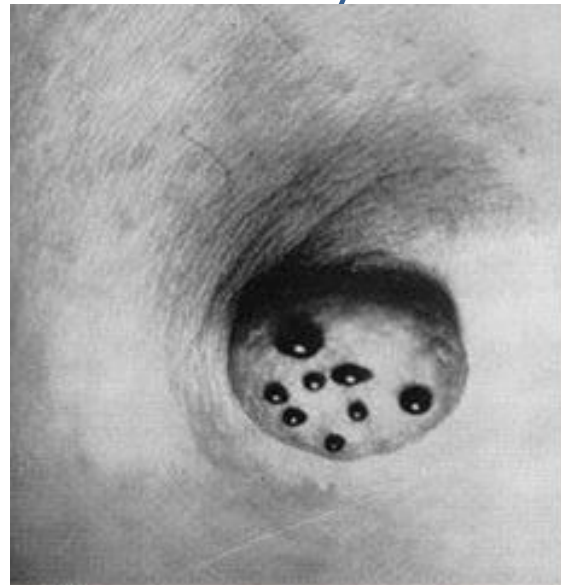
- Жай кисталарды хирургиялық емдеу қажет емес.
- Емдеу әдісін толық зерттеу жүргізіп таңдау қажет.

СҮТ ЖОЛДАРЫНЫҢ ПАПИЛЛОМАСЫ

Бұл патология фиброаденоматозды бір түрі. Бүртікті өсіндірлер сүт без жолдарының ішіне қарай жайылады.

Симптомдары – сүт без ұшынан неше түрлі бөлінділер көрінеді (қан тәрізді немесе ашық түсті).

Емдеу әдісі – хирургиялық – папиллома бар тіндерді кесіп алып тастау.



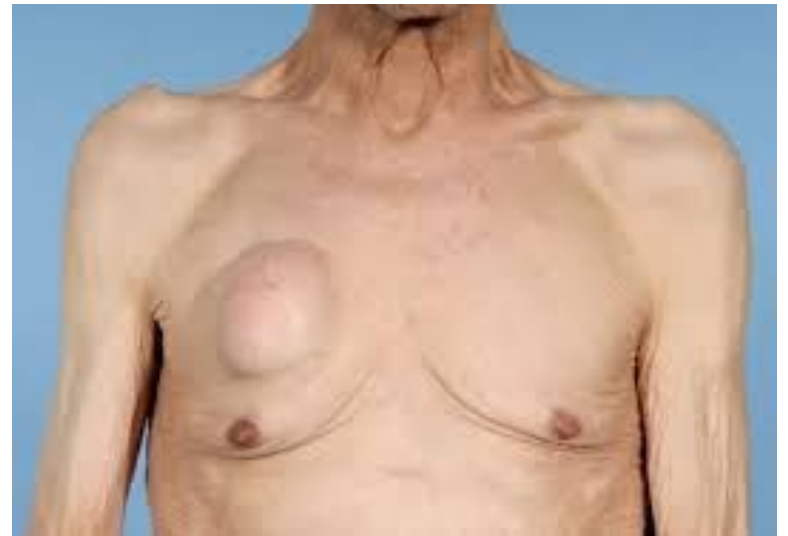Внутрипротоковая
папиллома

Кровянистые выделения при
папилломатозе молочных протоков

Выделение капли крови при
внутрипротоковой папилломе

ЛИПОМА

- Май тіндерінен қалыптасады. Пальпация кезінде жұмсақ және ауыру сезімсіз болып келеді.
- Липома өздігінен кетпейді. Сондықтан үлкен болып өсіп кеткен кезде хирургиялық әдісімен алып тастау қажет.
- Қатерлі ісікке ауысып кетуі ықтимал.



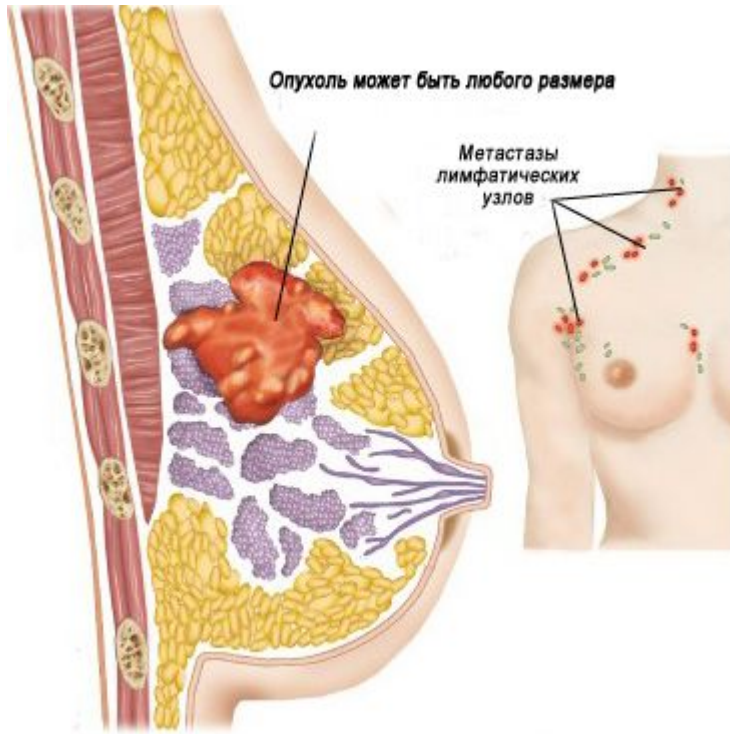
- Сүт безінің қатерсіз аурулары пайда болған кезде әйел өзінің өмір салтын, тұрмыс қалпын қайта қарастырып өзгерту керек.
 - Дене салмағын қалыптарстыру: рационалды тамақтану ағза жұмысын қалыптастырады.
 - Жыныс мүшелерінің ауруларын емдеу өте маңызды.
- Радикалды хирургиялық ем тек ісіктің көлемі үлкейген кезде, патологиялық симптомдар байқалғанда және малигнизация белгілері пайда болғанда жүргізіледі.

Хирургиялық емдеу әдістері:

- Сүт без сектор көлемінің резекциясы – патологиялық ошағы бар аймақты кесіп алып тастау;
- Ісік энуклеациясы – патологиялық түзілісті пышақ тигізбей сылып алып тастау.
- **Ота жүргізу кезінде міндетті түрде тінді гистологиялық зерттеп, қатерлі ауруының жоқтығын нақтылау керек.**
- Содан кейін косметикалық тігіс салынады. Ол тігіс артынан білінбей кетеді.

АУРУДЫ АЛДЫН АЛУ ҮШІН ӘЙЕЛ НЕ ІСТЕУ КЕРЕК?

- Ағзаның гормоналды фонын қалыптастыру.
- Климакс кезінде керекті зерттеуден өтіп, дәрігер тағайындаған дәрі-дәрмек қабылдау қажет.
- Табиғи алдын алу шараларының бірі – жүкті болып, бала босану.
- Аборттан бас тарту керек, ол үшін контрацепция қолдану қажет.
- Тұқым қуалайтын қауіпі бар әйелдер жыл сайын алдын алу зерттеуден өту қажет.

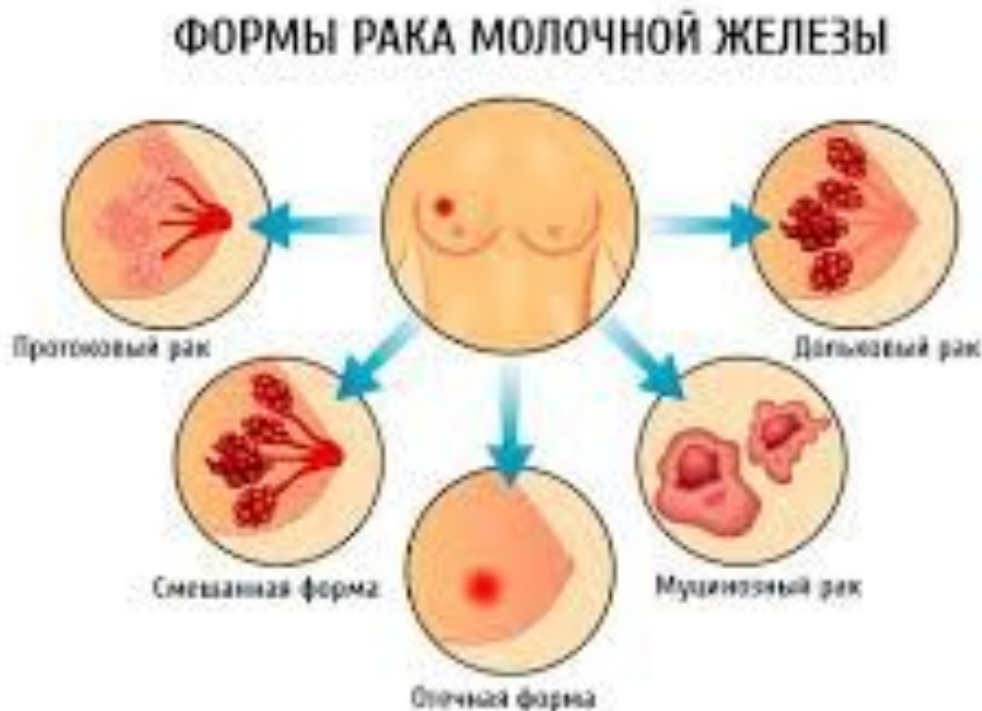

Сүт без обыры - бездік тіннің қатерлі ісігі

Дүние жүзіндегі қатерлі ісік арасында ең жиі кездесетін сүт без обыры. Осы ауру жасы 13 пен 90 арасындағы әйелдердің 1/13 мен 1/9-де кездеседі.

ДДҰ эксперттерінің зерттеуі бойынша жыл сайын 800 мыңнан 1 млн-ға дейін әйел сүт без обырымен ауырады.

АҚШ және Батыс Еуропада ауру деңгейі ең жоғары.



Себебі?

Әйелдің өмір салты өзгерді (баланың саны азайды, емшекпен емізуді жылдам тоқтататын әдет болды)

- **Сүт без обыры ең көп зерттелген және әліде зерттеліп жатырған қатерлі ісіктің түрі.**
- **Ең бірінші сүт безінің қатерлі ісігі туралы біздің заманға дейін 1600 жыл бұрынғы мәлім Египетте табылған (ол кезде «обыр» деген түсінік болмаған).**

Сүт без обырының этиологиясы қазіргі күнге дейін дұрыс зерттелмеген.

Өкпе және құық обырына қарағанда айналадағы бірде бір канцероген сүт без обырының себебі екеін дәлілденбеген.

Тафтса Университетінің ғылымдарының зерттеуі бойынша тамақ тағамдарына қолданылатын пластик құрамына кіретін бисфенол А сүт без обырына әкелетін қауіп-қатер факторы деген пікір айтылды.

Кейбір кезде сүт без обыры тұқым қуалайтын аурудың бірі болып келеді.

Зерттеушілердің мәліметтері бойынша сүт без обырына әкелетін [BRCA1](#) [гены](#)

СБО жіктеуі

- **T – біріншілік ісік:**

- TX – первичная опухоль недоступна оценке;
- T0 – нет признаков первичной опухоли;
- Tis – рак in situ:
- Tis (DCIS) – протоковая карцинома in situ;
- Tis (LCIS) – дольковая карцинома in situ;
- Tis (Paget) – болезнь Педжета соска, не связанная с инвазивной карциномой в подлежащей паренхиме молочной.
- T1 – опухоль до 2 см.
- T2 – опухоль от 2 см до 5 см.
- T3 – опухоль более 5 см;
- T4 – опухоль любого размера с распространением на грудную стенку, кожу (изъязвление или узелки на коже)

- **N – аймақтың лимфатикалық бездері:**

- NX – регионарные лимфатические узлы не могут быть оценены.
- N0 – нет метастазов в регионарных лимфатических узлах;
- N1 – метастазы в подмышечных лимфатических узлах I, II уровня не спаянные между собой
- N2 – а) метастазы в подмышечных лимфатических узлах I, II уровня спаянные между собой; б) клинически определяемый внутренний маммарный лимфатический узел при отсутствии клинических признаков метастазов в подмышечных лимфатических узлах;
- N3 – а) метастазы в подключичных лимфатических узлах III уровня; б) метастазы во внутренних маммарных и подмышечных лимфатических узлах; метастазы в надключичных лимфатических узлах.

- **M – шалғайдағы метастаздар:**

- M0 – отдаленные метастазы не определяются;
- M1 – имеются отдаленные метастазы.

СБО гистологиялық түрлері

1. Сүт жолдарының *in situ* обыры
2. Сүт без бөлшектерінің *in situ* обыры
3. Сүт жолдарының инвазивті обыры
4. Сүт без бөлшектерінің инвазивті обыры
5. Қабыну белгілері бар сүт без обыры
6. Тубулярлы карцинома
7. Медуллярлы обыр
8. Коллоидты обыр (шырышты рак, оймақ-жасушалы рак)
9. Папиллярлы рак (обыр)
10. Метапластикалы обыр (жалпақ жасушалы рак)
11. Остеокласт тәрізді жасушалары бар обыр
12. Аденоид-кисталы обыр
13. Сөл өндіруші карцинома (ювенилды рак)
14. Кистозды көпсәлді карцинома
15. Апокринды обыр
16. Эндокридік бұзылыс белгілері бар обыр (біріншілік карциноидты ісік, апудома)
17. Криброзды обыр

СБО молекулярлы таксономия (жіктеуі)

Сүт без обырының 4 негізгі молекулярлы типі анықталды.

Олар бір бірінен молекулярлық маркерлерімен ажыратылады.

Осы ауруадың 4 типі – этиологиясы, молекулярлық патогенезі және прогнозы бөлек 4 түрлі ауру.

Олардың аймашылықтары:
біріншіден, өндірілетін цитокератиндері
бөлек (базалды немесе люминалды),
екеншіден — HER2 *генының*
ампфлификациясы әр түрлі

- **Люминалды**
подтип А (30—45 %): эстрогенге-байланысты агрессивиясы аз ісіктер, *HER2* ақуызына рецепторлар көп өндірілмейді, прогнозы ең жақсы;
- **Люминалды подтип В (14—18 %):** эстрогенге-байланысты агрессивті ісіктер, зависимые агрессивные опухоли, выражена амплификация онкогена *HER2*, значительно худший прогноз;
- **HER2-позитивный подтип (8—15 %):** эстроген-независимые агрессивные опухоли, выражена амплификация онкогена *HER2*, повышенная вероятность негативного исхода заболевания;
- **"Triple negative" подтип (27—39 %):** эстроген-независимые агрессивные опухоли, избытка экспрессии рецепторов белка *HER2* нет, наихудшие показатели выживаемости.

Симптомы

- **Рак молочной железы на ранних стадиях (1-й и 2-й) протекает бессимптомно и не причиняет боли**
- **Обычно рак молочной железы обнаруживают до явного появления непосредственных симптомов опухоли — либо на маммографии, либо женщина чувствует появление уплотнения в груди.**

- Много случаев диагностики болезни лишь на 3-й и 4-й стадиях, когда опухоль уже видна невооружённым глазом, имеет вид язвы или большой шишки.
- Может появиться не исчезающее в течение менструального цикла уплотнение в [подмышечной ямке](#) или над [ключицей](#): эти симптомы свидетельствуют о поражении лимфоузлов, т.е. метастазах в лимфоузлы, явно выражающихся уже на поздних стадиях.
- Болевой синдром связан с прорастанием опухоли в грудную стенку.
- Прозрачные или кровянистые выделения из груди
- Втяжение соска в связи с прорастанием опухоли в кожу
- Изменение цвета или структуры кожи груди в связи с прорастанием опухоли в кожу

Сигналы тревоги рака молочной железы:

- наличие уплотнений или опухолевидных образований в одной или обеих молочных железах;
- выделения из соска любого характера, не связанные с беременностью или лактацией;
- эрозии, корочки, чешуйки, изъязвления в области соска, ареолы;
- беспричинно возникающая деформация, отек, увеличение или уменьшение размеров молочной железы;
- увеличение подмышечных или надключичных лимфоузлов.

Выявление врачом хотя бы одного из указанных «сигналов тревоги» требует срочного направления больной к онкологу-маммологу в онкологический диспансер, где должны быть проведены УЗИ и пункция.

Методы исследования

- **УЗИ молочных желез**
- **пункция новообразования и трепан-биопсия под контролем УЗИ**
- **МРТ**
- **Маммография**
- **Велика роль анализа крови на онкомаркер**
- **гистологическое исследование тканей**
(для определения типа опухоли).

1. Дисгормональные заболевания

- Мастодиния (основные отличия: выраженный болевой синдром, невроз, связь с предменструальным периодом, чаще поражаются обе молочные железы у нерожавших).
- Мастопатия
- Гинекомастия

2. Доброкачественные опухоли

- Фиброаденома
- Липома
- Внутрипротоковая папиллома (наблюдаются кровянистые или обильные серозные выделения из одного протока)

3. Острый гнойный мастит

Принципы лечения

- **Хирургическое лечение**
- **Лучевая терапия**
- **Химиотерапия**
- **Иммунотерапия** заключается в стимулировании собственного иммунитета пациента против клеток опухоли
- **Таргетная терапия** применяется по отношению к пациентам, у которых опухоль экспрессирует специфический ген HER2 (трастузумаб, лапатиниб, пертузумаб, нератиниб)