

ФГБОУ ВО «Чувашский государственный университет имени И. Н. Ульянова»

Медицинский факультет

Кафедра пропедевтики внутренних болезней с курсом лучевой диагностики

ЛУЧЕВЫЕ СИНДРОМЫ ПОРАЖЕНИЯ ЛЕГКИХ

РЕНГЕНОЛОГИЧЕСКИЕ СИНДРОМЫ ПАТОЛОГИИ ЛЕГКИХ

1. Обширное затемнение лёгочного поля.
 2. Ограниченное затемнение лёгочного поля.
 3. Обширное просветление легочного поля.
 4. **Круглая тень в легочном поле.**
 5. **Кольцевидная тень в легочном поле.**
 6. Очаги и ограниченная диссеминация в легочном поле.
 7. Диффузная диссеминация в легочном поле.
 8. Патологические изменения корня лёгкого.
 9. Патологические изменения лёгочного рисунка.
-

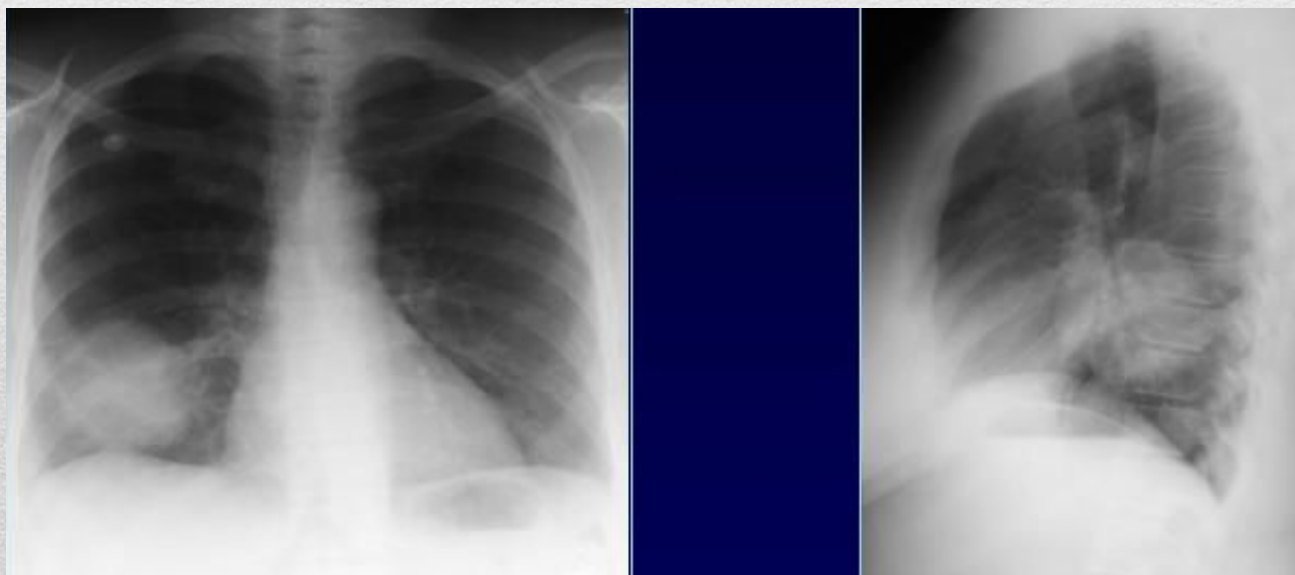
Синдром круглой тени в легочном поле

К круглой тени относится ограниченное затемнение, которое во всех проекциях сохраняет форму круга, полукруга или овала размером >1,0 см в диаметре.

Анатомическая основа – воспалительный инфильтрат; опухоль или полость, заполненная жидкостным содержимым.

Причины:

- внутрилегочные;
- внелегочные



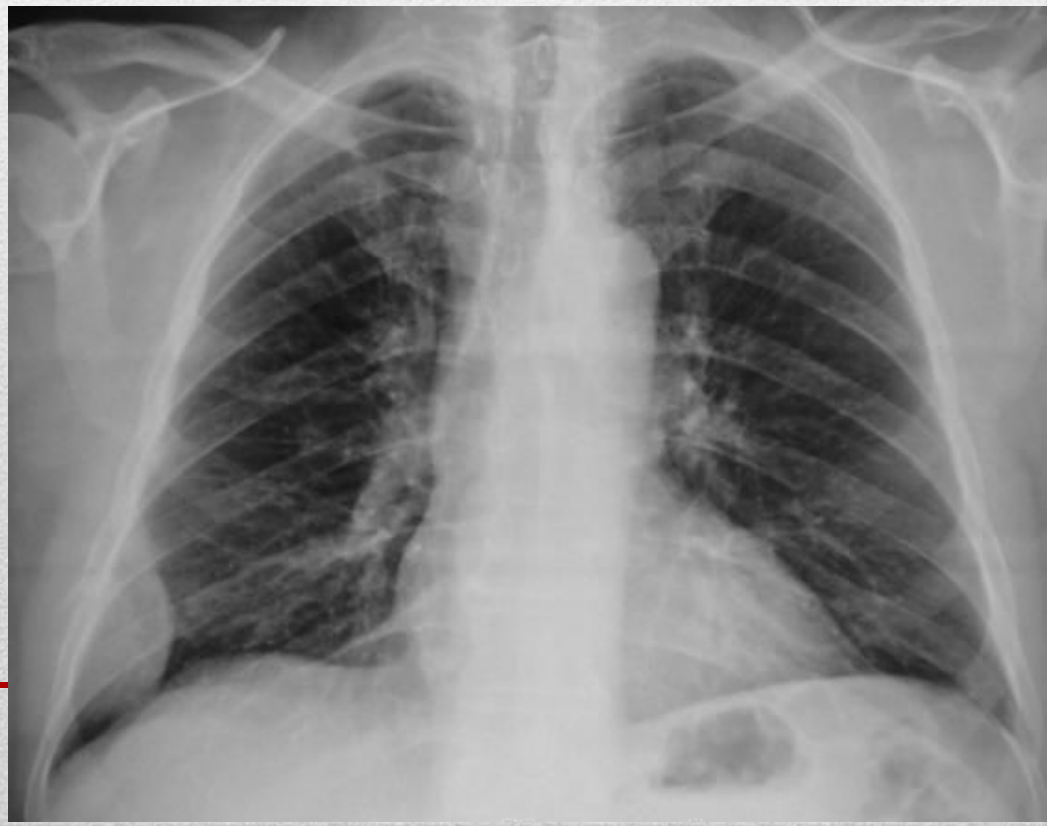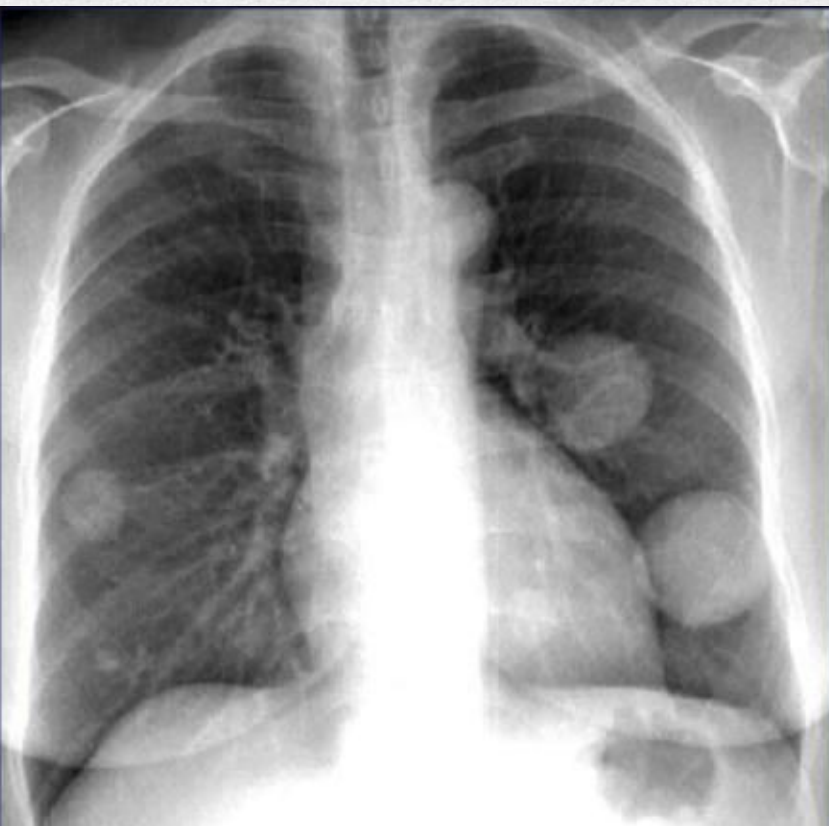Дифференциально-диагностические рентгенологические признаки синдрома круглой тени

- 1)** форма тени;
 - 2)** соотношение тени с окружающими органами;
 - 3)** контуры тени;
 - 4)** структура тени.
-

Форма круглой тени

Позволяет разграничить локализацию патологического очага.

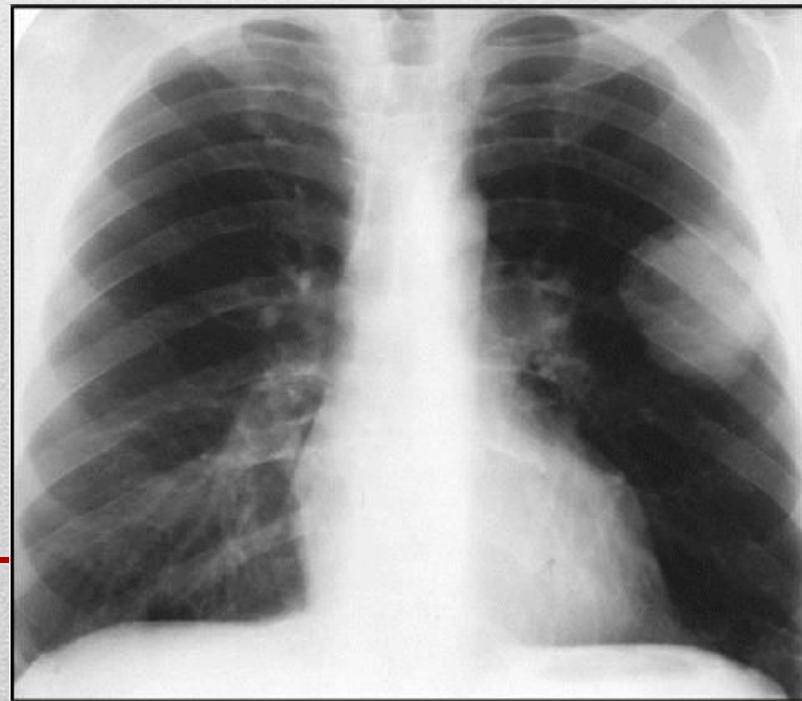
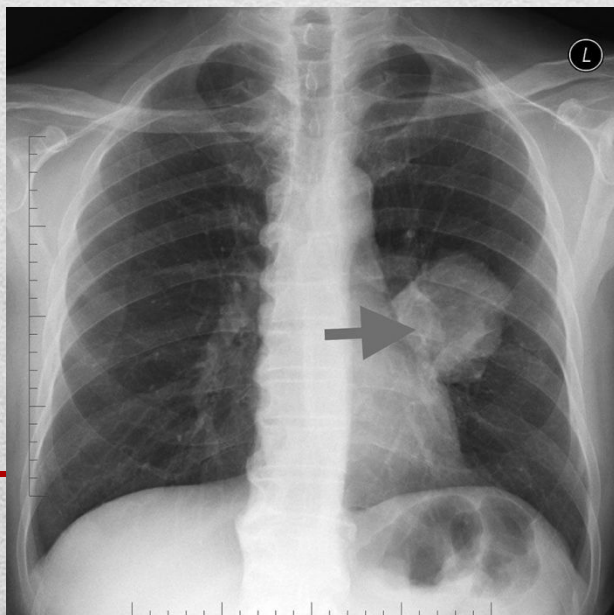
Внутрилёгочной процесс обуславливает округлую или овальную тень. Внелёгочный – полукруглую или овальную



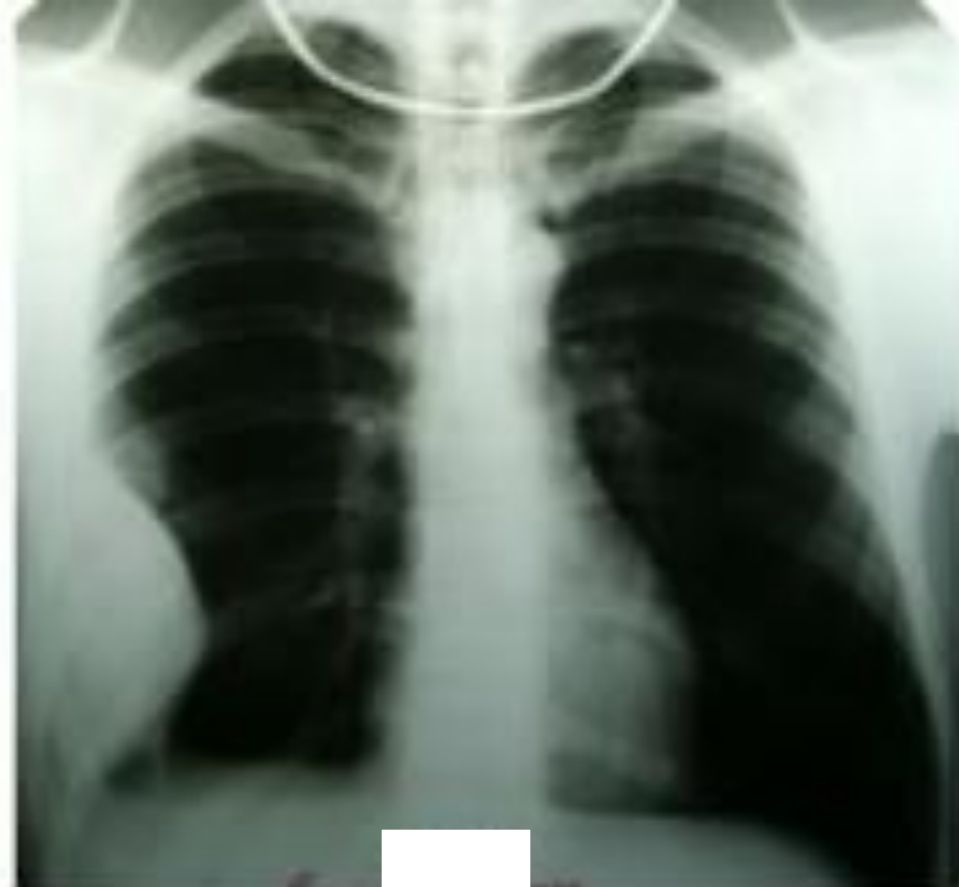2. Соотношение круглой тени с изображениями соседних органов

Образование исходит из лёгкого, если:

- 1) на снимках в 2-х проекциях тень со всех сторон окружена лёгочной тканью.
- 2) тень частично соприкасается с грудной клеткой, диафрагмой или средостением, но в большей своей части окружена лёгочной тканью.
- 3) тень расположена пристеночно, но наибольший ее диаметр находится в лёгочном поле.



Образование исходит из соседних тканей – грудной стенки, диафрагмы или органов средостения (т.е. вне легкого) если наибольший диаметр или центр круглой тени **выходят за пределы лёгочного поля.**



Внутрилёгочные причины круглой тени :

1. **опухоли** (периферический рак, метастазы),
 2. **кисты с жидкостным содержимым**
(эхинококковые, ретенционные, бронхиальные),
 3. **туберкулёз** (туберкулома, инфильтративный),
пневмония
 4. **аномалии сосудов легких** (артериовенозные
аневризмы),
 5. **абсцесс лёгкого.**
-

Контур круглой тени

Это признак, позволяющий определить природу патологического образования.

Контур могут быть ровными, неровными, четкими, нечеткими.

Ровные и четкие контуры характерны для кист, доброкачественных опухолей, сосудистых аневризм.

Неровные и нечеткие - для периферического рака, инфильтративного туберкулеза, абсцесса.

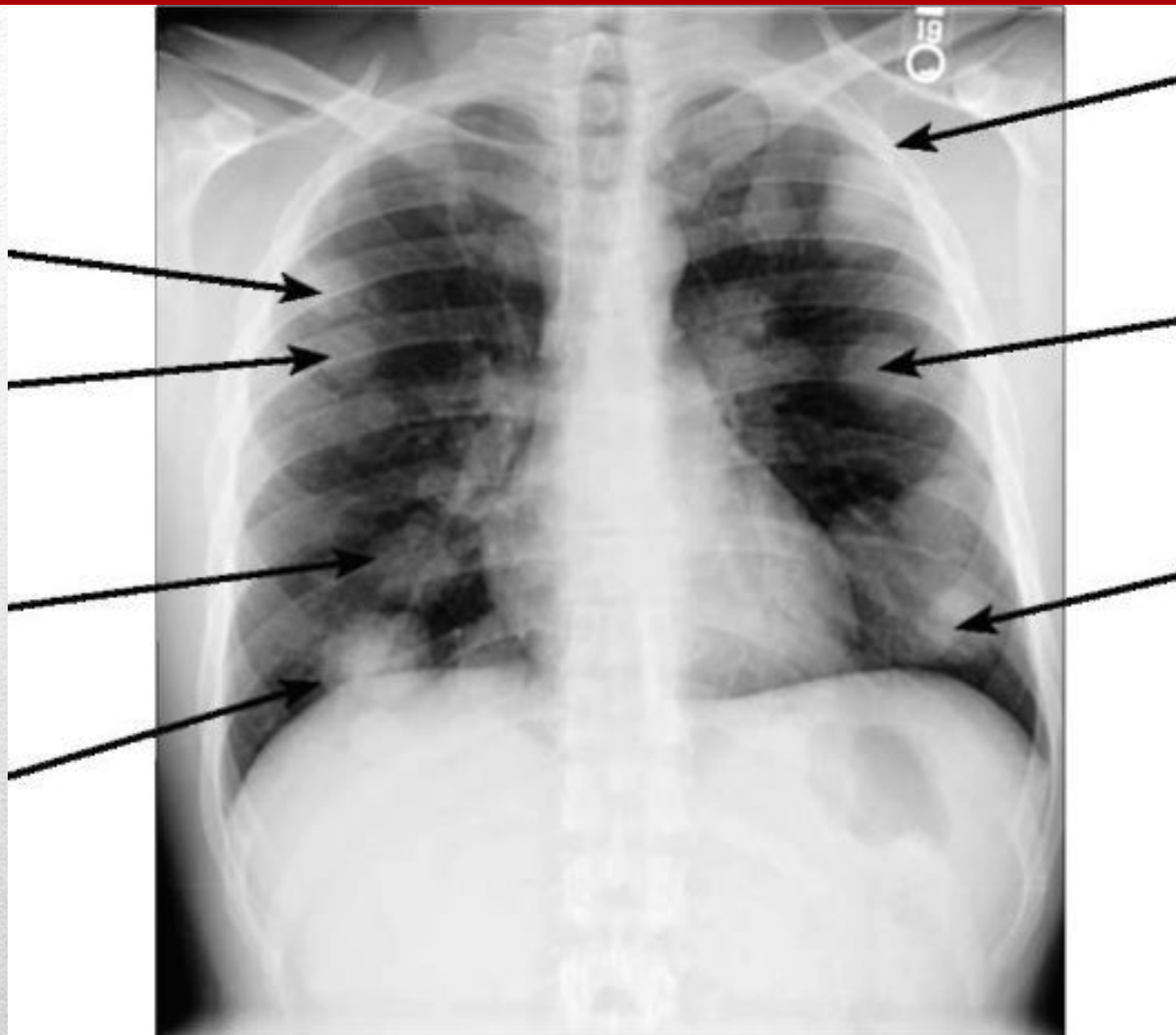
Неровные, но четкие контуры – при туберкулезе, метастазах в легкие

Структура круглой тени

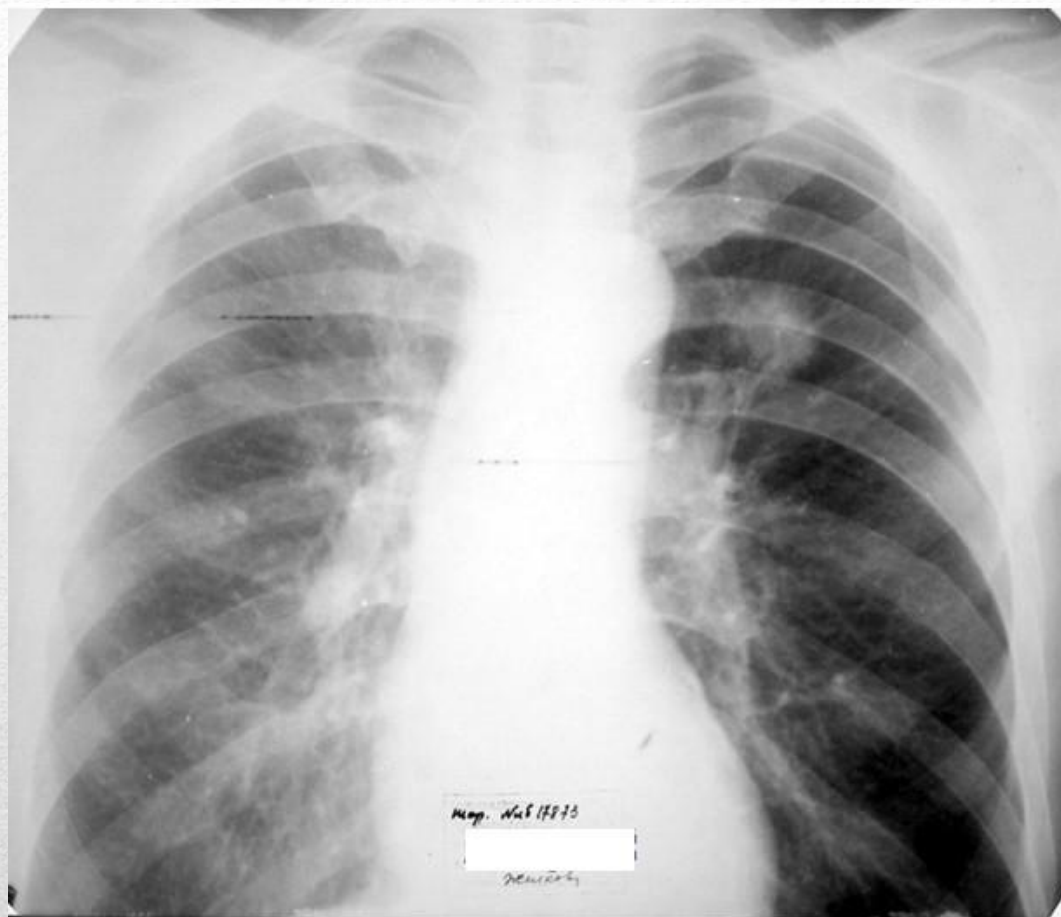Однородная - доброкачественные опухоли, аневризмы сосудов, метастазы, ретенционные кисты.

Неоднородная (за счет участков просветления из-за распада либо участки затемнения за счет отложения солей извести):

- **участки просветления** при периферическом раке, абсцессе, туберкулезе, инфильтративном туберкулезе;
 - **участки затемнения** при туберкулезе (мелкие обызвествления в разных ее участках); гамартоме (центрально расположенные крупные кальцинаты), эхинококковой кисте (обызвествление оболочки в виде кольцевидной интенсивной тени).
-

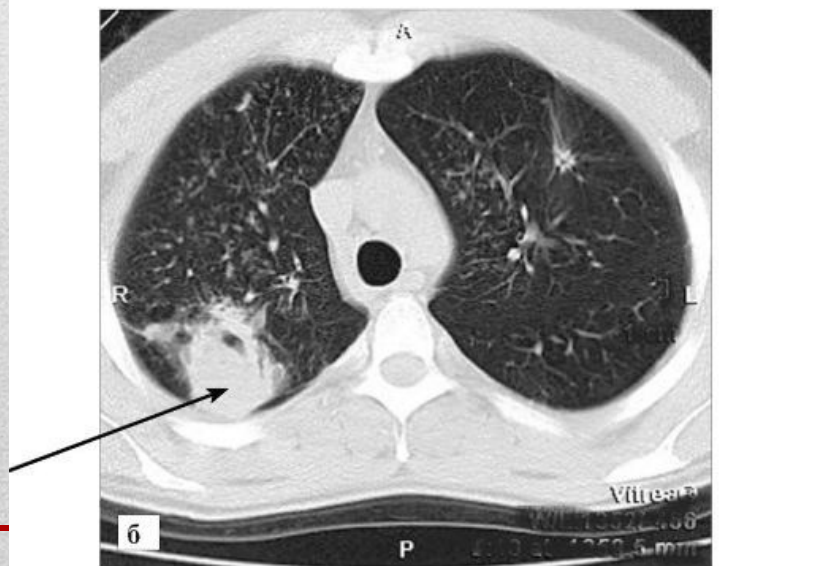
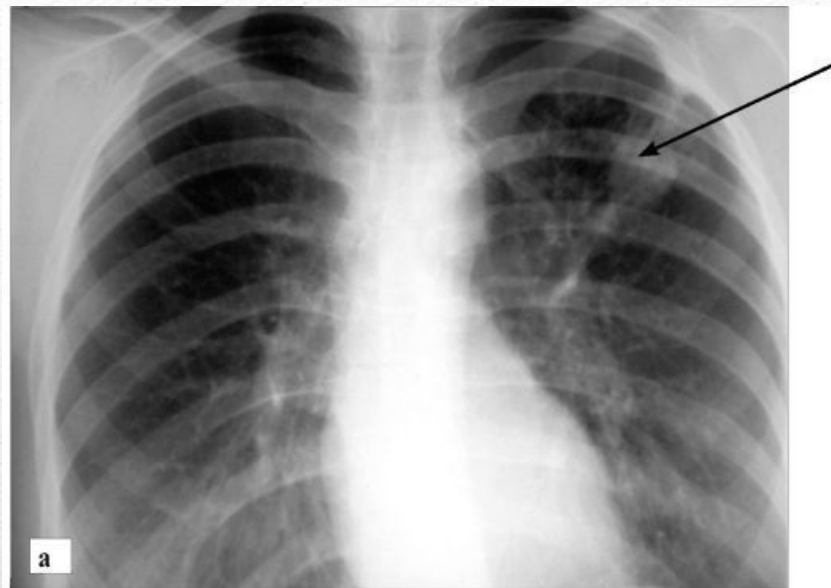


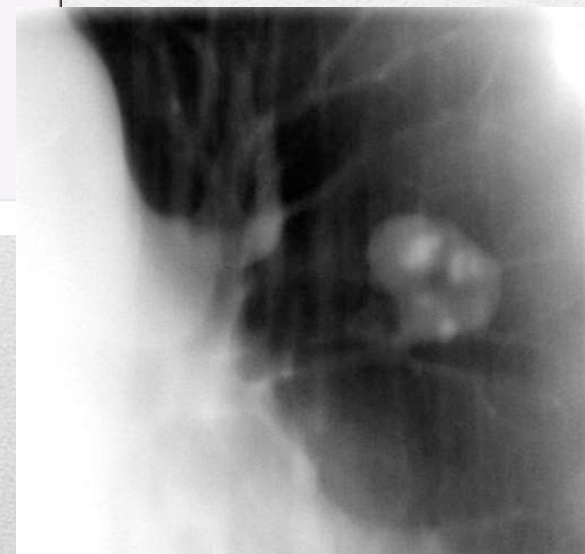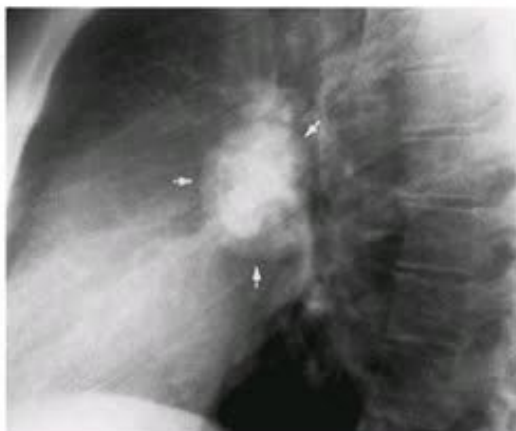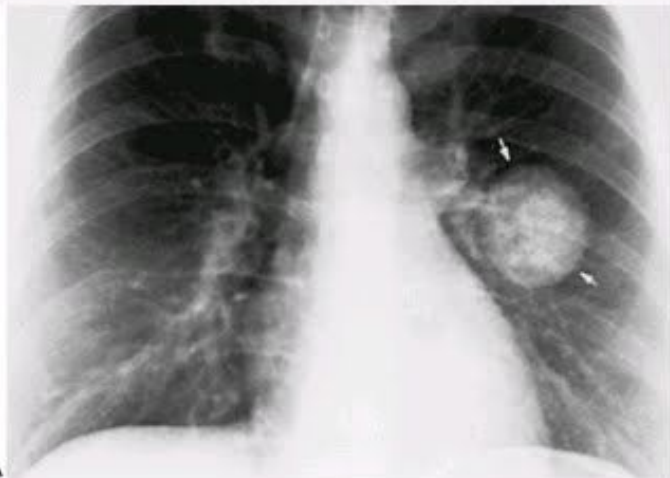
**R-грамма ОГК. округлые тени различного диаметра (стрелки).
Заключение: множественные метастазы в легких.**



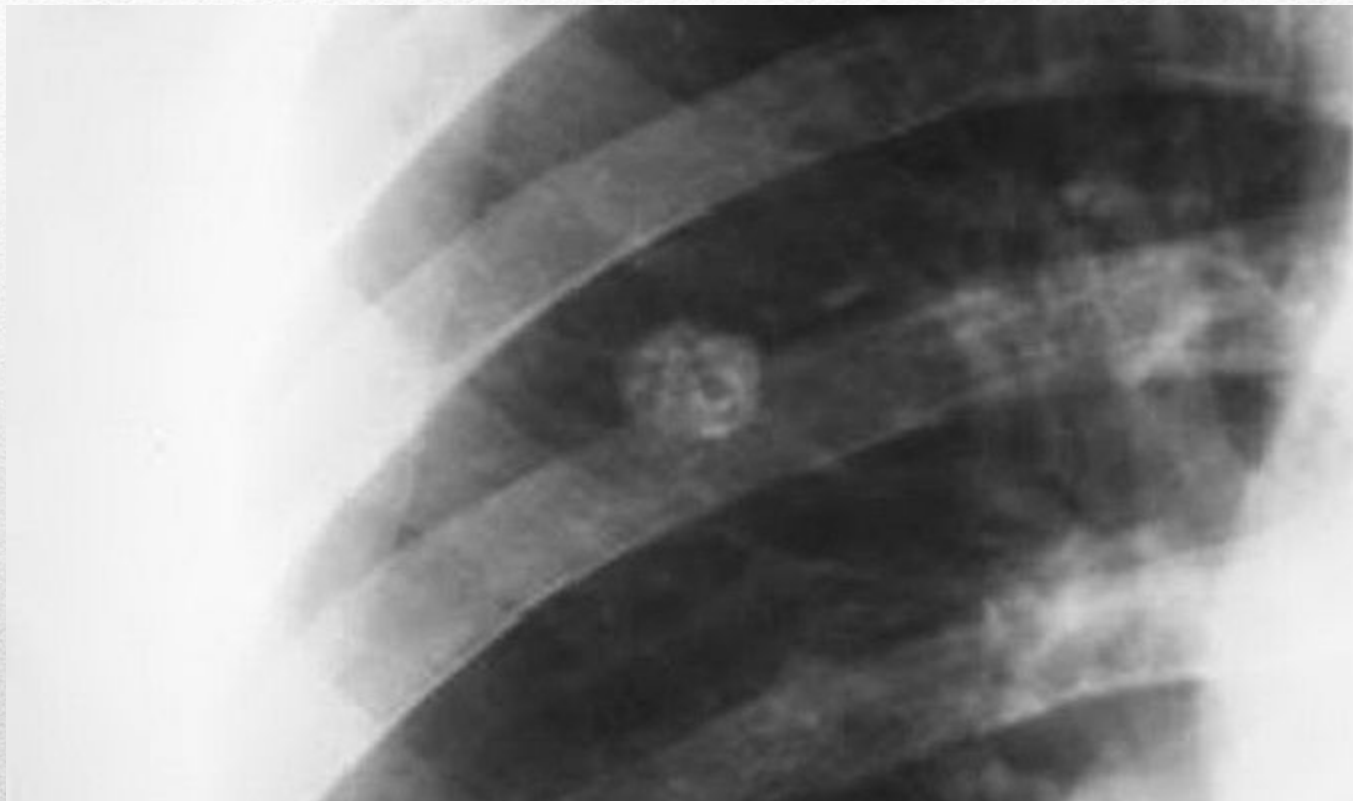
Во II межреберье слева круглая тень, контуры - нечеткие, интенсивность – слабая, имеется связь тени с корнем легкого.
Периферический рак левого легкого.

Туберкулема верхней доли левого легкого в фазе распада и обсеменения. Мякотканое субплевральное **образование** в верхней доле правого легкого с **распадом в центре** (стрелка): а - обзорная рентгенограмма; б - КТ

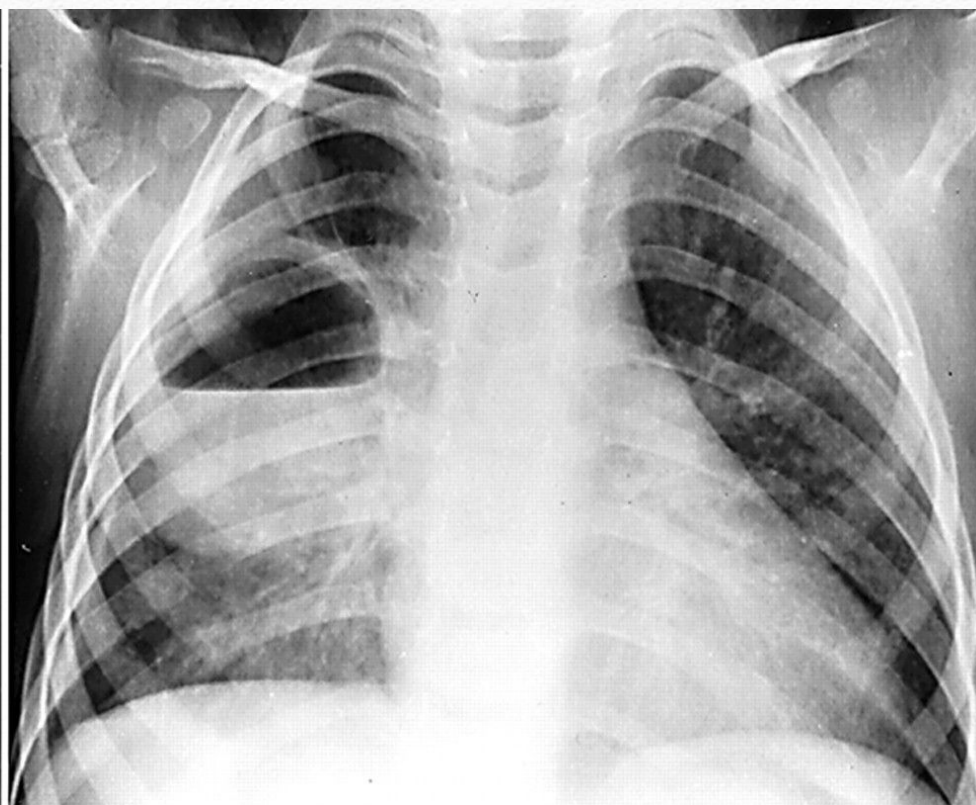
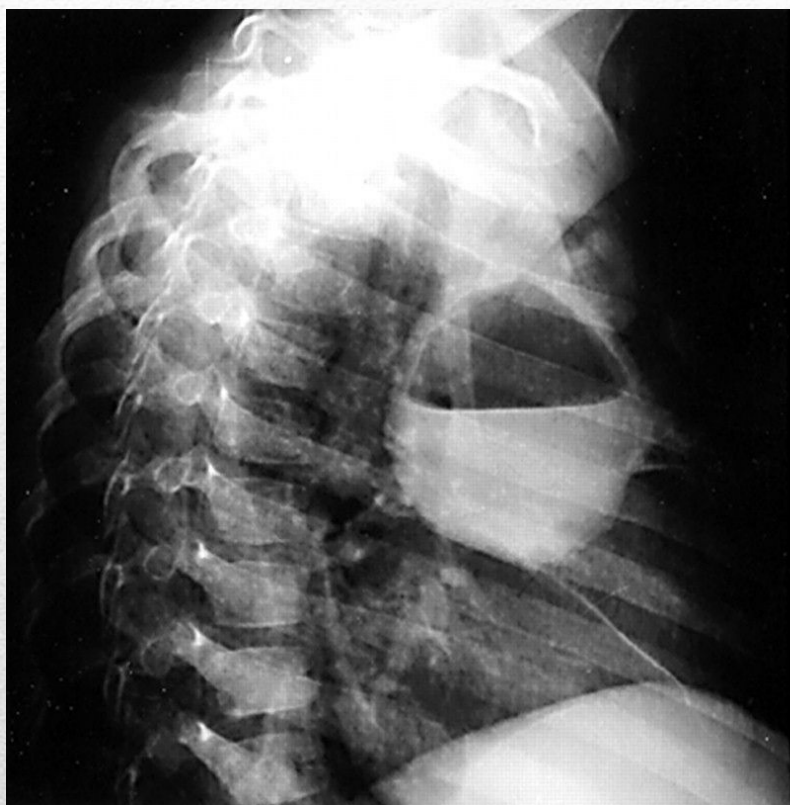



Туберкулома левого легкого



Гамартома

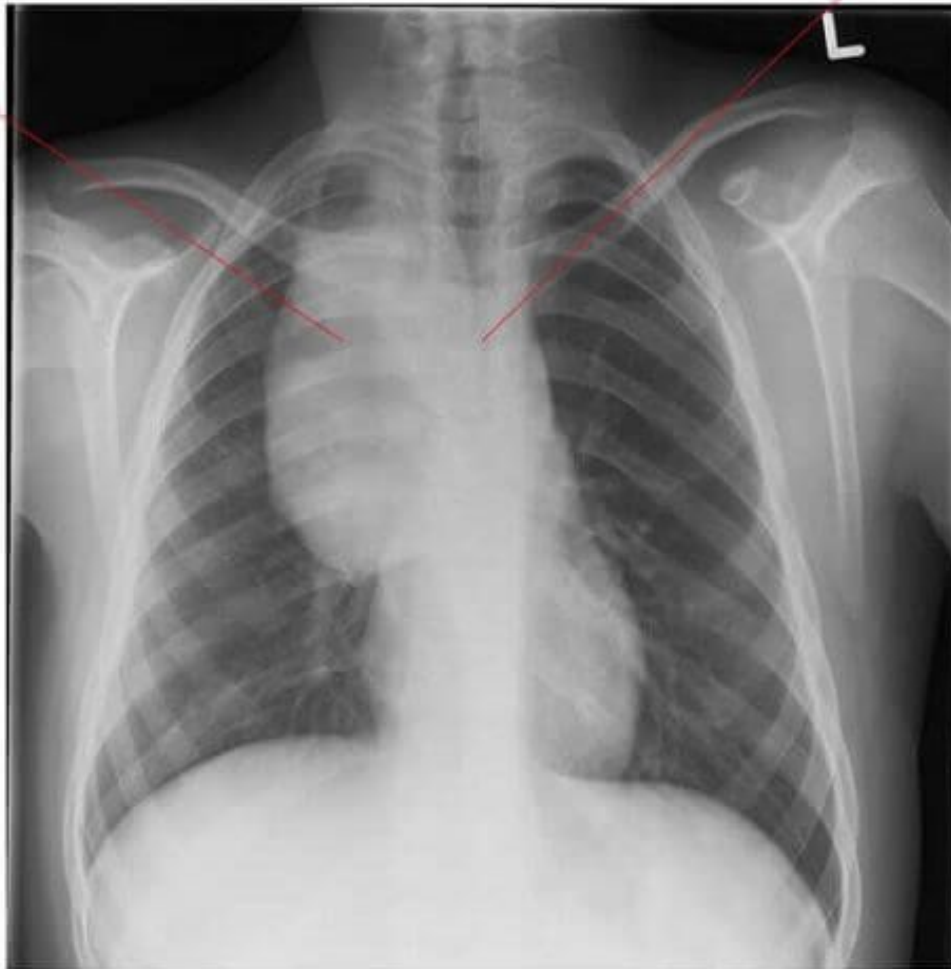


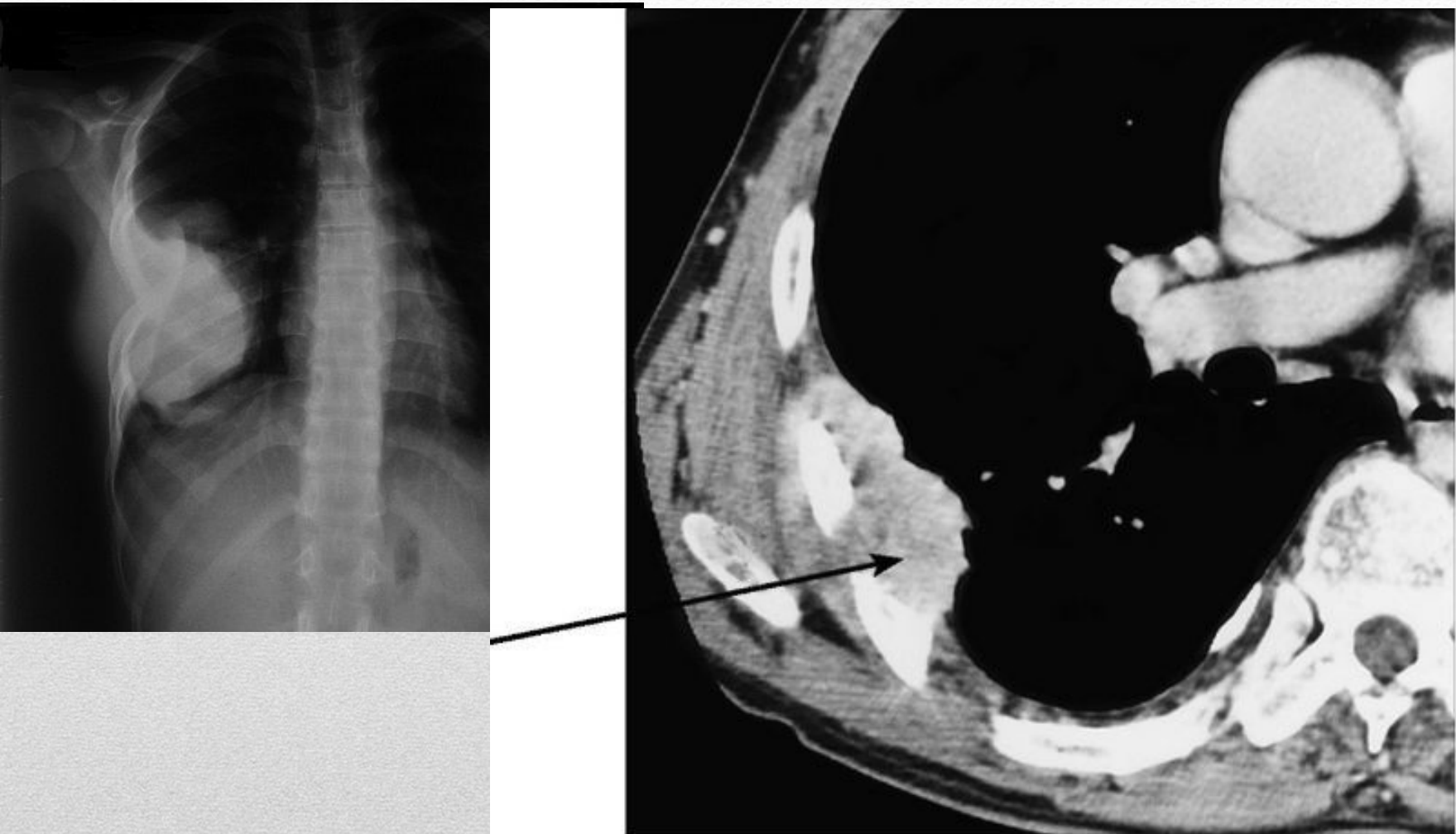
Абсцесс правого легкого

Внелёгочные причины круглой тени

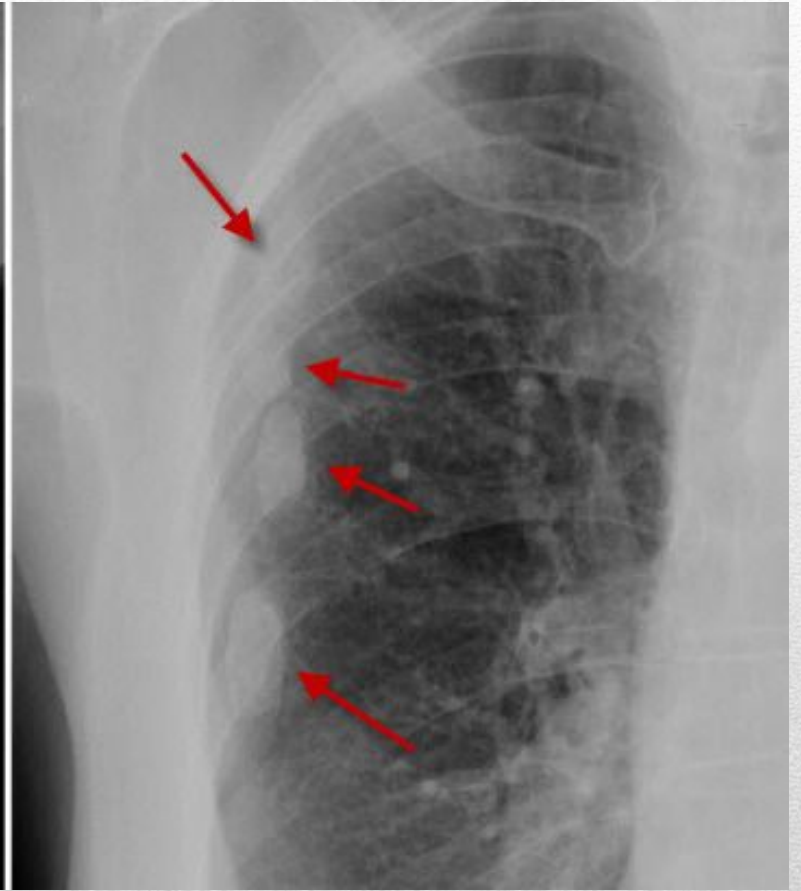
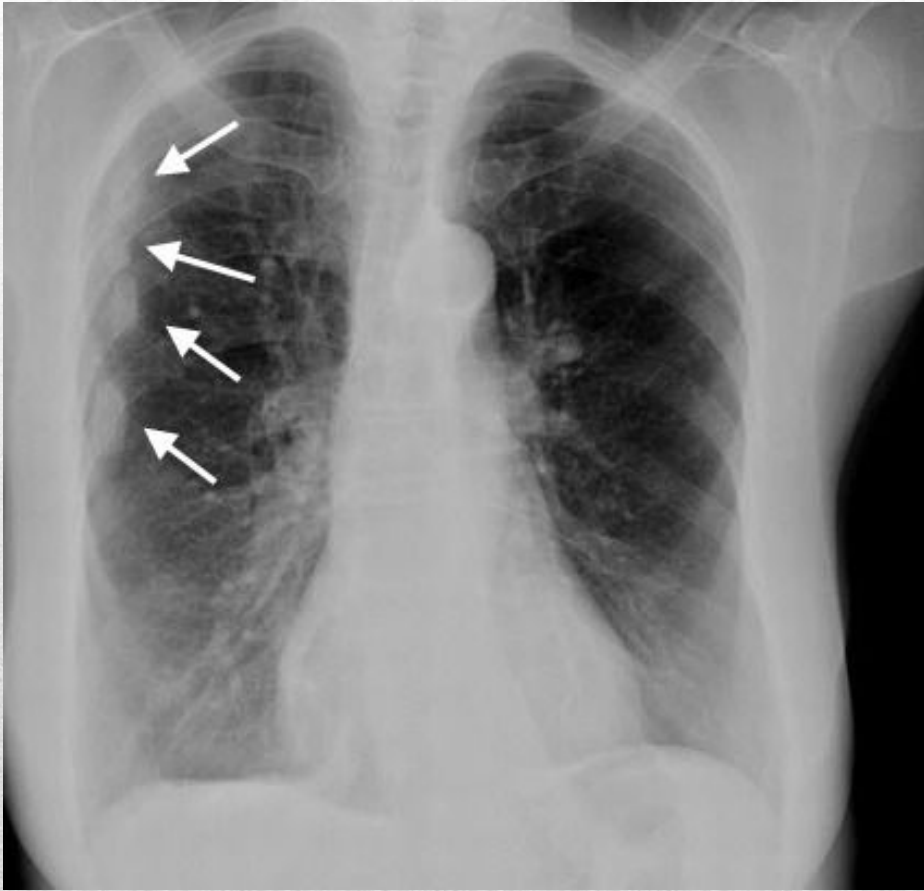
- опухоль ребер,
- опухоль плевры,
- опухоль органов средостения,
- осумкованный плеврит и др.

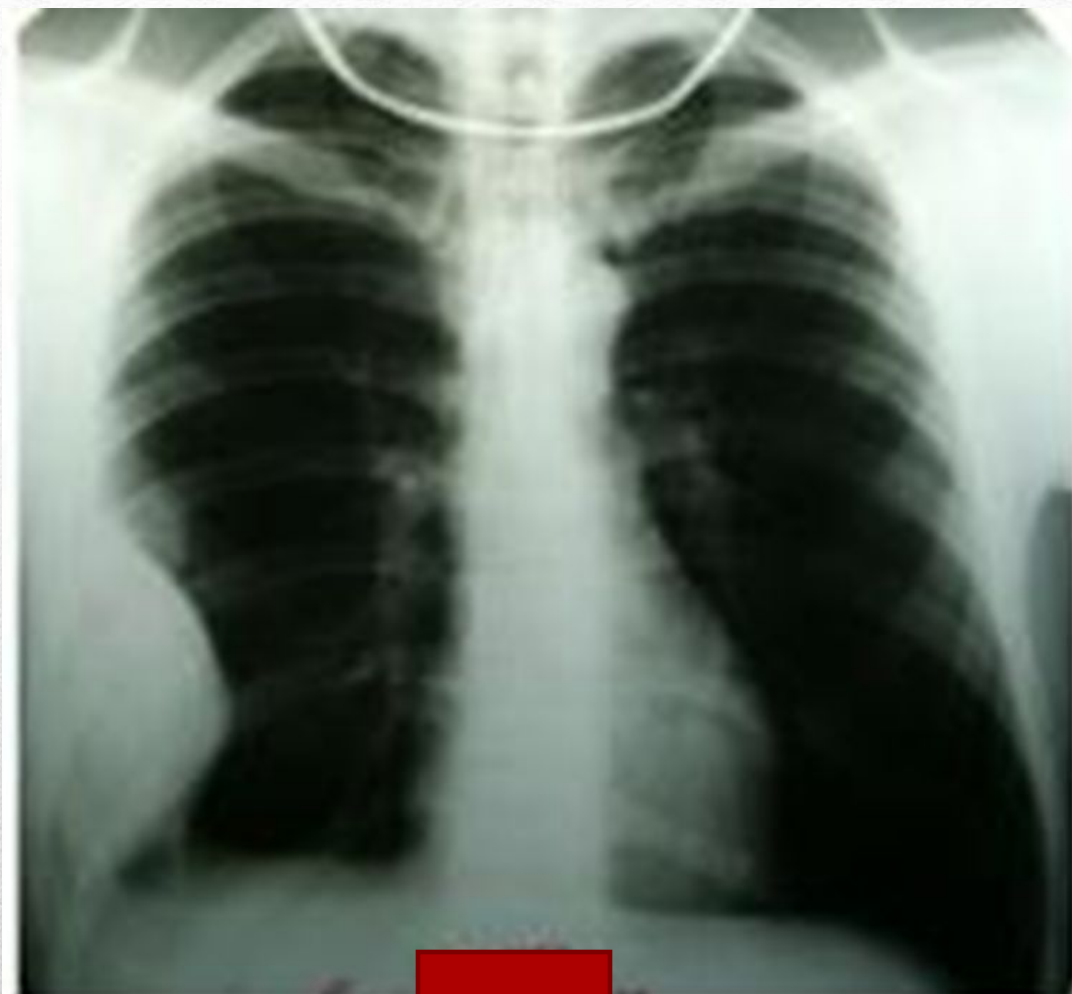На R-грамме тень (чаще - овальная) своим большим диаметром прилежит к плевре, средостению или другой структуре, откуда она исходит.





Мезотелиома плевры. КТ с внутривенным контрастированием.
Справа на плевре видна мягкотканая бугристая опухоль,
врастающая в мягкие ткани грудной клетки (стрелка)

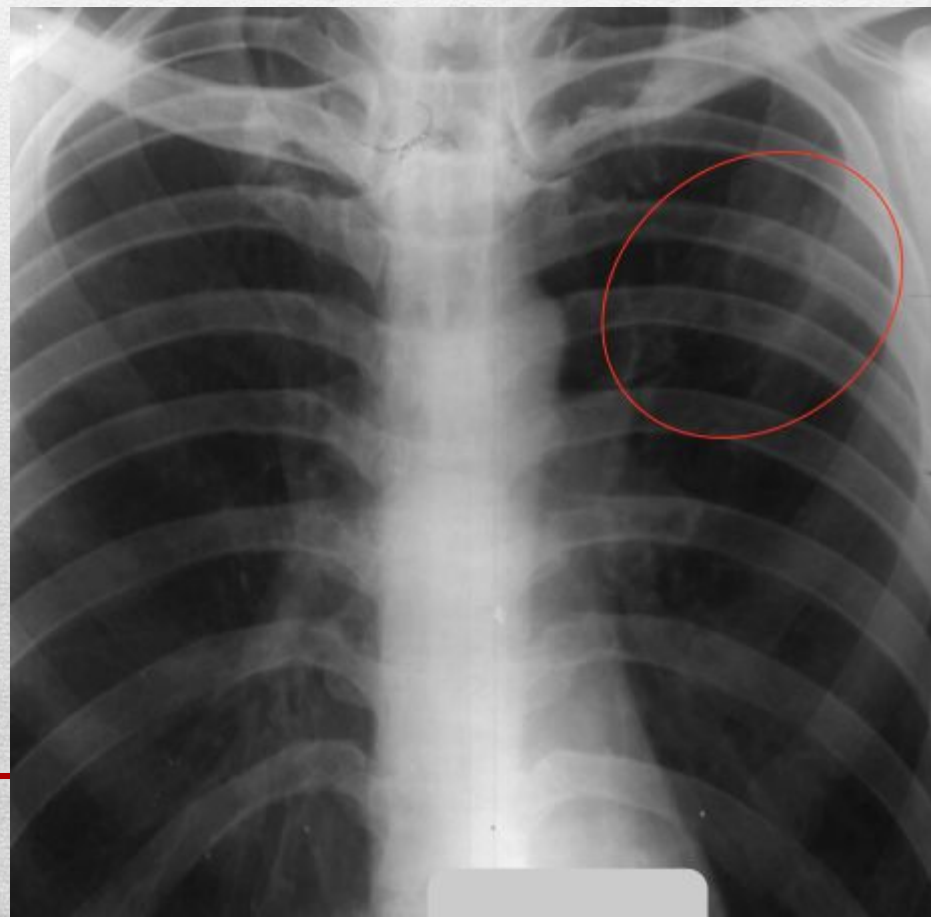
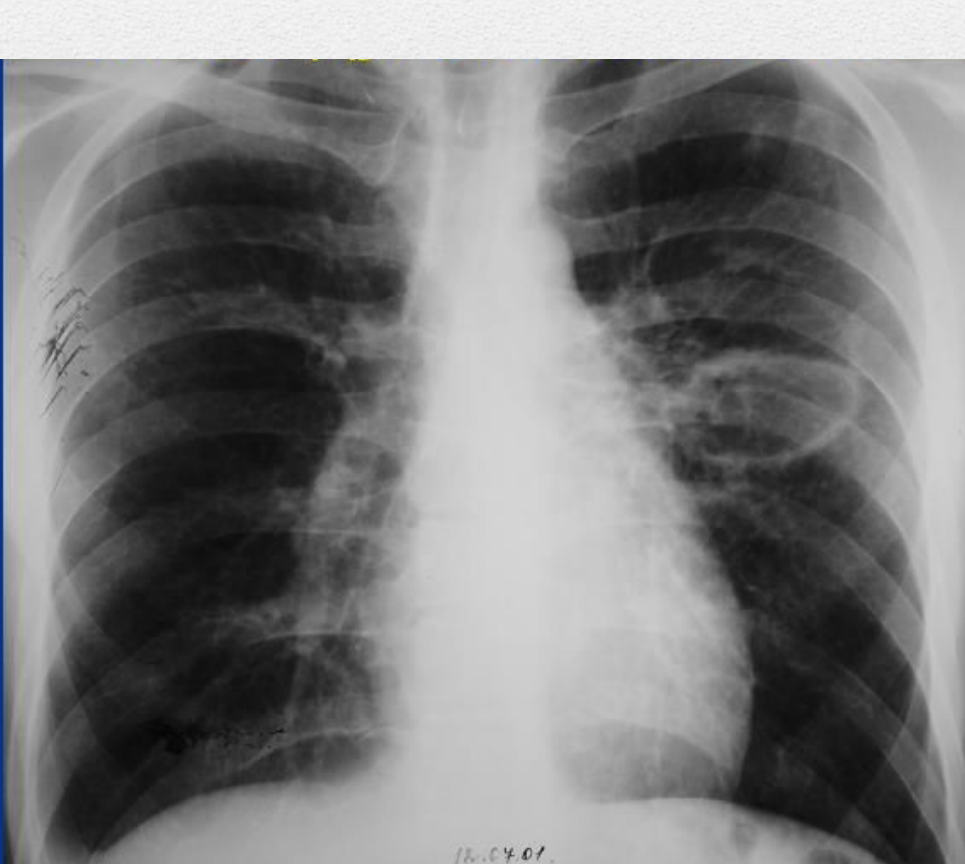



Правосторонний осумкованный плеврит

Синдром кольцевидной тони

Этот синдром обусловлен наличием воздушной полости.
На R-гр. тень имеет вид замкнутого кольца,
сохраняющегося во всех проекциях.



Внутрилегочные причины :

- истинные и ложные кисты,
 - абсцессы (вскрывшиеся),
 - деструктивные формы туберкулеза,
 - полостная форма периферического рака,
 - эхинококковая опорожнившаяся киста.
-

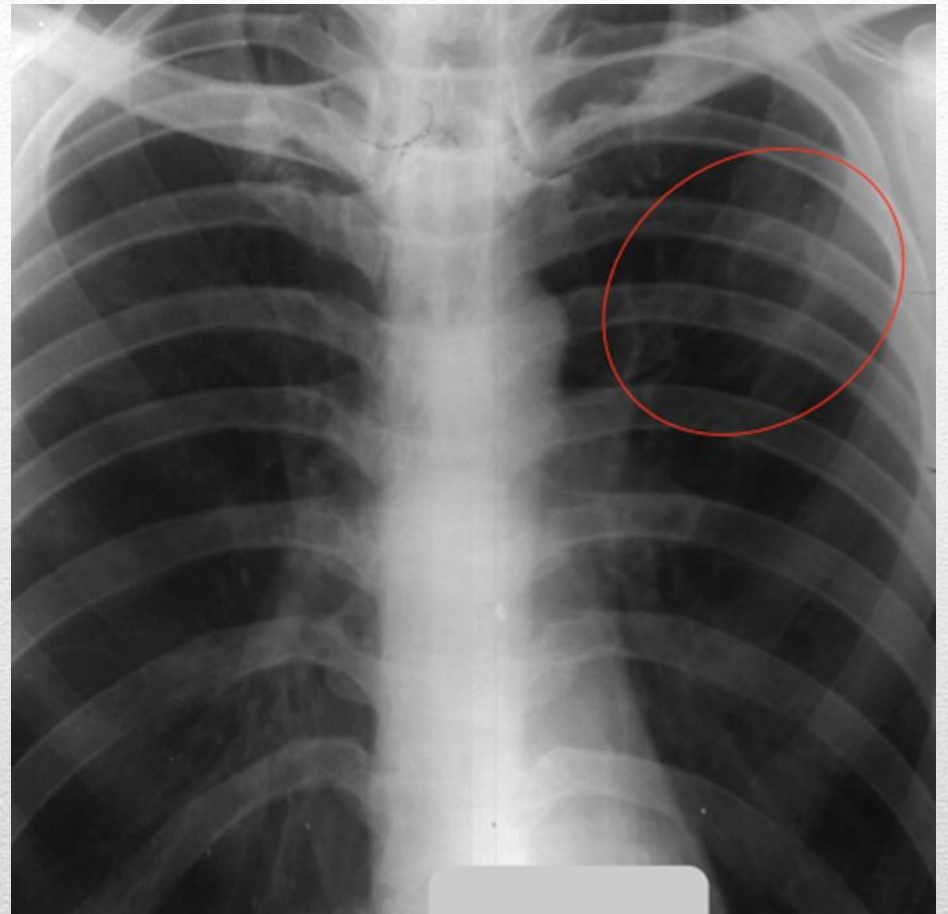
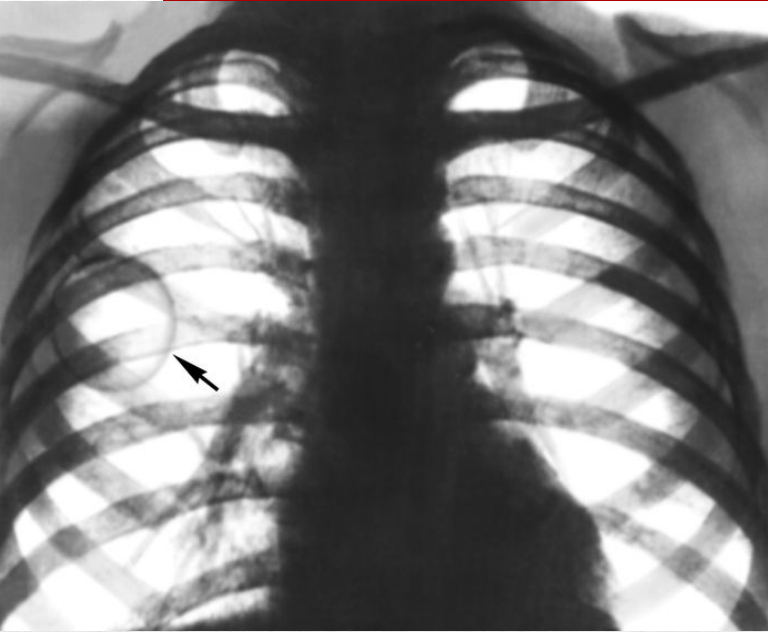
Дифференциальная диагностика внутри-легочных процессов базируется на учете:

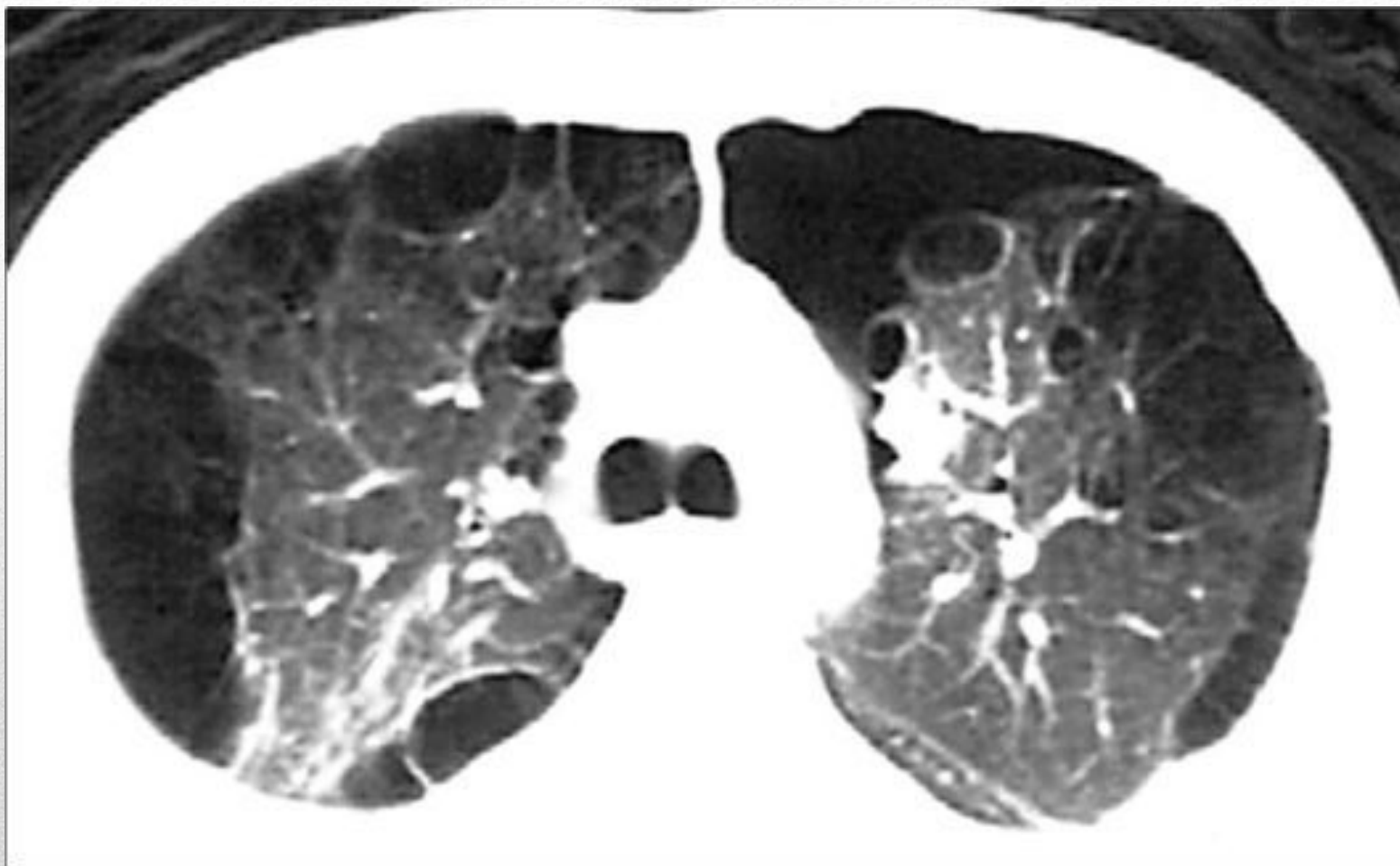
- 1) различий толщины стенок полостей (толстые - тонкие, равномерные - неравномерные),**
 - 2) характера контуров (ровные - неровные, четкие - нечеткие),**
 - 3) наличия в полости, помимо воздуха, другого патологического содержимого (жидкость, некротическая или опухолевая ткань, части стенок паразитарных кист),**
 - 4) состояния окружающей легочной ткани.**
-

Истинные бронхиальные кисты

Это тонкостенные полости в легких - **локальные расширения бронхов**, возникшие вследствие вентильного стеноза в их проксимальных отрезках.

Стенками таких полостей являются растянутые стенки бронхов. Имеют, как правило, **большие размеры и правильную округлую форму**. Стенки их всегда **ровные, четкие**, резко обозначенные. Окружающая легочная ткань без особых изменений. В полости истинных кист иногда имеется незначительное количество жидкости.





КТ. Парасептальная и буллезная эмфизема. На периферии обоих легких, субплеврально, видны большие **воздушные полости с тонкими стенками**

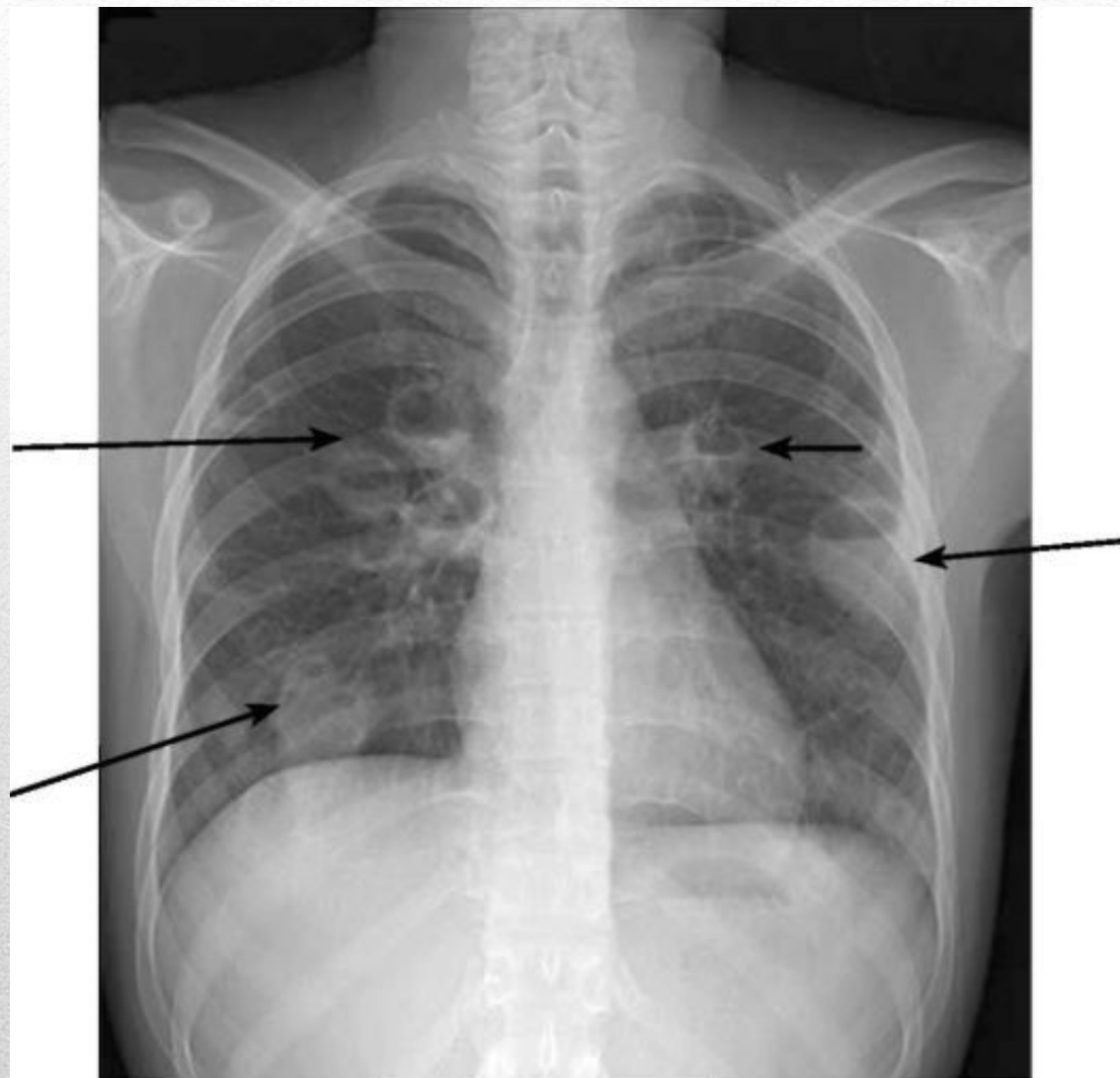
Ложные кисты

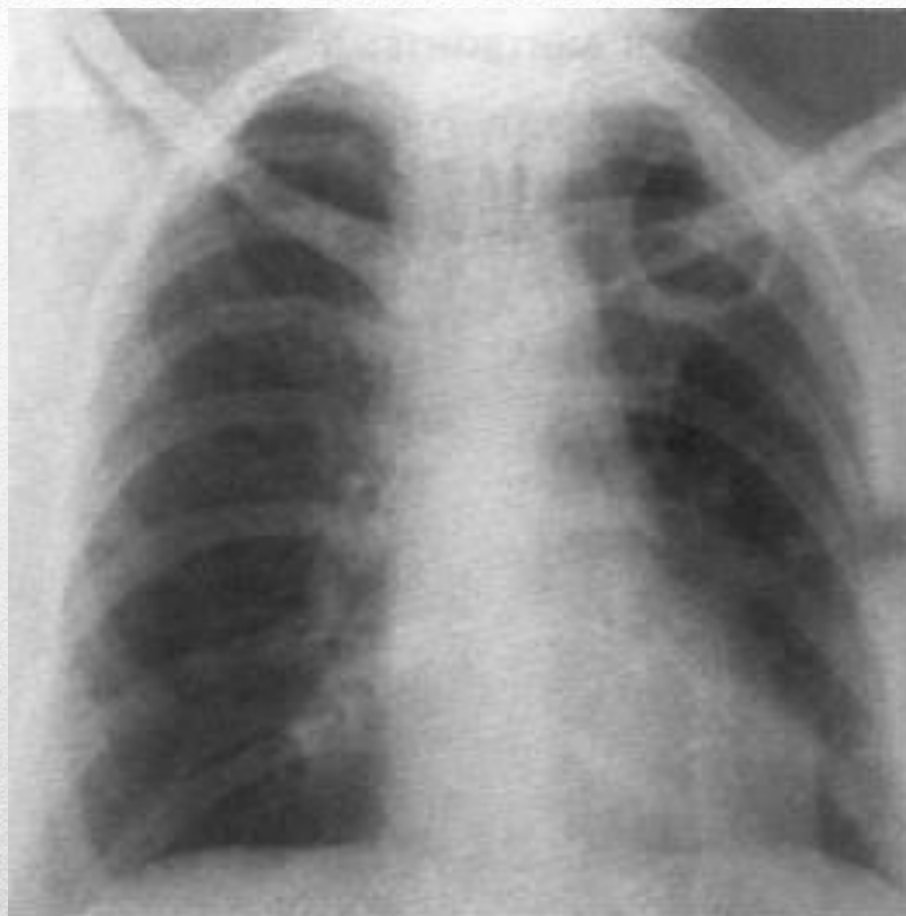Это либо остаточные полости после перенесенных абсцессов легких, либо санированные каверны.

Остаточные полости после абсцессов имеют неправильно округлую форму, стенки их неравномерно тонкие, контуры обычно ровные или волнистые. Излюбленная локализация – нижние доли. В окружающей легочной ткани - фиброзные изменения.

Санированные каверны, как правило, одиночные, «сухие» и локализуются чаще в верхних долях легких. Форма их округлая или овальная. Стенки неравномерно тонкие с мелкими обызвествлениями, наружные контуры неровные. В окружающей легочной ткани - фиброзные изменения, tbs-очаги, кальцинаты.

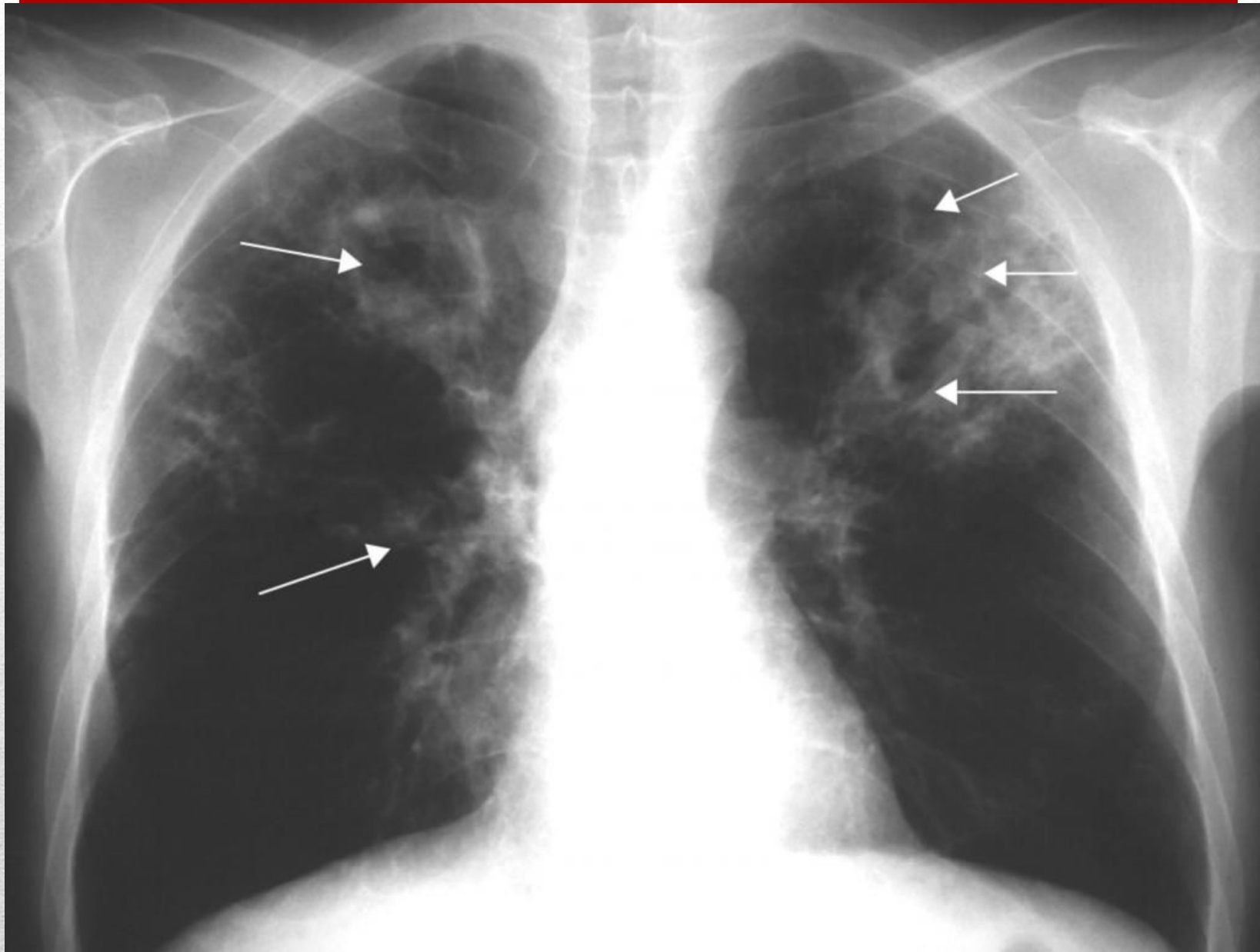
R-грамма при **множественных абсцессах легких.** В правом и левом легких имеются полости с толстыми стенками, имеющие горизонтальные уровни жидкости (стрелки)





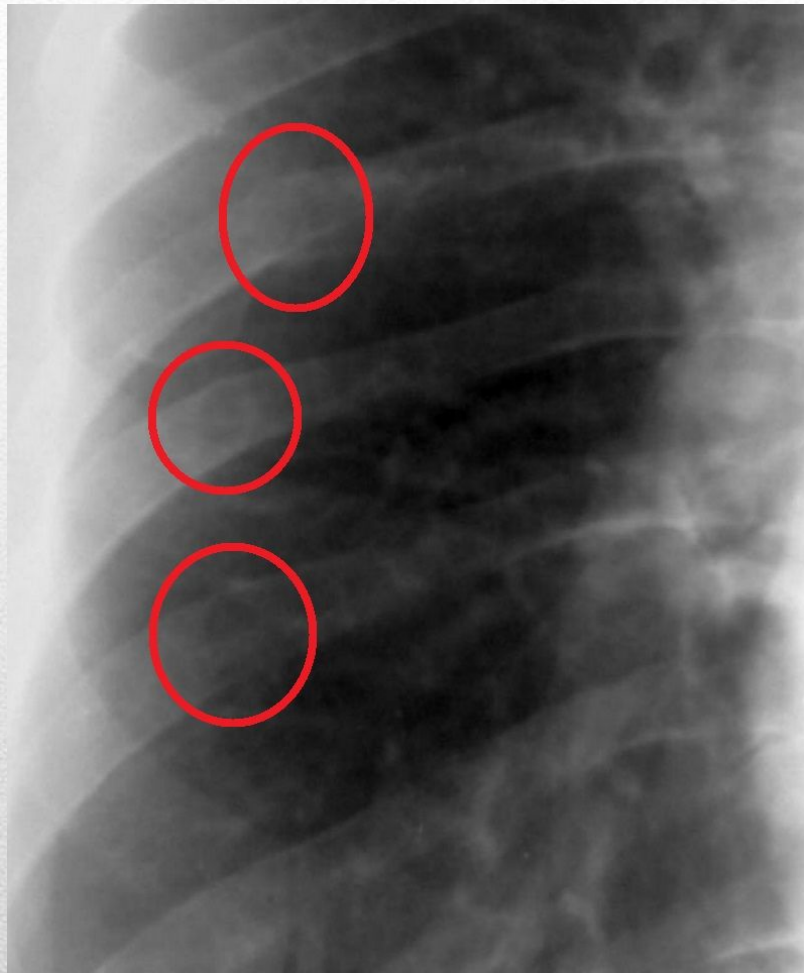
В верхней доле левого легкого - сформированная **"сухая"** полость с четким внутренним и менее четким внешним контуром - каверна.

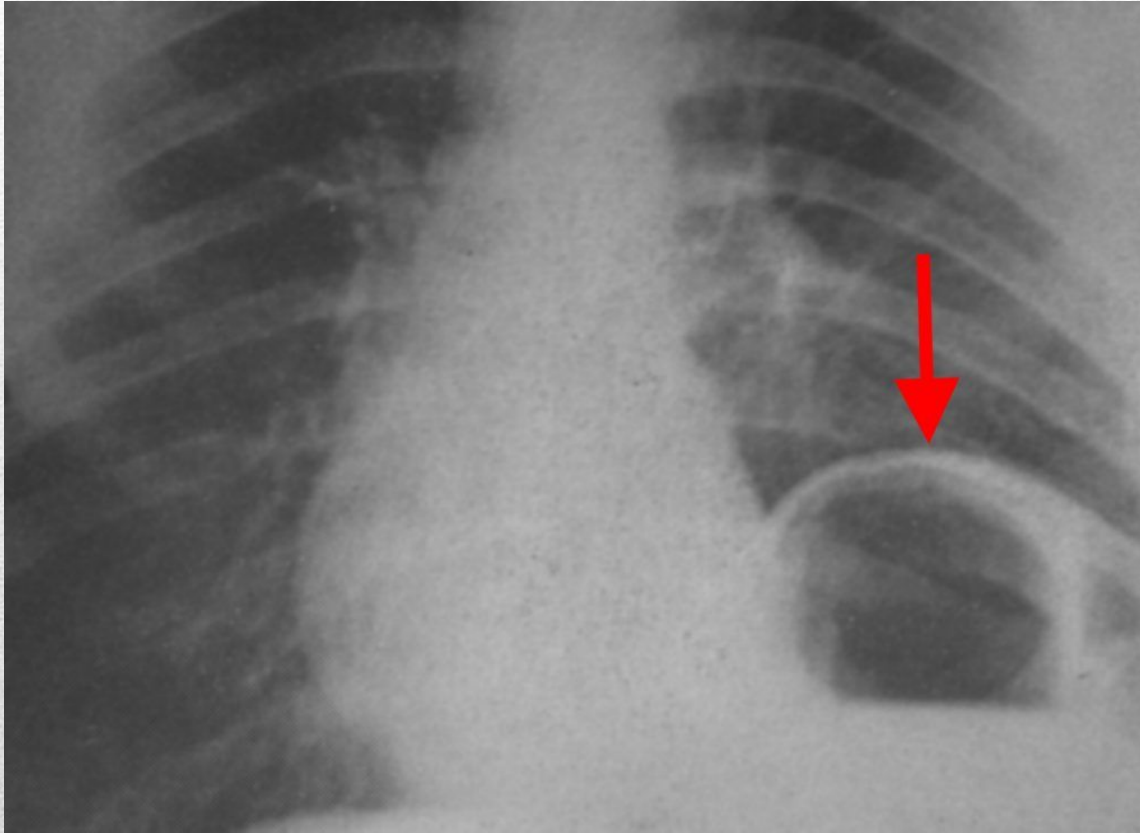
Кавернозный туберкулез легких

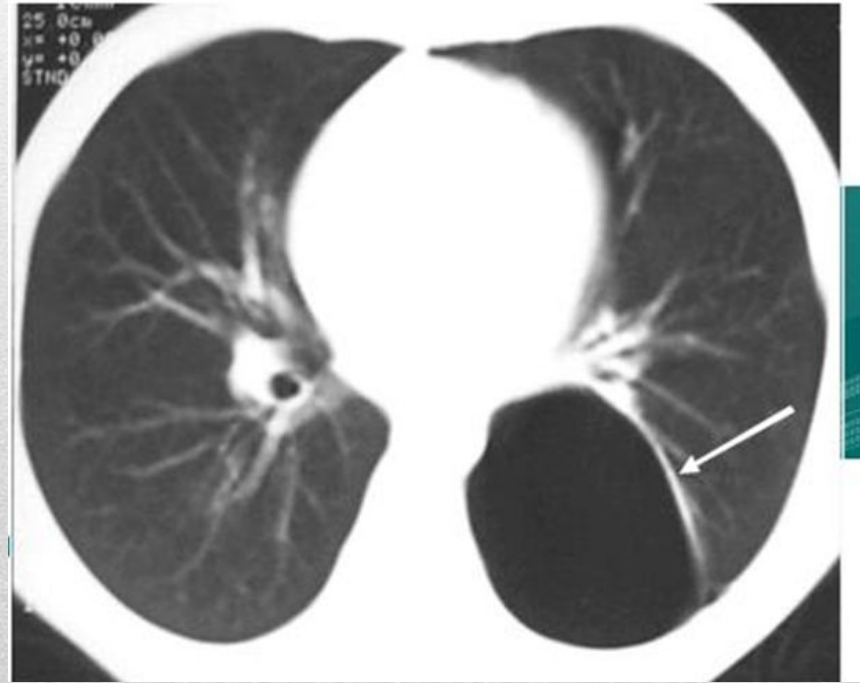
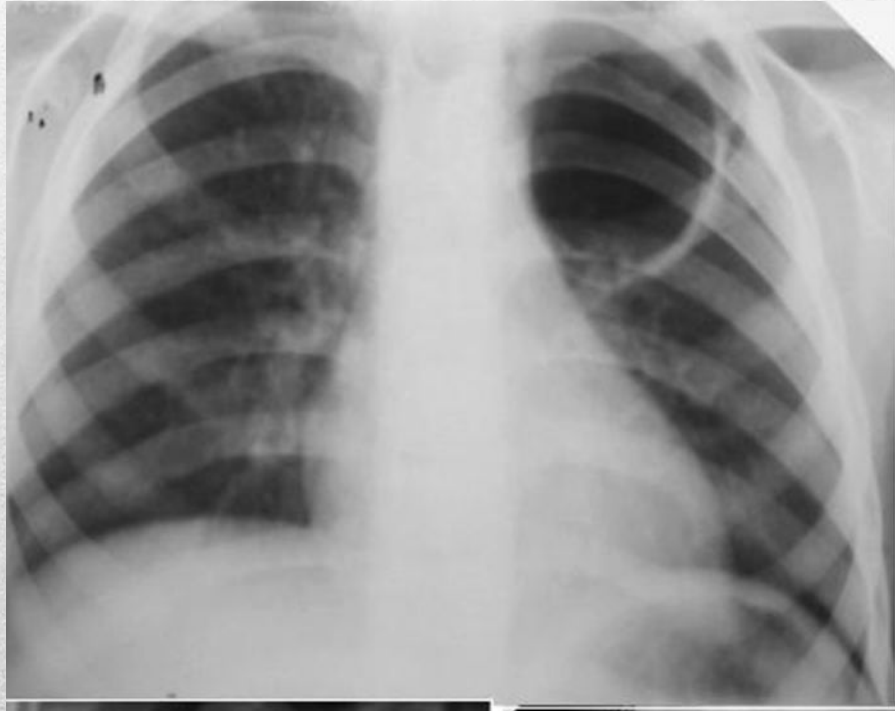


Внелегочные причины кольцевидной тени:

- **диафрагмальная грыжа,**
 - **различные патологические изменения ребер**
(врожденные деформации, сращения соседних ребер, опухоли, остеомиелит, туберкулез и др.);
 - **релаксация диафрагмы** (кольцевидная тень располагается в нижней части левой половины грудной клетки. Круглую тень образуют стенки желудка и кишечных петель, заполненных газом).
 - **ограниченный пневмоторакс,**
-







Благодарю за внимание!
