



Жоспар

I. Кіріспе.

II. Негізгі бөлім.

2.1. Терінің аймақтық ерекшеліктері.

2.2. Тері қызметі мен туындыларының құрылысы.

2.3. Бала терісінің ерекшеліктері.

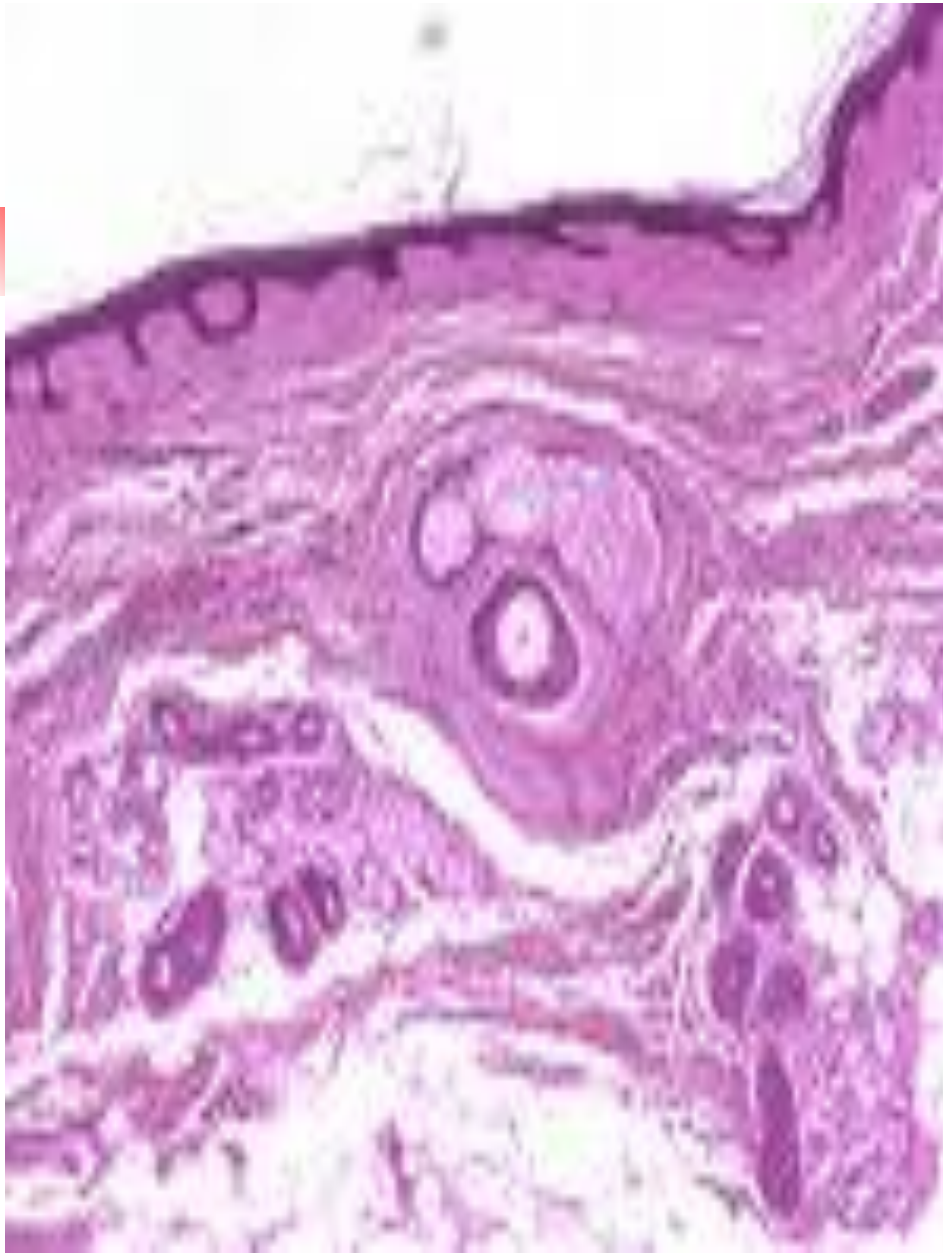
III. Қорытынды.

IV. Пайдаланылған әдебиеттер.



Kіpіcne

***Тері** - ағзаны сыртынан жауып жатқан жабынды. Ересек адамда көлемі 1.6-2 кв.м тең. Дененің табиғи тесіктері аймағында тері шырышты қабыққа ауысады. Терінің бетінде көптеген жұлгелер болады. Солар арқылы терінің үстіңгі қабаты үшбұрыш, ромб тәрізді алаңдарға бөлінеді. Бұл жұлгелер алақанда, саусақтарда, табанда анық байқалады және әрбір адамда өздеріне тән, өзгеше болады.*



Микроскоппен зерттегенде тері үш қабаттан тұрады. Ең жоғарғы қабат-қыртыс қабат, эпидермис, ортасында нағыз тері-дерма, ең астында – тері асты май қабаты. Бұл қабаттардың астында терінің май қабаты тері астындағы клетчатка немесе гиподермасы бар. Адам денесінің әр бөліктерінде терінің қалыңдығы әртүрлі, сондықтан терінің қалыңдығы шамамен 0,5 мм-ге дейін болып келеді.



Дамуы

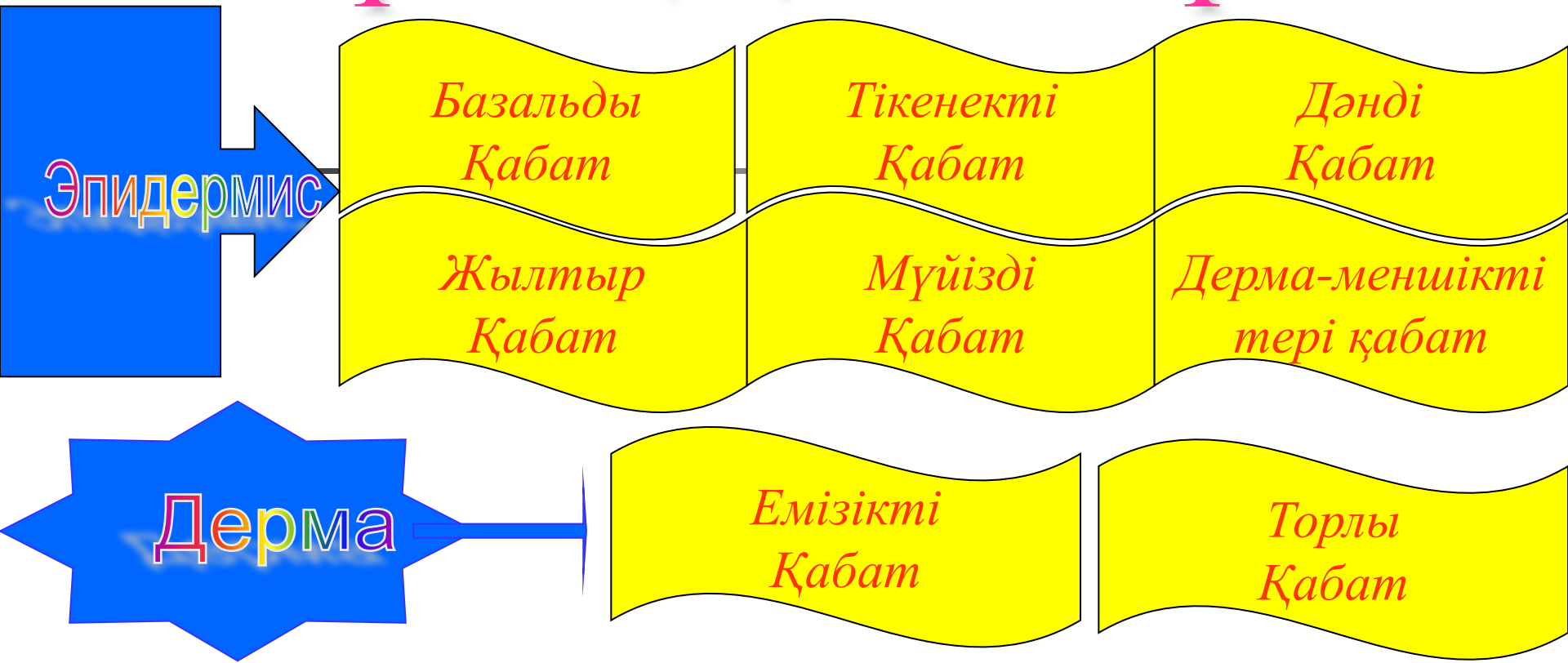
Тері ұрықтың екі жапырақшасынан басталып дамиды. Тері эпителиалды бөлігі-эктодермадан, ал оның астындағы дәнекер тінді қабаты-дерма қабаты – сомиттің туындысы дертомнан дамиды. Ұрықтың алғашқы аптасында терінің бір қабаты жалпақ жасушалардан, ал кейін 2-3 айлық ұрықта эпителий көп қабатыға айналады. 3-айлық нәрестенің терісінде түктер, бездер мен тырнақ пайда бола бастайды.

Терінің 2 бөліктен тұрады

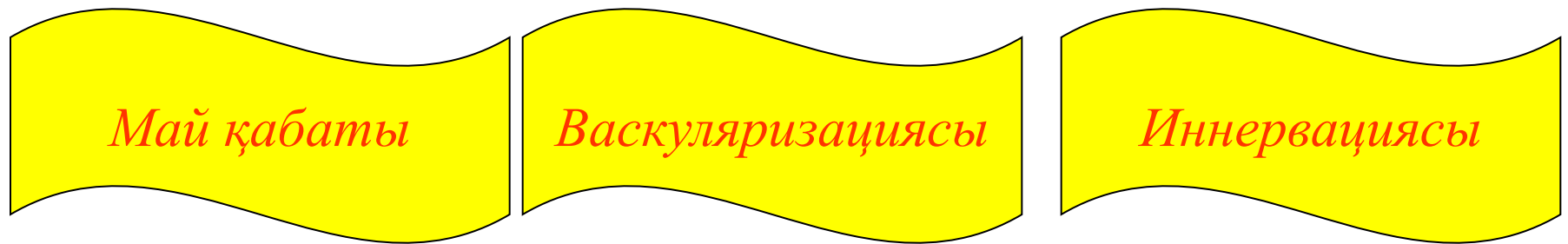

- 1. Көп қабатты жазық мүйізделген эпителиден тұратын жоғары эпидермис қабаты.*
- 2. Дәнекер тінінен тұратын дерма қабаты. Жаңа туған еметін балалардың эпидермис қабаты өте жұқа және зақымдануға ерекше бейім. Мүйізді қабаты бар жоғы 2-3 қатар клеткалардан тұрады. Көптеген бөлігінде және жылтырауық қабаты жоқ. Тек алақан табан терлерінде аздап қана кездеседі. Базальды қабаты өте әлсіз дамыған.*

Терінің қабаттары

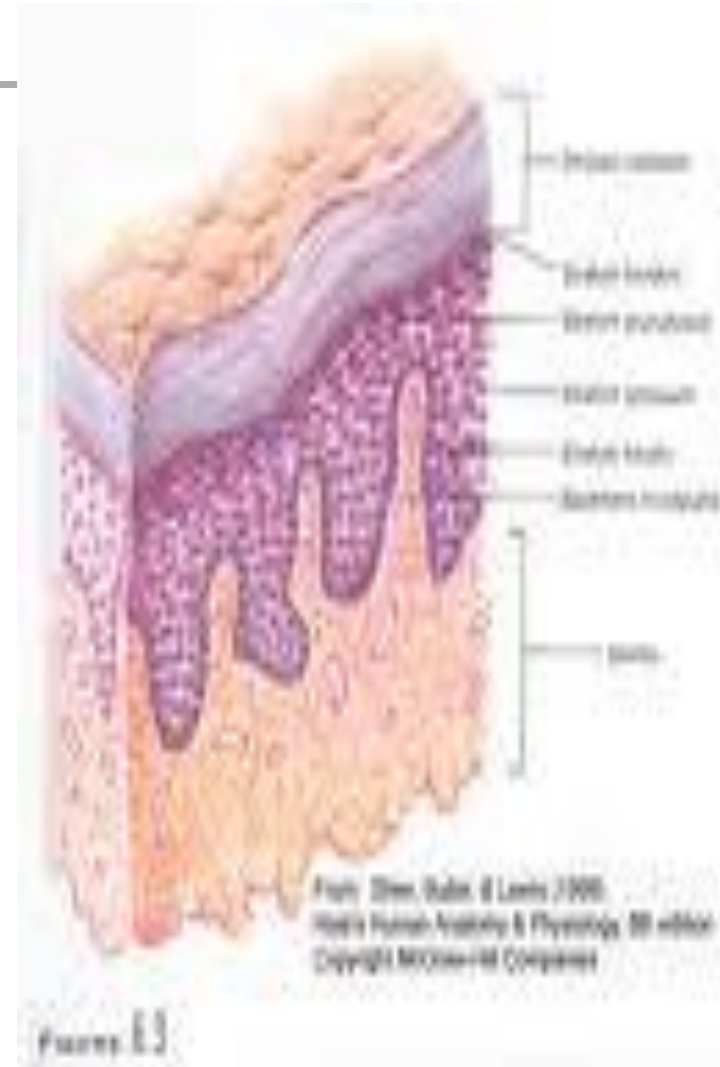


Тері астында



Эпидермис


Көп қабатты жалпақ мүйізделген эпителий. Бұл эпителий үнемі түсіп және қайта жаңарып отыратын қалыңдығы 0,03 мен 1,5 мм-дей құрылым. Ал терінің түкті бөлігіндегі қалыңдығы 170 мкм. эпидермистің құрамында жылтыр қабаты нашар дамыған, ал мүйізделген қабаты 2-3 қатар болып келген мүйізделген жасушалардың жиынтығынан тұрады.





Қалың теріге жататын саусақ және табан терісінде бес түрлі қабаттары бар. Оларға базальді, тікенекті, дәнді, жылтыр мүйізді қабаттар жатады. Терінің басқа бөліктерінде төрт қана қабаты байқалады.

Тері қабаттарында әр түрлі кератиноциттер, Лангерганс жасушасы, макрофагтар, лимфоциттер, меланоциттер, Меркель жасушаларын ажыратады. Бұлардың ішінде ең көбі кератиноциттер. Тері эпидермисінің мүйізделінуі процесіне қатысатын жасуша-кератиноциттер.





*Тері
эпидермисінің
даму
дәрежесіне
байланысты*

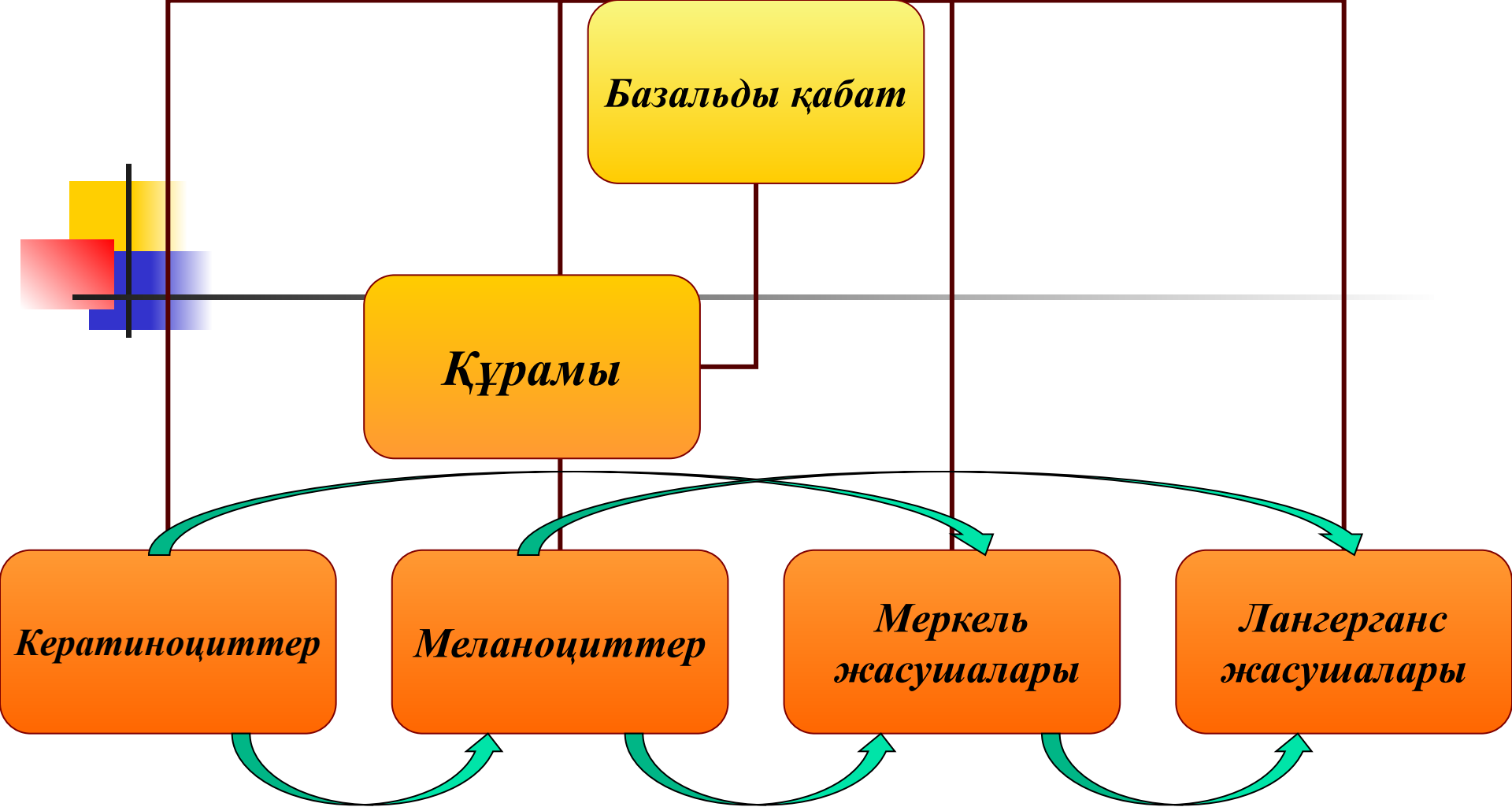
*жуан
тері*

*жұқа
тері*

*Алақан мен
табанда*

*Дененің басқа
бөліктеріндегі*





Бір-бірімен жартылай және гимедесмосомалармен, десмосомалармен байланысып орналасқан эпидермистің ең астындағы қабаты.



Кератиноциттер

Пішіні призма тәрізді, цитоплазмасы базофильді боялған, құрамында жасуша органелларынан кератинді тонофиламенттері мен меланин пигменті болатын жасуша. Базальді қабаттың құрамында бағаналы жасуша дифферонына жатады, тез бөлінуге қабілеті бар және де митоздық жолмен бөлінеді. Осыған орай эпидермистің бұл қабаты регенерациялық қызмет атқаратын физиологиялық жаңару қабаты болып саналады.



Меланоциттер

Шығу тегі невральді, денесінен тармақталған көптеген өсінділер шығатын, цитоплазмасында тонофибриллары болмайтын, бірақ өте көп рибосомалар мен меланосомалар бар пигментциттер. Меланасомалар-нішіні сопақша келген, Гольджи комплексінен пайда болған, құрамында тығыз пигментті түйіршіктері бар, фибрилярлы құрылым. Меланосомаларға – тирозиназа, ДОФА-оксидаза ферменттері байланысып, терідегі пигмент меланинді түзуге қатысады.



Меркель жасушалары

Терінің сезімтал жерлерінде кездеседі. Жасушалардың базальді - полюсіне афферентті нерв талшықтары келіп, жалпы эпидермисті сезімталдық - механорецепторлы қасиетке ие етеді. Меркель жасушаларының цитоплазмасында тығыз түйіршіктері болады. Бұл түйіршіктерінің құрамында бомбензин, ВИП, энкефалин және гормонға ұқсас заттар болғандықтан Меркель жасушасы эндокриндік қасиетке ие.

Лангерганс жасушалары

Эпидермистегі макрофагтар, иммунды қорғаныс қызметін атқарады. Пішіні өсінділі, тармақталған, өсінділері эпидермистің негізгі каркасын түзеді.

Дәнді қабат

Құрамы кератиноциттерден тұрады. Пішіні сопақша келген цитоплазмасында кератин белогы, кератиолинин филлагрин түйіршіктері болатын жасушалар. Филлагрин кератин тонофиламенттердің агрегациясына қатысып аморфты матрикс түзеді. Аморф ты матрикске белоктор, липидтер, амин қышқылдары байланысып жасушалардағы ядролар мен органеллары ериді. Осының нәтижесінде жасушалардың құрамында көптеген кератогиалин түйіршіктері пайда болады.

Жылтыр қабат

Ядролары мен органеллары жойылған кератиноциттерден түзіледі.

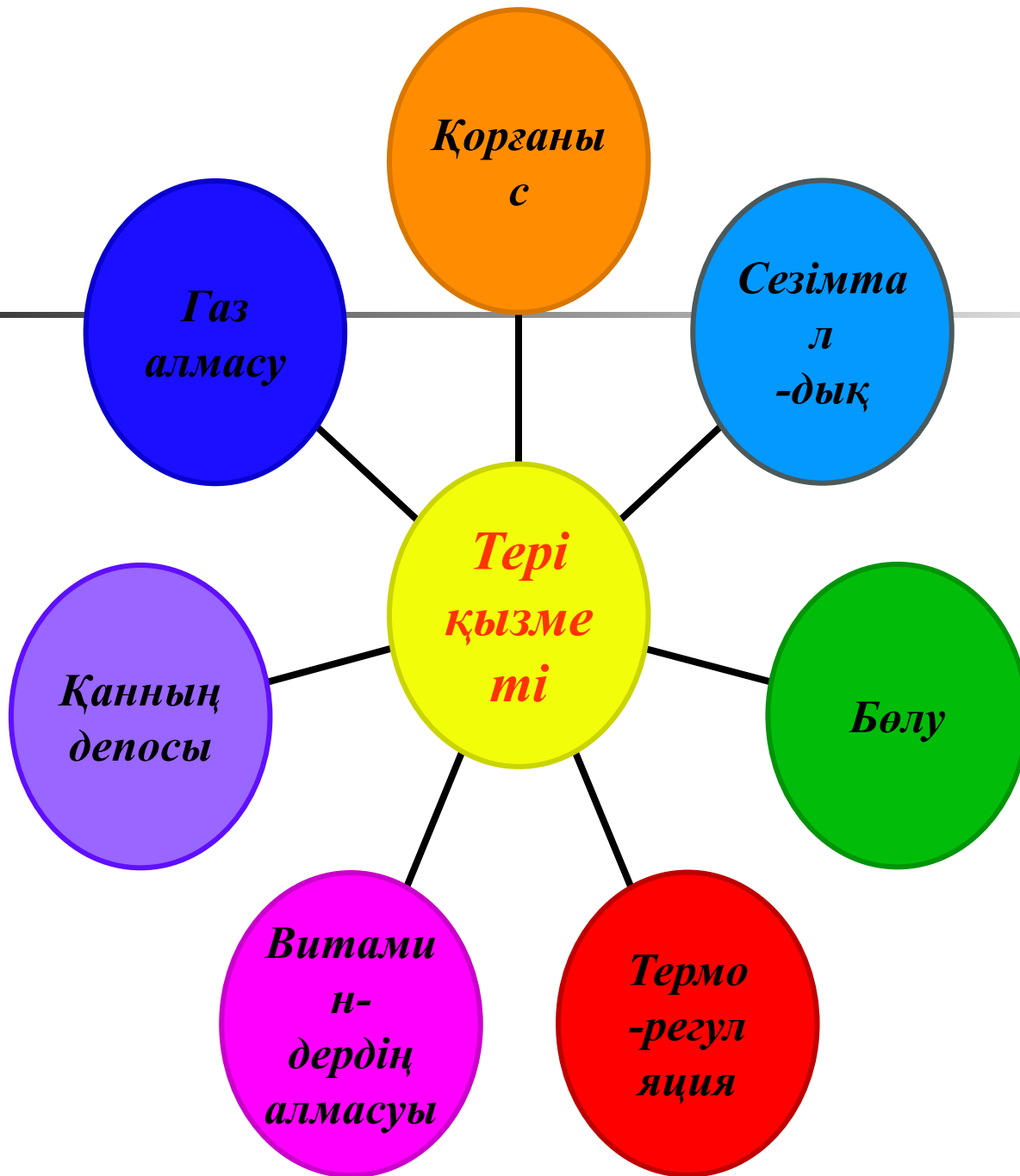
Мүйізді қабат


Алақан, табан терісінде қалың, тіршілігін жойған кератиноциттерден немесе корнеоциттерден тұратын мүйізделген қабыршақты қабат.



Дерма қабаттары

- *Емізікше қабат* болбыр қалыптаспаған талшықты дәнекер тіннен тұрады. Мұнда фибробластар, макрофагтар, тінді базафильдер, тегіс салалы бұлшық етті жасушалары болады. Трофикалық қызмет атқарады.
- *Торлы қабат* - құрамында тығыз талшықты қалыптаспаған дәнекер тіннен түзілген. Коллогенді талшықтар будалары қатар және көлденең орналасып тор түзеді. Негізгі жасушалары - фибробластар. Торлы қабықта тер мен май бездері шаш орналасады.





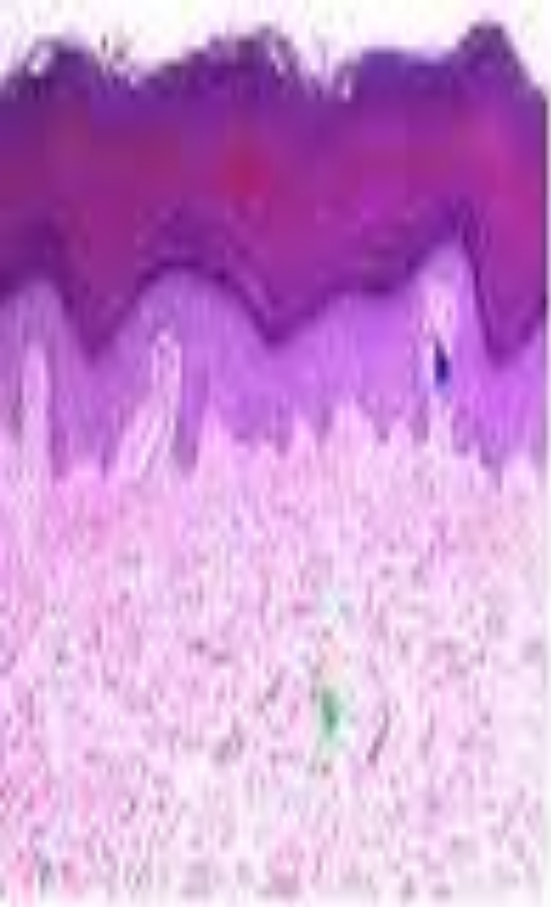
Тері аздада үлкен қызмет атқарады микробтардың организмге түспеуінің өткір ультрафиолеттік сәуледен механикалық тітіркендіргіштен қорғайды. Тері аздадағы қан газ алмасу процесіне қатысады. Балалар терісінде ересек адамдарға қарағанда газ алмасу процесі өте жоғары, өйткені бала терісінде кен торлы қан капиллярлы көп қабатының қалыңдығы аздау. Тері аздадан бөлінген бөгде заттарды шығаруға қатысады. Суықтан, ыстықтан қорғап қалыпты температураны сақтап тұрады.



Тері аздадағы мүшелерді зақымданудан сақтайды. Көптеген улы заттар мен микробтар сау тері арқылы аздаға өтпейді. Тері су мен тұздың алмасуына қатысып, дене жылуын сақтайды. Адам терісінен тәулігіне 500мл-ге дей су бөлінеді. Ол болса аздадағы судың 1 пайызын құрайды. Теріден термен бірге хлоридтер мен сүт қышқылы және азотты алмасудан пайда болған көптеген зиянды заттар да бөлініп шығып отырады. Күннің күлгін көк сәулесінің әсерінен теріде Двитамині синтезделеді. Бұл витаминнің жетіспеушілігінен әсіресе бала аздасында Рахит ауруы пайда болады.

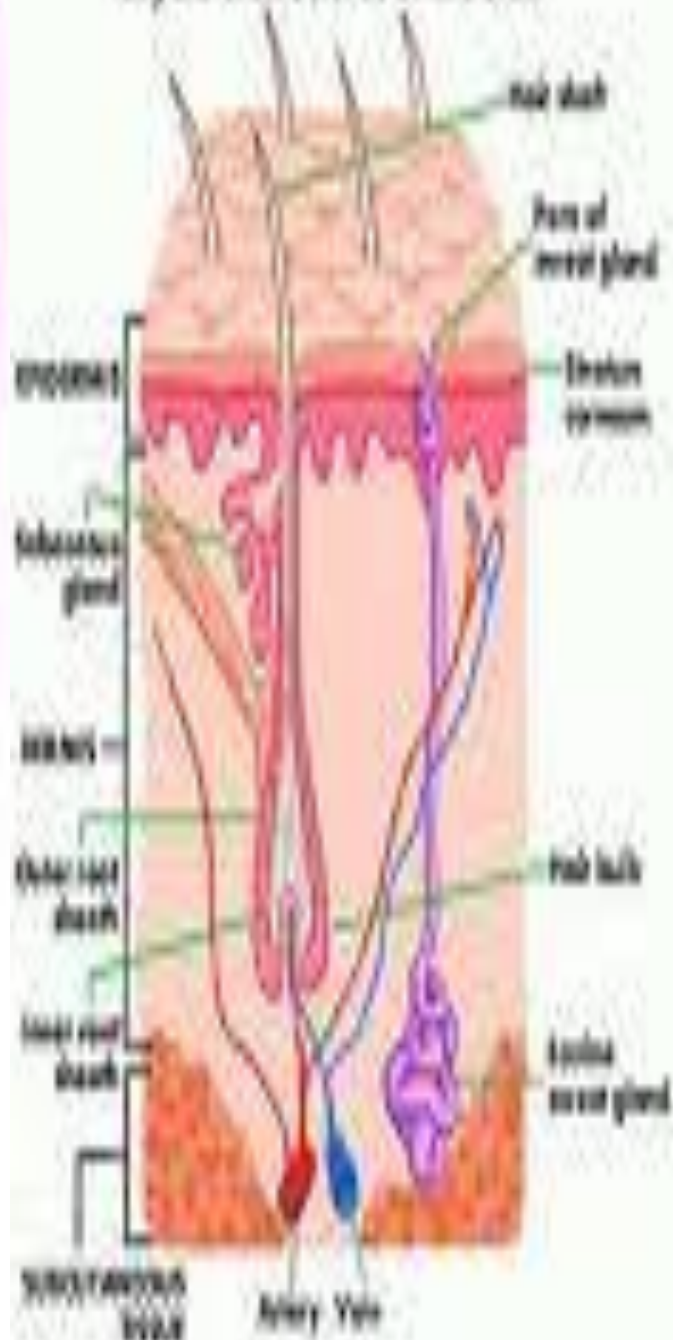


Терінің торлы қабатында көптеген артериоло-венулярлы анастомоздар мен қан тамырлар торының орын алуына байланысты, тері аздадағы қанның депосы болып табылады. Ересек адамдардың терісінің осы қабатында 1л-дей қан сақталалы. Терінің иммундық қасиеті тағзы бар, осыған байланысты теріде антигенді тану, оның элиминациясыда өтеді. Теріде көптеген рецепторлар бар, олар сүйкенуді, қысымды, ауруды температуралық тітіркендіргішті қабылдайды. Ішкі секреция безінің бүлінуін жыныстық бездердің дұрыс жүрмеуінен, әр түрлі тері ауруларынан организмде зат алмасу процесінің бұзылуынан, не бір авитаминозда терінің ішкі және сыртқы құрлымы тез өзгереді.



-  Epidermis (outer layer)
-  Dermal papilla
-  Dermis (inner layer)

Layers & Structures of the Skin



Терінің құрамында көптеген нервтермен, нерв ұштарының болуының арқасында тері өте сезімтал да, және аздадағы ауырғанды, температураны, т.б сезетін рецепторлы аймақ болып табылады. Мысалы бас, саусақ, терісінің 1см²-да 300-ге дейін сезімтал нүктелері болады.



Тері туындылары

Адам терісінің үстін түк басқан. Түтер барлық жерде бірдей емес.

Түктерді үш түрге бөледі.

1. ұзын түктер - шаш, мұрт, сақал, қолтық асты және жыныс мүшелерінде.

2. Қатты тік, қысқа түктер - қас, кірпік, танау және құлақ ішіндегі.

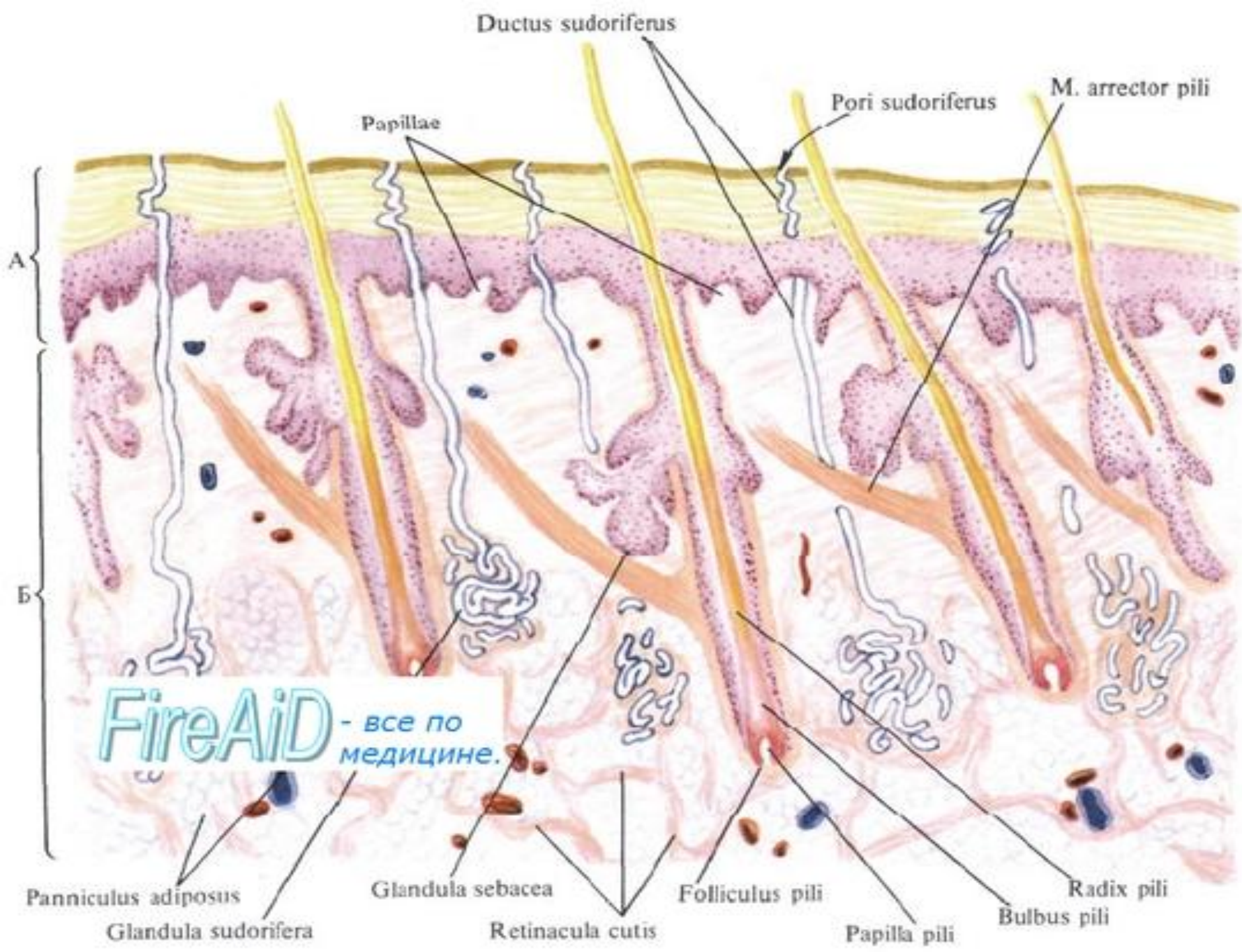
3. Ұлпа түктер - терінің басқа жерлерін жабады.



Түк, шаш

Әр шашта тері үстіне шығып тұрған шаш талшығын және дермада жатқан шаш түбірін ажыратуға болады. Шаштың өсуіне жағдай жасайтын шаш түбірі, ең тереңдегі шаштың түбірінің кеңейген жері шаш буылтығы деп аталады. Шаш түбірі мен буылтығы дермадағы эпителиальды қалтамен қоршалған ерекше дәнекер тканьді дорбада жатады, ол шаш қапшығы деп аталады. Шаш қапшығының түбінде шаш буылтығын қоректендіретін құрамында қан тамырлары бар шаш бүртігі жатады. Шаш қапшығы цилиндр тәріздес, тері бетінде өзгеше кеңейіп барып ашылады, оны-шаш талшығының шұңқыры дейді. Осы шаш қапшығы шұңқырының ортасынан шаш талшығы шығып тұрады. Шаш қапшығының орта шенінде май бездерінің өзегі ашылады.

Шаш қапшығының эпителиальдық бөлімі ана құрсағында даму кезеңінің 2-3 айында, жабын эпителийдің өскінділерінің дәнекер тканьге өтуі арқасында пайда болады, бірақ өзінің барлық қабатын эпителий тек қана шұңқырдың айналасында сақтап қалады. Шұңқырдан төмен, қапшық эпителийі базальды және тікенекті қабаттың клеткаларынан ғана тұрады. Қапшықтың эпителиальды қабатының бөлігі шаш түбірінің сыртқы қынабы дейді. Терең деп және шаш буылтығына жақындай бергенде сыртқы түбір қынабы жұқаланып, ең тереңіне шаш буылтығының клеткаларымен қосылып кетеді. Шаш буылтығы көптеген пигменттері бар және ылғи да көбейіп отыратын көпбұрышты клеткалардан тұрады. Бұл клеткалардың арасында дендрикалық элементтер де кездеседі. Буылтықтың клеткалары шаш талшықтарымен қатар, түбірдің сыртқы қынабын түзеді. Түбірдің ішкі қынабы шамамен алғанда май бездерінің шығару түтігінің кіретін жеріне дейін созылады






Бала терісі

Бір түкті торлы. Бір түкті қабат эпидермистің астында жұмсақ қалыптаспаған дәнекер тінінен тұрады.

Клеткалары эпидермис қабатына қарай ұшталып орналасқан. Бұл қабатты бір-бірінен шекарасы бірдей бөлінбегендіктен бірігіп әр түрлі зақымнан қорғай алады. Сүт еметін балада бұл байланыс әлсіздеу. Сондықтан бір кішкене зақым болса эпидермис қабаты дерм адан оңай ажыратады. Бұл байланыстың әлсіздігі базальды бүршінің қабаттардың әлсіздігінен. Бұл өзгерістер бала туғаннан 3жасқа келгенде ғана қатаяды. Дерманың торлы қабаты коллаген талшықты тығыз қалыптаспаған мықты дәнекер тінінен тұрады. Жаңа туған коллаген талшықтары өте жұқа эластикалық талшық жоқ кейіннен дамиды. Сондықтан дерма қабаты әлсіздеу.

Сәби терісінде барлық нерв ұштары бар, бәрі де жете дамымаған, тек 6 айлығында ғана жетіледі. Тері төмен жатқан тіндермен тері асты май қабаты арқылы байланысады. Бұл қабат теріні дене қозғалғанда жыртылып кетпеуін, теріні еркін қозғалысқа келтіруге механикалық тітіркендіргіштердің қатты еркін қозғалысқа келтіруге механикалық қатты етпеуіне әсер етіп, организмге керекті заттар қоры болып табылады. Май қабаты болғандықтан организмде жылу сақтап тұрады. Әсіресе балада тері асты май қабаты жетілген, бірақ бар жерінде бірдей орналаспаған. Бала организмінде күлгін түсті май қабаты әсіресе мойын айналасында, жауын арасында, омыртқалар арасында орналасқан. Әсіресе организм салқындағанда қышқыл даму процесі тездеп жүреді, энергия көзі АТФ аздау, сондықтан бұл клеткалардың температурасы басқа қоршаған тіндерден тездеп көтеріледі.



Жаңа туған сәбидің шашы өте жұқа, біркелкі емес. Оларда кейде шаш құрылымындағы мильы заты болмайды, шашы өте жұқа, біркелкі емес. Оларда кейде шаш құрылымдағы мильы заты болмайды, шаш қалтаба мен тамыр қынабы жіңішкелеу келеді. Тұрақты шаш тек 10-12 жаста ғана өседі. Жаңа туған және емшектегі баланың терісі өте жұқа нәзік сыртқы қабатында суықтан сақтай, зақымнан қорғайтын жылтырауық бездер бар. Қабаттарының ерекшелігіне байланысты ерекше күтім керек. Қабаттарында беріктігіне байланысты тез жарақаттанғыш, олар арқылы микробтар да тез өседі.



Қорытынды

Қорыта келгенде, тері адам денесінің сыртқы жабыны. Тері эпидермиспен дермадан тұрады. Бұлардың астында терінің май қабаты тері астындағы клетчатка немес гиподермасы бар. Тері сыртқы ортаның әсерінен қорғап, тұрақтылықты сақтап тұрады. Тері ішкі мүшелерді механикалық зақымдаудан, денеге микроорганизмдердің және зиянды заттардың енуінен, ультракүлгін сәулелерден қорғайды. Тері, сондай-ақ зат алмасу, жылу реттеу, иммундық қызметтерін атқарады.



Назарларыңызға рахмет!