

ҚАРАҒАНДЫ МЕМЛЕКЕТТІК МЕДИЦИНА УНИВЕРСИТЕТІ
ОФТАЛЬМОЛОГИЯ, ОТОРИНОЛАРИНГОЛОГИЯ ЖӘНЕ
РЕАНИМАТОЛОГИЯ КАФЕДРАСЫ

СӨЖ

Тақырыбы: Глаукома клиникасы, диагностика және емі

Орындаған: Құрманбекова Зульфия
Қарағанды 2017ж.

Жоспар:

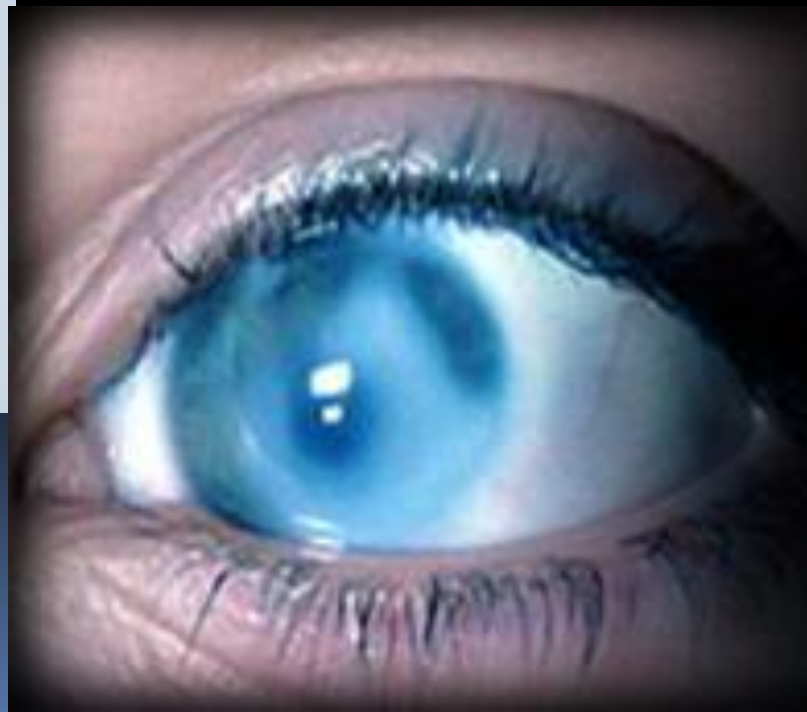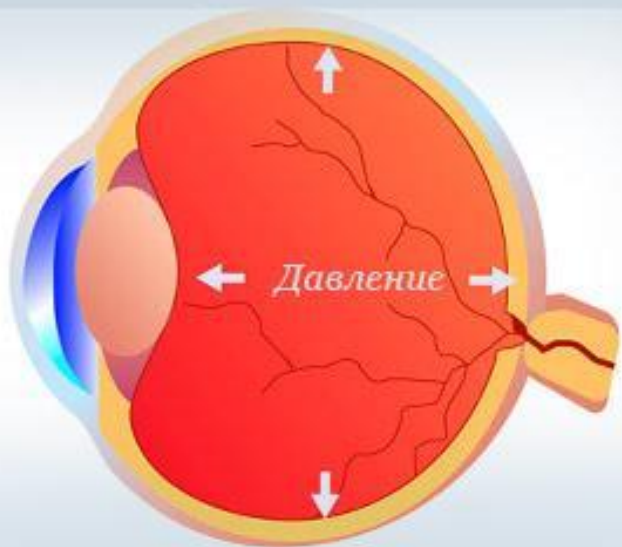
I. Кіріспе

II. Негізгі бөлім

- 1. Ашық бұрышты глаукома*
- 2. Жабық бұрышты глаукома*
- 3. Туа біткен глаукома*

III. Қорытынды

- Глаукома- әрқашан немесе кейде көтерілетін көз ішілік қысыммен, көру алаңының өзгеруімен, орталық көрудің өзгеруімен, көру нервінің экскавациясымен сипатталып, рационалді ем қабылдамағанда соқырлықпен аяқталатын көз ауруы.



● Диагностика:

● I. Шағымдар

1. Көздегі қысым сезімі
2. “жас” сезімі, бөгде зат
3. Көз алдында “қара нүктелердің” болуы
4. Фотопсия
5. Өте ерте дамыған пресбиопия

II. КІҚ анықтау

1. Тәуліктік және Маклаков бойынша тонометрия
2. Эластотонометрия
3. Тonoграфия
4. Пальпациялау

III. Алдыңғы ұңғылдың бұрышын анықтау


1. Гониоскопия
2. Вургафт әдісі

IV. Шеткері көруді анықтау

1. Периметрия
2. Кампиметрия

V. Биомикроскопия және офтальмоскопия

ДИАГНОСТИКА



**ПРОГРЕССИРУЮЩЕЕ ВЫПАДЕНИЕ ПОЛЕЙ
ЗРЕНИЯ ПРИ ГЛАУКОМЕ.**

■ Классификациясы:

I. Біріншілік

Алдыңғы ұңғылдың бұрышы бойынша

- Ашық бұрышты
- Жабық бұрышты
- Аралас

2. Даму дәрежесі бойынша

- Бастапқы
- Жетілген
- Асқынған
- Терминальды

3. КІҚ бойынша

- Қалыпты (27мм дейін)
- Орташа жоғарылаған (28-32 мм)
- Жоғары (32мм жоғары)



Классификация:

4. Көру қызметінің динамикасы бойынша

- Стабильды
- Стабильды емес

II. Екіншілік

III. Туа біткен

IV. Ювенильды



Клиника

I. Ашық бұрышты глаукома

1. Белгісіз өтеді
2. КІҚ көтеріледі (кейде көтерілмеуі мүмкін)
3. Көру алаңының кішіреюі
4. Көру нервінің дискісінің экскавациясы
5. Алдыңғы ұңғылдың бұрышының ашық болуы
6. Орталық көрудің төмендеуі

Клиника

II. Жабық бұрышты глаукома

1. Ұстама секілді өтеді, ауырсынулар болады
2. Қасаң қабық сезімталдығының төмендеуі
3. Қасаң қабықтың ісінуі
4. Іркілген инъекция
5. Алдыңғы ұңғылдың таяздануы
6. Алдыңғы ұңғылдың бұрышы нұрлы қабықтың түбірімен жабылған
7. Нұрлы қабықтың шеңберлеріне шағымдар

- Емі

I. Ашық бұрышты глаукома

- Медикаментозды ем

1. Пилокарпин

2. В- блокаторлар (тимолол, оптимол, арутимол)

3. Траватан, Ксалатан

4. Азопт, Трусопт

5. Антиоксиданттар

6. Тамыр кеңіткіш препараттар

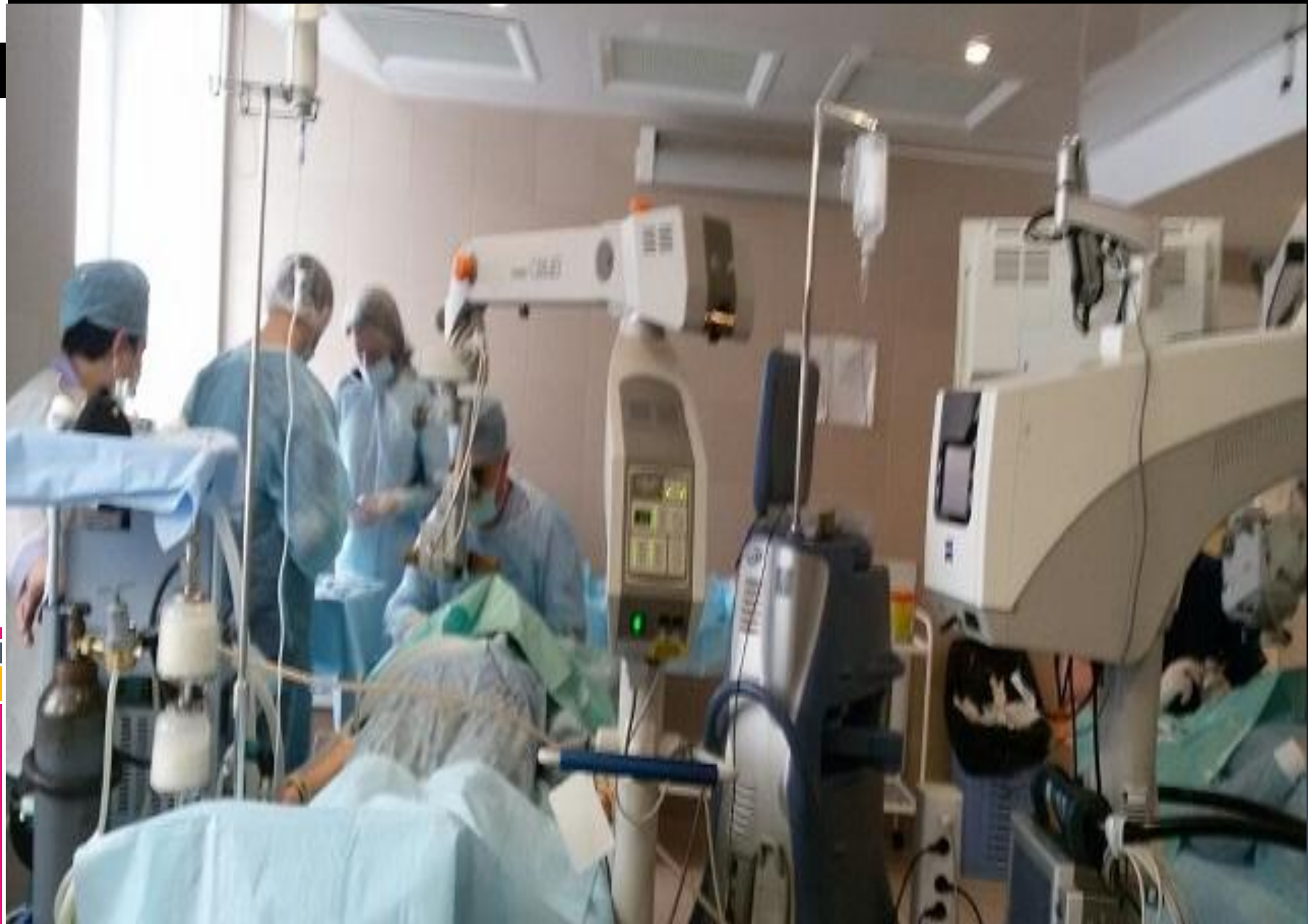7. Тіндік терапия

- Лазерлік ем

- Хирургиялық ем

II. Жабық бұрышты глаукома

Оперативті ем: Синустрабекулаэктомия



■ Жабық бұрышты глаукома ұстамасы

I. Шағымдар

1. Иррадиацияланатын бас ауруы
2. Көрудің төмендеуі
3. Жарыққа қарағанда шеңберлердің көрінуі

II. Объективті

1. Іркілген инъекция
2. Қасаң қабықтың ісінуі
3. Алдыңғы ұңғылдың таяздануы
4. Кең қарашық
5. КІҚ жоғары 40-50мм дейін

III. Емі: Ұстамадан 12-24 сағатқа дейін

Туа біткен глаукома

I. Себептері

1. АҰБ мезодермальды тін
2. АҰБ анықталатын аймақтарында дифференциация жоқ

II. Классификация: сатылары: (бастапқы, жетілген, асқынған, абсолюттіге жақын, абсолютты)

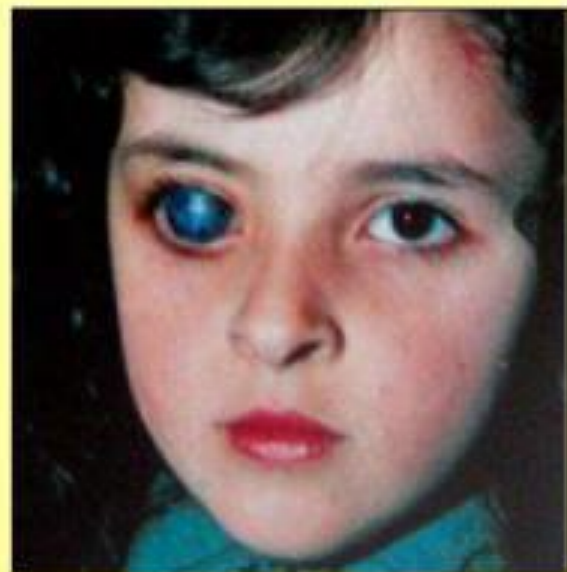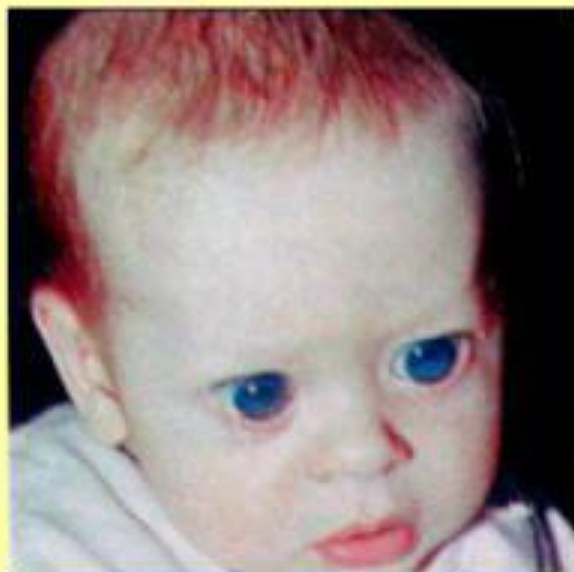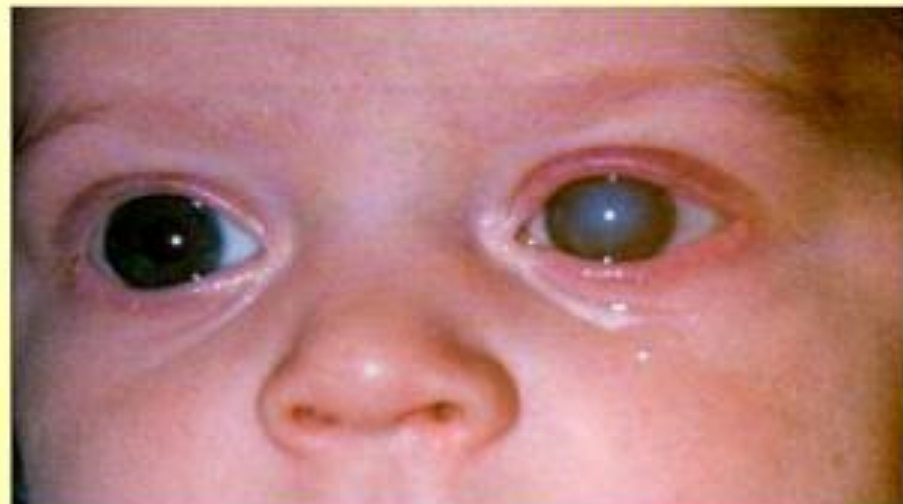- Туа біткен глаукома

III. Себептері

1. Қасаң қабықтың диаметрінің үлкеюі
2. АҰ тереңдігі 2мм жоғары
3. Лимб пен қарашықтың кеңеюі
4. Көздің анатомиялық осының үлкеюі
5. КІҚ қалыпты немесе жоғары болуы
6. Көру нерві дискісінің ағаруы
7. АҰБ мезодермальды тін
8. Жас ағу мен қасаң қабықтың бұлыңғырлануы

I V. Емі Гониотомия, Гониопунктура,
Синустрабекулаэктомия н/е синустрабекулатомия

ВРОЖДЁННАЯ ГЛАУКОМА





**Назарларыңызға
рахмет!!!**