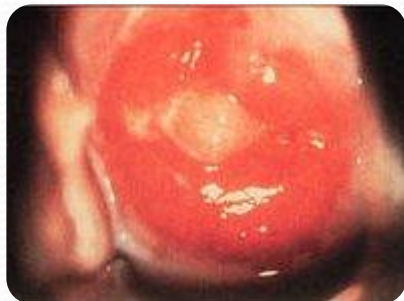
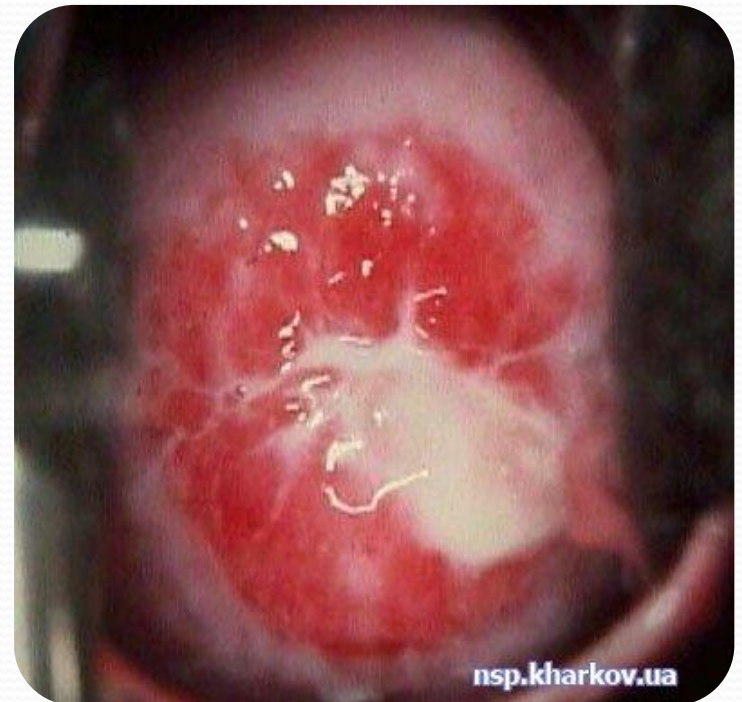
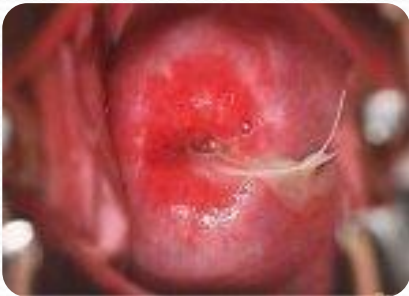Хламідіоз жіночих статевих органів



Підготувала:
студентка 2-Ма групи
Месєвра В.

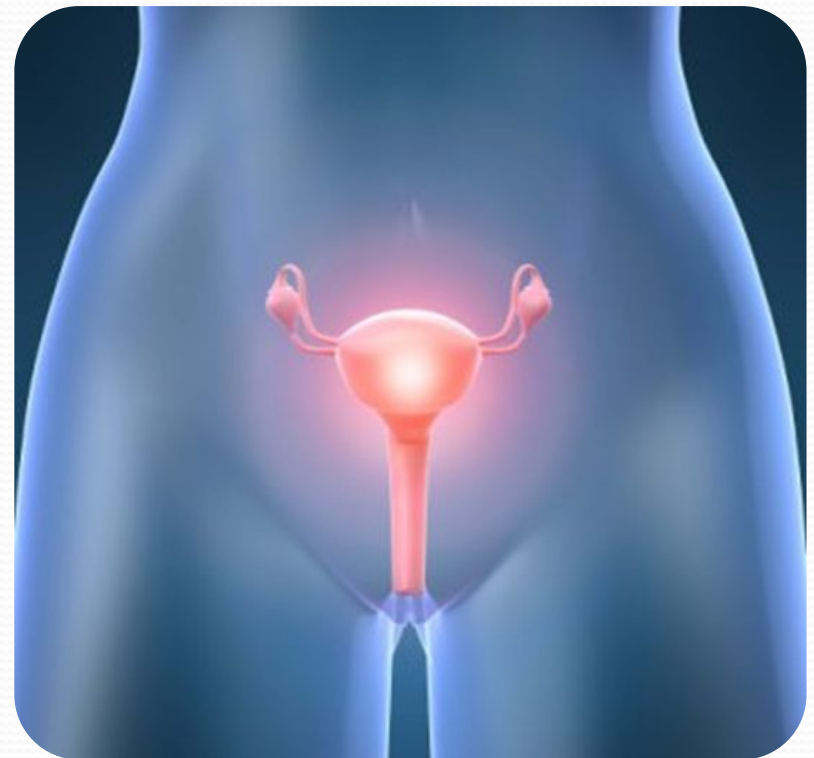Хламідіоз статевих органів - досить поширена інфекційна хвороба, яка спостерігається у чоловіків (негонорейний уретрит, епідидиміт, орхіепідидиміт, проктит та ін.), жінок (кольпіт, цервіцит, ерозії, уретрит, сальпінгіт, проктит тощо) і навіть у новонароджених (зараження відбувається під час пологів).



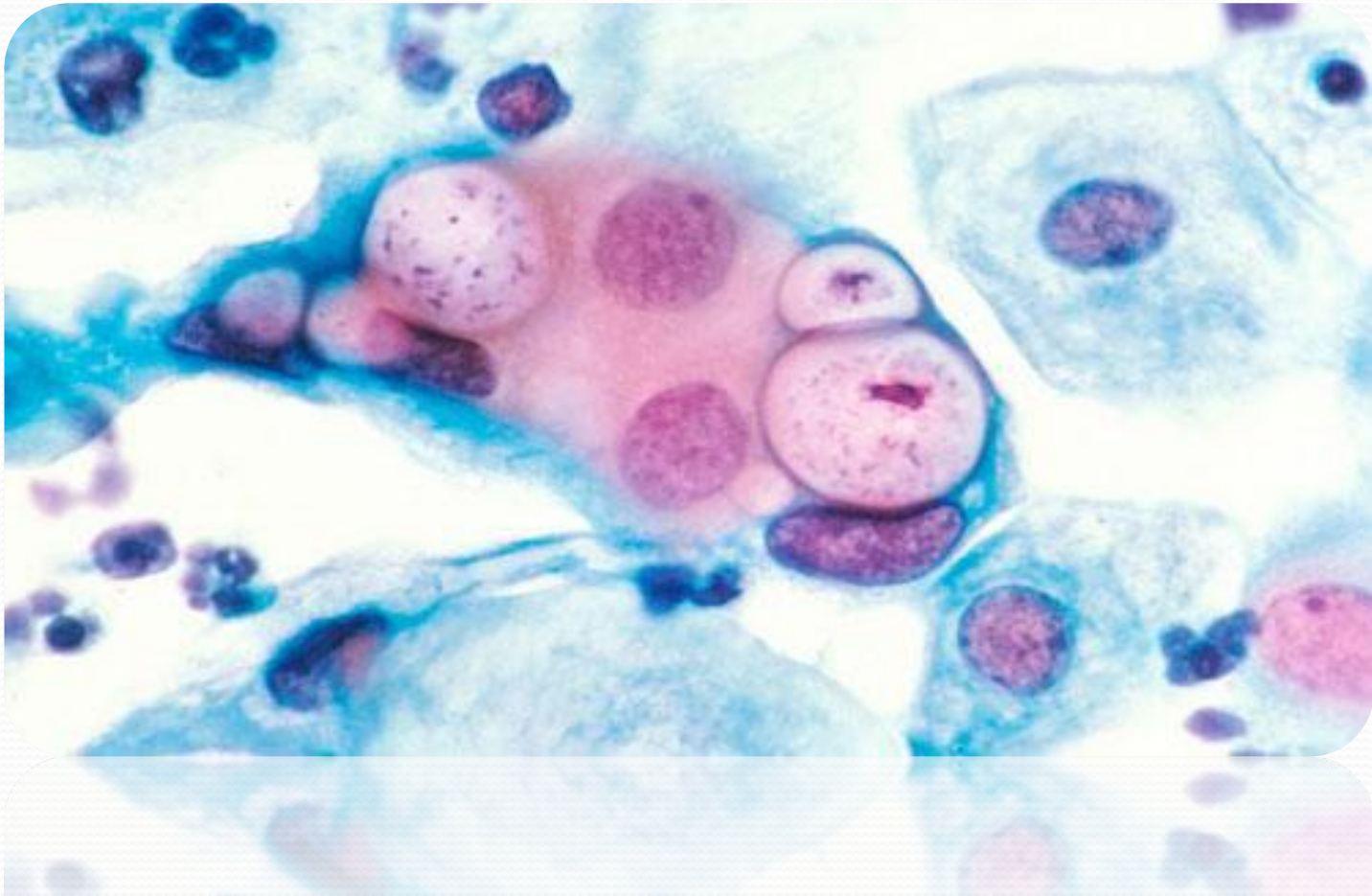
nsp.kharkov.ua

nsb'kiz'kol'p'a

Частота цього захворювання у жінок з запальними процесами становить 50 %, крім того, хламідії є частою супутньою патологією у хворих на гонорею (40 %) і трихомоноз (40 %).



Збудником є хламідії – це Гр- бактерії, уrogenітальний штам яких, крім ураження статевих органів може викликати також фарингіт, кон'юнктивіт, перигепатит та інші захворювання, зокрема синдром Рейтера.

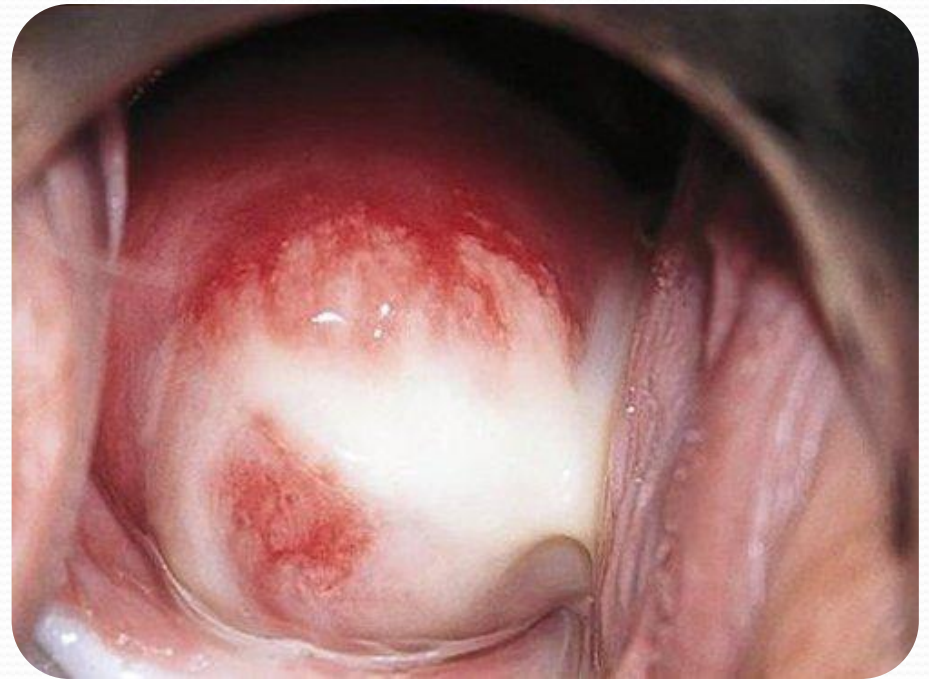

Клініка хламідіозу статевих органів

Інкубаційний період триває 20 діб. При хламідійному ендocerвіциті в гострій стадії відзначаються гнійні (серозно-гнійні) виділення з каналу шийки матки, набряк і гіперемія її піхвової частини. У хронічній стадії виникають слизово-гнійні виділення і псевдоерозія шийки матки.

Хламідійний уретрит може перебігати безсимптомно або проявлятися дизуричними явищами.

Сальпінгіт, спричинений хламідіями, характеризується такими самими симптомами, як і процес, викликаний іншими мікроорганізмами. Наслідком хламідійного сальпінгіту є безпліддя.



Діагностика хламідіозу статевих органів

Діагностика ґрунтується на даних анамнезу (тривало хворіють обидва партнери, безплідність). Остаточний діагноз ставлять при виявленні хламідій у вишкрібі з каналу шийки матки, піхви. Найточнішими є імуноферментні та імунофлюоресцентні методи.




Лікування хламідіозу статевих органів

Необхідно одночасно лікувати жінку та її статевого партнера. На час лікування забороняють статеве життя, вживання алкогольних напоїв, гострої їжі, тривалі фізичні і психічні перенавантаження.

Призначають препарати тетрациклінової групи (доксициклін, рондоміцин, морфоциклін, вібраміцин), таревід, антибіотики-макроліди (еритроміцин).

Необхідно проводити також профілактику кандидозу ністатином чи леворином (по 2 000 000 ОД на добу протягом лікування).



A close-up photograph of a person's hand holding a white daisy flower against their skin. The hand is positioned in the upper right, with fingers gently gripping the green stem of the flower. The flower's head is pressed against the person's arm, which is visible in the lower left. The background is a soft, out-of-focus white surface. The overall mood is gentle and appreciative.

**Дякую
за увагу!**