

Повреждения предплечья

Вывих – 1. обеих костей предплечья –

задний,

передний,

наружный,

внутренний,

расходящийся.

2. лучевой кости –

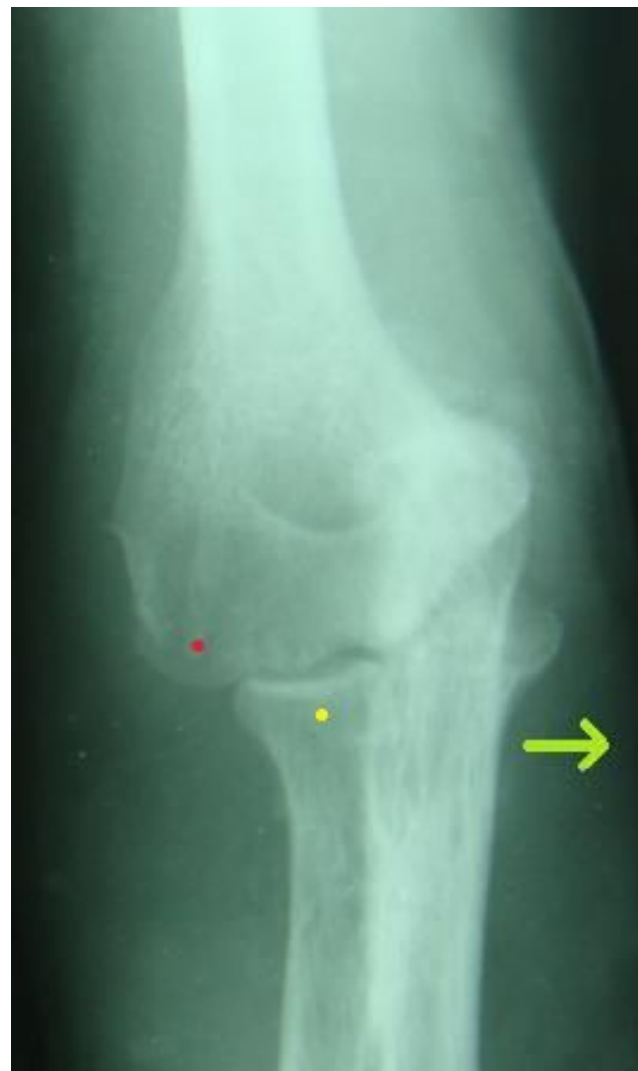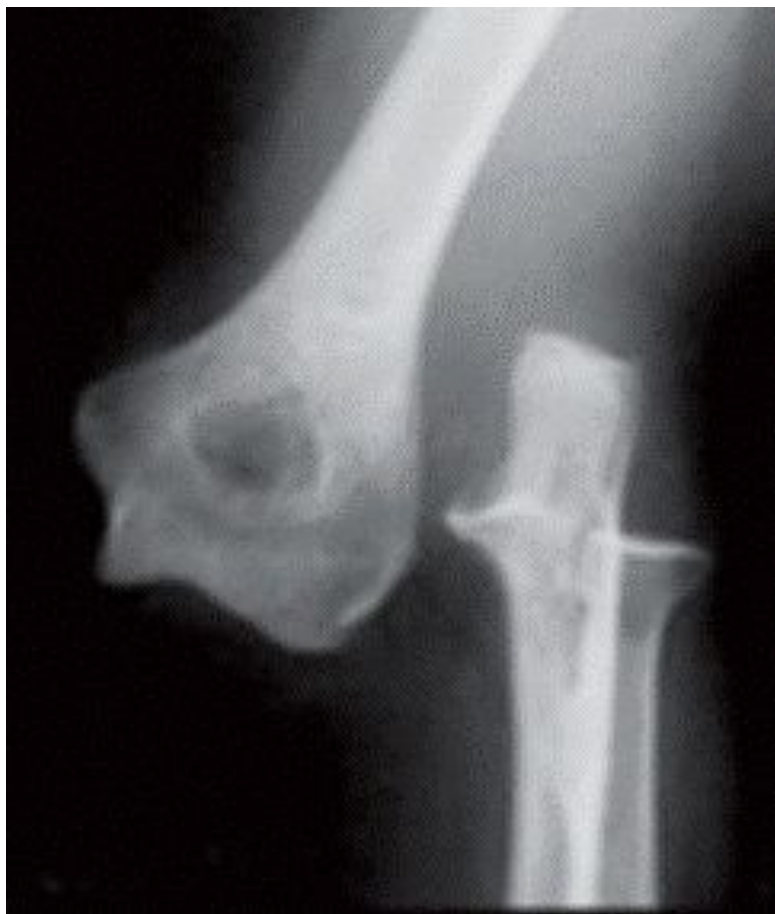кпереди,

кзади,

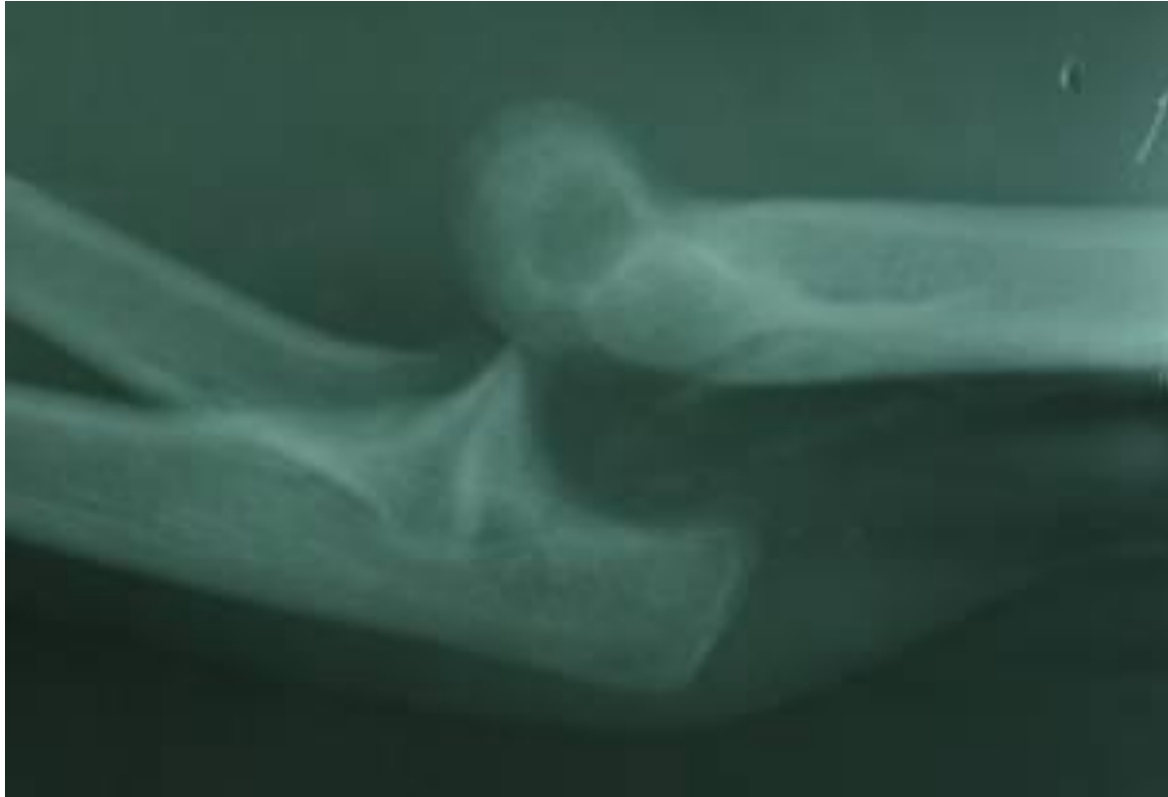кнаружи.

3. локтевой кости (бывает при переломе лучевой кости).

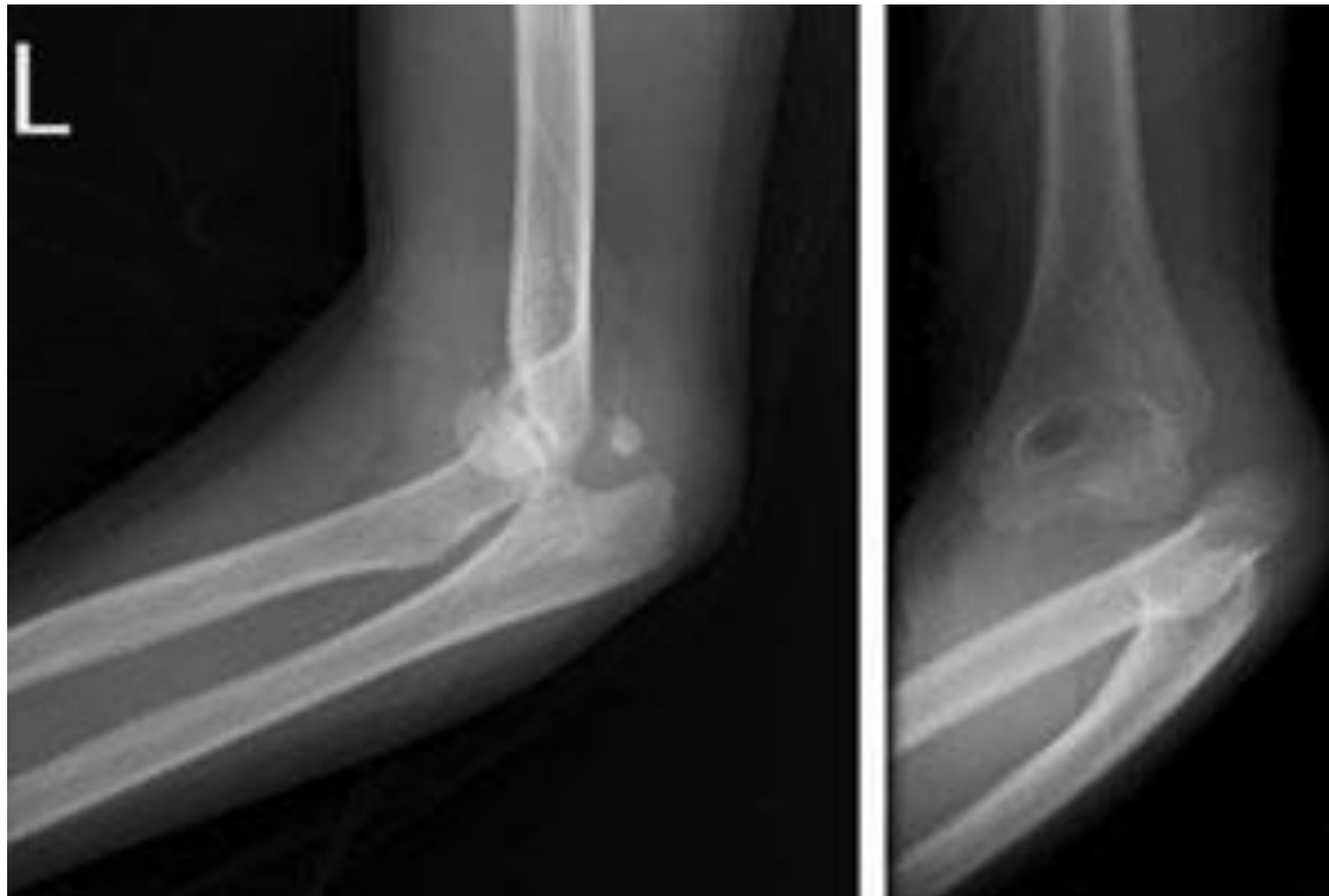
Наружный (слева) и внутренний (справа) вывих обеих костей предплечья



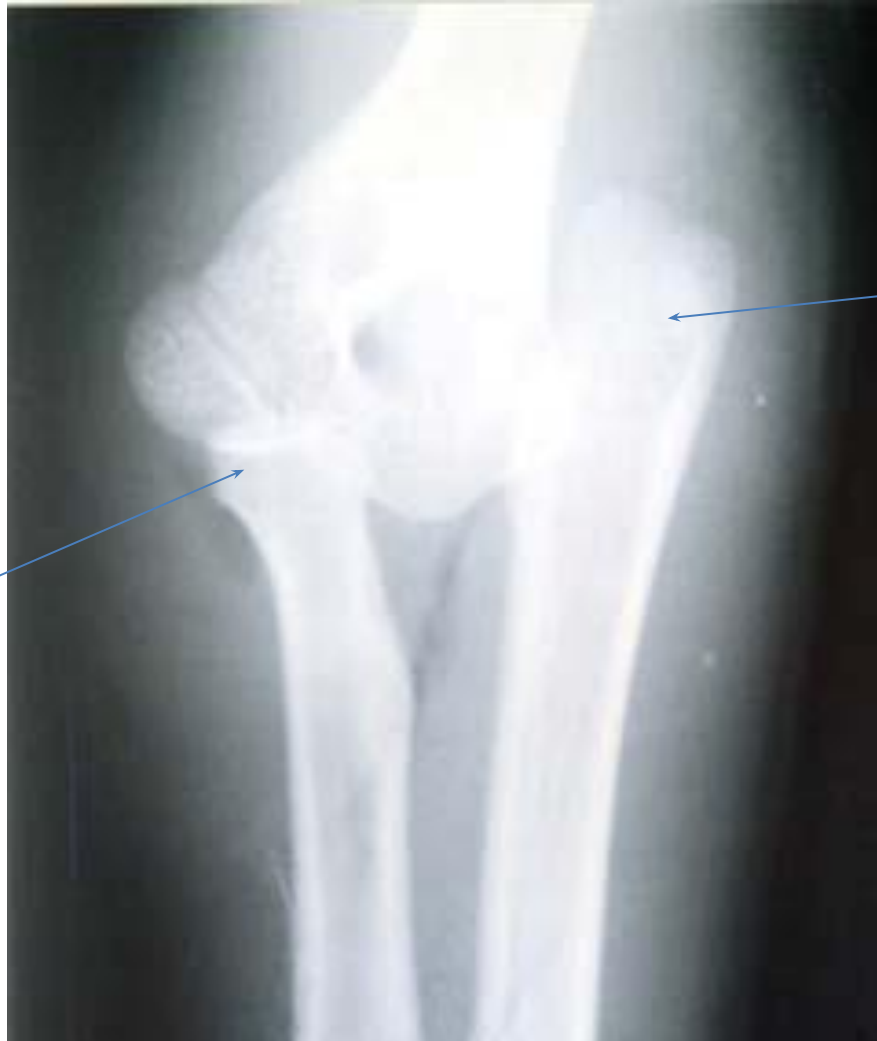Задний вывих обеих костей предплечья



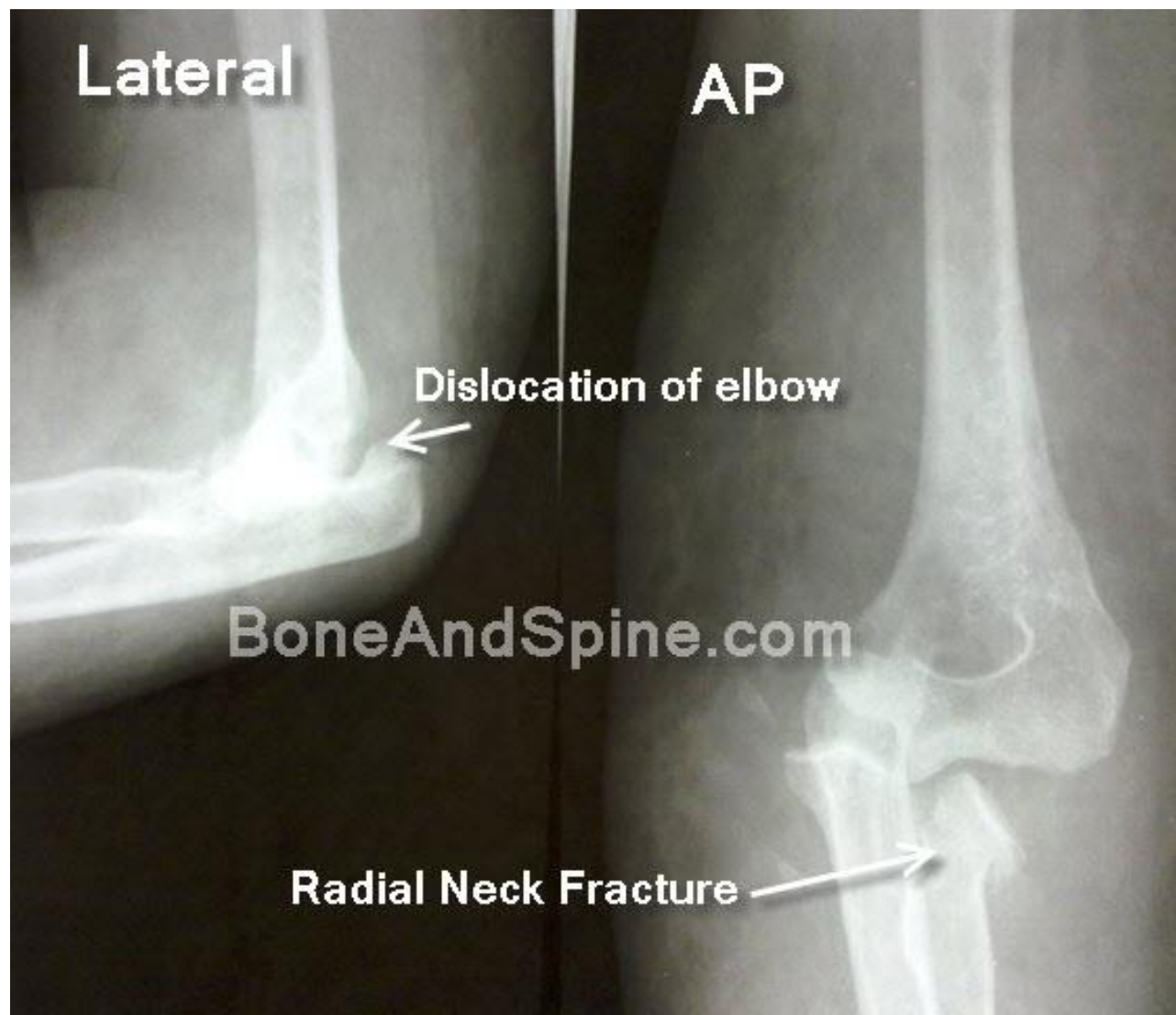
Задневнутренний вывих обеих костей предплечья



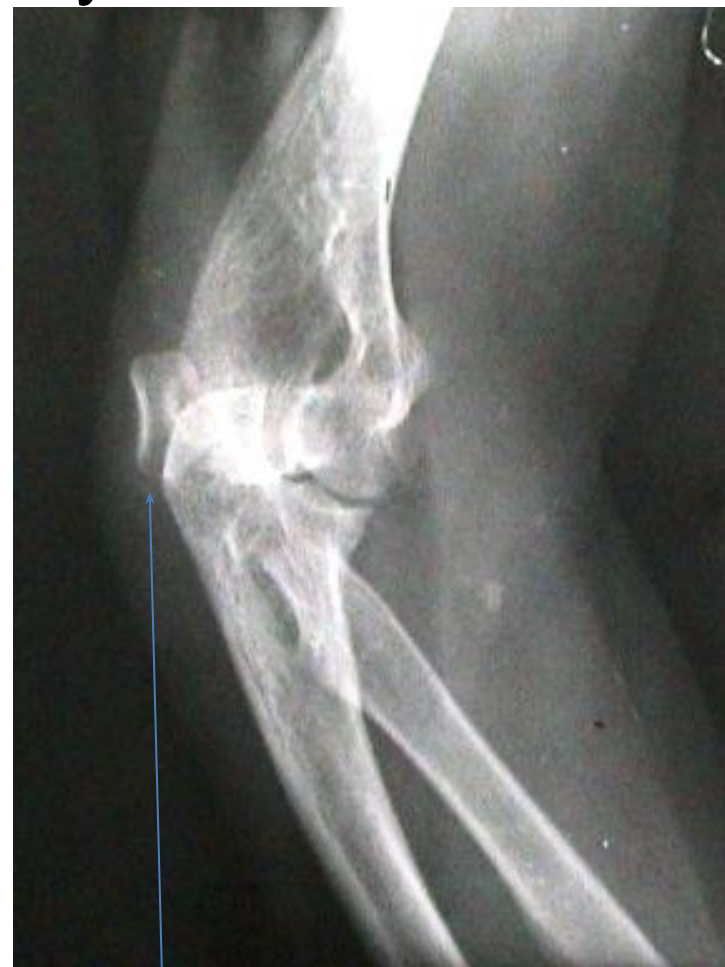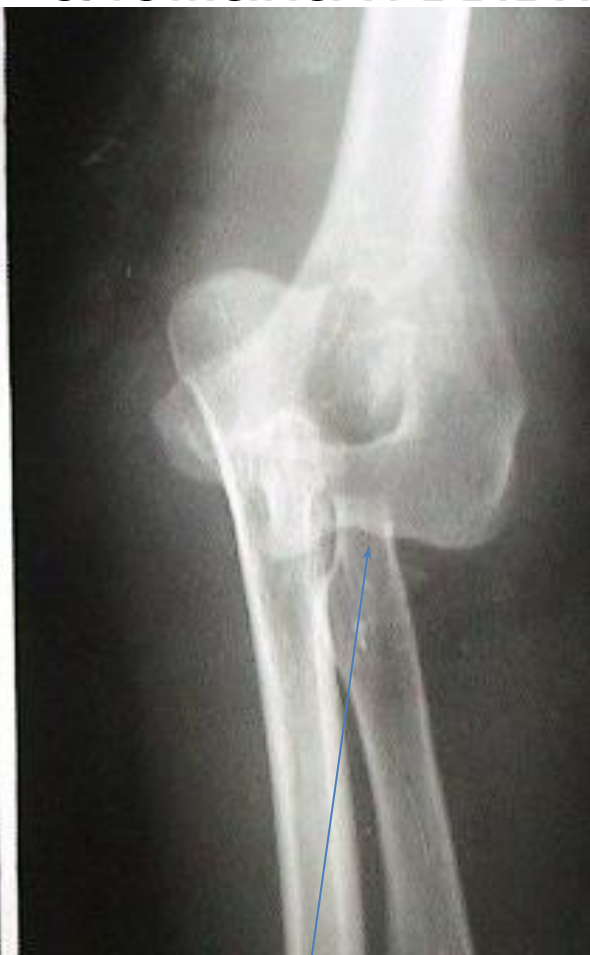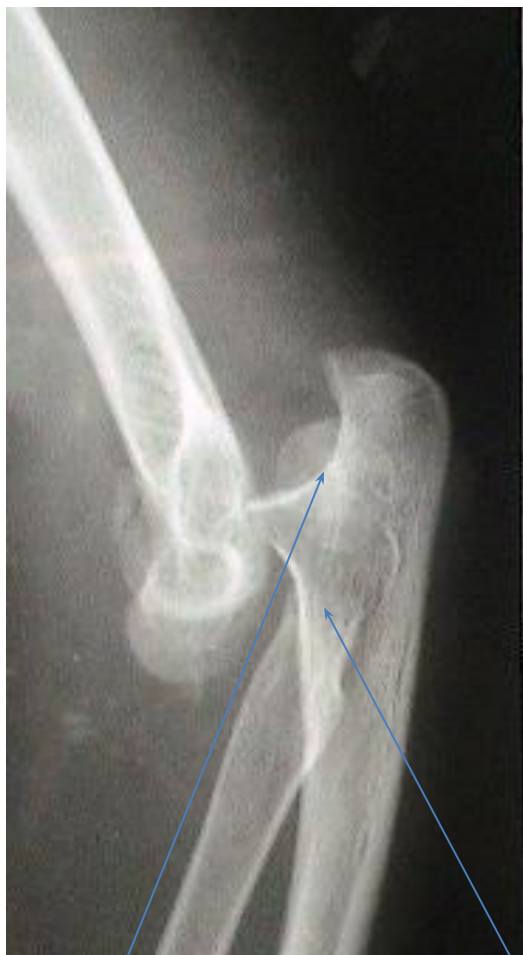Расходящийся вывих



Перелом шейки лучевой кости с задним вывихом локтевой кости



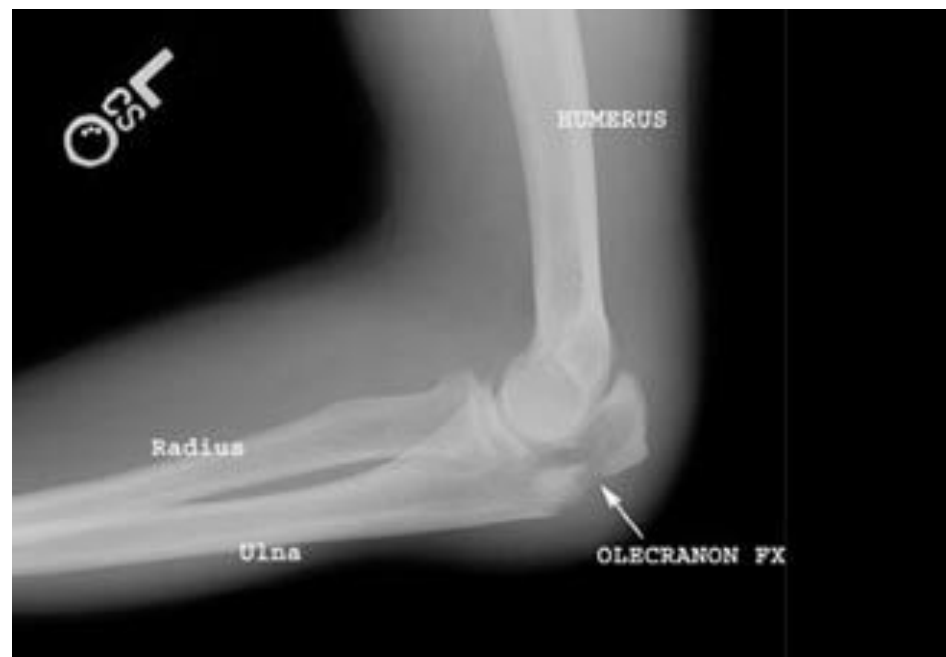
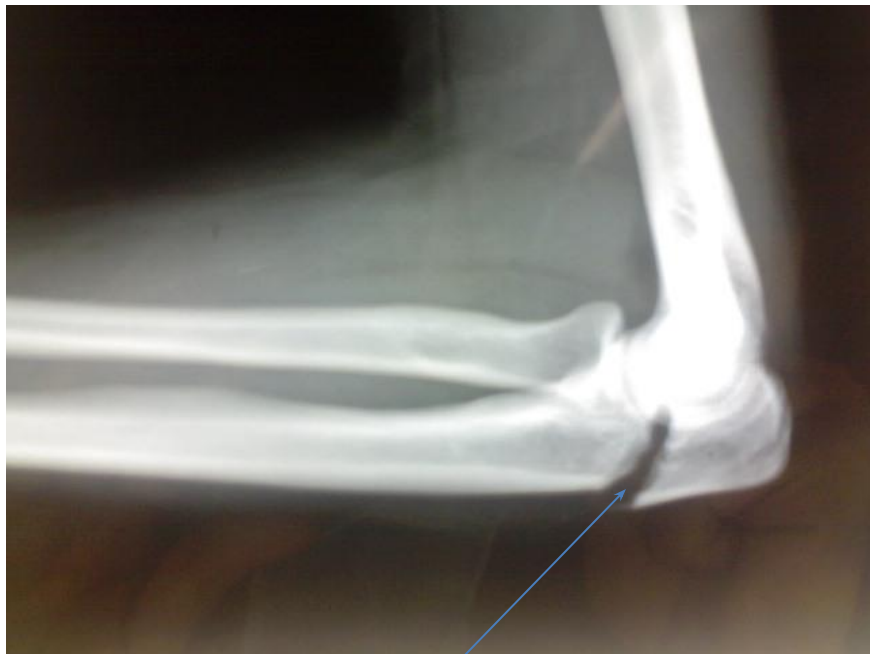Задневнутренний вывих обеих костей
предплечья причем головка лучевой кости
сломана и вывихнута



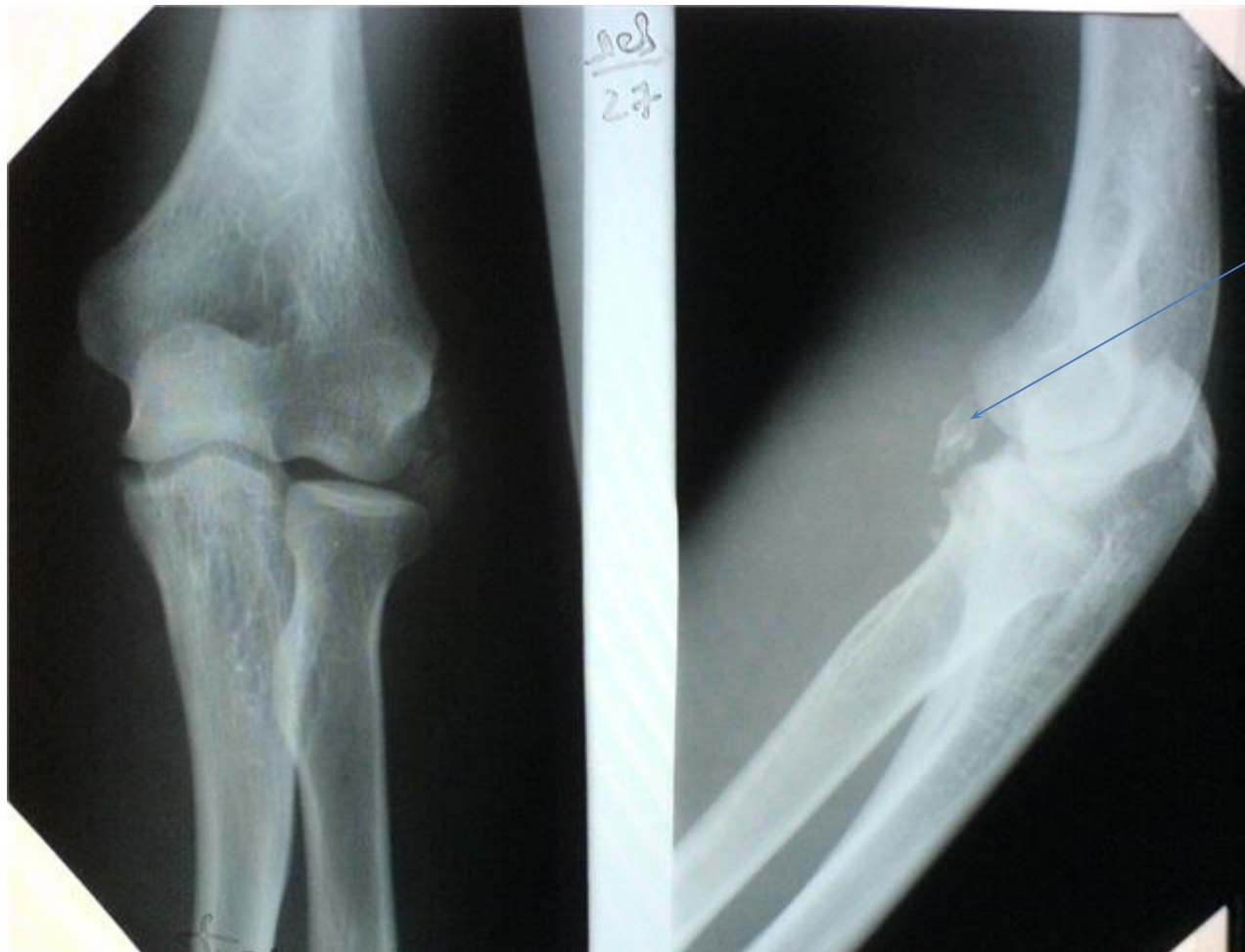Перелом проксимальный отдела

- 1) локтевого отростка,
(в сочетании с вывихом лучевой кости – повреждение
Мальгенья)
- 2) венечного отростка локтевой кости.
- 3) головки и шейки лучевой кости,

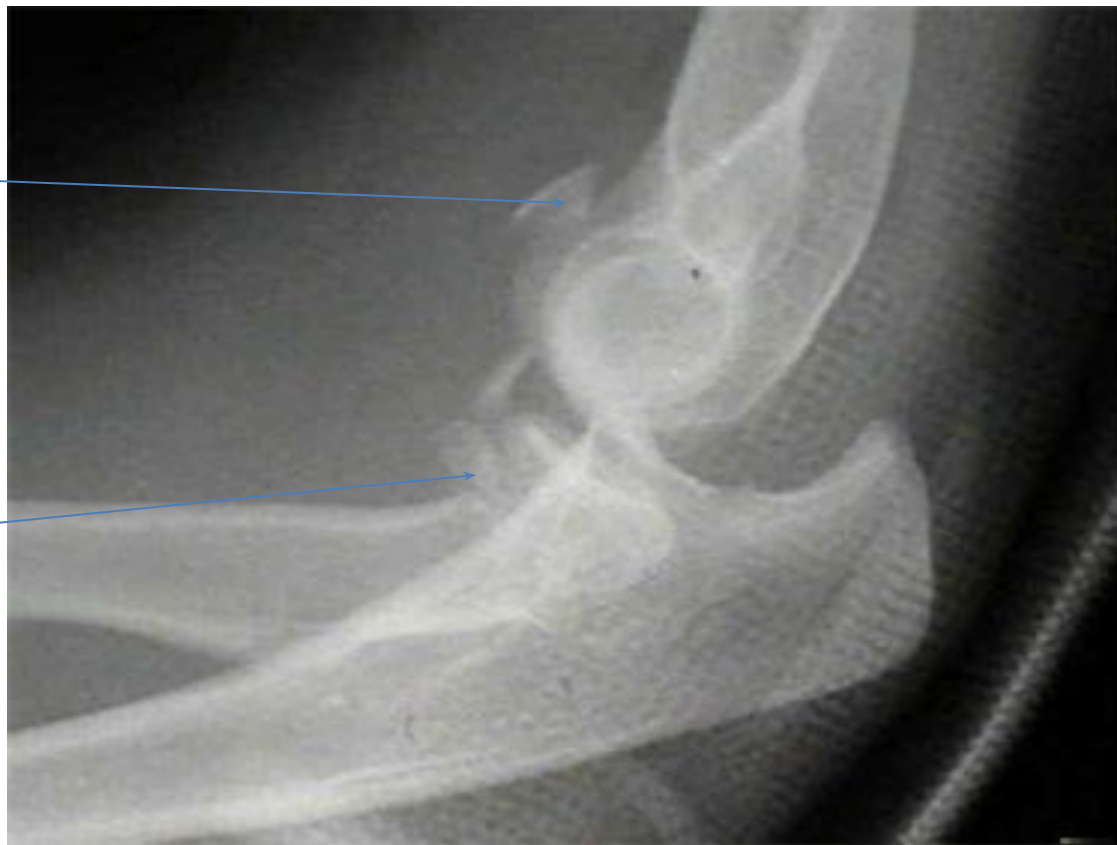Перелом локтевого отростка



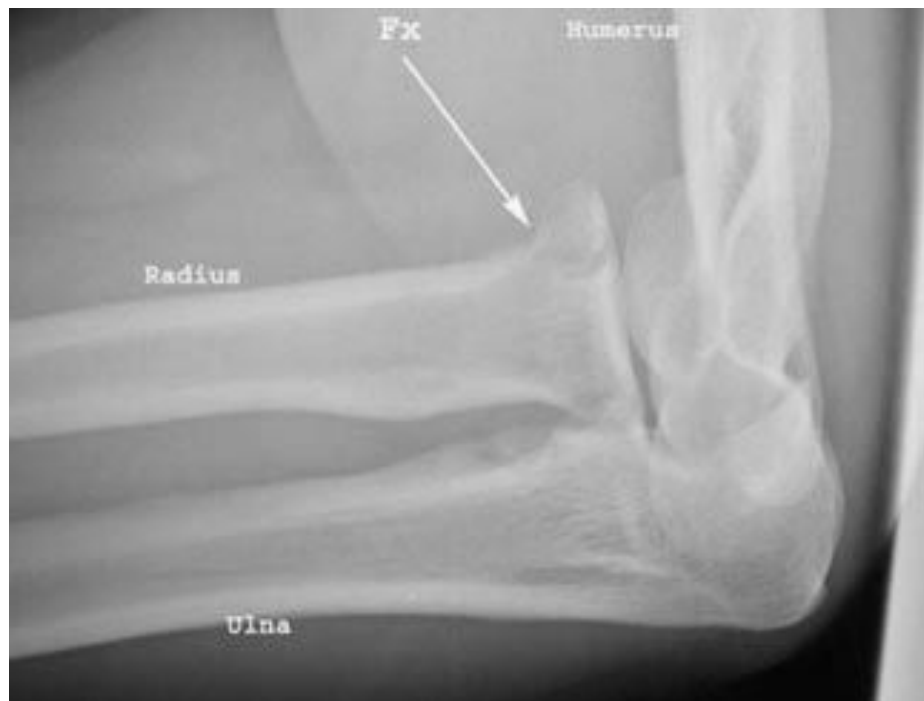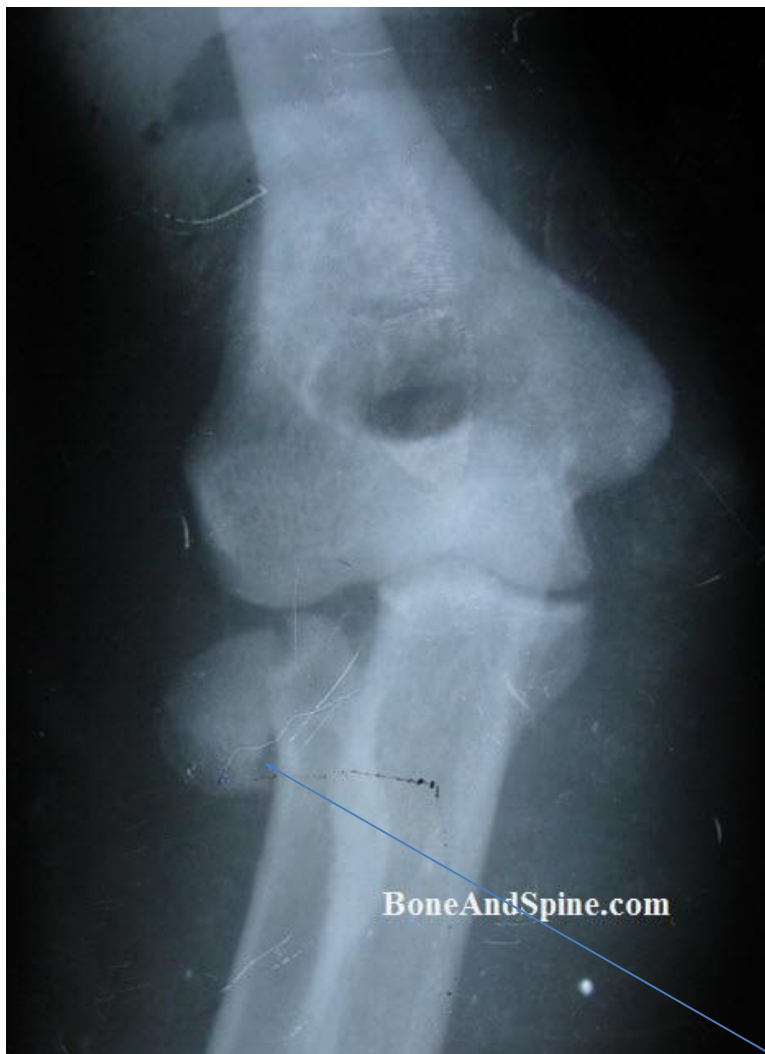Перелом венечного отростка локтевой кости



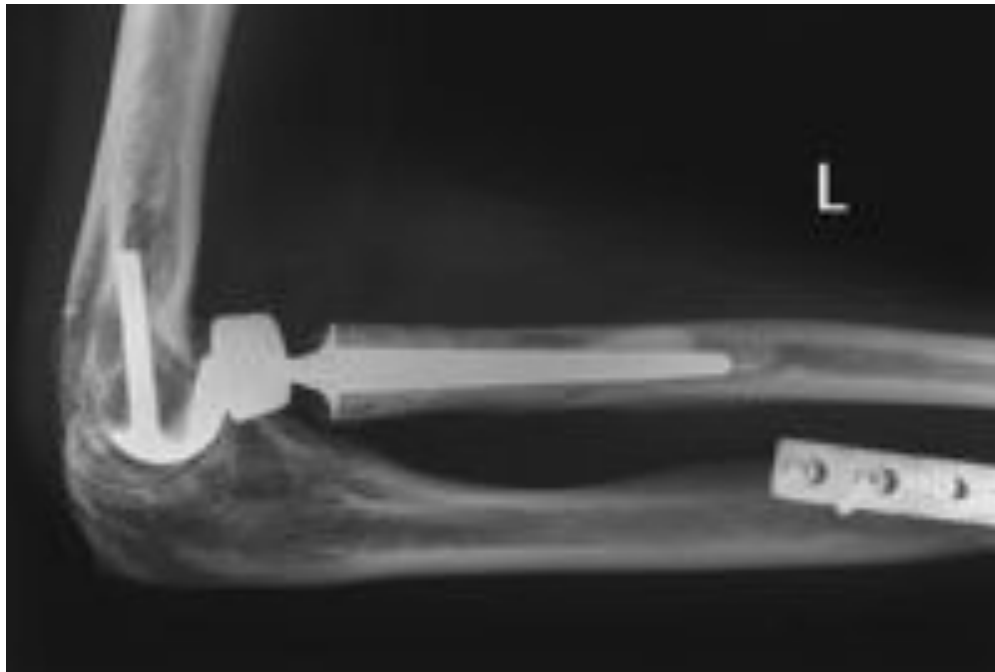Перелом венечного отростка, шейки лучевой кости с вывихом локтевой кости кзади



Перелом головки лучевой кости



Эндопротезирование головки лучевой кости



Переломы диафиза костей предплечья

перелом одной или обеих костей предплечья

по локализации в $\frac{1}{3}$, $\frac{2}{3}$, $\frac{3}{3}$,

по линии излома:

поперечный

косой

винтообразный

оскольчатый

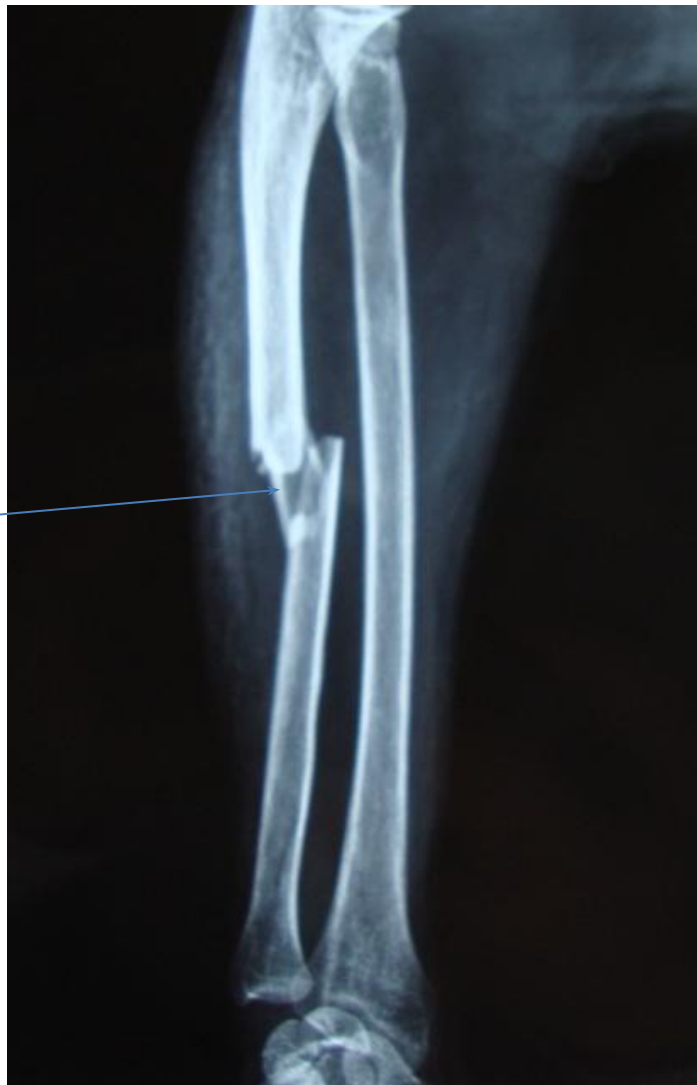двойной

Переломовывихи

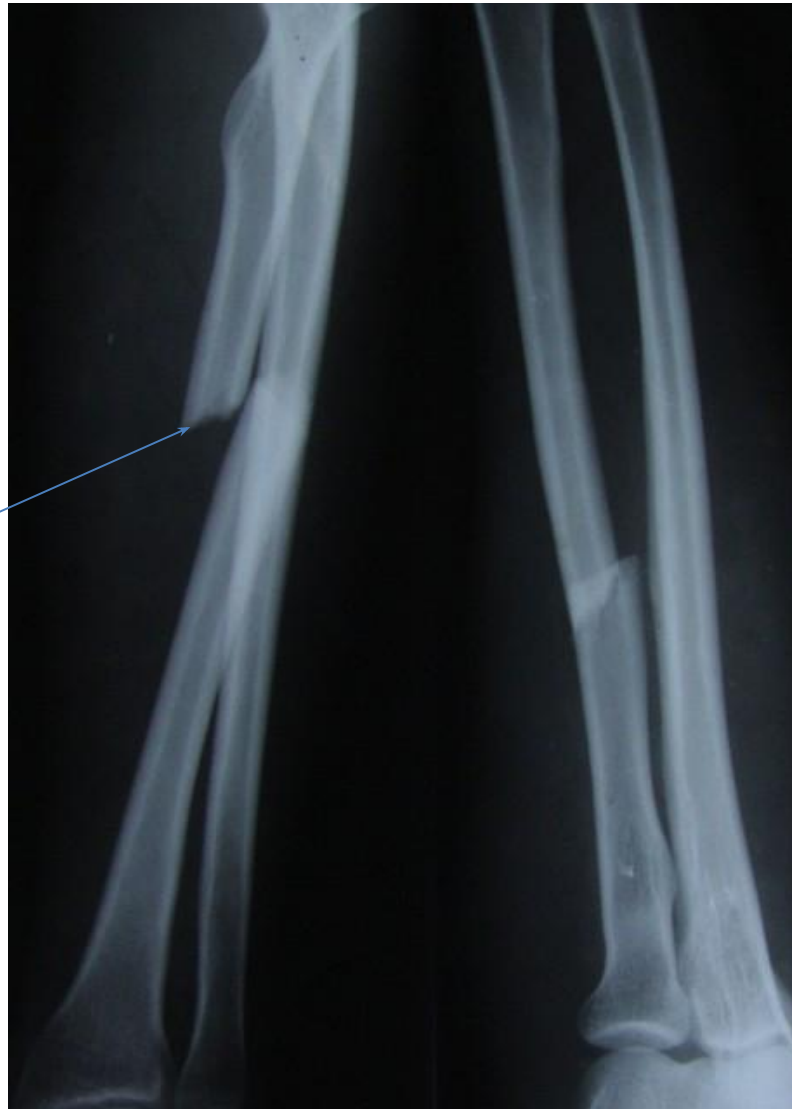Повреждение Монтеджи – перелом диафиза локтевой кости (в $\frac{1}{3}$) с вывихом головки лучевой кости.

Повреждение Галеацци - перелом диафиза лучевой кости с (в $\frac{2}{3}$) вывихом головки локтевой кости.

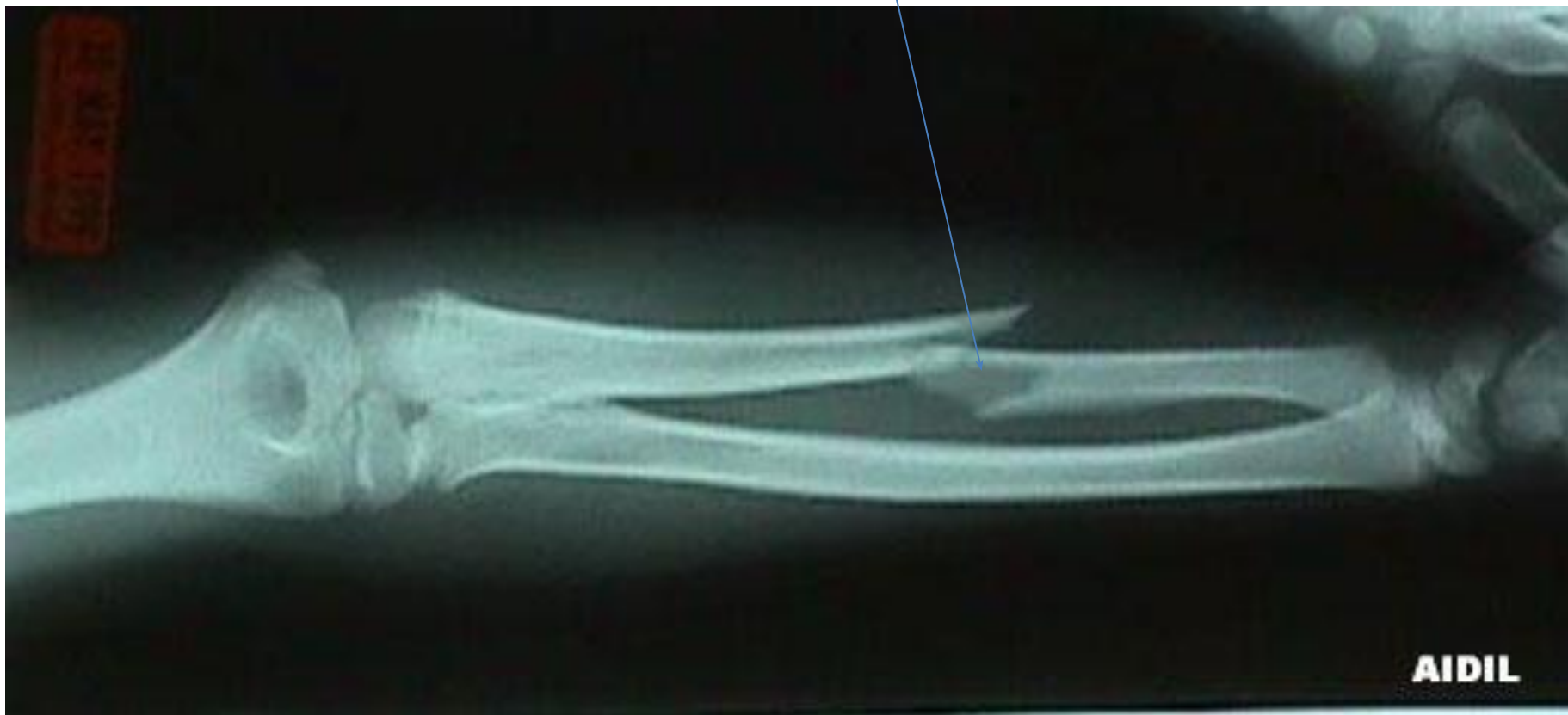Оскольчатый перелом с\3 локтевой кости



Поперечный перелом в 1/3 лучевой кости



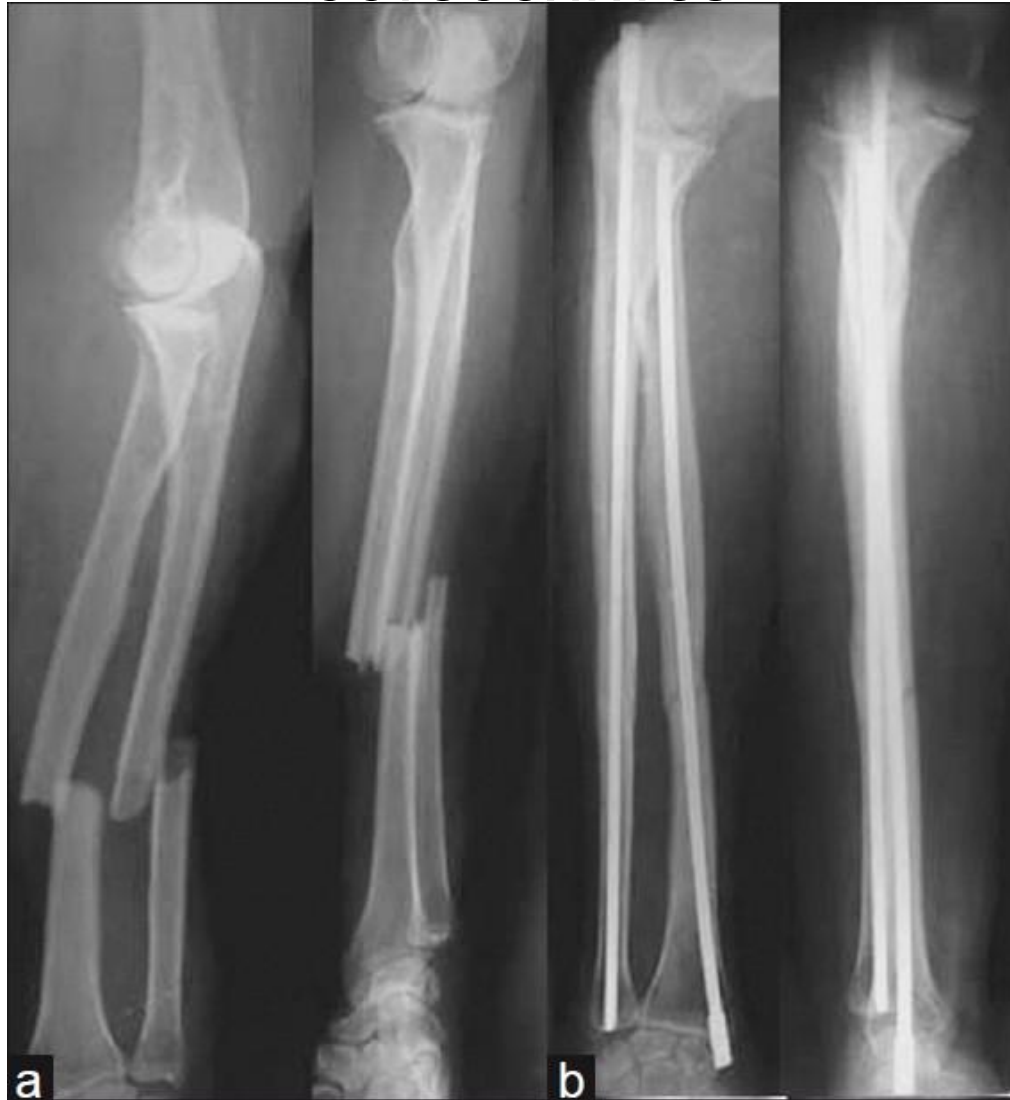Винтообразный перелом с\3 локтевойкости



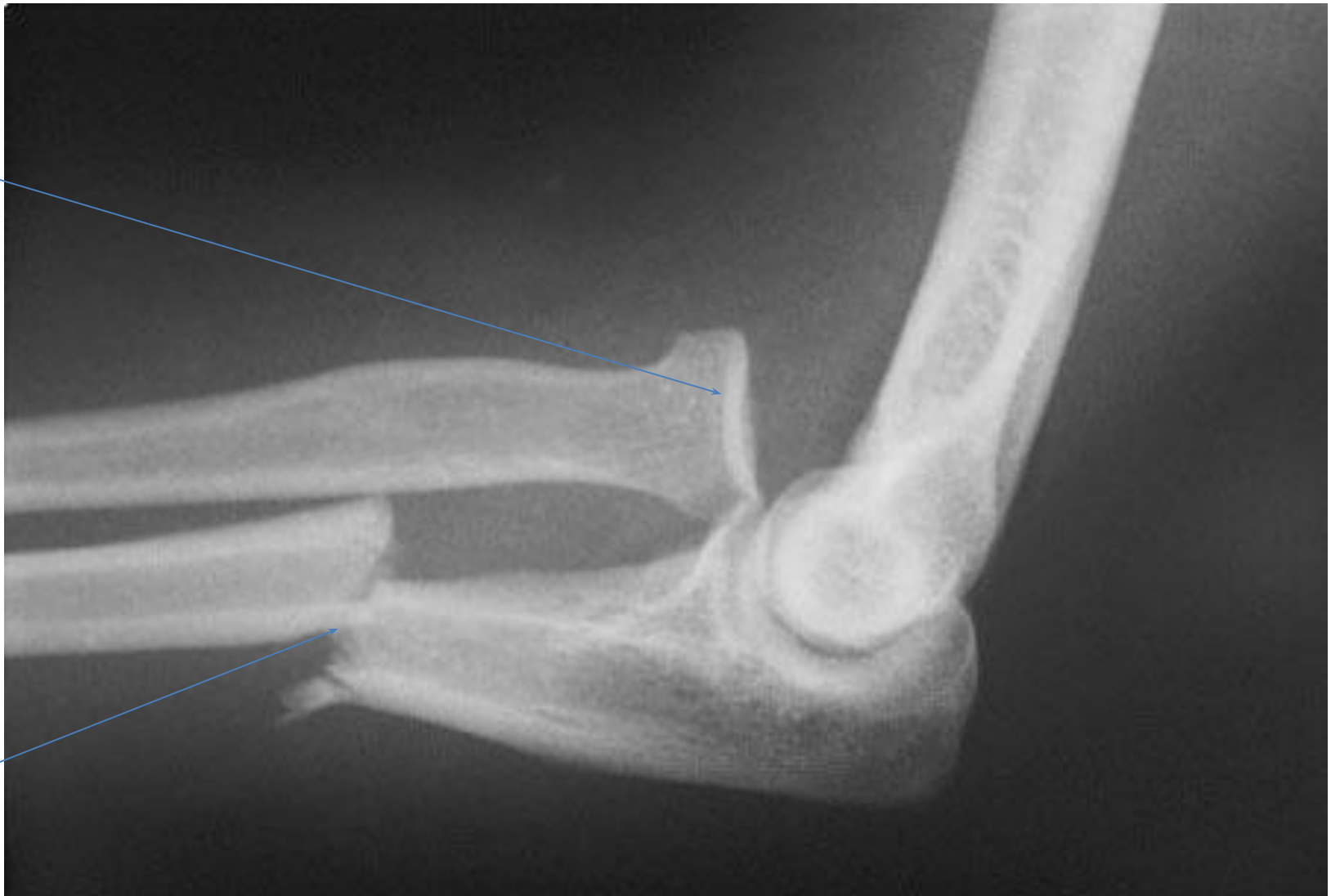Сегментарный огнестрельный перелом обеих костей предплечья



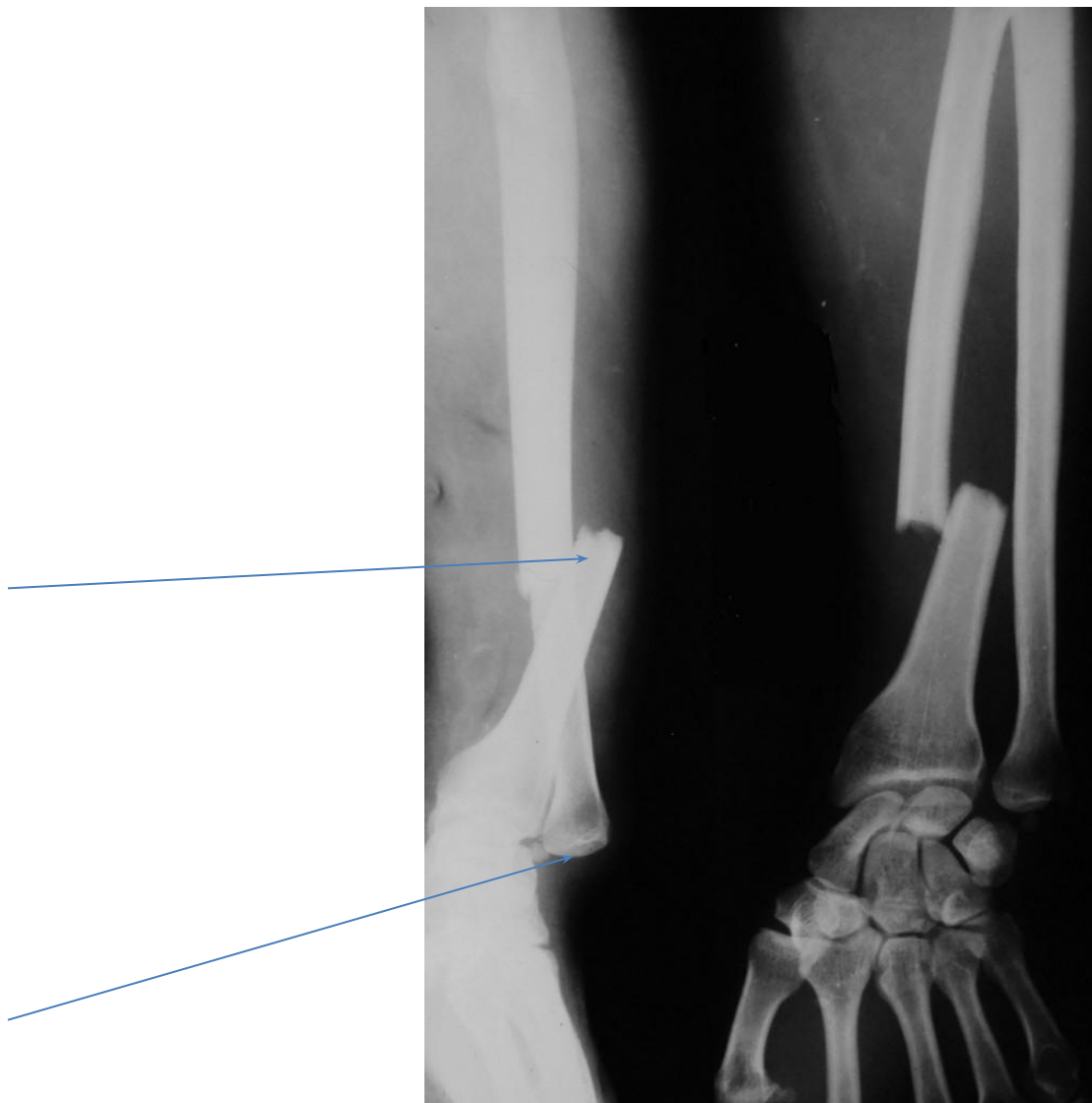
Косой перелом с $\frac{1}{3}$ обеих костей предплечья,
внутрикостный центромедуллярный
остеосинтез



Повреждение Монтеджи



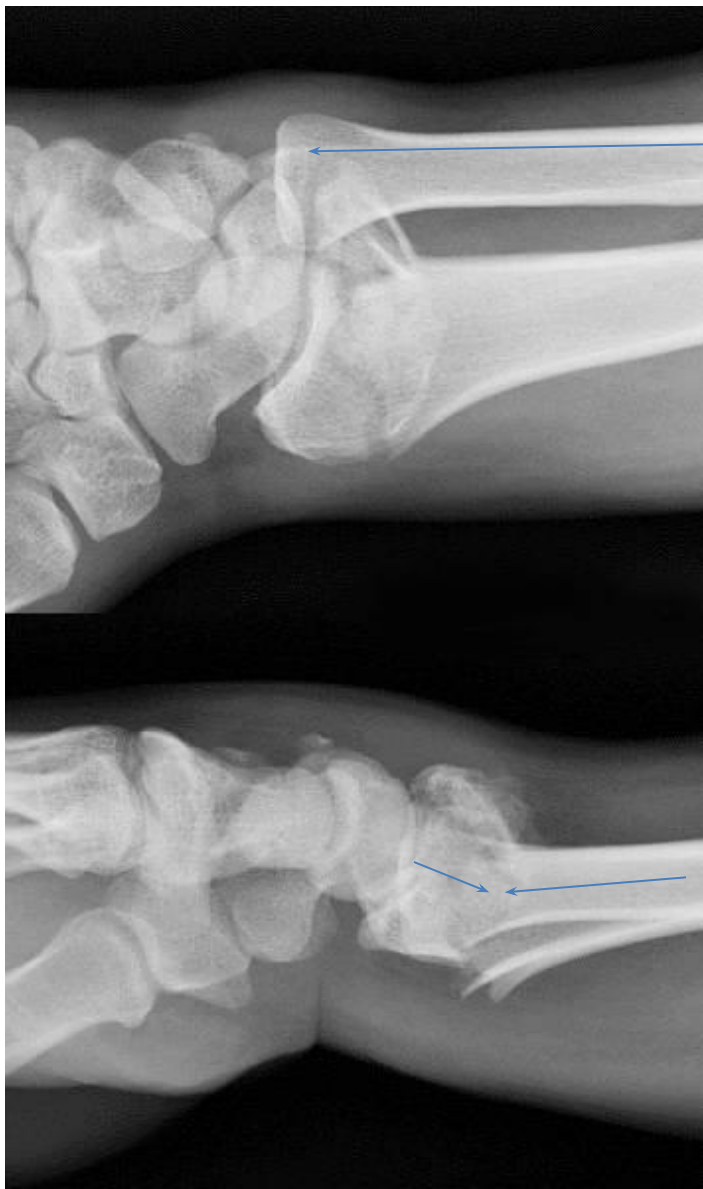Повреждение Галеацци



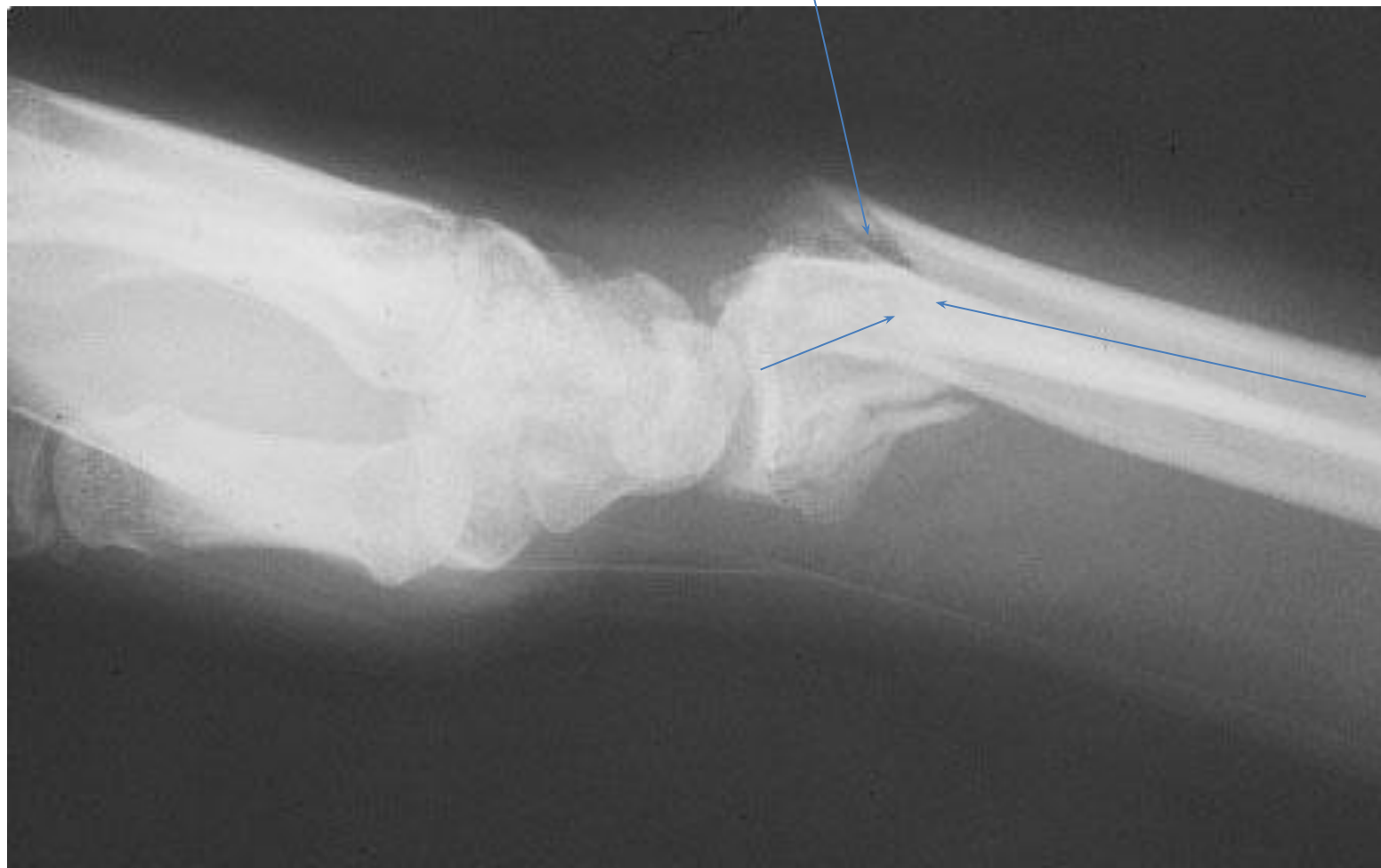ДИСТАЛЬНЫЙ ОТДЕЛ

- 1) перелом лучевой кости в типичном месте
сгибательный – перелом Смита,
разгибательный – перелом Колеса,
без смещения.
- 2) перелом шейки и головки локтевой кости
- 3) перелом шиловидного отростка лучевой и
локтевой костей
- 4) Перелом Бартона (как правило сопровождается
вывихом кисти)

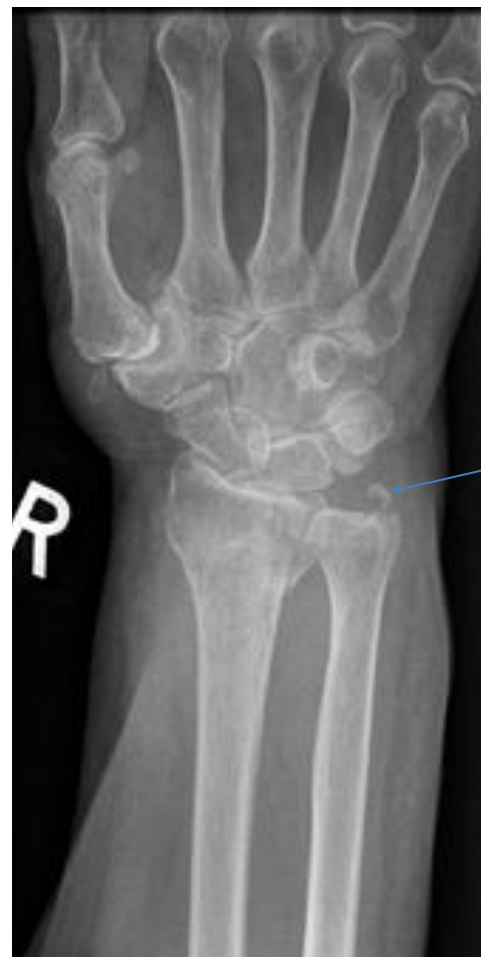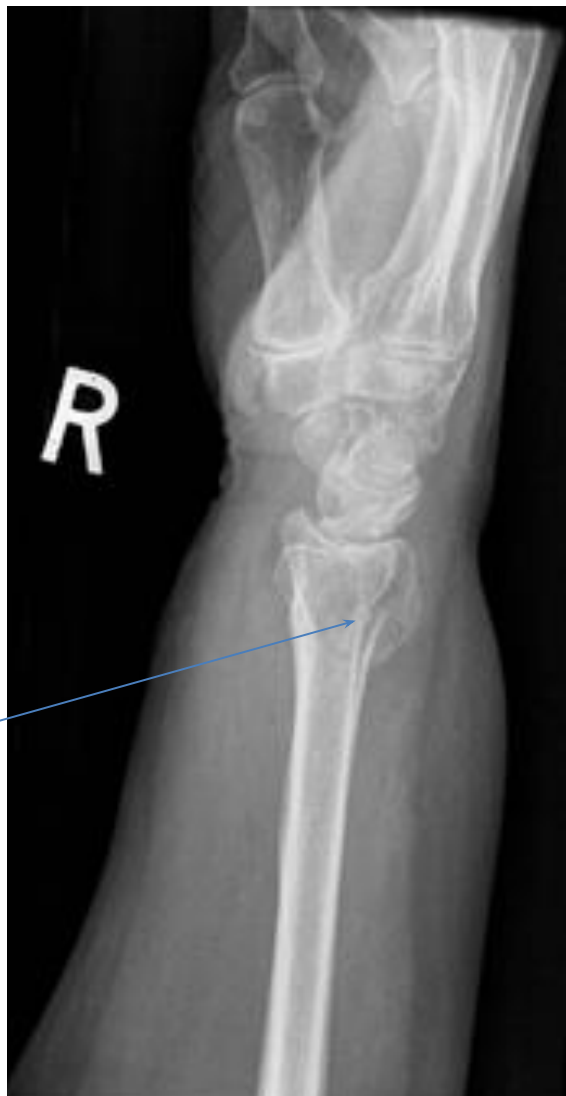Перем луча в типичном месте типа Коллеса с ВЫВИХОМ ГОЛОВКИ ЛОКТЕВОЙ КОСТИ



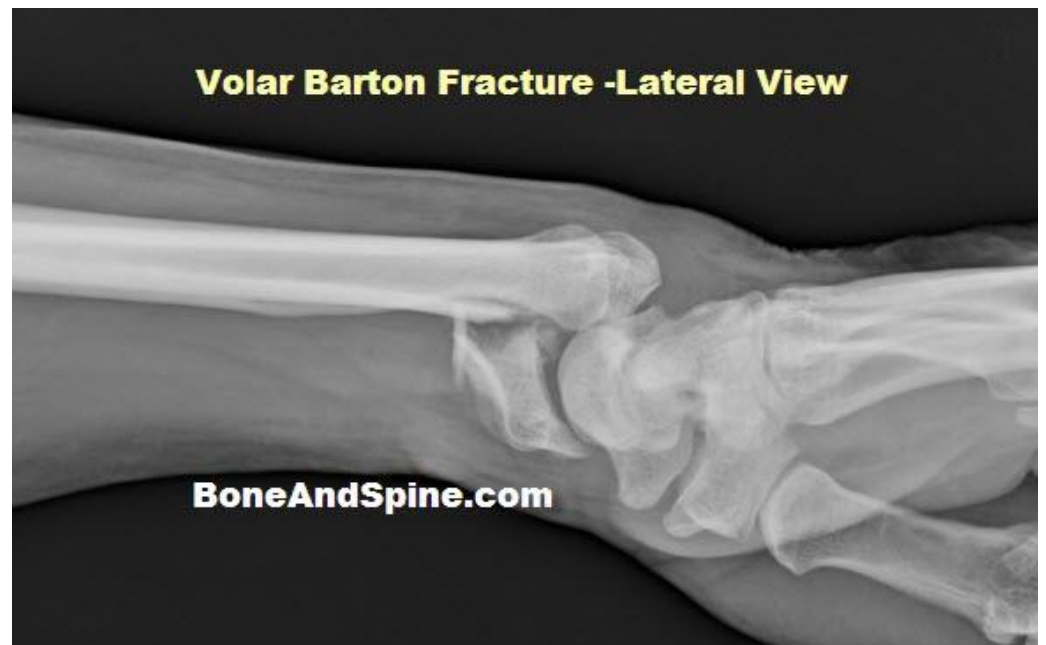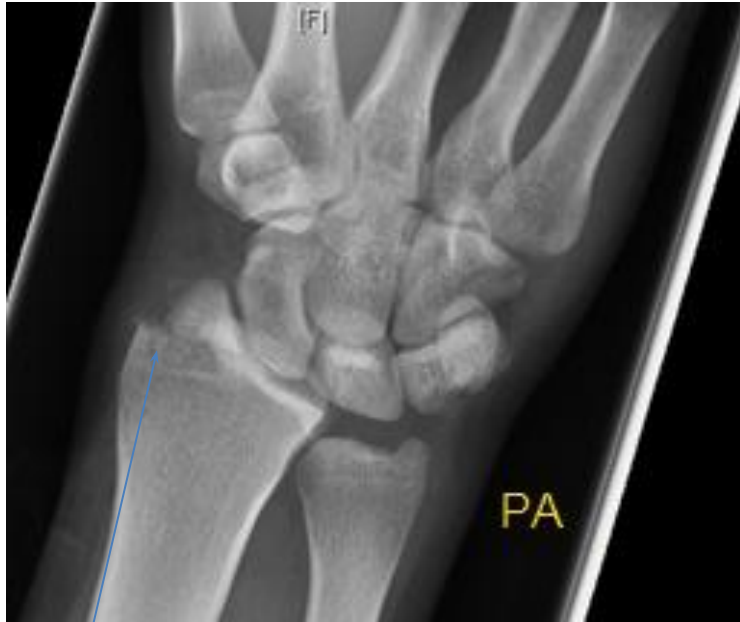Перелом луча в типичном месте типа Смита



Перелом луча в типичном месте с незначительным смещением отломков и переломом шиловидного отростка локтевой кости



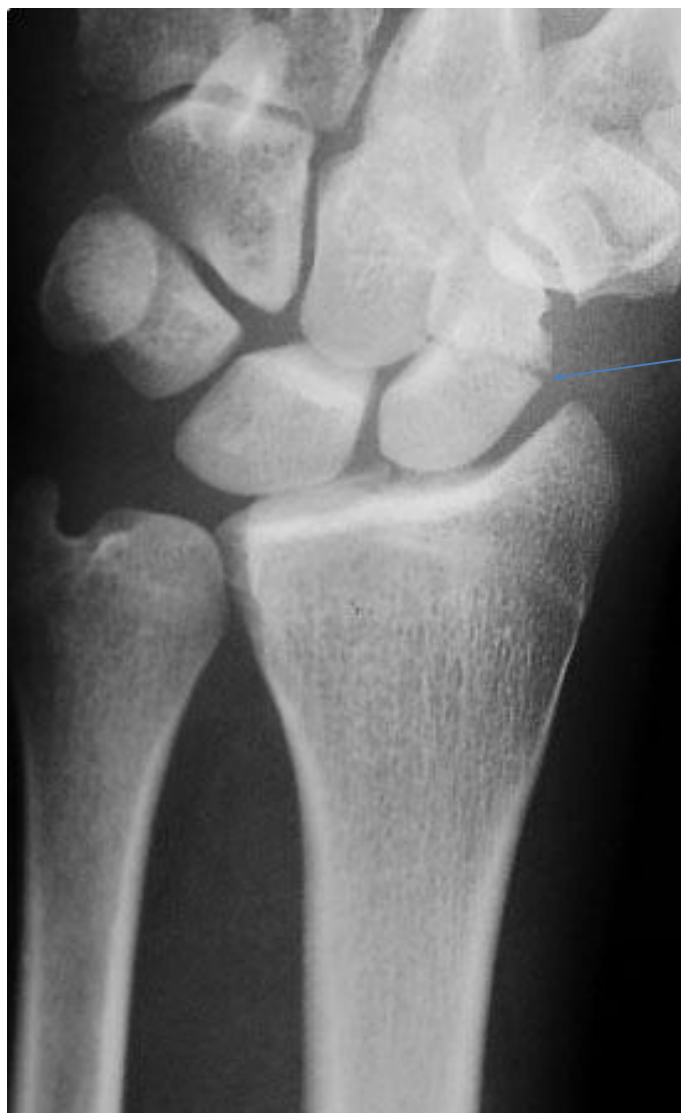Перелом Бартона с вывихом кисти



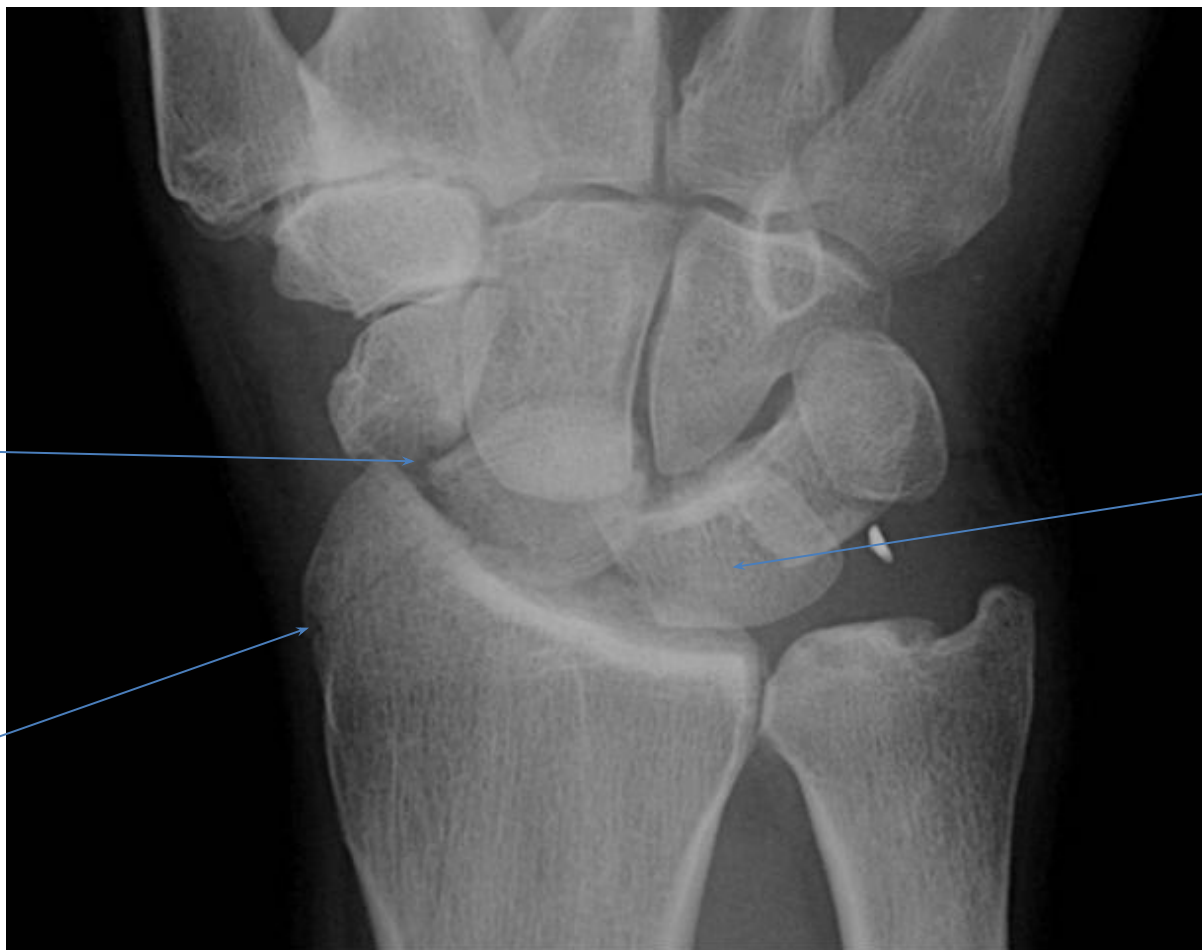
Повреждения костей запястья

- 1) перелом ладьевидной кости,
- 2) перелом трехгранной кости
- 3) перилунарный вывих кисти
- 4) вывих полулунной кости

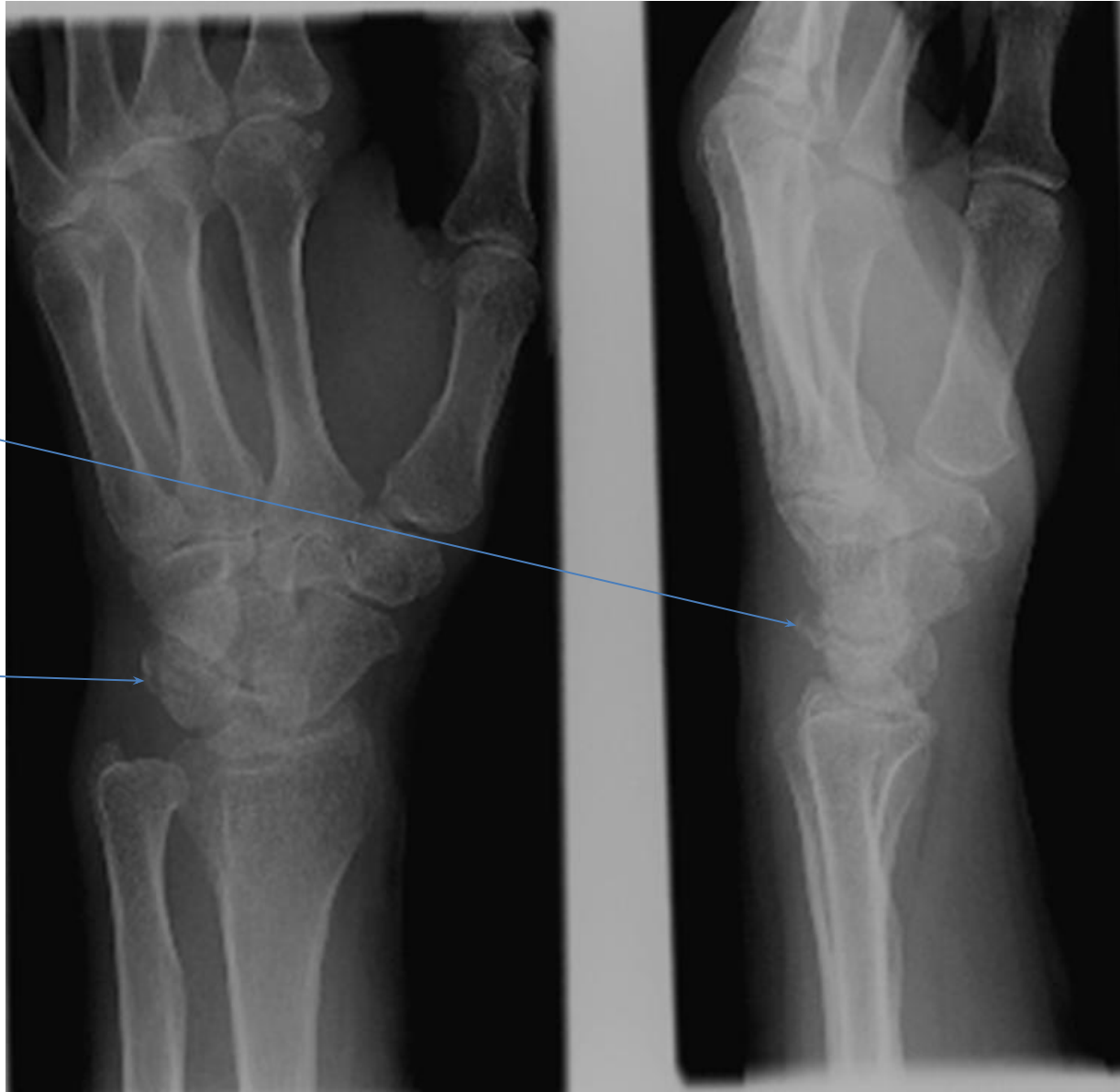
Перелом ладьевидной кости



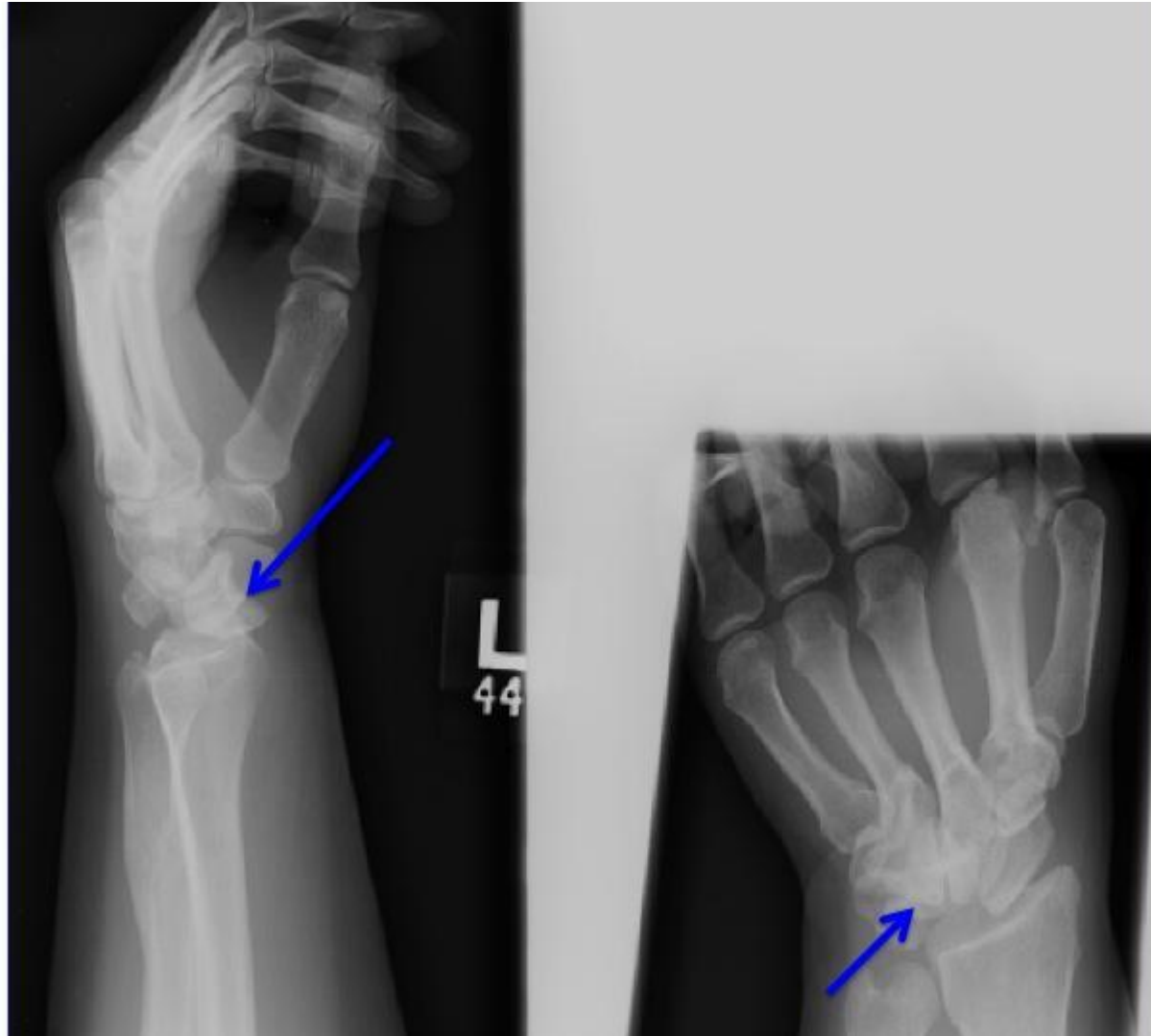Перелом ладьевидной кости, шиловидного
отростка лучевой кости с вывихом полулунной
КОСТИ



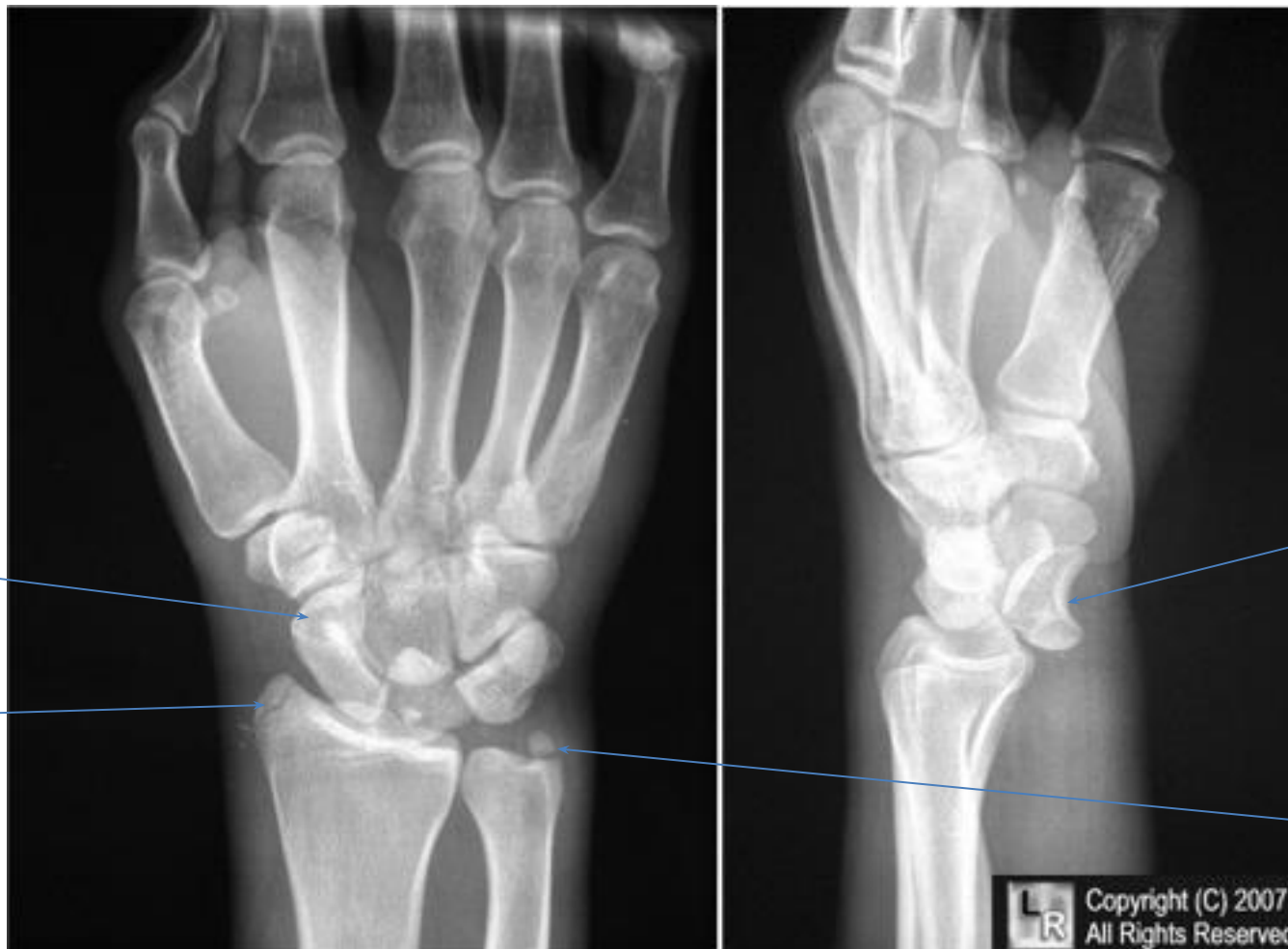
Перелом трехгранной кости



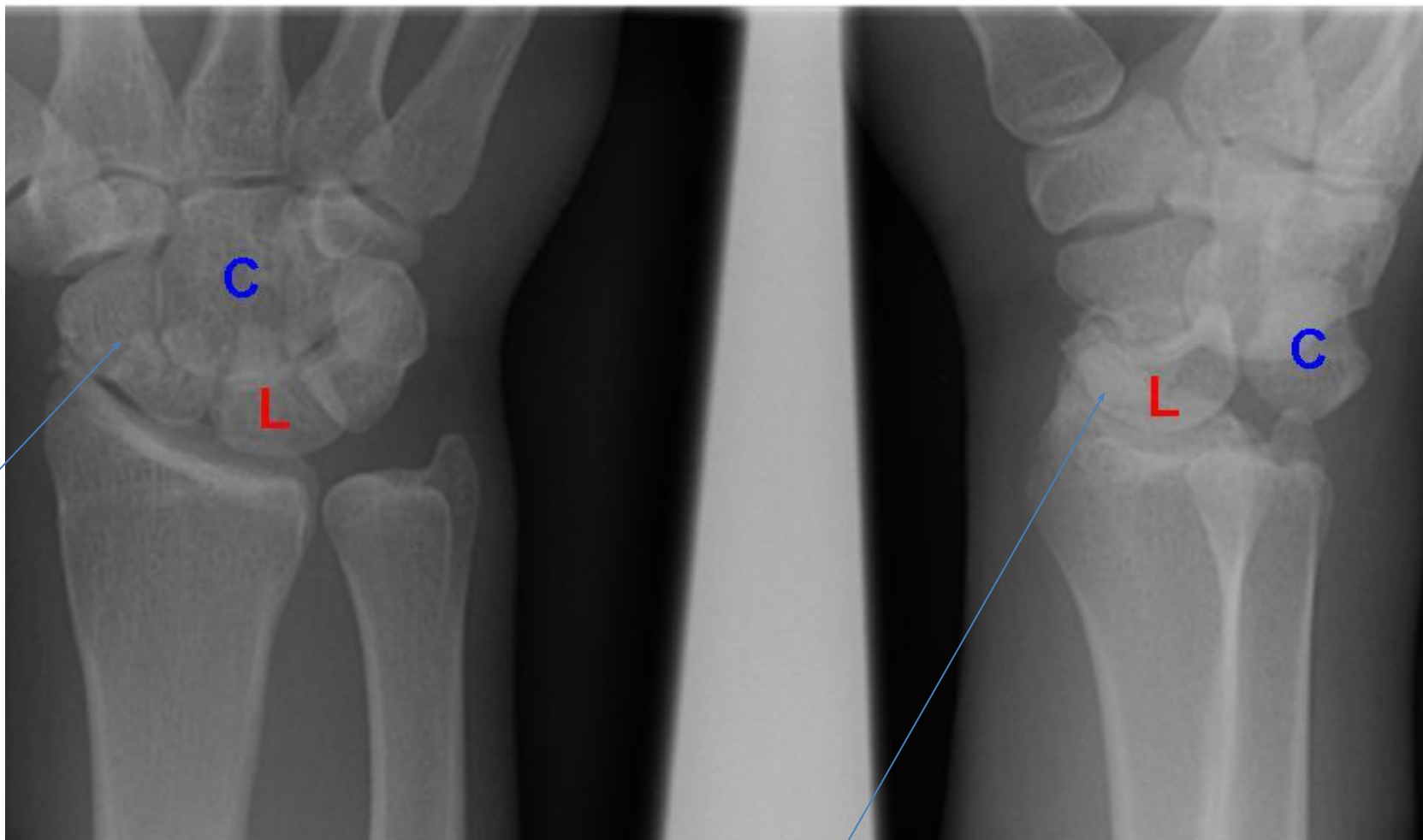
Вывих полулунной кости



Перелом ладьевидной кости, шиловидного отростка лучевой и локтевой костей с вывихом полулунной КОСТИ



Перилунарный вывих кисти с переломом ладьевидной кости



Переломы пястных костей

I, II, III, IV, V пястных костей,

1) основания,

2) диафиза,

3) шейки или головки.

Фаланг пальцев –

дистальной фаланги,

средней фаланги,

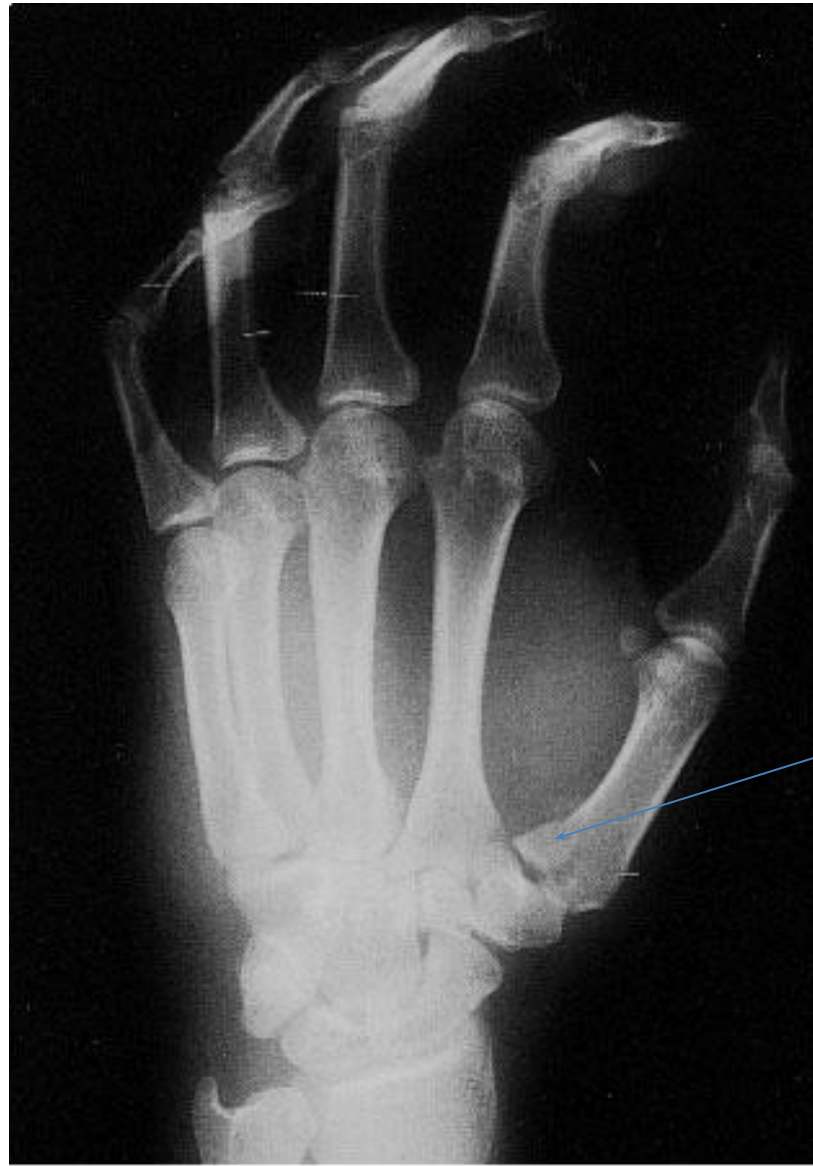проксимальной фаланги.

Особые виды переломов:

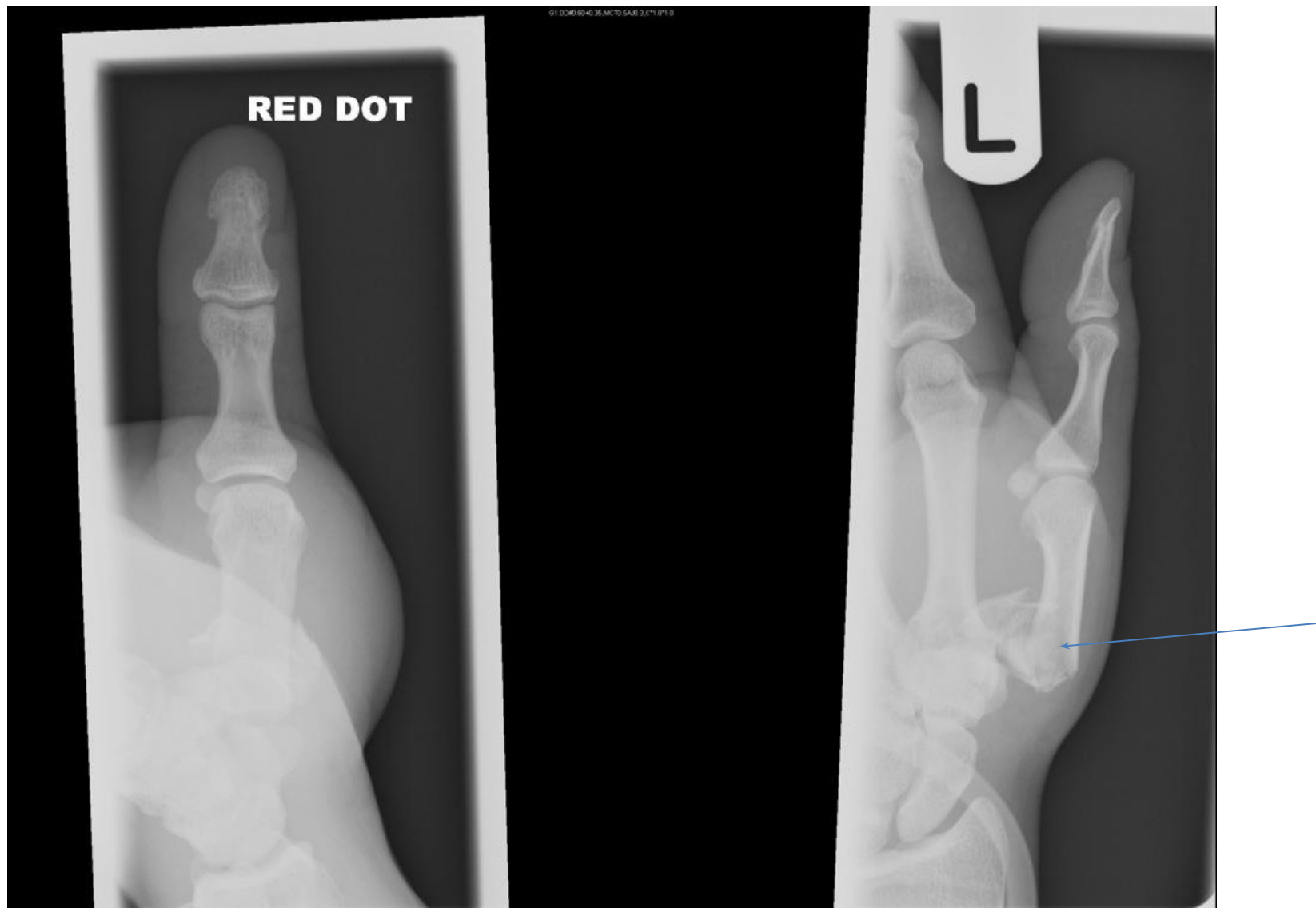
Перелом Беннета – перелом основания I пястной кости с вывихом её (отламывается треугольный фрагмент),

Перелом Ролланда – оскольчатый Y – образный перелом основания I пястной кости.

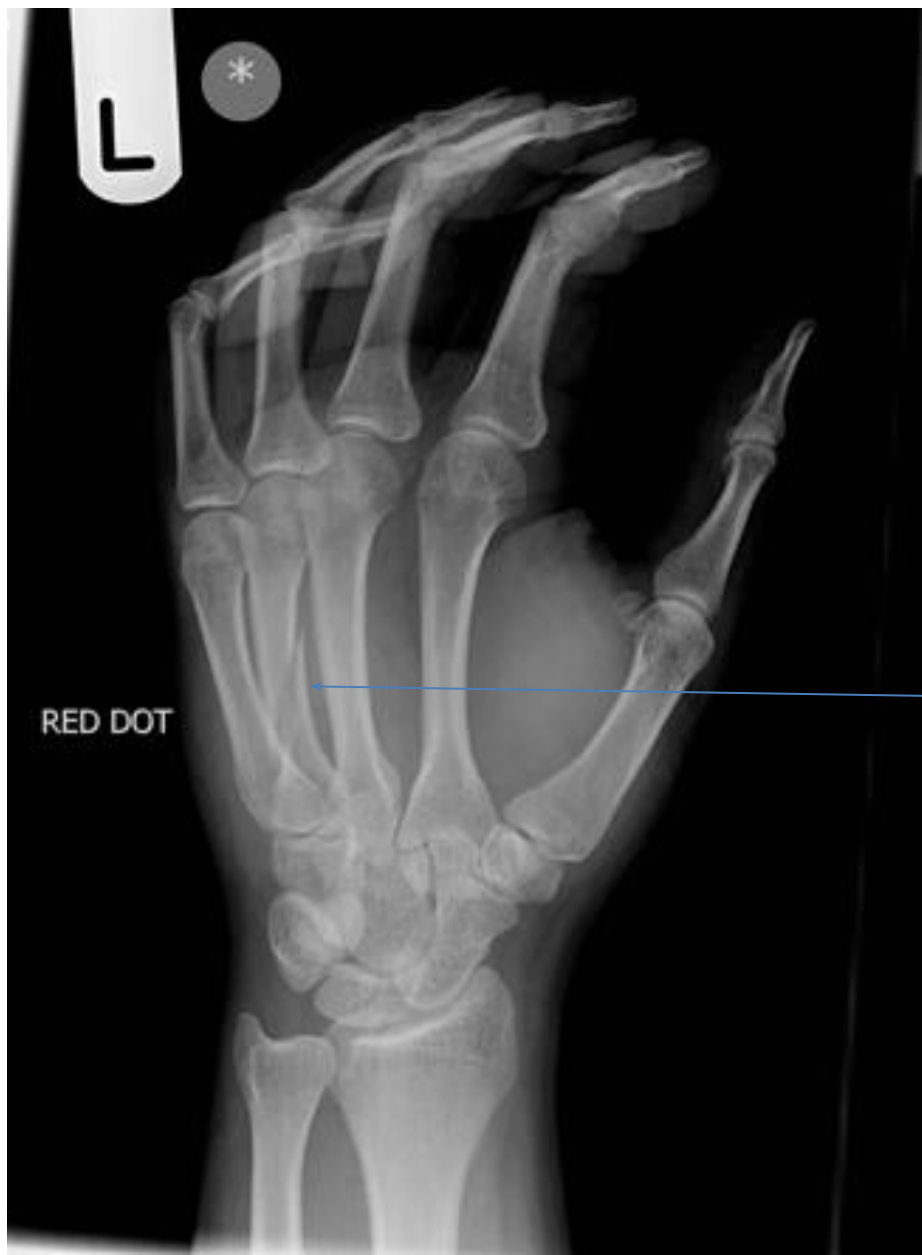Перелом Беннета



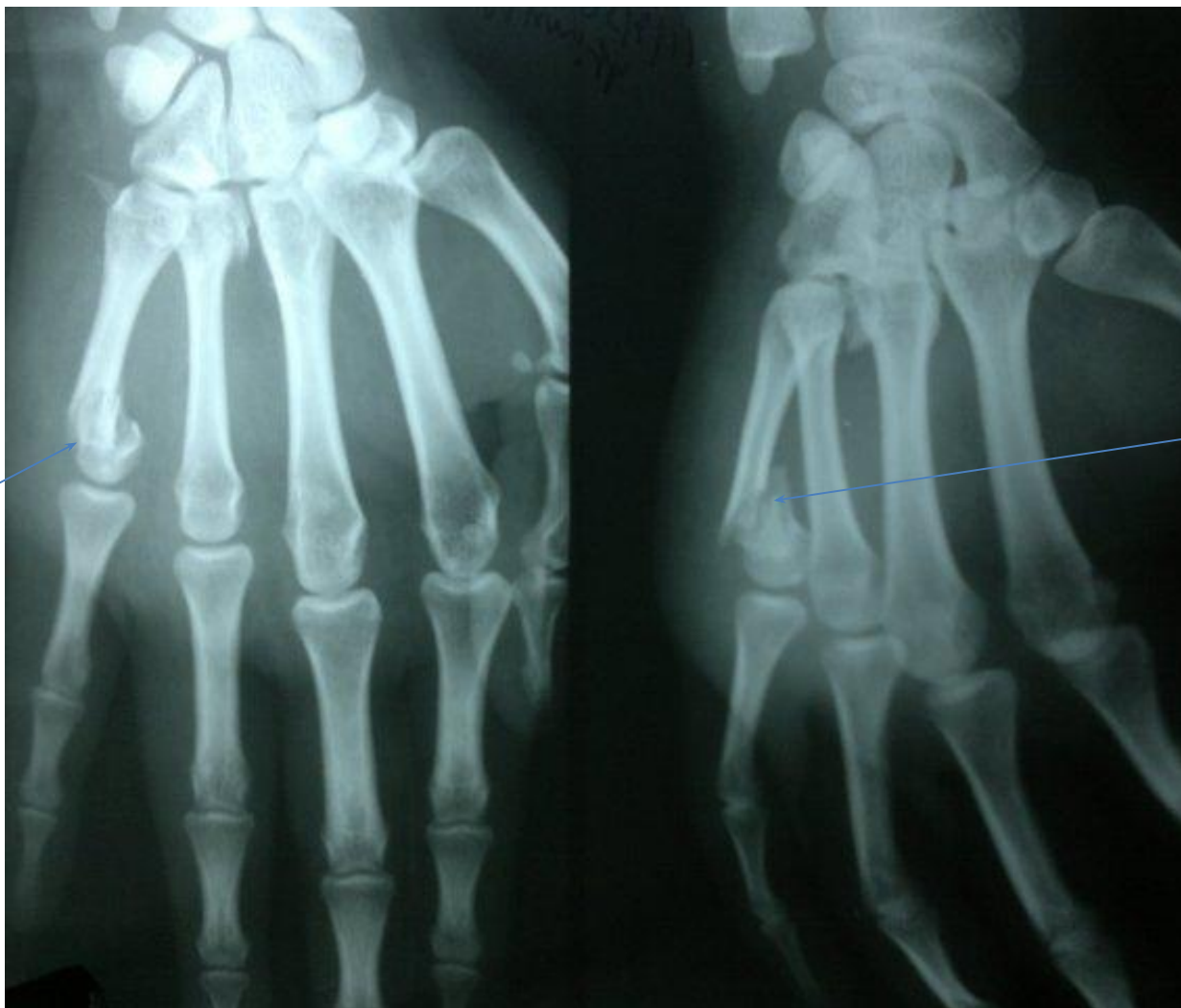Перелом основания 1 пястной кости Ролланда



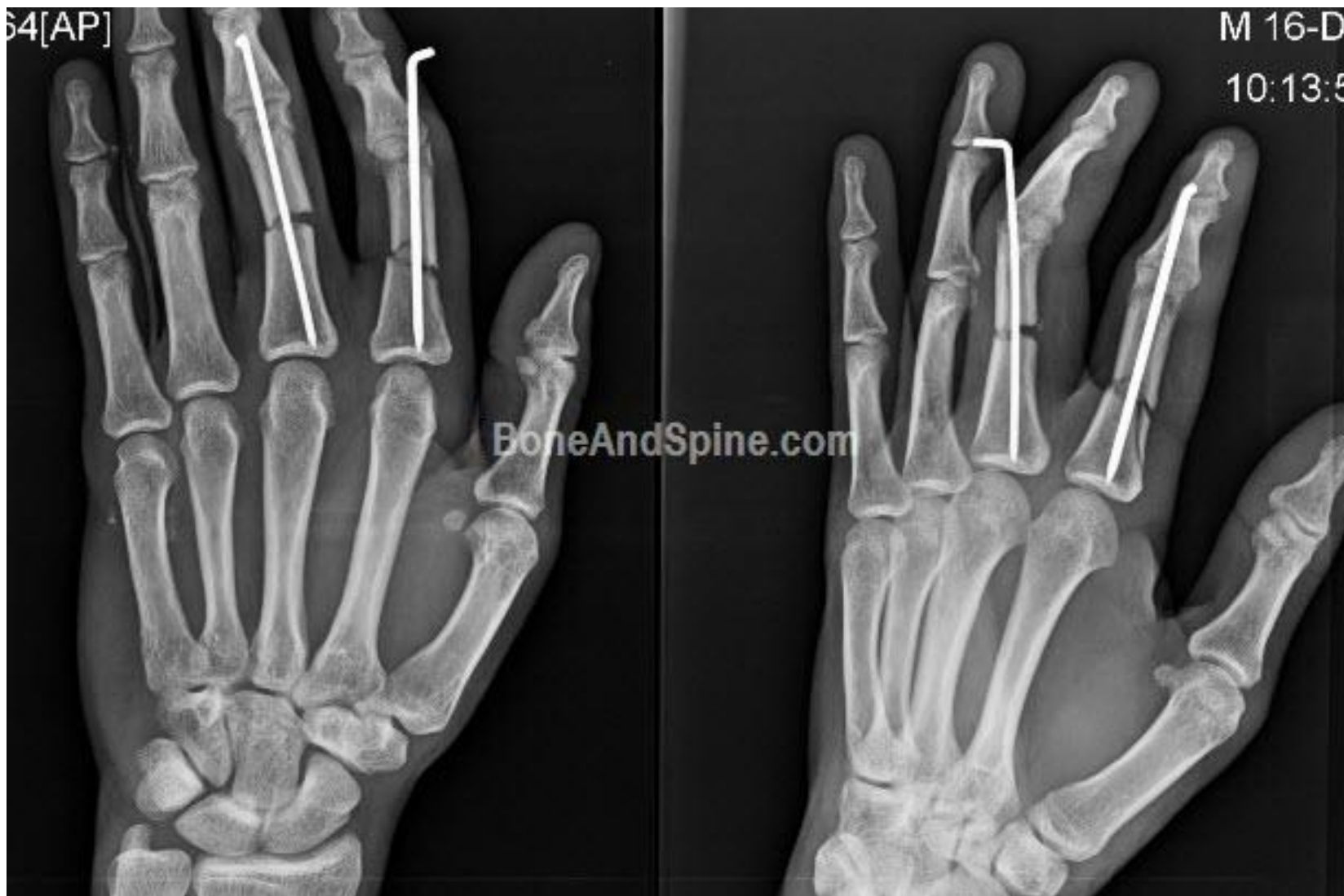Косой перелом с\3 4 пястной кости



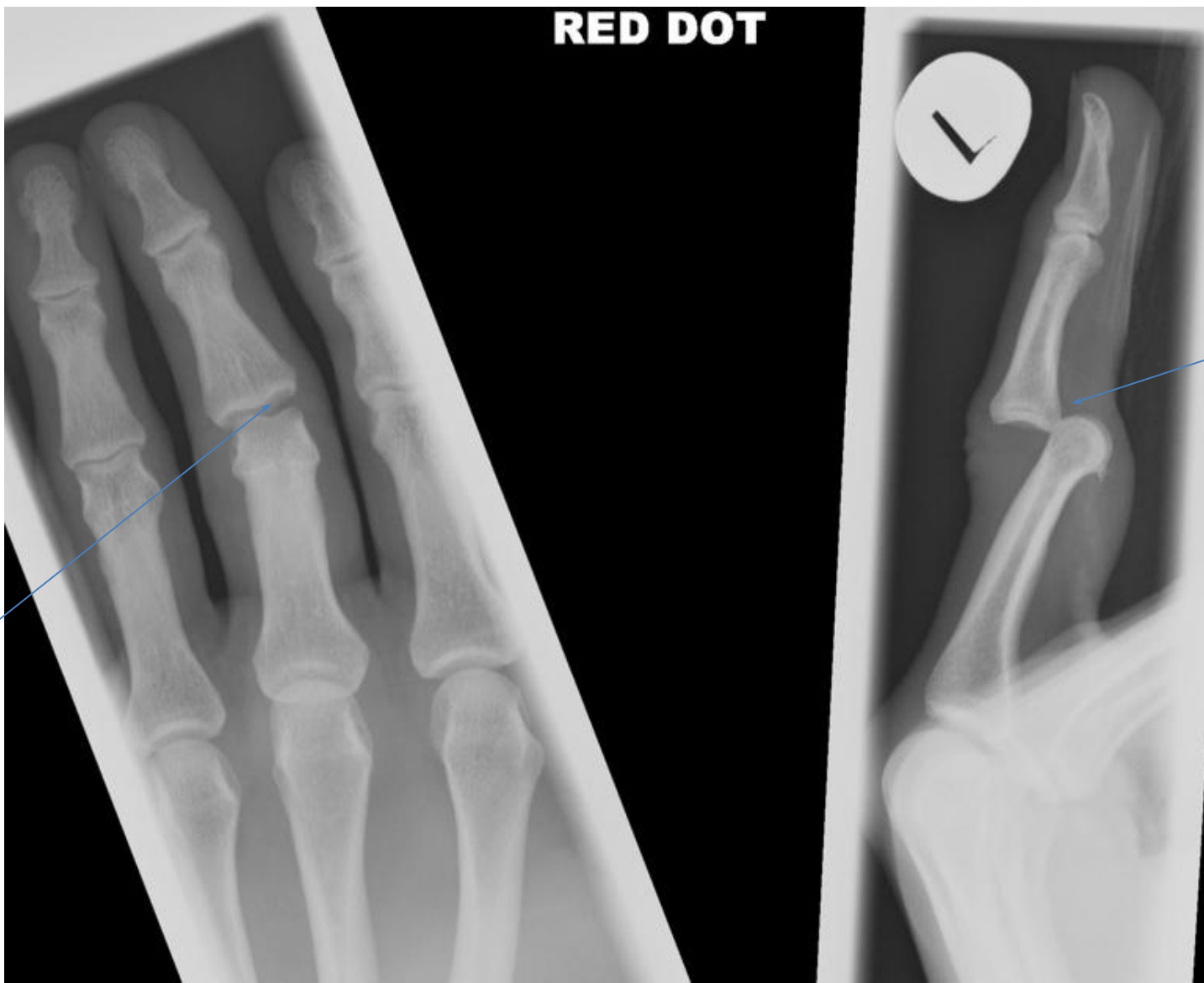Перелом шейки 5 пястной кости



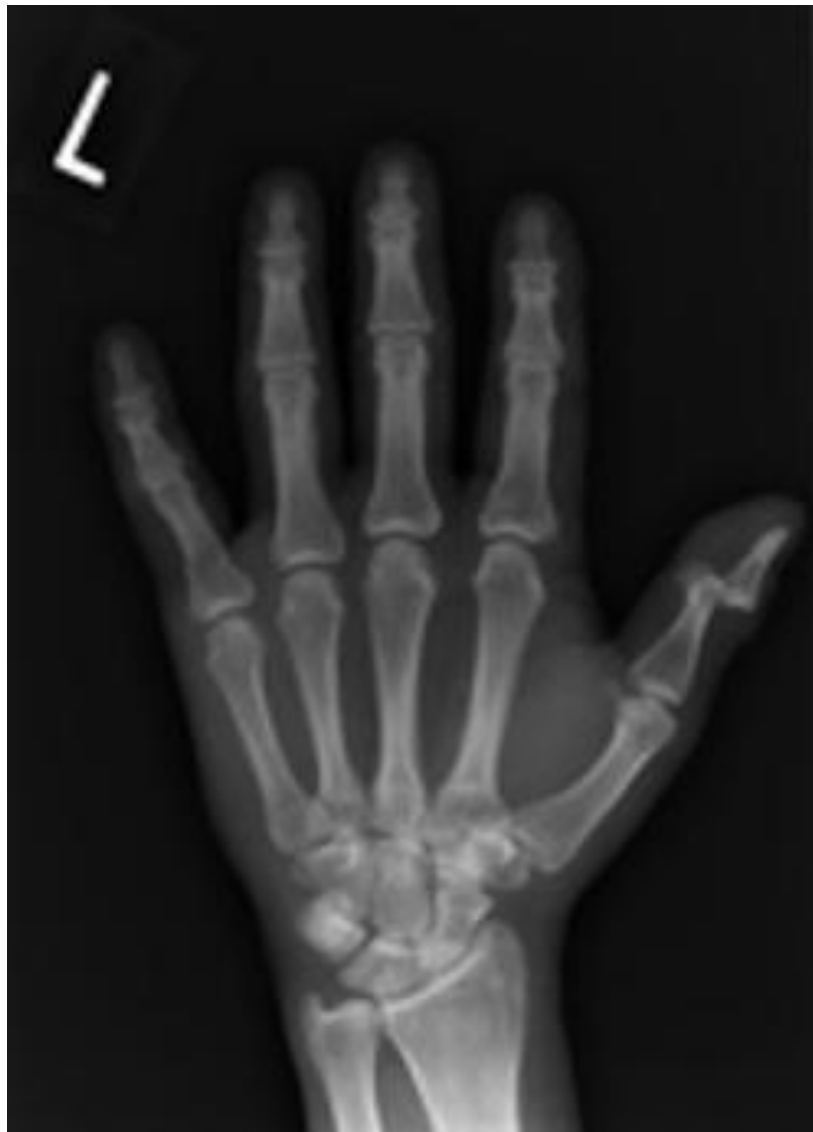Плоперечный перелом с\3 основных фаланг 2-3 пальцев



Вывих средней фаланги 3 пальца



Вывих ногтевой фаланги 1 пальца



Накостная (слева) и чрескостная фиксация перелома лучевой кости в типичном месте

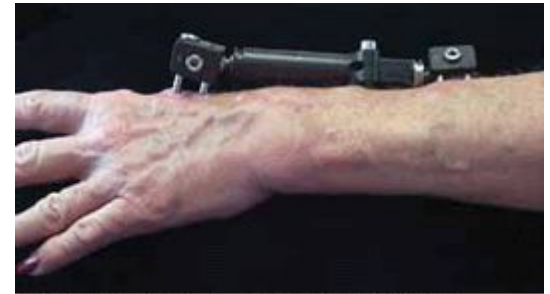
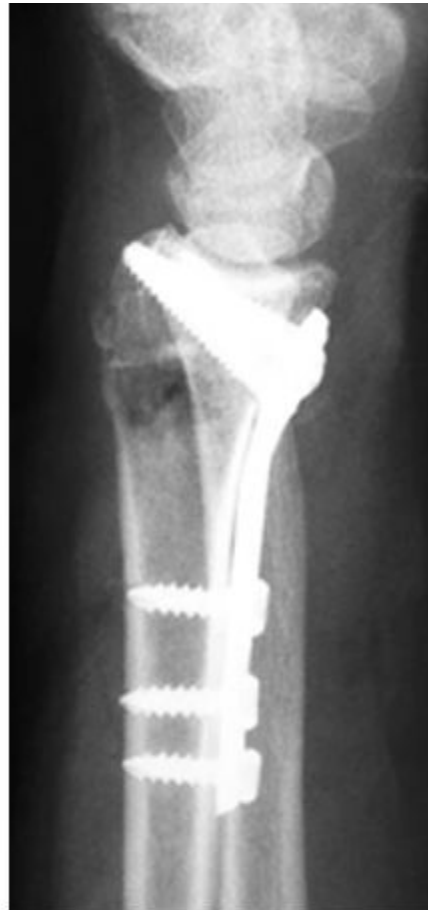
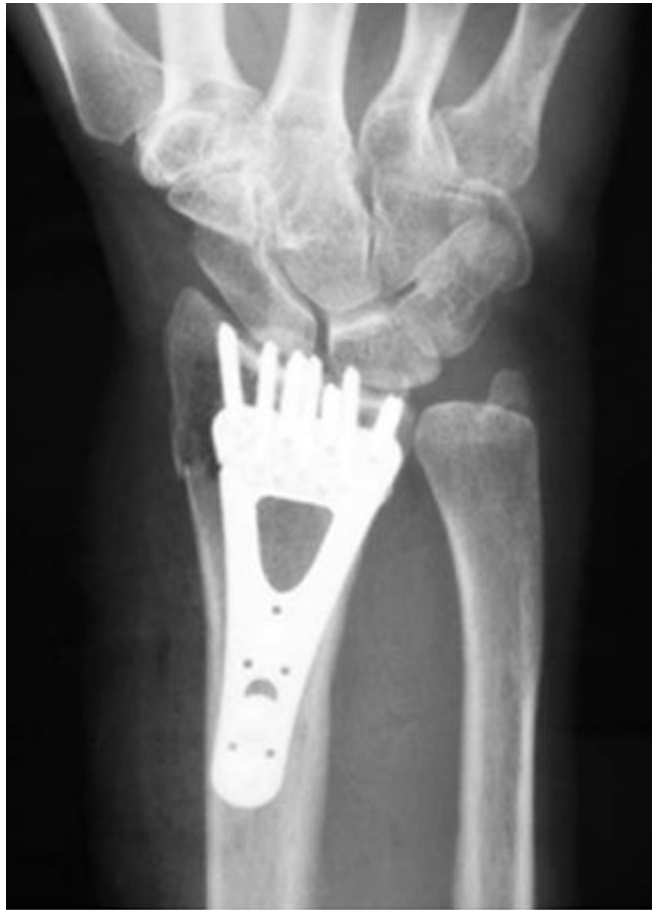Figure 2. This is an example of an