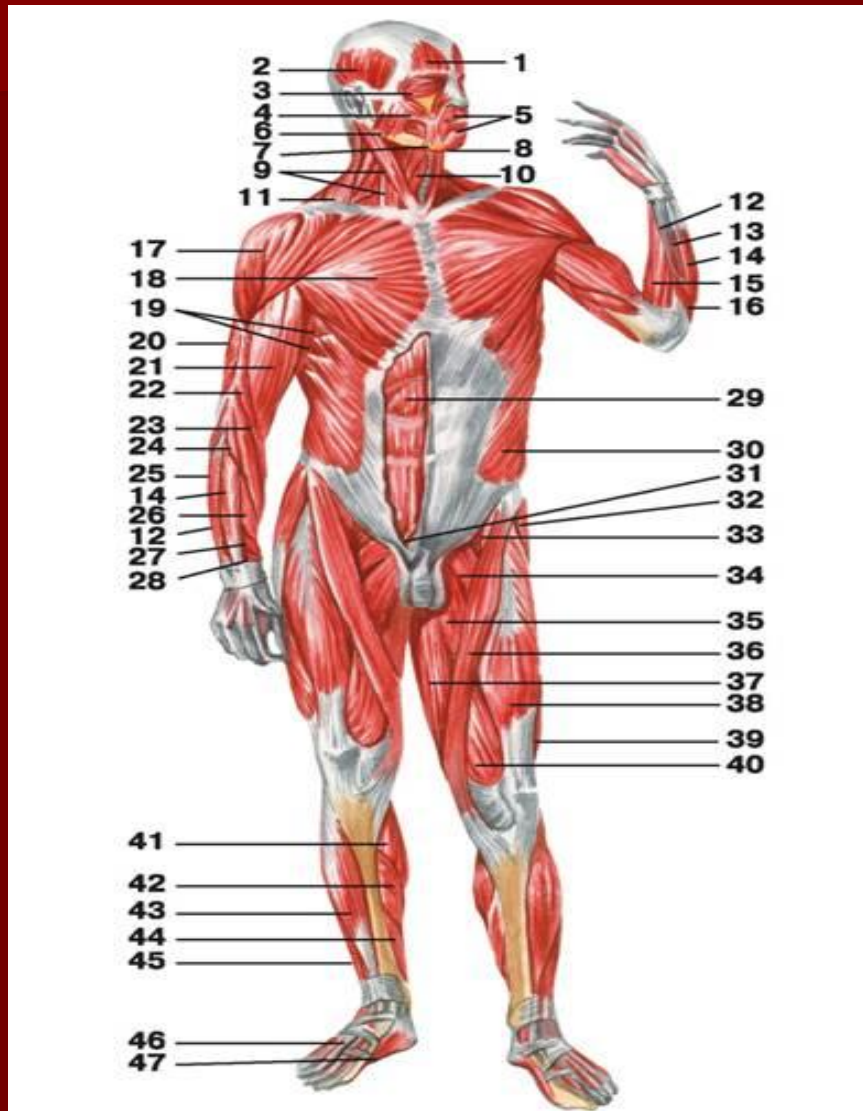
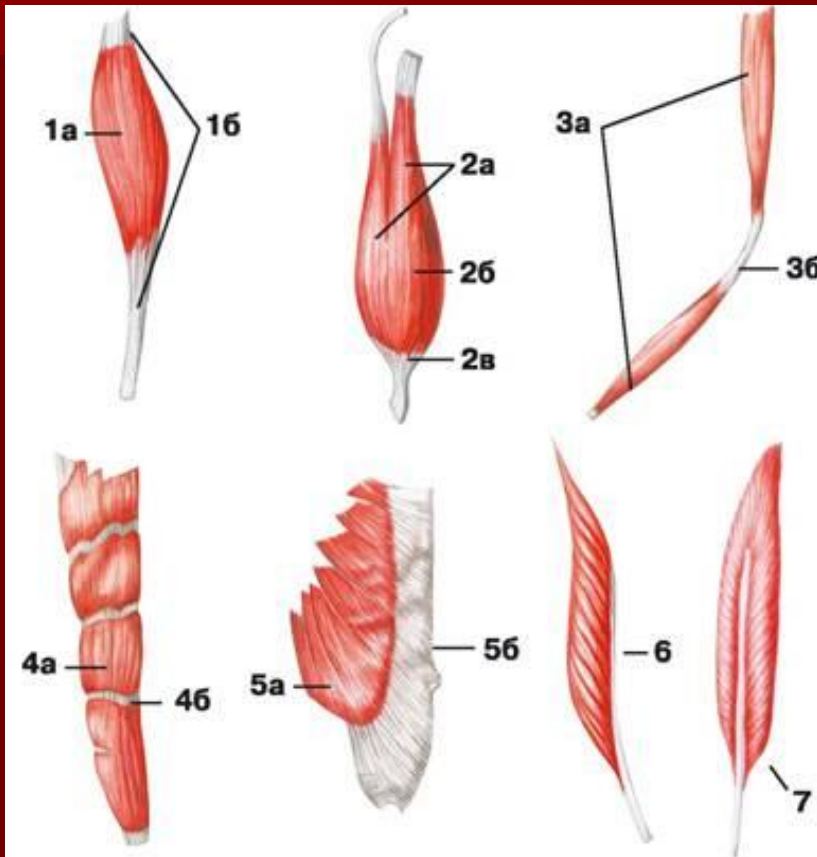


Мышцы человека

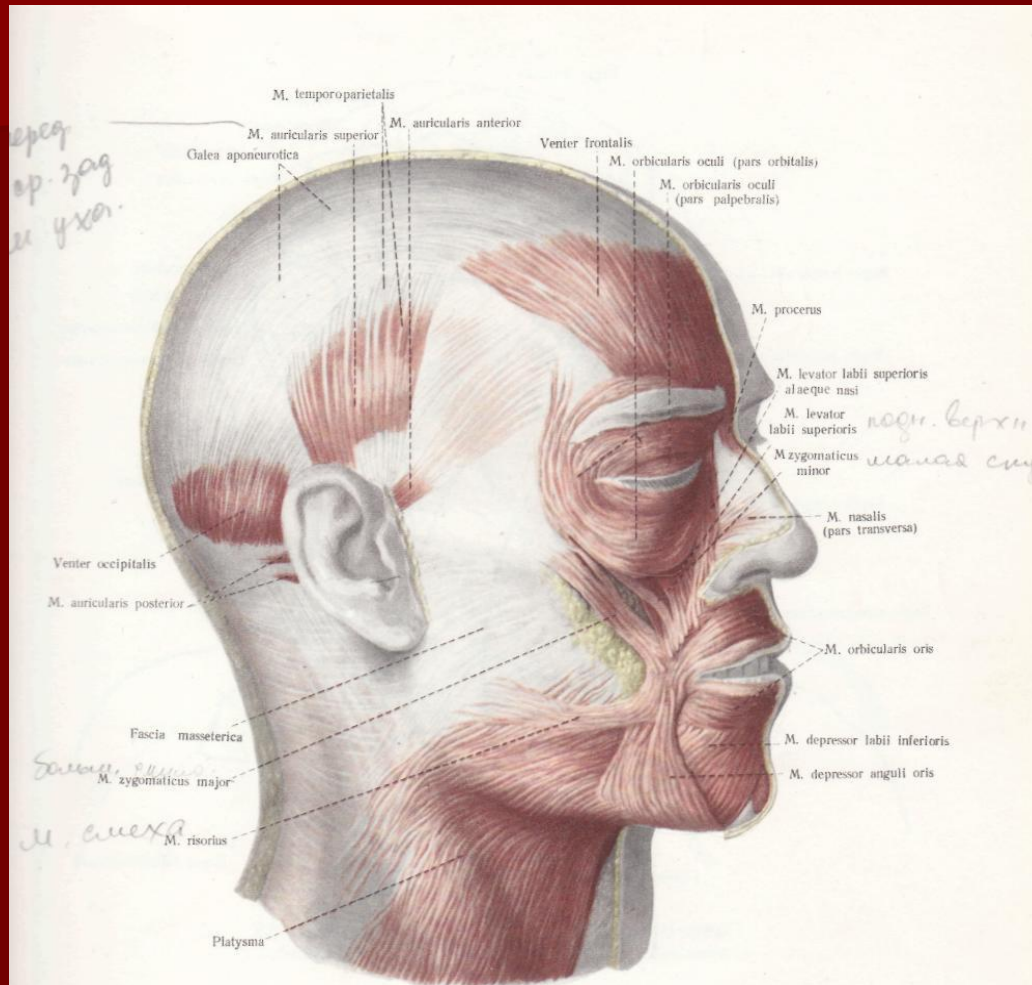


ФОРМЫ МЫШЦ



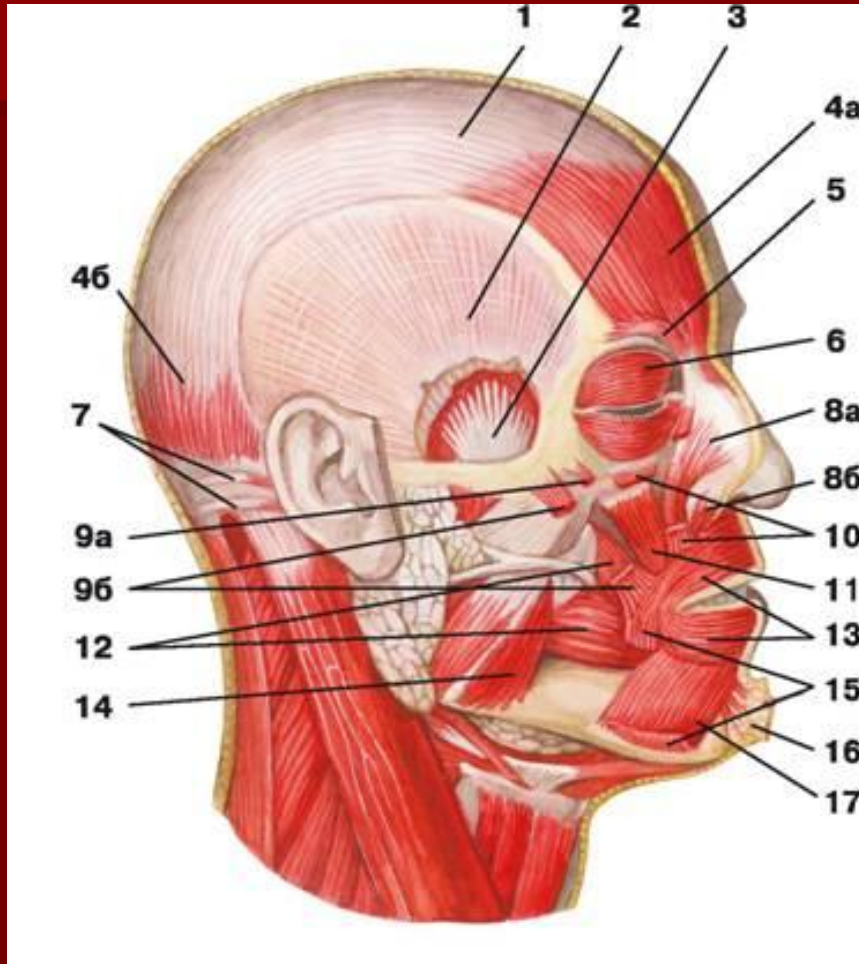
- 1 — веретенообразная мышца: а) брюшко, б) сухожилие;
2 — двуглавая мышца: а) головка, б) брюшко, в) хвост;
3 — двубрюшная мышца: а) брюшко, б) сухожильная дуга;
4 — многобрюшная мышца: а) брюшко, б) сухожильная перемычка;
5 — широкая мышца: а) брюшко, б) апоневроз;
6 — одноперистая мышца;
7 — двуперистая мышца

Мышцы головы



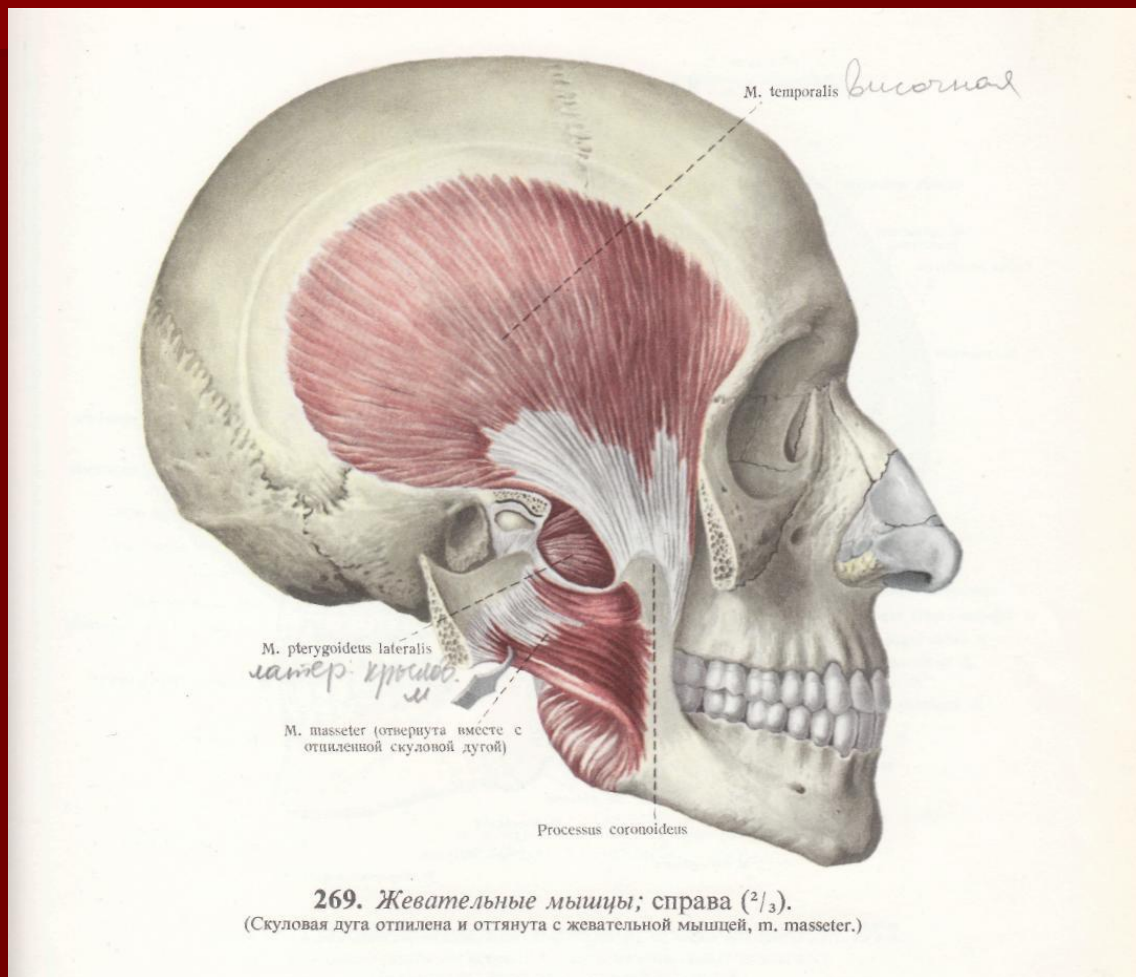
263. Мышцы головы, тт. caritis; справа (1/2).
(Мимические мышцы.)

Мышцы головы

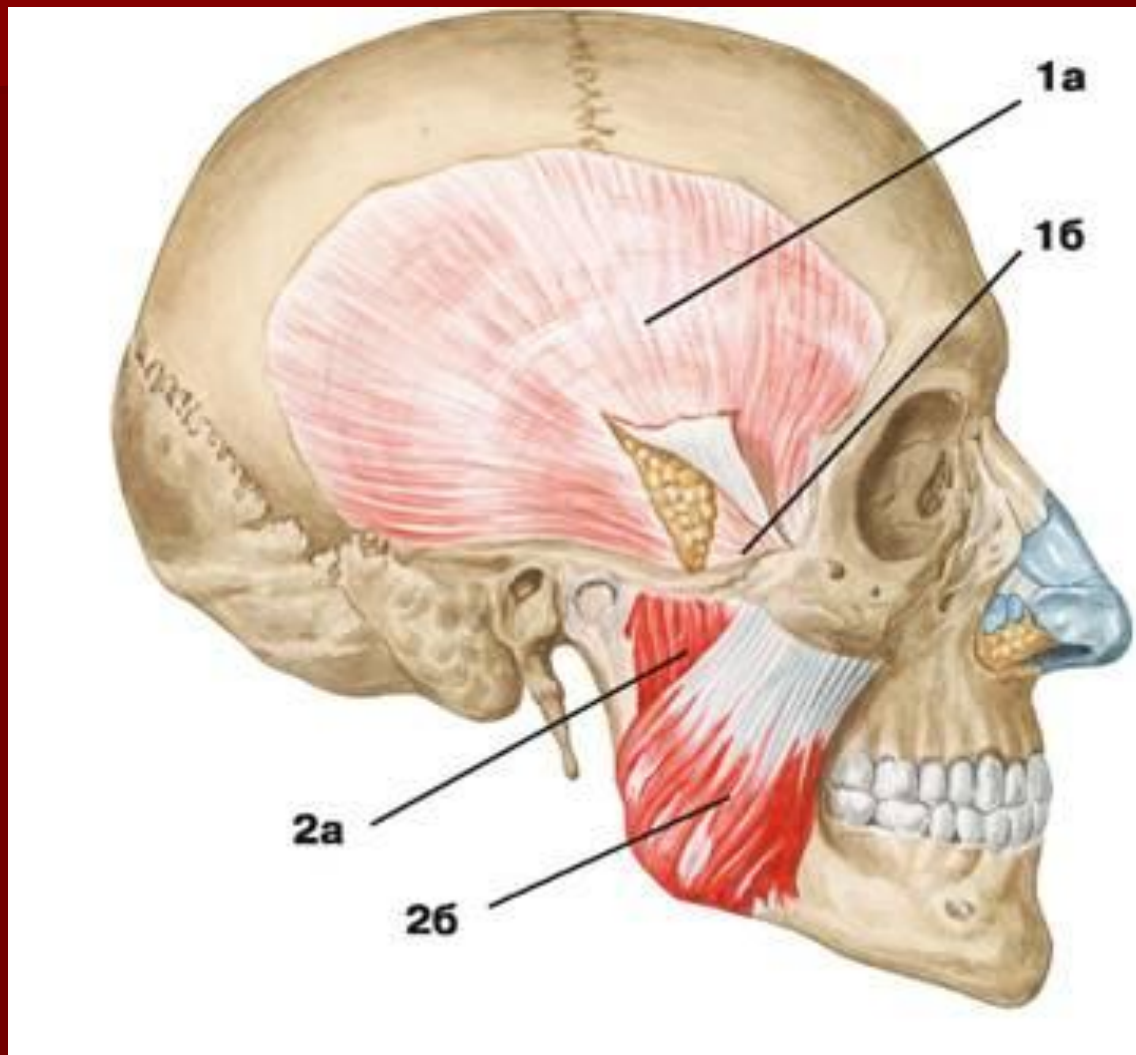


- 1 — сухожильный шлем;
- 2 — височная фасция;
- 3 — височная мышца;
- 4 — затылочно-лобная мышца: а) лобное брюшко, б) затылочное брюшко;
- 5 — мышца, наморщивающая бровь;
- 6 — круговая мышца глаза;
- 7 — задняя ушная мышца;
- 8 — носовая мышца: а) крыльчатая часть, б) поперечная часть;
- 9 — мышцы скулы: а) малая скуловая мышца, б) большая скуловая мышца;
- 10 — мышца, поднимающая верхнюю губу;
- 11 — мышца, поднимающая угол рта;
- 12 — щечная мышца;
- 13 — круговая мышца рта;
- 14 — жевательная мышца;
- 15 — мышца, опускающая угол рта;
- 16 — подбородочная мышца;
- 17 — мышца, опускающая нижнюю губу

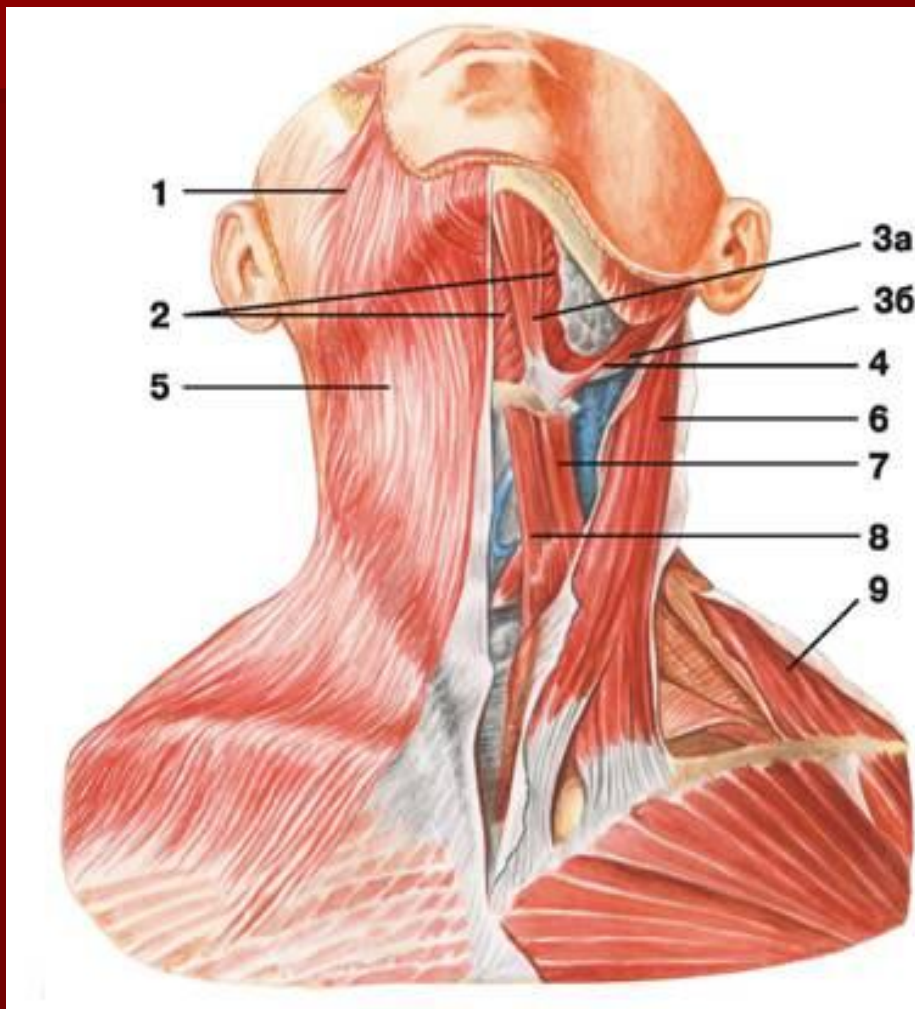
Жевательные мышцы



Жевательные мышцы

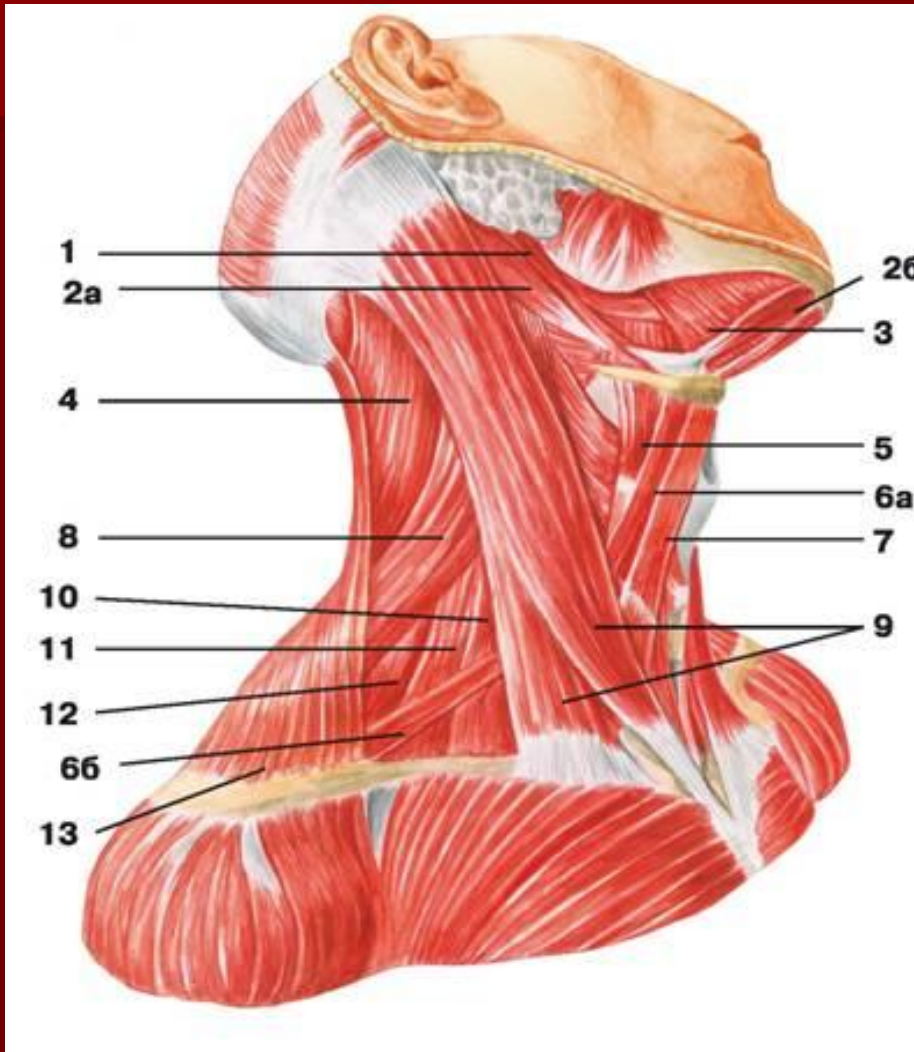


Мышцы шеи



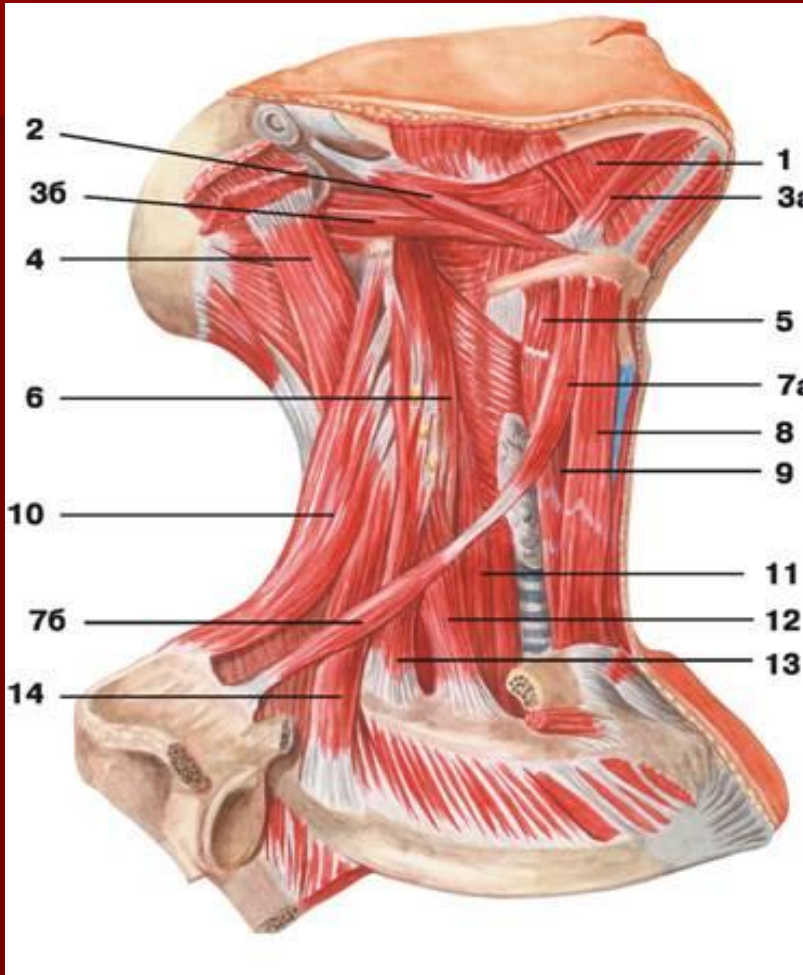
- 1 — мышца смеха;
- 2 — челюстно-подъязычная мышца;
- 3 — двубрюшная мышца: а) переднее брюшко, б) заднее брюшко;
- 4 — шилоподъязычная мышца;
- 5 — подкожная мышца шеи;
- 6 — грудино-ключично-сосцевидная мышца;
- 7 — верхнее брюшко лопаточно-подъязычной мышцы;
- 8 — грудино-подъязычная мышца;
- 9 — трапециевидная мышца

Мышцы шеи



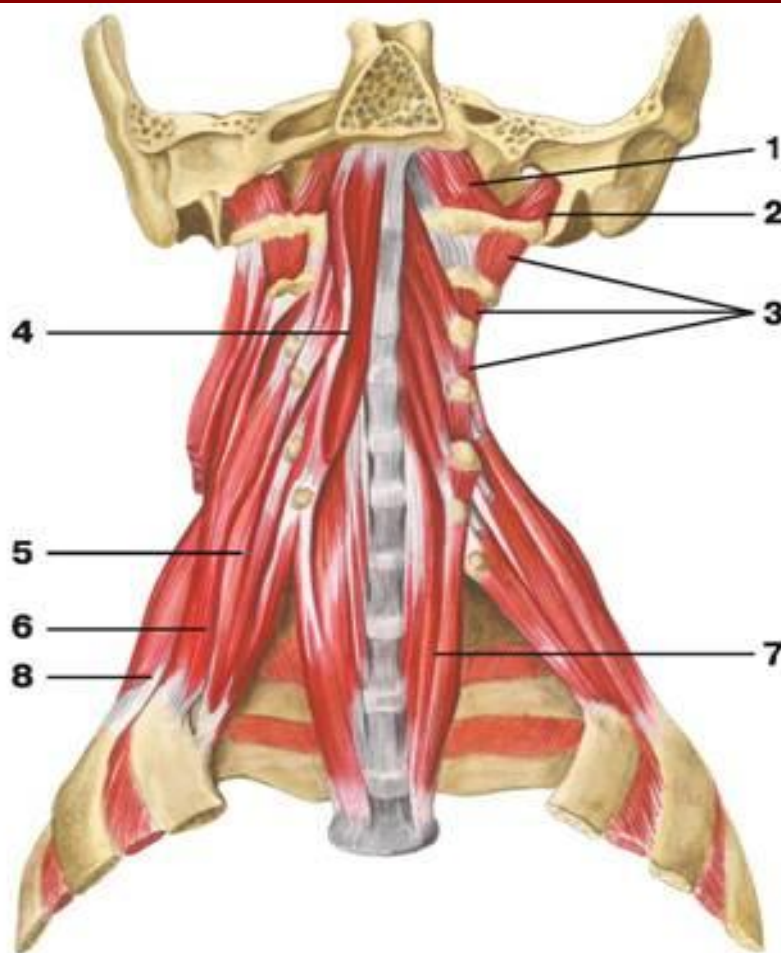
- 1 — шилоподъязычная мышца;
2 — двубрюшная мышца: а) заднее брюшко, б) переднее брюшко;
3 — челюстно-подъязычная мышца;
4 — ременная мышца шеи;
5 — щитовидно-подъязычная мышца;
6 — лопаточно-подъязычная мышца: а) верхнее брюшко, б) нижнее брюшко;
7 — грудино-подъязычная мышца;
8 — мышца, поднимающая лопатку;
9 — грудино-ключично-сосцевидная мышца;
10 — передняя лестничная мышца;
11 — средняя лестничная мышца;
12 — задняя лестничная мышца;
13 — трапецевидная мышца

Мышцы шеи



- 1 — челюстно-подъязычная мышца;
- 2 — шилоподъязычная мышца;
- 3 — двубрюшная мышца: а) переднее брюшко, б) заднее брюшко;
- 4 — длиннейшая мышца головы;
- 5 — щитовидно-подъязычная мышца;
- 6 — длинная мышца головы;
- 7 — лопаточно-подъязычная мышца: а) верхнее брюшко, б) нижнее брюшко;
- 8 — грудино-подъязычная мышца;
- 9 — грудино-щитовидная мышца;
- 10 — мышца, поднимающая лопатку;
- 11 — длинная мышца шеи;
- 12 — передняя лестничная мышца;
- 13 — средняя лестничная мышца;
- 14 — задняя лестничная мышца

Глубокие мышцы шеи



1 — передняя прямая мышца головы;

2 — латеральная прямая мышца головы;

3 — межпоперечные мышцы спины;

4 — длинная мышца головы;

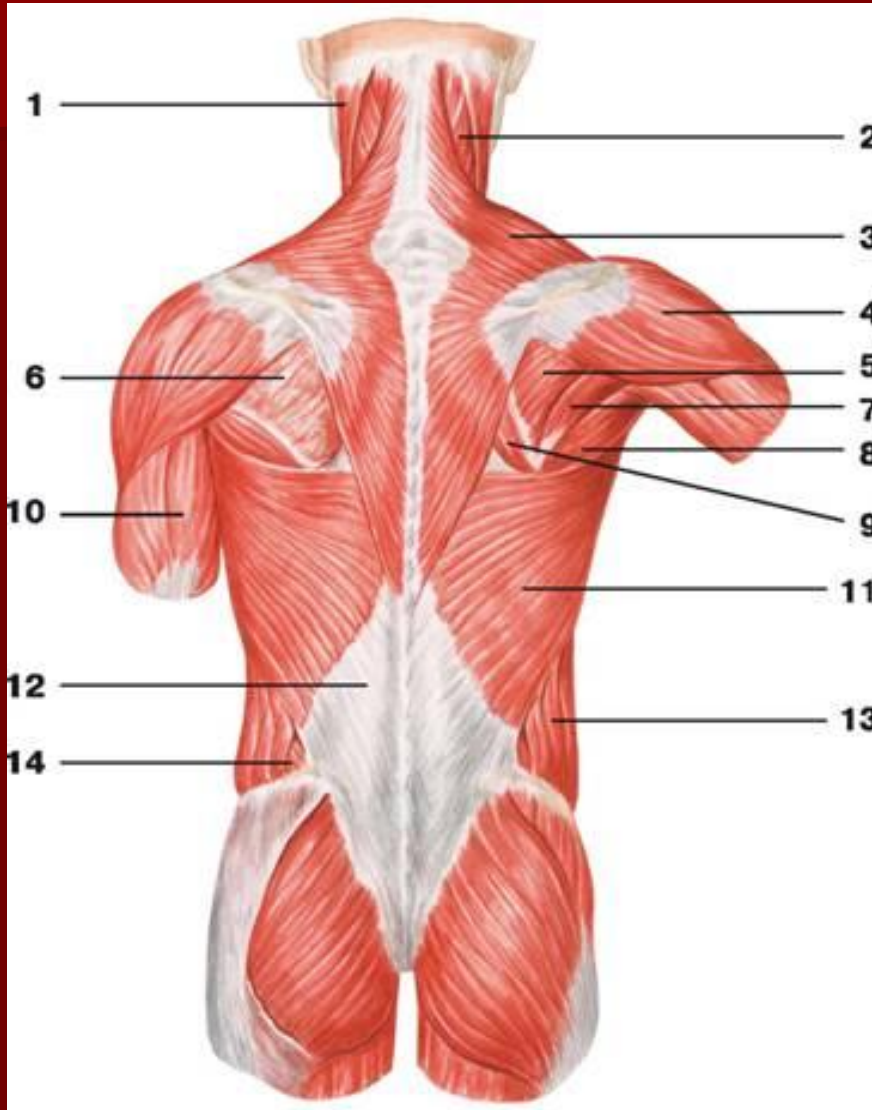
5 — передняя лестничная мышца;

6 — средняя лестничная мышца;

7 — длинная мышца шеи;

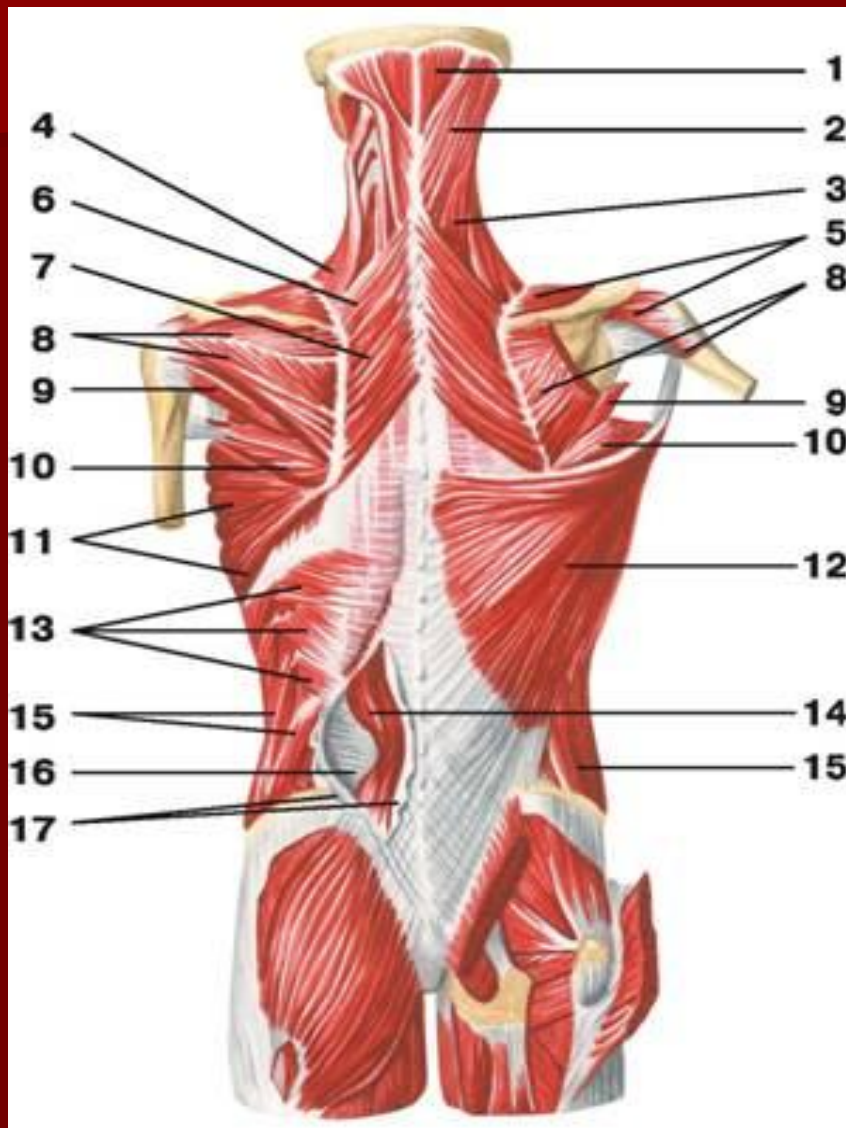
8 — задняя лестничная мышца

МЫШЦЫ СПИНЫ



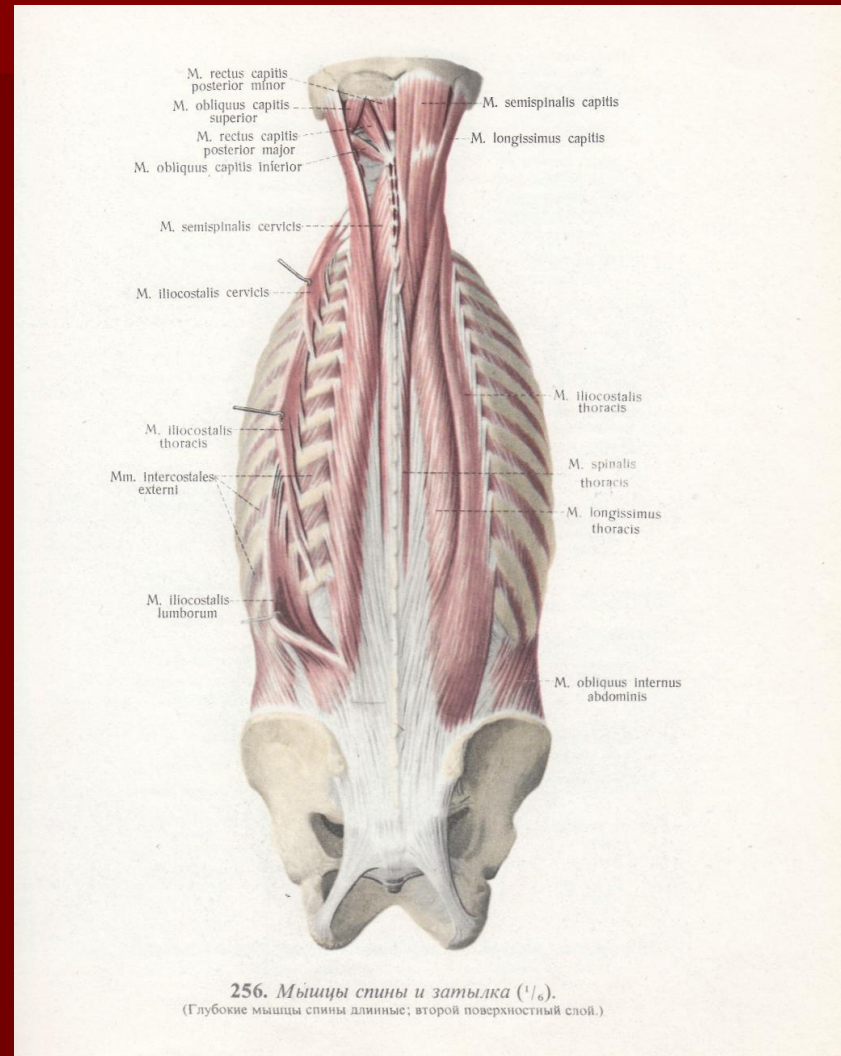
- 1 — грудино-ключично-сосцевидная мышца;
- 2 — ременная мышца головы;
- 3 — трапецевидная мышца;
- 4 — дельтовидная мышца;
- 5 — подостная мышца плеча;
- 6 — подостная фасция;
- 7 — малая круглая мышца;
- 8 — большая круглая мышца;
- 9 — большая ромбовидная мышца;
- 10 — трехглавая мышца плеча;
- 11 — широчайшая мышца спины;
- 12 — грудопоясничная фасция;
- 13 — наружная косая мышца живота;
- 14 — внутренняя косая мышца живота

Мышцы спины

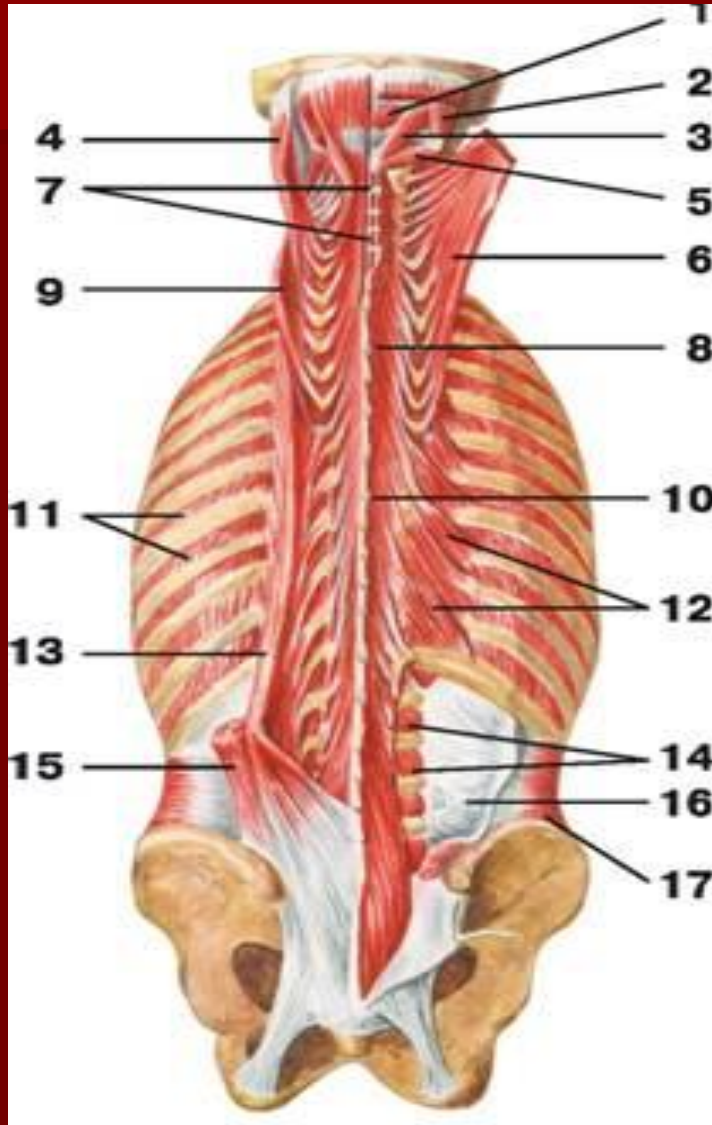


- 1 — *полуостистая мышца: головной отдел;*
- 2 — *ременная мышца головы;*
- 3 — *ременная мышца шеи;*
- 4 — *мышца, поднимающая лопатку;*
- 5 — *надостная мышца плеча;*
- 6 — *малая ромбовидная мышца;*
- 7 — *большая ромбовидная мышца;*
- 8 — *подостная мышца плеча;*
- 9 — *малая круглая мышца;*
- 10 — *большая круглая мышца;*
- 11 — *передняя зубчатая мышца;*
- 12 — *широчайшая мышца спины;*
- 13 — *нижняя задняя зубчатая мышца;*
- 14 — *мышца, выпрямляющая позвоночник;*
- 15 — *наружная косая мышца живота;*
- 16 — *грудопоясничная фасция: глубокий листок;*
- 17 — *грудопоясничная фасция: поверхностный листок*

Мышцы спины (глубокий слой)

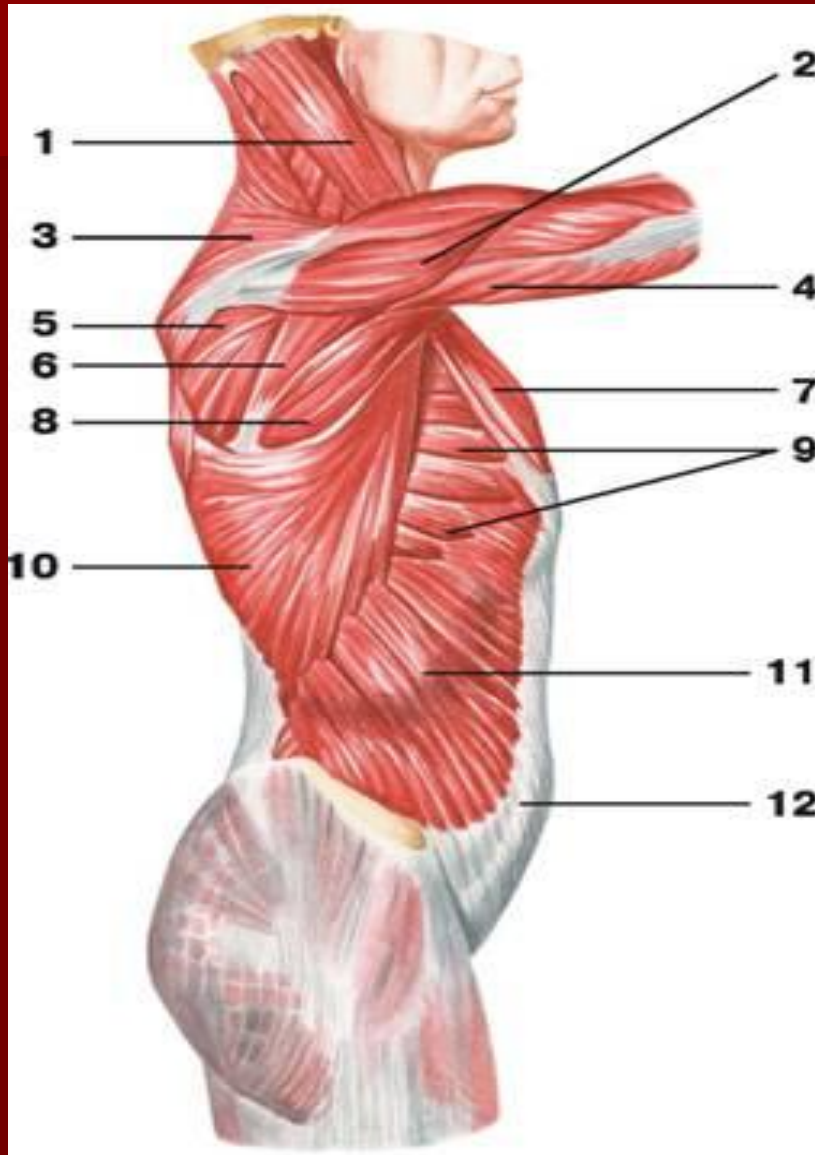


Мышцы спины (глубокие)



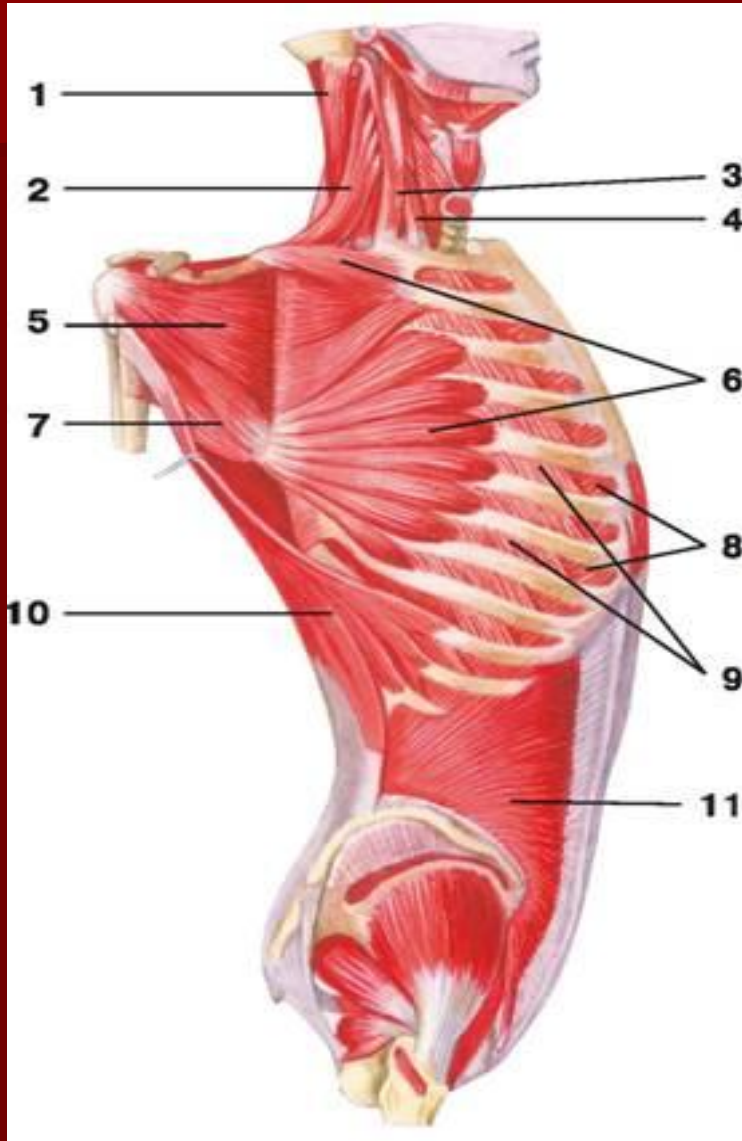
- 1 — малая задняя прямая мышца головы;
- 2 — верхняя косая мышца головы;
- 3 — большая задняя прямая мышца головы;
- 4 — длинейшая мышца головы;
- 5 — нижняя косая мышца головы;
- 6 — полуостистая мышца: головной отдел;
- 7 — межостистые мышцы;
- 8 — полуостистая мышца: шейный отдел;
- 9 — длинейшая мышца шеи;
- 10 — полуостистая мышца: грудной отдел;
- 11 — наружные межреберные мышцы;
- 12 — мышцы, поднимающие ребра;
- 13 — длинейшая мышца грудной клетки;
- 14 — латеральные межпоперечные мышцы поясницы;
- 15 — подвздошно-реберная мышца;
- 16 — грудопоясничная фасция: глубокий листок;
- 17 — поперечная мышца живота

Мышцы груди



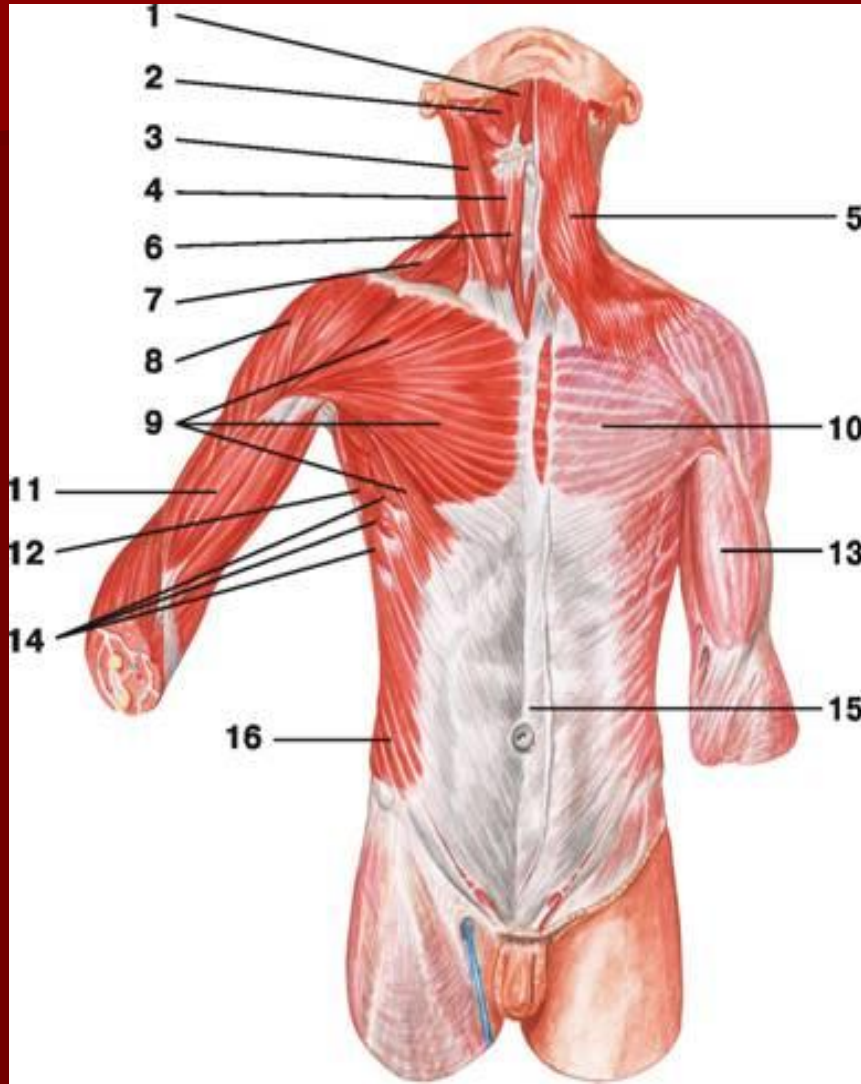
- 1 — грудино-ключично-сосцевидная мышца;
- 2 — дельтовидная мышца;
- 3 — трапецевидная мышца;
- 4 — трехглавая мышца плеча;
- 5 — подостная мышца;
- 6 — малая круглая мышца;
- 7 — большая грудная мышца;
- 8 — большая круглая мышца;
- 9 — передняя зубчатая мышца;
- 10 — широчайшая мышца спины;
- 11 — наружная косая мышца живота;
- 12 — апоневроз наружной косой мышцы живота

Мышцы груди



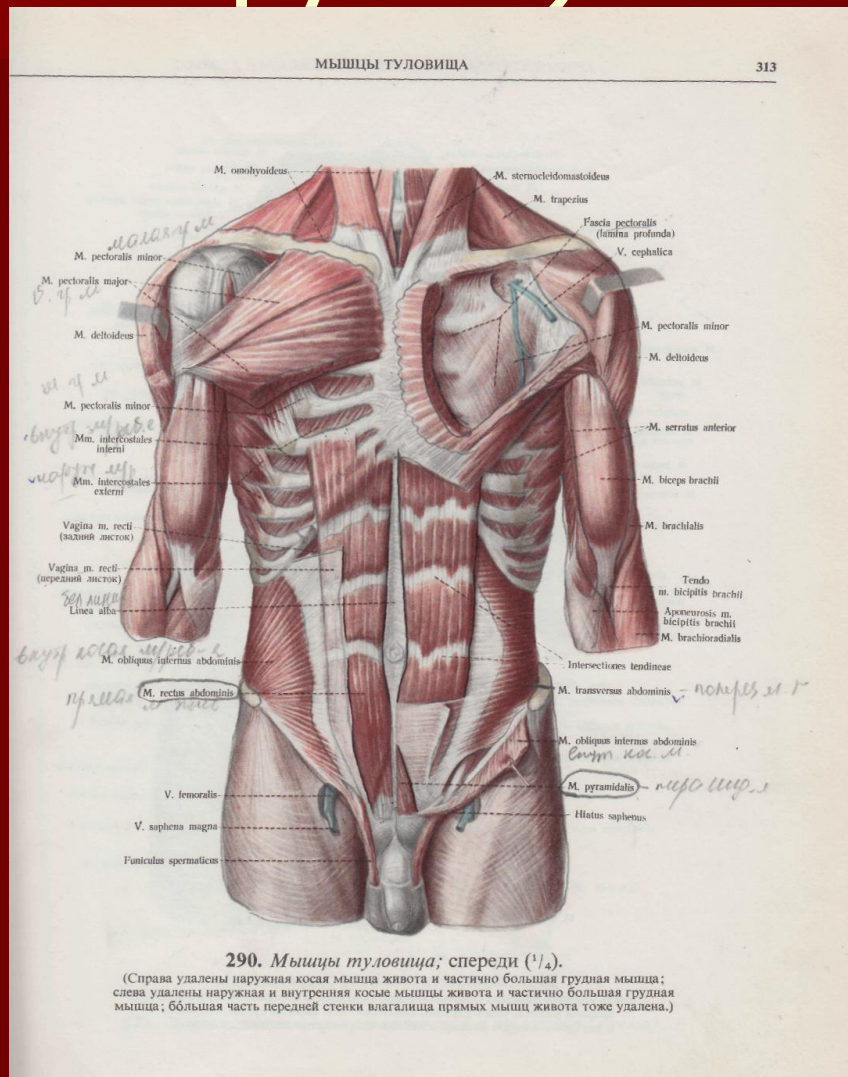
- 1 — *ременная мышца головы;*
- 2 — *мышца, поднимающая лопатку;*
- 3 — *средняя лестничная мышца;*
- 4 — *передняя лестничная мышца;*
- 5 — *подлопаточная мышца;*
- 6 — *передняя зубчатая мышца;*
- 7 — *большая круглая мышца;*
- 8 — *внутренние межреберные мышцы;*
- 9 — *наружные межреберные мышцы;*
- 10 — *широчайшая мышца спины;*
- 11 — *внутренняя косая мышца живота*

Мышцы груди и живота

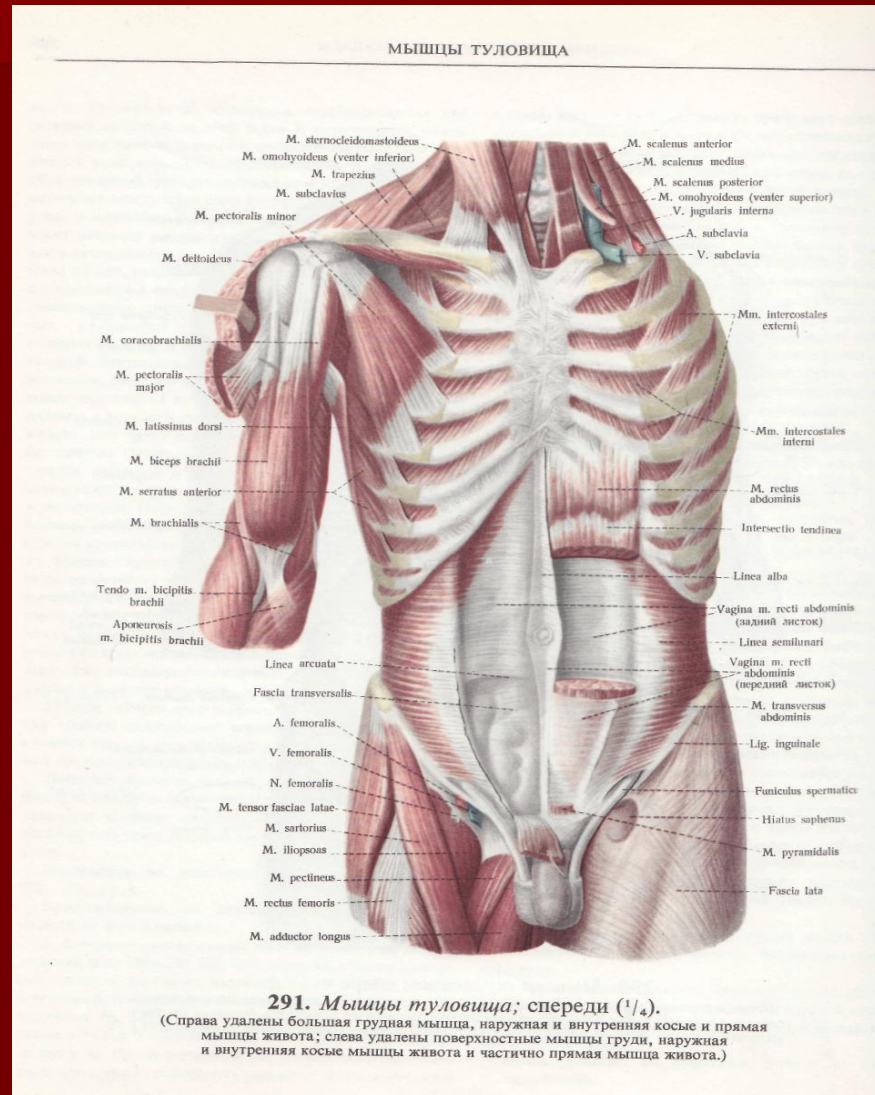


- 1 — двубрюшная мышца: переднее брюшко;
- 2 — челюстно-подъязычная мышца;
- 3 — грудино-ключично-сосцевидная мышца;
- 4 — лопаточно-подъязычная мышца;
- 5 — подкожная мышца шеи;
- 6 — грудино-подъязычная мышца;
- 7 — трапецевидная мышца;
- 8 — дельтовидная мышца;
- 9 — большая грудная мышца;
- 10 — грудная фасция;
- 11 — двуглавая мышца плеча;
- 12 — широчайшая мышца спины;
- 13 — фасция плеча;
- 14 — передняя зубчатая мышца;
- 15 — апоневроз наружной косой мышцы живота;
- 16 — наружная косая мышца живота

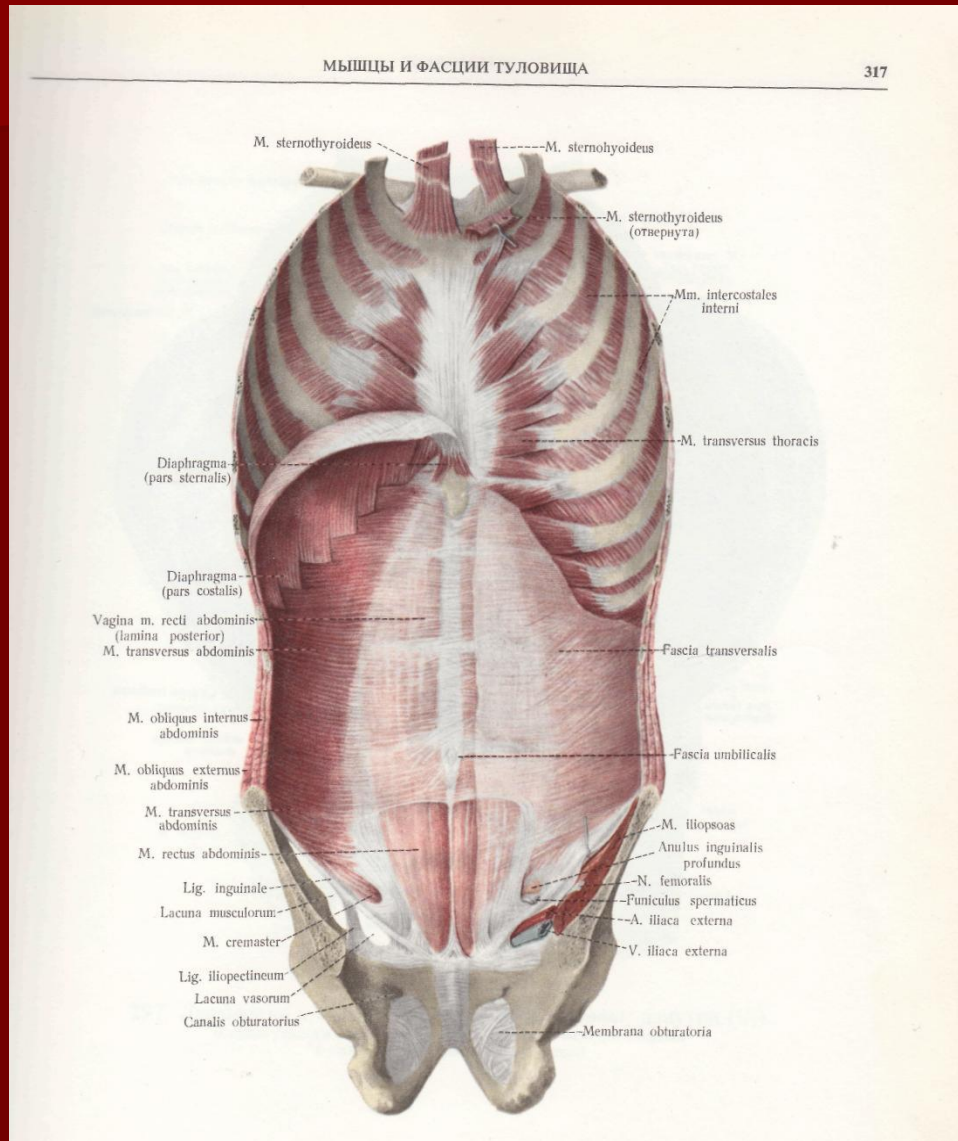
Мышцы живота (передняя группа)



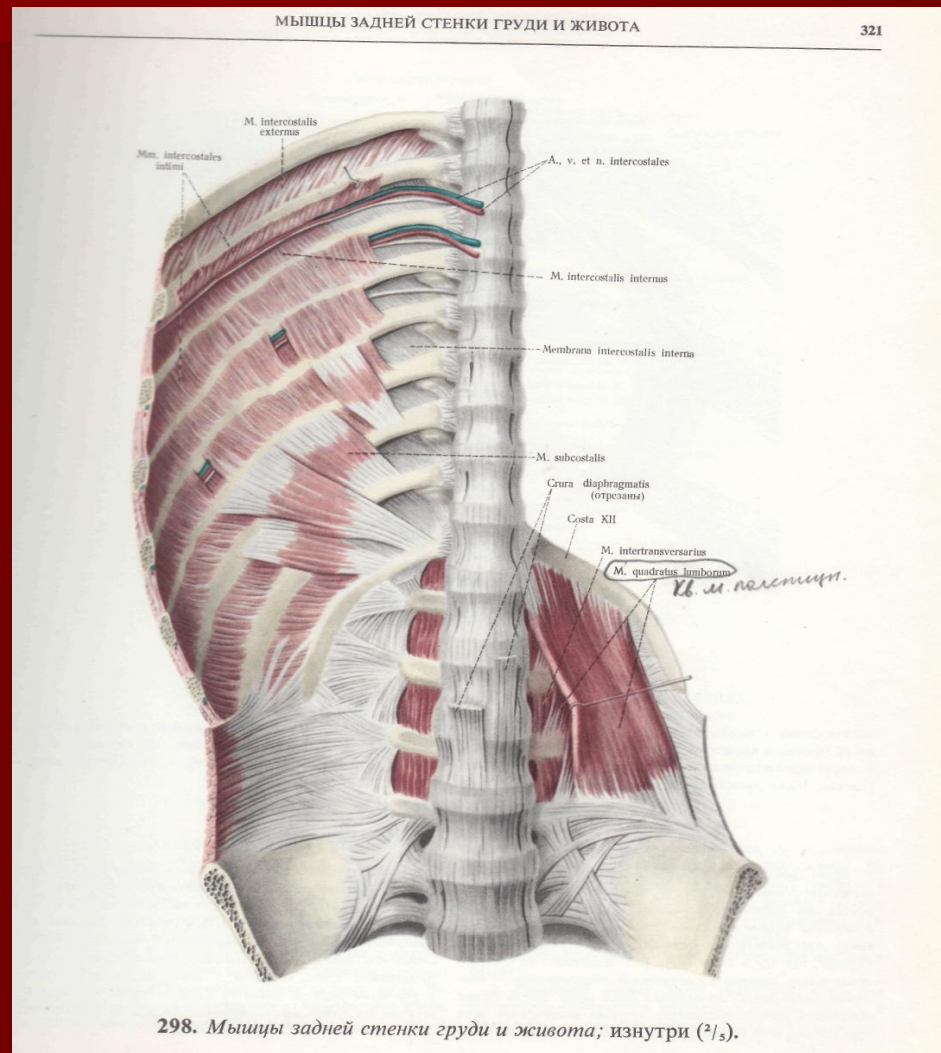
Мышцы груди и живота



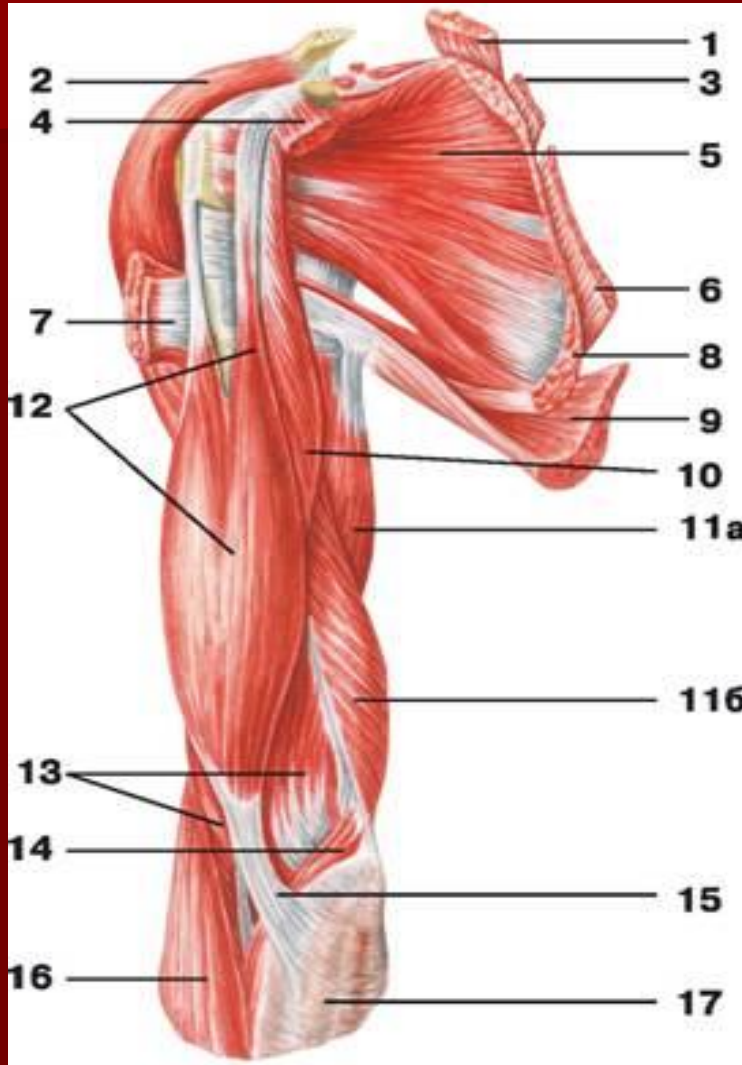
Мышцы груди (глубокие)



Мышцы груди и живота

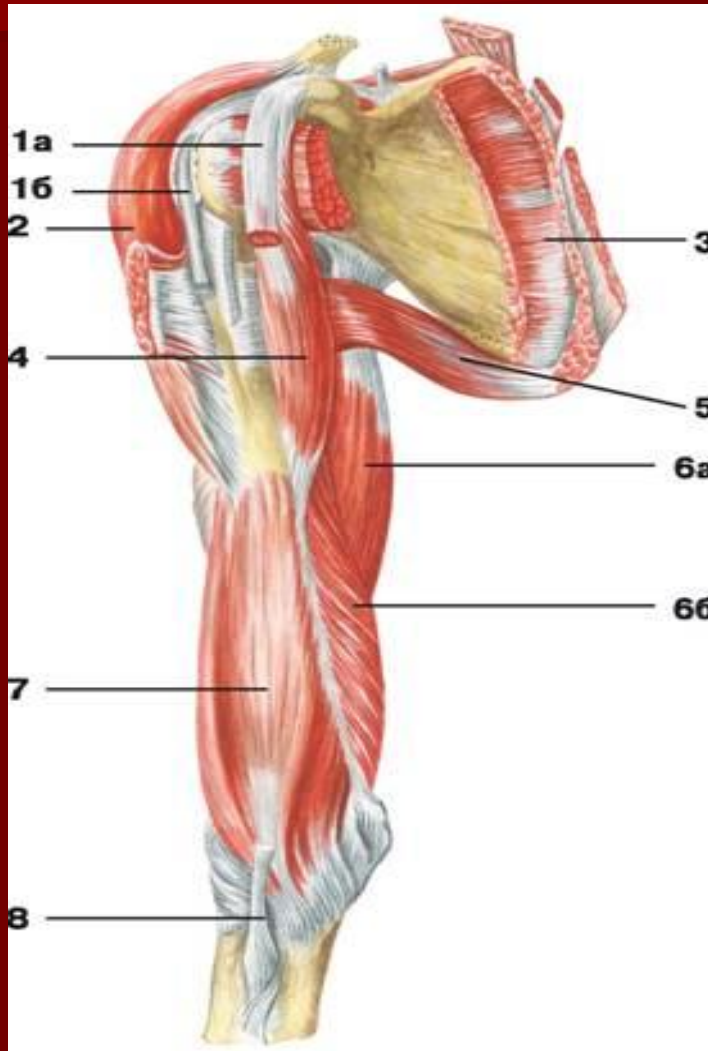


Мышцы плечевого пояса



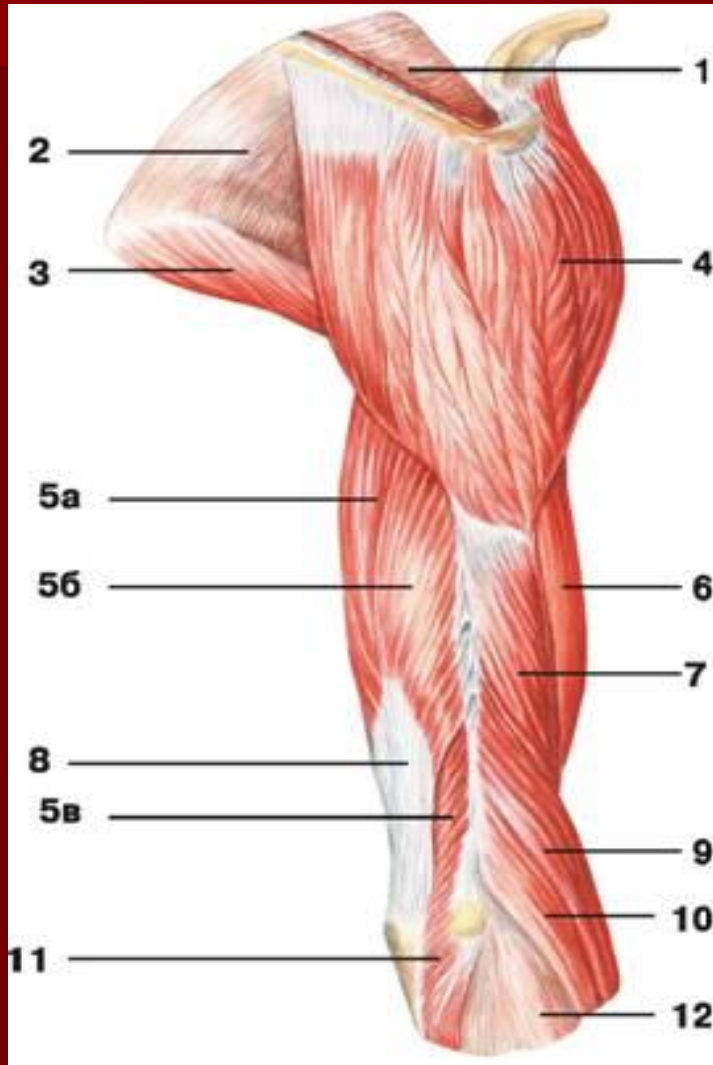
- 1 — мышца, поднимающая лопатку;
- 2 — дельтовидная мышца;
- 3 — малая ромбовидная мышца;
- 4 — малая грудная мышца;
- 5 — подлопаточная мышца;
- 6 — большая ромбовидная мышца;
- 7 — большая грудная мышца;
- 8 — передняя зубчатая мышца;
- 9 — широчайшая мышца спины;
- 10 — клювовидно-плечевая мышца;
- 11 — трехглавая мышца плеча: а) длинная головка, б) медиальная головка;
- 12 — двуглавая мышца плеча;
- 13 — плечевая мышца;
- 14 — круглый пронатор;
- 15 — апоневроз двуглавой мышцы плеча;
- 16 — плечелучевая мышца;
- 17 — фасция предплечья

Мышцы плечевого пояса и плеча



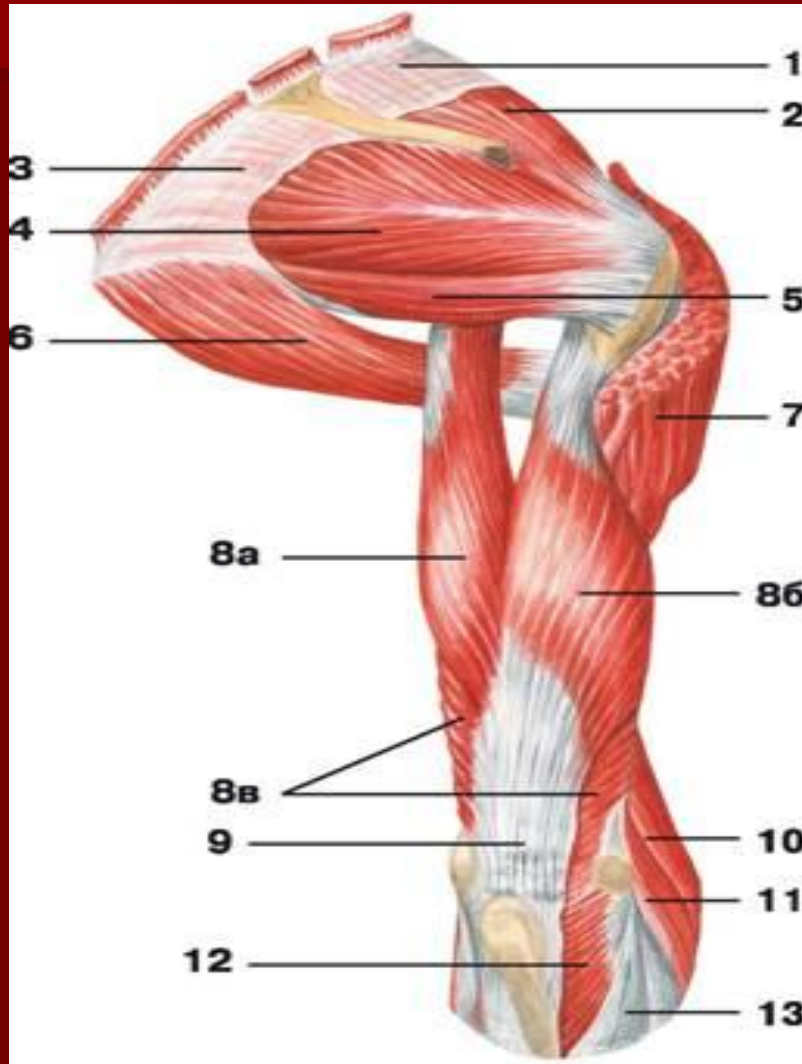
- 1 — двуглавая мышца плеча: а) короткая головка, б) длинная головка;
- 2 — дельтовидная мышца;
- 3 — подлопаточная мышца;
- 4 — клювовидно-плечевая мышца;
- 5 — большая круглая мышца;
- 6 — трехглавая мышца плеча: а) длинная головка, б) медиальная головка;
- 7 — плечевая мышца;
- 8 — сухожилие двуглавой мышцы плеча

Мышцы плеча и плечевого пояса



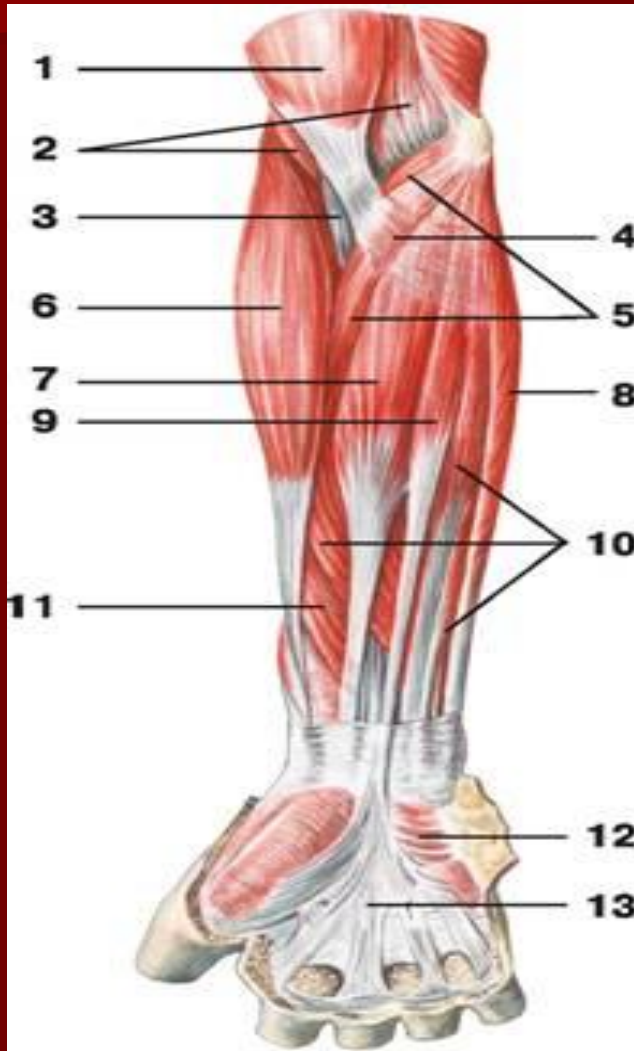
- 1 — надостная фасция;
- 2 — подостная фасция;
- 3 — большая круглая мышца;
- 4 — дельтовидная мышца;
- 5 — трехглавая мышца плеча: а) длинная головка, б) боковая головка, в) медиальная головка;
- 6 — двуглавая мышца плеча;
- 7 — плечевая мышца;
- 8 — сухожилие трехглавой мышцы плеча;
- 9 — плечелучевая мышца;
- 10 — длинный лучевой разгибатель запястья;
- 11 — локтевая мышца;
- 12 — фасция предплечья

Мышцы плеча и плечевого пояса (вид сзади)



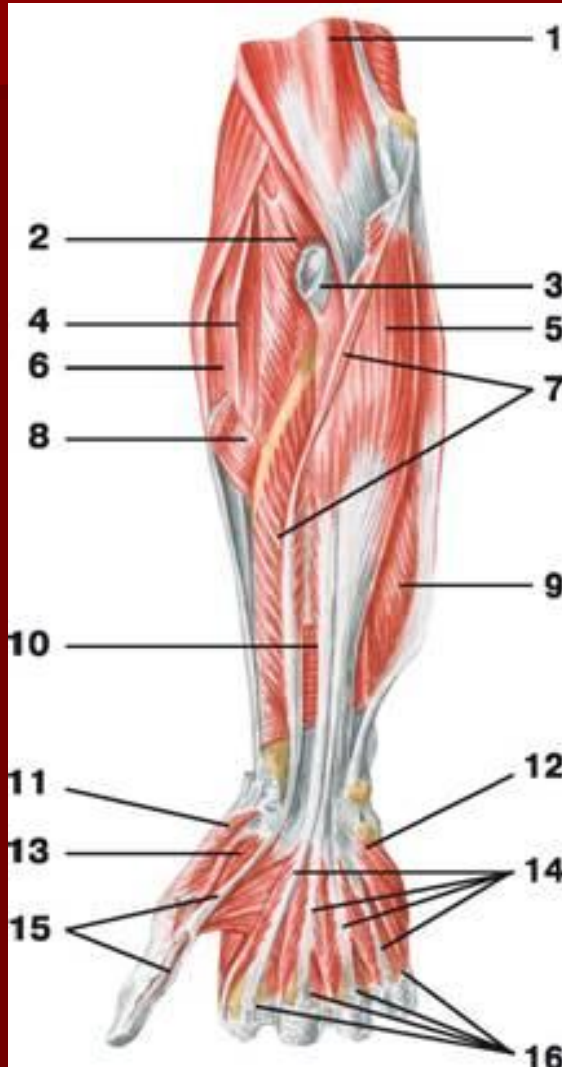- 1 — надостная фасция;
- 2 — надостная мышца;
- 3 — подостная фасция;
- 4 — подостная мышца;
- 5 — малая круглая мышца;
- 6 — большая круглая мышца;
- 7 — дельтовидная мышца;
- 8 — трехглавая мышца плеча: а) длинная головка, б) боковая головка, в) медиальная головка;
- 9 — сухожилие трехглавой мышцы плеча;
- 10 — плечелучевая мышца;
- 11 — длинный лучевой разгибатель запястья;
- 12 — локтевая мышца;
- 13 — фасция предплечья

Мышцы предплечья (вид спереди)



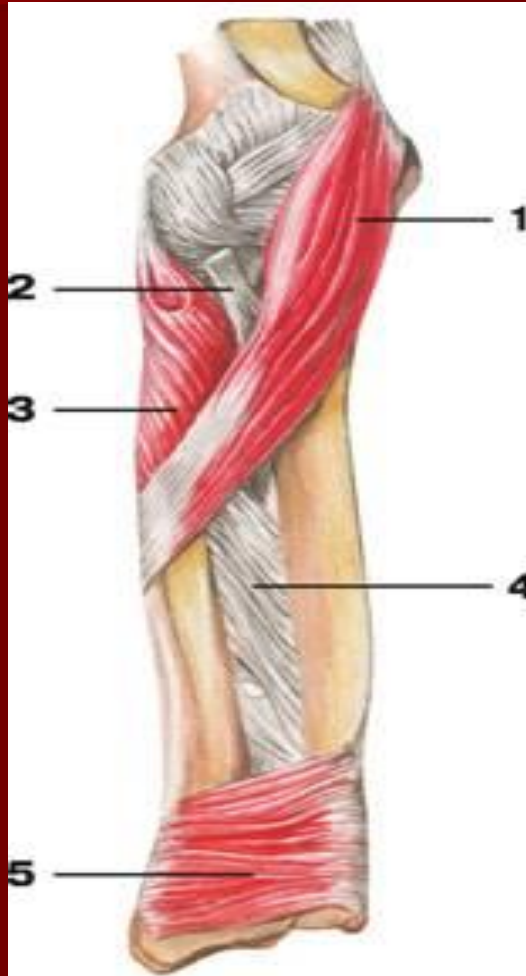- 1 — двуглавая мышца плеча;
- 2 — плечевая мышца;
- 3 — сухожилие двуглавой мышцы плеча;
- 4 — апоневроз двуглавой мышцы плеча;
- 5 — круглый пронатор;
- 6 — плечелучевая мышца;
- 7 — лучевой сгибатель кисти;
- 8 — локтевой сгибатель кисти;
- 9 — длинная ладонная мышца;
- 10 — поверхностный сгибатель пальцев;
- 11 — длинный сгибатель большого пальца кисти;
- 12 — короткая ладонная мышца;
- 13 — ладонный апоневроз

Мышцы предплечья (вид спереди)



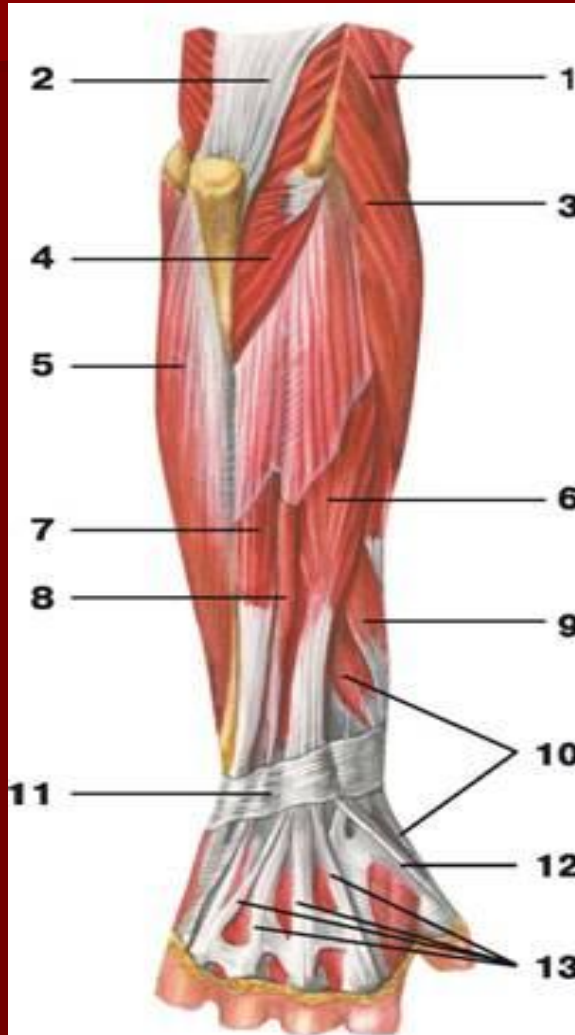
- 1 — плечевая мышца;
- 2 — супинатор;
- 3 — сухожилие двуглавой мышцы плеча;
- 4 — длинный лучевой разгибатель запястья;
- 5 — глубокий сгибатель пальцев;
- 6 — плечелучевая мышца;
- 7 — длинный сгибатель большого пальца кисти;
- 8 — круглый пронатор;
- 9 — локтевой сгибатель кисти;
- 10 — квадратный пронатор;
- 11 — мышца, противопоставляющая большой палец кисти;
- 12 — мышца, приводящая мизинец;
- 13 — короткий сгибатель большого пальца кисти;
- 14 — сухожилия глубокого сгибателя пальцев;
- 15 — сухожилие длинного сгибателя большого пальца кисти;
- 16 — сухожилия поверхностного сгибателя пальцев

Мышцы предплечья



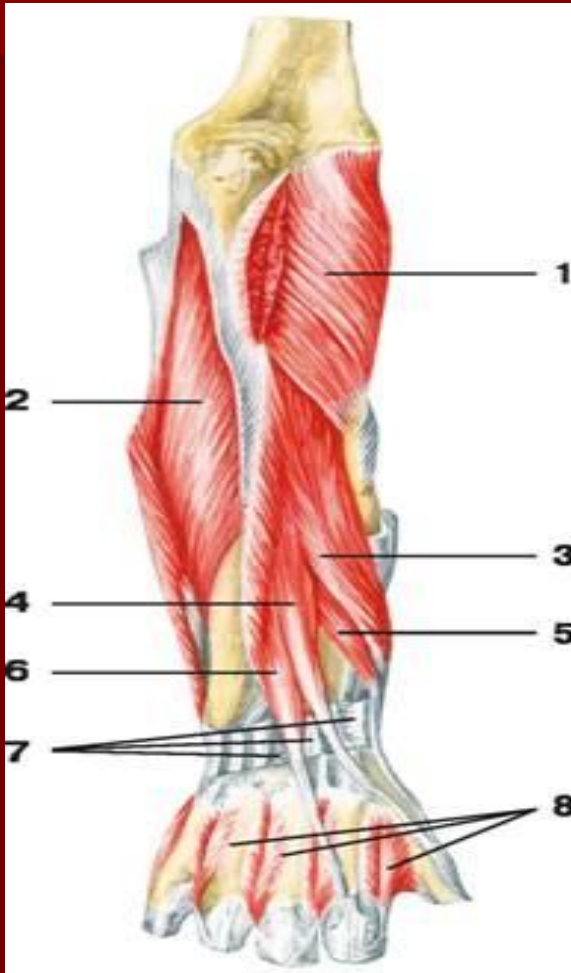
- 1 — круглый пронатор;
- 2 — сухожилие двуглавой мышцы плеча;
- 3 — супинатор;
- 4 — межкостная мембрана;
- 5 — квадратный пронатор

Мышцы предплечья (вид сзади)



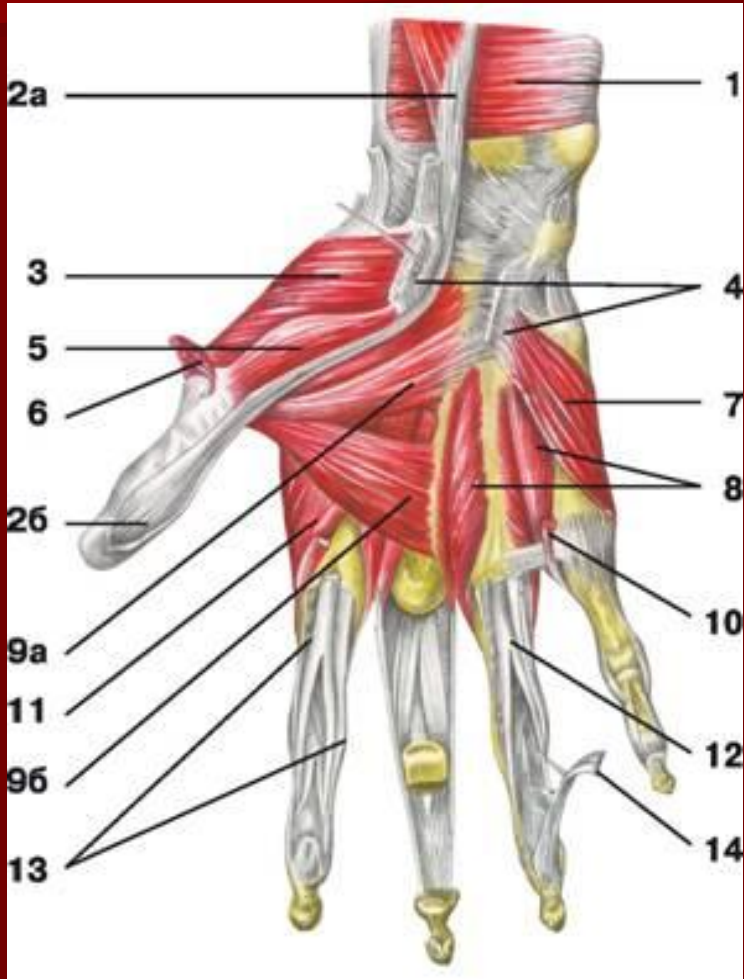
- 1 — плечелучевая мышца;
- 2 — трехглавая мышца плеча;
- 3 — длинный лучевой разгибатель запястья;
- 4 — локтевая мышца;
- 5 — локтевой сгибатель кисти;
- 6 — разгибатель пальцев;
- 7 — локтевой разгибатель запястья;
- 8 — разгибатель мизинца;
- 9 — длинная мышца, отводящая большой палец кисти;
- 10 — короткий разгибатель большого пальца кисти;
- 11 — удерживатель разгибателей;
- 12 — длинный разгибатель большого пальца кисти;
- 13 — сухожилия разгибателей пальцев

Мышцы предплечья (вид сзади)



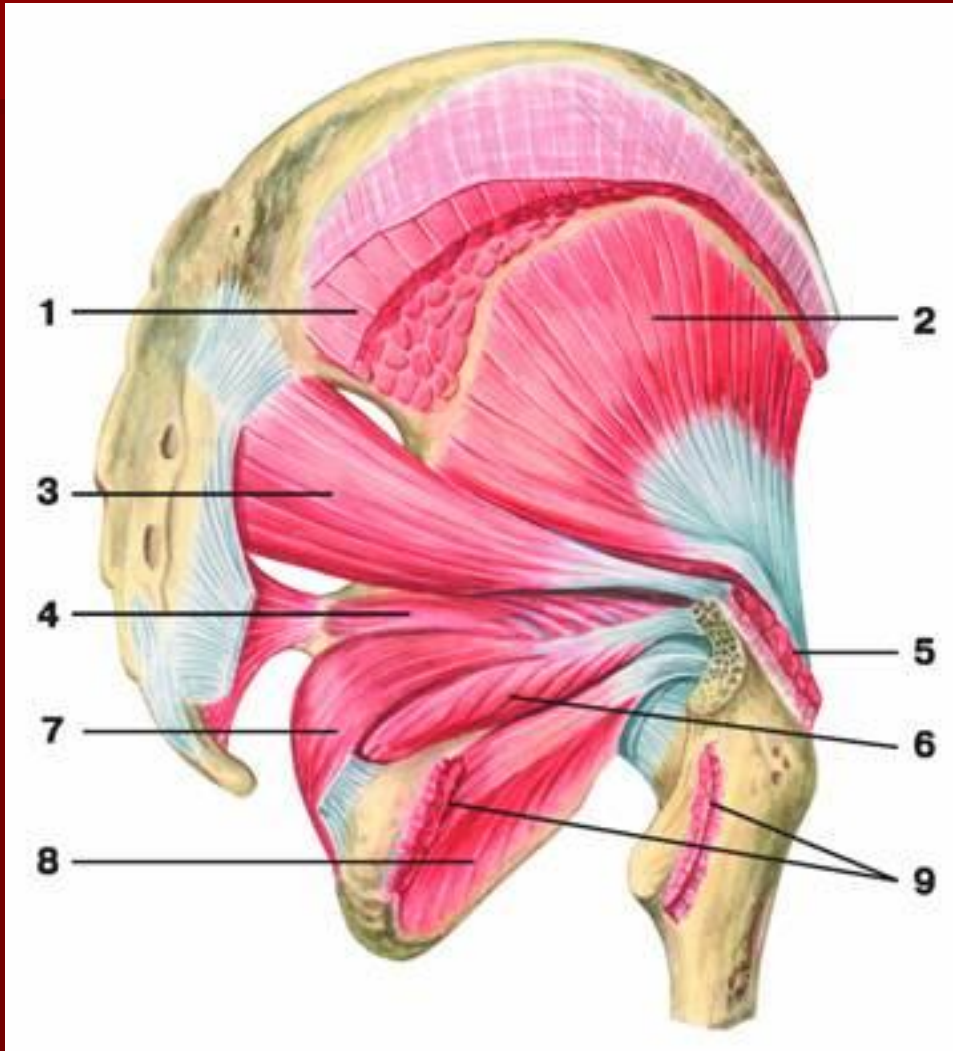
- 1 — супинатор;
- 2 — глубокий сгибатель пальцев;
- 3 — длинная мышца, отводящая большой палец кисти;
- 4 — длинный разгибатель большого пальца кисти;
- 5 — короткий разгибатель большого пальца кисти;
- 6 — разгибатель указательного пальца;
- 7 — удерживатель разгибателей;
- 8 — сухожилия разгибателя пальцев

МЫШЦЫ КИСТИ



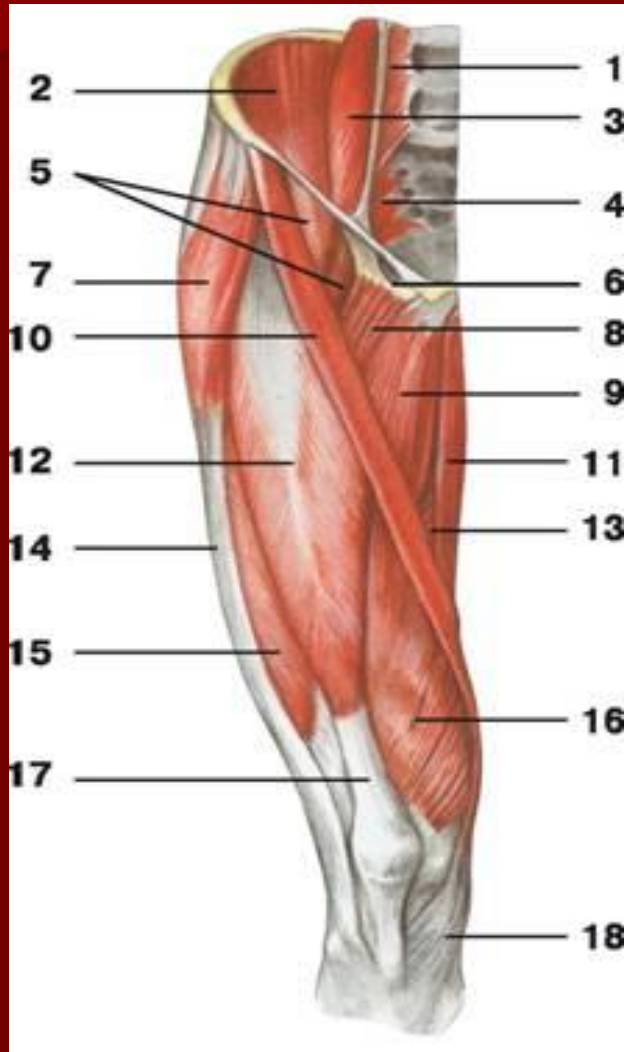
- 1 — квадратный пронатор;
- 2 — длинный сгибатель большого пальца кисти: а) брюшко, б) сухожилие;
- 3 — мышца, противопоставляющая большой палец кисти;
- 4 — удерживатель сгибателей;
- 5 — короткий сгибатель большого пальца кисти;
- 6 — короткая мышца, отводящая большой палец кисти;
- 7 — мышца, приводящая мизинец;
- 8 — ладонные межкостные мышцы;
- 9 — мышца, приводящая большой палец кисти: а) косая головка, б) поперечная головка;
- 10 — червеобразная мышца;
- 11 — дорсальная межкостная мышца;
- 12 — сухожилие поверхностного сгибателя пальцев;
- 13 — влагалище сухожилий пальцев кисти;
- 14 — сухожилие глубокого сгибателя пальцев

Мышцы таза



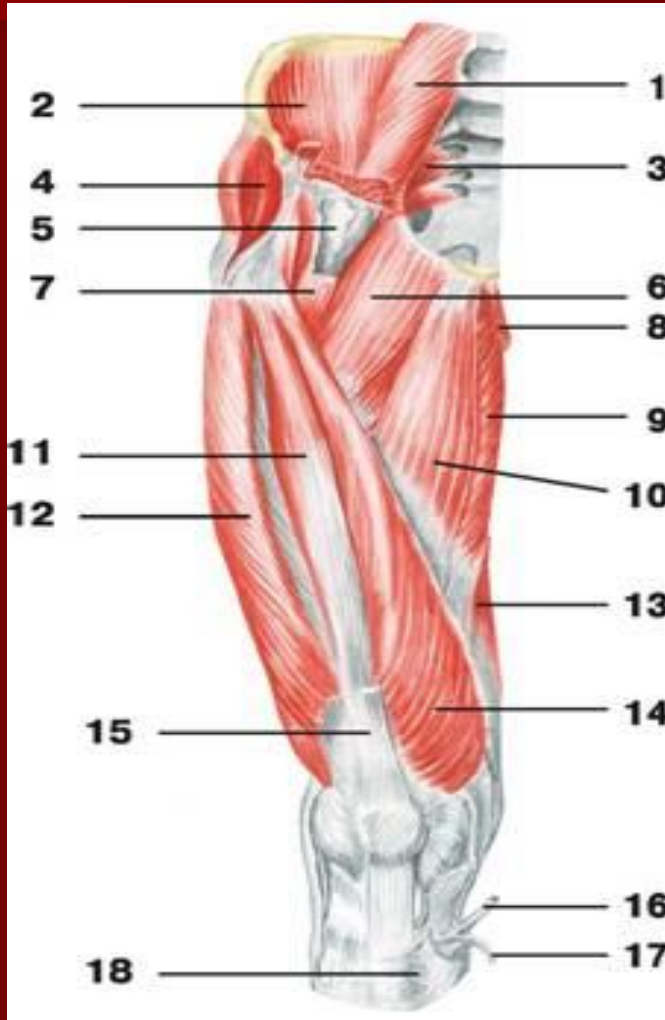
- 1 — большая ягодичная мышца;
- 2 — малая ягодичная мышца;
- 3 — грушевидная мышца;
- 4 — верхняя близнецовая мышца;
- 5 — средняя ягодичная мышца;
- 6 — нижняя близнецовая мышца;
- 7 — внутренняя запирающая мышца;
- 8 — наружная запирающая мышца;
- 9 — квадратная мышца бедра

Мышцы таза и бедра



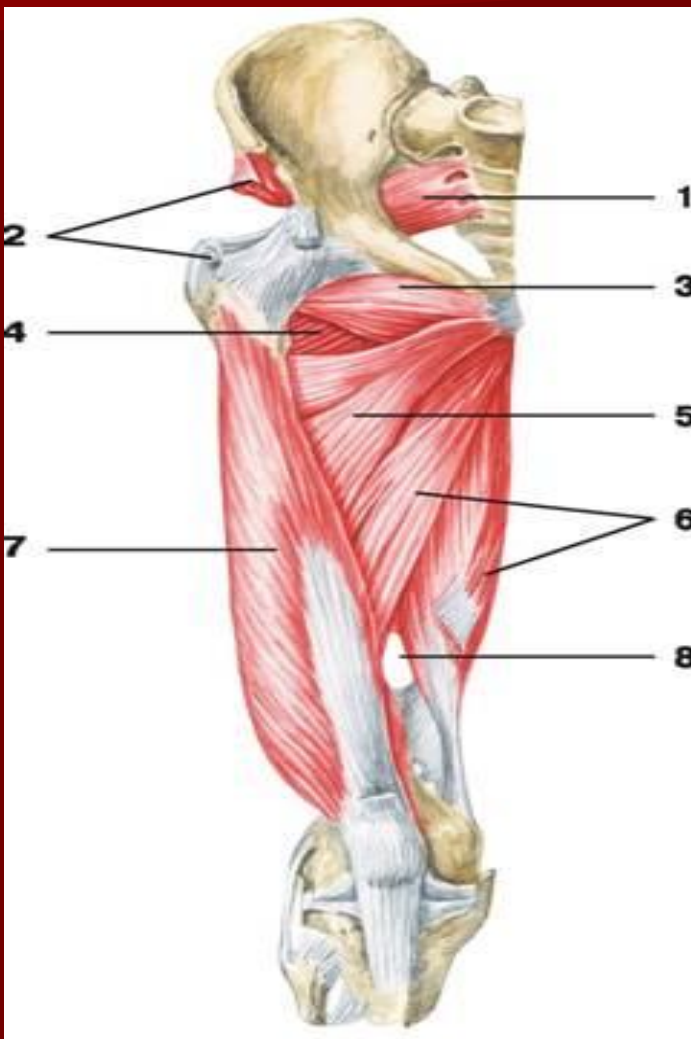
- 1 — малая поясничная мышца;
- 2 — подвздошная мышца;
- 3 — большая поясничная мышца;
- 4 — грушевидная мышца;
- 5 — подвздошно-поясничная мышца;
- 6 — сосудистая лакуна;
- 7 — мышца, натягивающая широкую фасцию бедра;
- 8 — гребешковая мышца;
- 9 — длинная приводящая мышца;
- 10 — портняжная мышца;
- 11 — тонкая мышца;
- 12 — самая длинная прямая мышца бедра;
- 13 — большая приводящая мышца;
- 14 — подвздошно-большеберцовый тракт;
- 15 — латеральная широкая мышца бедра;
- 16 — медиальная широкая мышца бедра;
- 17 — сухожилие самой длинной прямой мышцы бедра;
- 18 — сухожилие портняжной мышцы

Мышцы таза и бедра



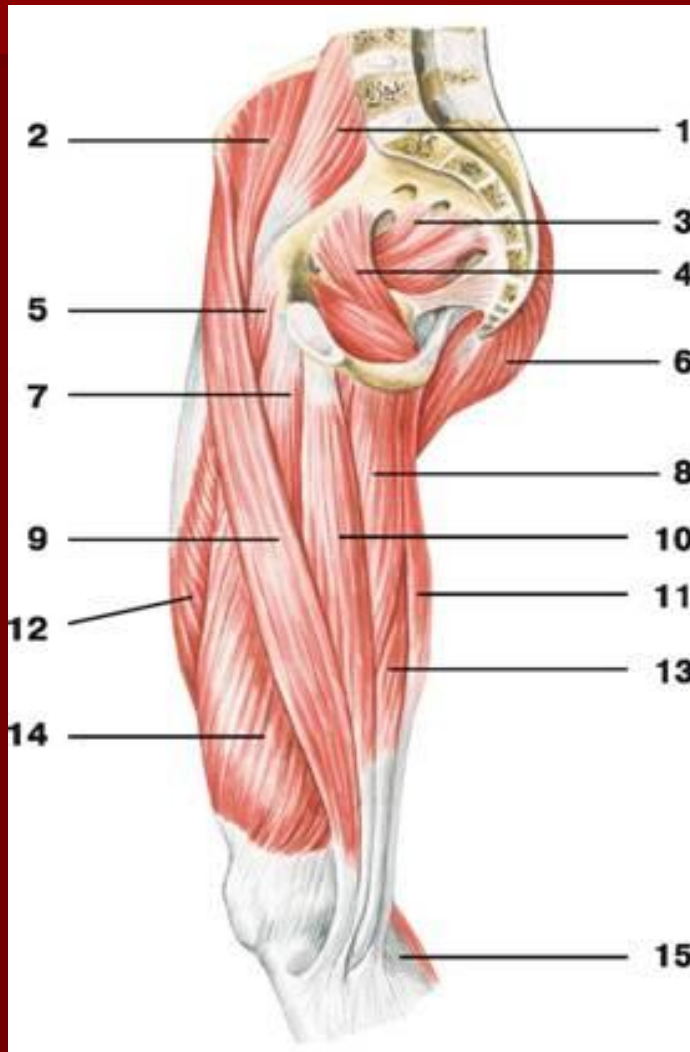
- 1 — большая поясничная мышца;
- 2 — подвздошная мышца;
- 3 — грушевидная мышца;
- 4 — средняя ягодичная мышца;
- 5 — подвздошно-гребешковая сумка;
- 6 — гребешковая мышца;
- 7 — подвздошно-поясничная мышца;
- 8 — тонкая мышца;
- 9 — большая приводящая мышца;
- 10 — длинная приводящая мышца;
- 11 — промежуточная широкая мышца бедра;
- 12 — латеральная широкая мышца бедра;
- 13 — полуперепончатая мышца;
- 14 — медиальная широкая мышца бедра;
- 15 — сухожилие самой длинной прямой мышцы бедра;
- 16 — сухожилие полусухожильной мышцы;
- 17 — сухожилие тонкой мышцы;
- 18 — сухожилие портняжной мышцы

Мышцы свободной нижней конечности



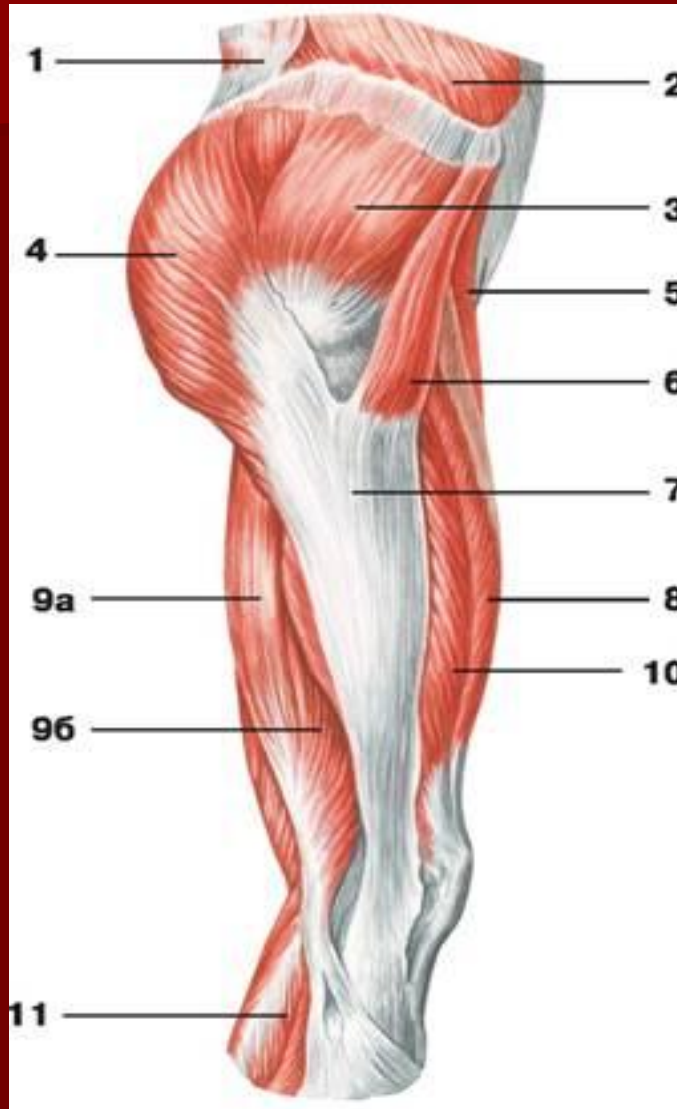- 1 — грушевидная мышца;
- 2 — малая ягодичная мышца;
- 3 — наружная запирающая мышца;
- 4 — четырехглавая мышца бедра;
- 5 — короткая приводящая мышца;
- 6 — большая приводящая мышца;
- 7 — латеральная широкая мышца бедра;
- 8 — приводящий канал

Мышцы свободной нижней конечности



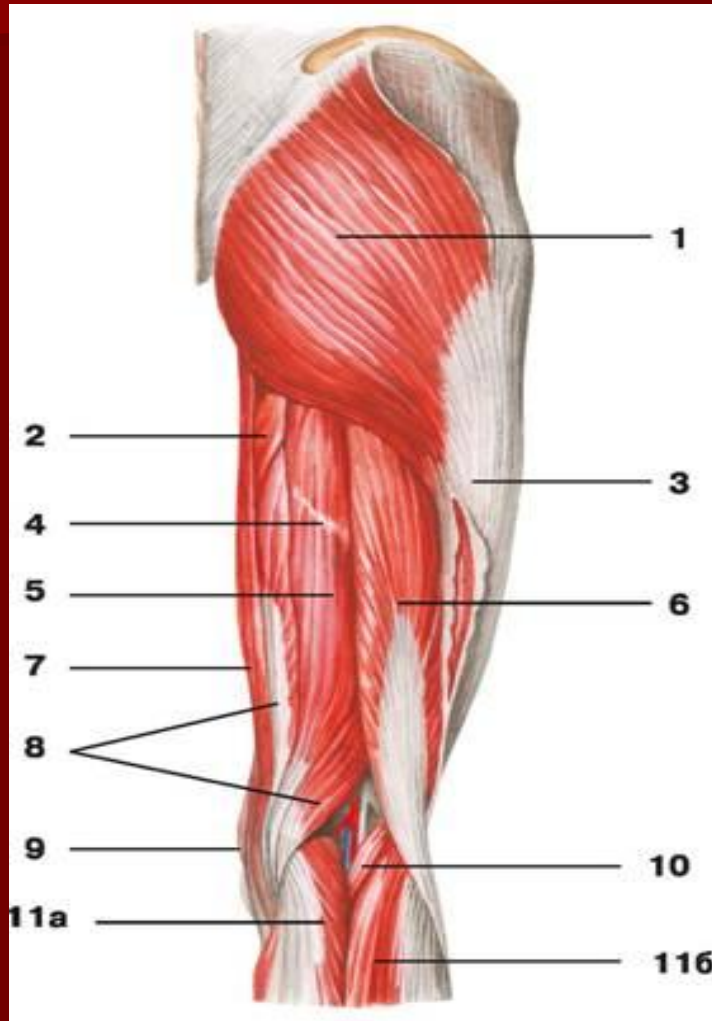
- 1 — большая поясничная мышца;
- 2 — подвздошная мышца;
- 3 — грушевидная мышца;
- 4 — внутренняя запирающая мышца;
- 5 — гребешковая мышца;
- 6 — большая ягодичная мышца;
- 7 — длинная приводящая мышца;
- 8 — большая приводящая мышца;
- 9 — портняжная мышца;
- 10 — тонкая мышца;
- 11 — полусухожильная мышца;
- 12 — самая длинная прямая мышца бедра;
- 13 — полуперепончатая мышца;
- 14 — медиальная широкая мышца бедра;
- 15 — икроножная мышца

Мышцы таза и бедра



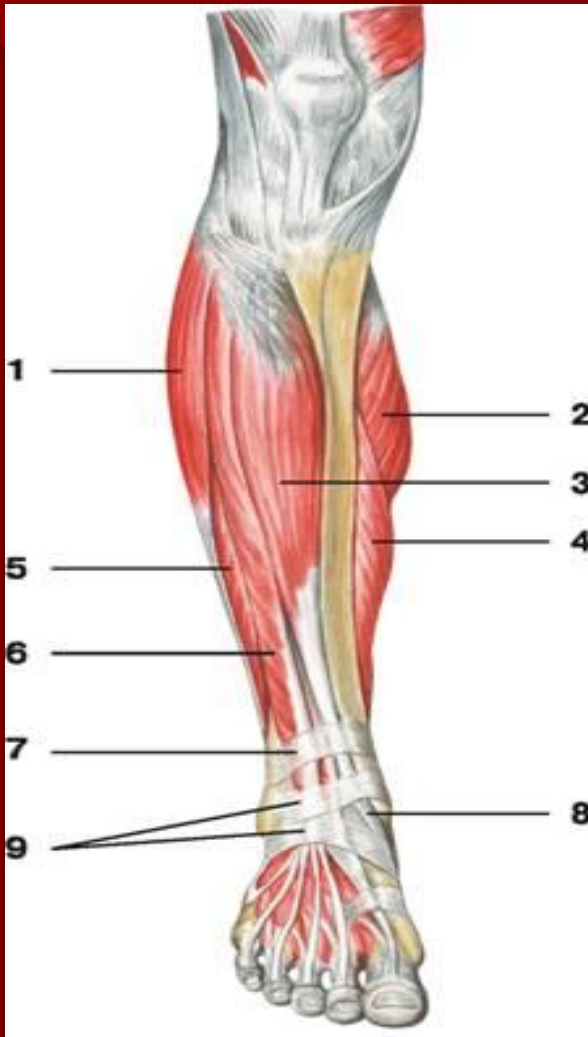- 1 — широчайшая мышца спины;
- 2 — наружная косая мышца живота;
- 3 — средняя ягодичная мышца;
- 4 — большая ягодичная мышца;
- 5 — портняжная мышца;
- 6 — мышца, натягивающая широкую фасцию бедра;
- 7 — подвздошно-большеберцовый тракт;
- 8 — самая длинная прямая мышца бедра;
- 9 — двуглавая мышца бедра: а) длинная головка, б) короткая головка;
- 10 — латеральная широкая мышца бедра;
- 11 — икроножная мышца

Мышцы таза и бедра (задняя группа)



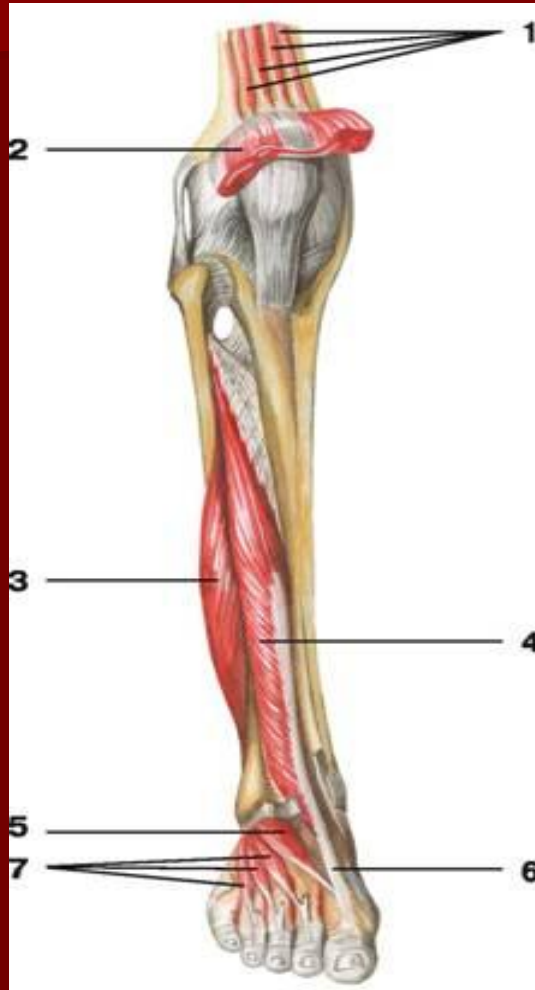
- 1 — большая ягодичная мышца;
- 2 — большая приводящая мышца;
- 3 — подвздошно-большеберцовый тракт;
- 4 — сухожильная перемычка полусухожильной мышцы;
- 5 — полусухожильная мышца;
- 6 — двуглавая мышца бедра;
- 7 — тонкая мышца;
- 8 — полуперепончатая мышца;
- 9 — портняжная мышца;
- 10 — подошвенная мышца;
- 11 — икроножная мышца: а) медиальная головка, б) латеральная головка

Мышцы голени



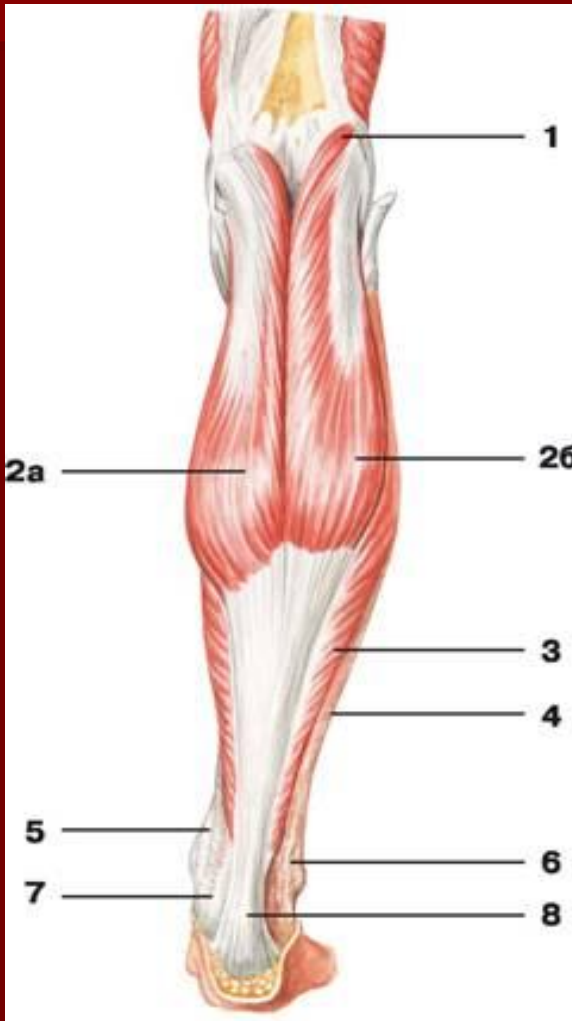
- 1 — длинная малоберцовая мышца;
- 2 — медиальная головка икроножной мышцы;
- 3 — передняя большеберцовая мышца;
- 4 — камбаловидная мышца;
- 5 — короткая малоберцовая мышца;
- 6 — длинный разгибатель пальцев;
- 7 — верхний удерживатель разгибателей;
- 8 — сухожилие передней большеберцовой мышцы;
- 9 — нижний удерживатель разгибателей

Мышцы голени



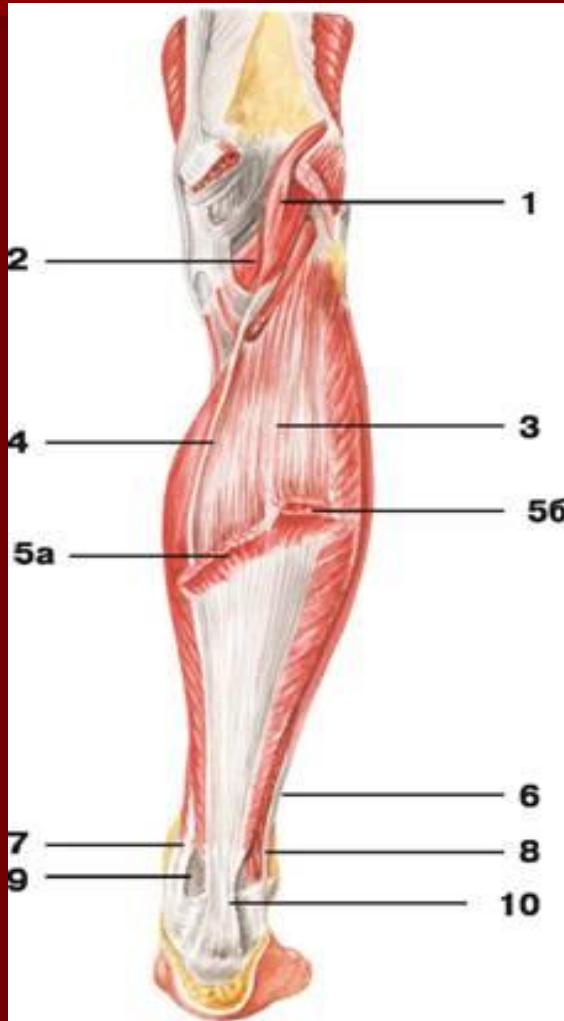
- 1 — суставная мышца колена;
- 2 — квадратная мышца бедра;
- 3 — короткая малоберцовая мышца;
- 4 — длинный разгибатель большого пальца стопы;
- 5 — короткий разгибатель большого пальца стопы;
- 6 — сухожилие длинного разгибателя большого пальца стопы;
- 7 — короткий разгибатель пальцев

Мышцы голени (задняя группа)



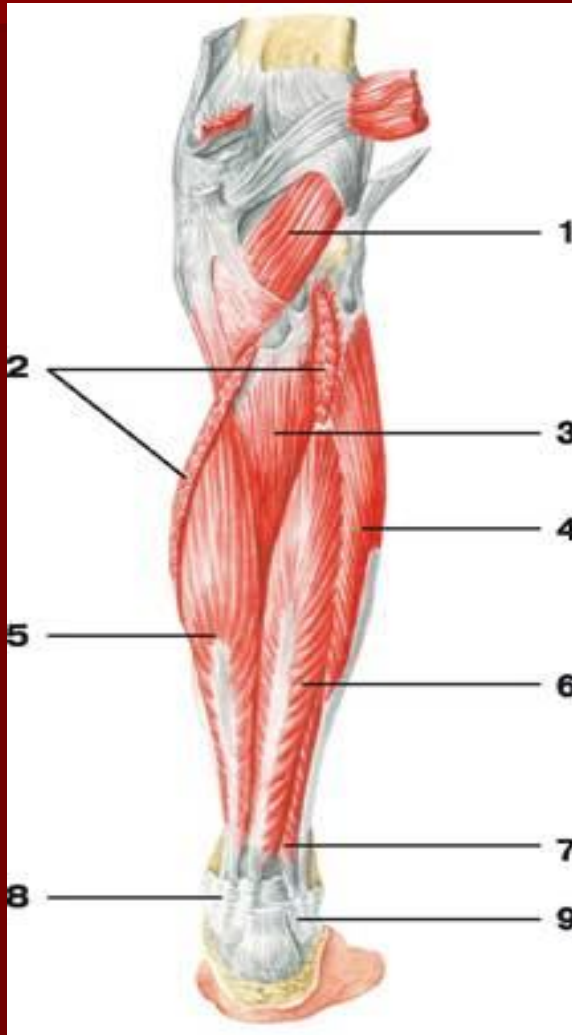
- 1 — подошвенная мышца;
- 2 — икроножная мышца: а) медиальная головка, б) латеральная головка;
- 3 — камбаловидная мышца;
- 4 — фасция голени;
- 5 — сухожилие задней большеберцовой мышцы;
- 6 — сухожилие длинной малоберцовой мышцы;
- 7 — сухожилие длинного сгибателя пальцев;
- 8 — пяточное сухожилие (сухожилие Ахилла)

Мышцы голени (задняя группа)



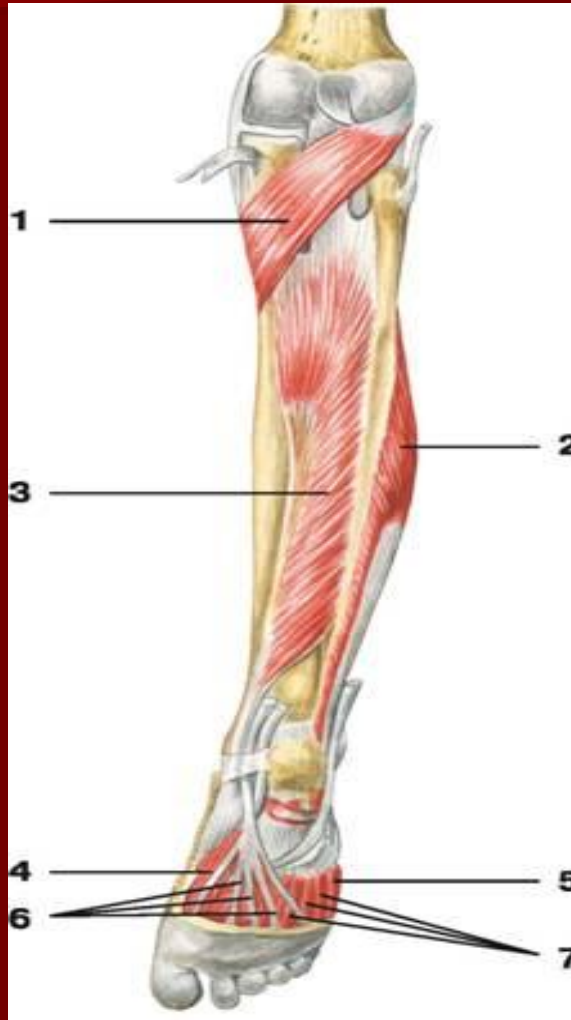
- 1 — подошвенная мышца;
- 2 — подколенная мышца;
- 3 — камбаловидная мышца;
- 4 — сухожилие подошвенной мышцы;
- 5 — икроножная мышца: а) медиальная головка, б) латеральная головка;
- 6 — сухожилие длинной малоберцовой мышцы;
- 7 — сухожилие задней большеберцовой мышцы;
- 8 — короткая малоберцовая мышца;
- 9 — сухожилие длинного сгибателя пальцев;
- 10 — пяточное сухожилие (сухожилие Ахилла)

Мышцы голени (задняя группа)



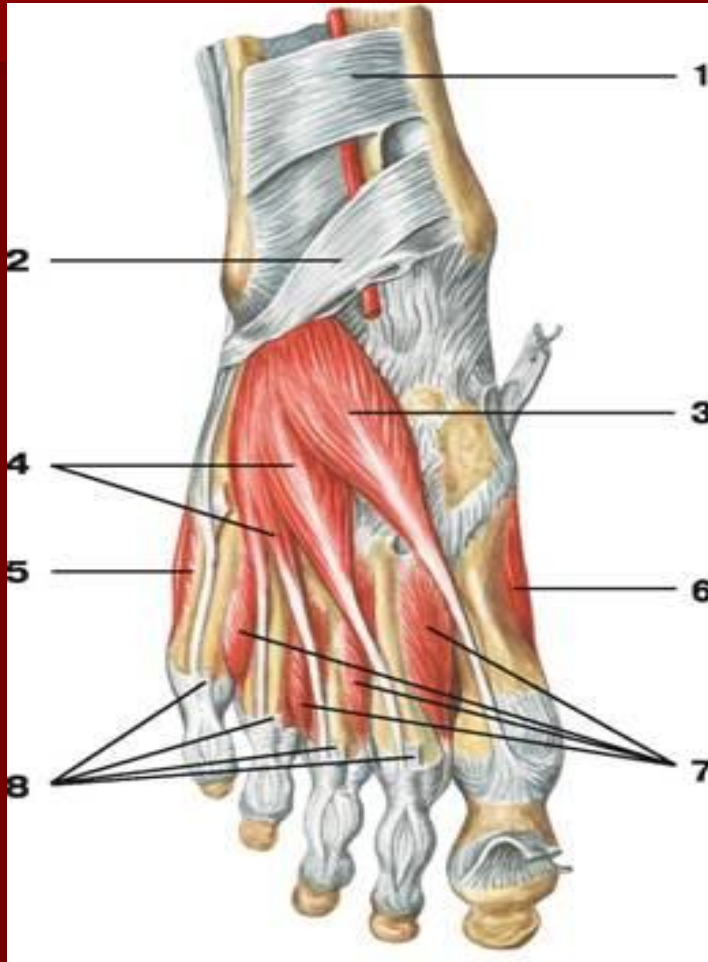
- 1 — подколенная мышца;
- 2 — камбаловидная мышца;
- 3 — задняя большеберцовая мышца;
- 4 — длинная малоберцовая мышца;
- 5 — длинный сгибатель пальцев;
- 6 — длинный сгибатель большого пальца;
- 7 — короткая малоберцовая мышца;
- 8 — удерживатель сгибателей;
- 9 — верхний удерживатель длинной и короткой малоберцовых мышц

Мышцы голени (задняя группа)



- 1 — подколенная мышца;
- 2 — короткая малоберцовая мышца;
- 3 — задняя большеберцовая мышца;
- 4 — короткий сгибатель большого пальца стопы;
- 5 — короткий сгибатель мизинца стопы;
- 6 — сухожилия длинного сгибателя пальцев;
- 7 — межкостные мышцы

Мышцы стопы)



1 — верхний удерживатель разгибателей;

2 — нижний удерживатель разгибателей;

3 — короткий разгибатель большого пальца стопы;

4 — короткий разгибатель пальцев;

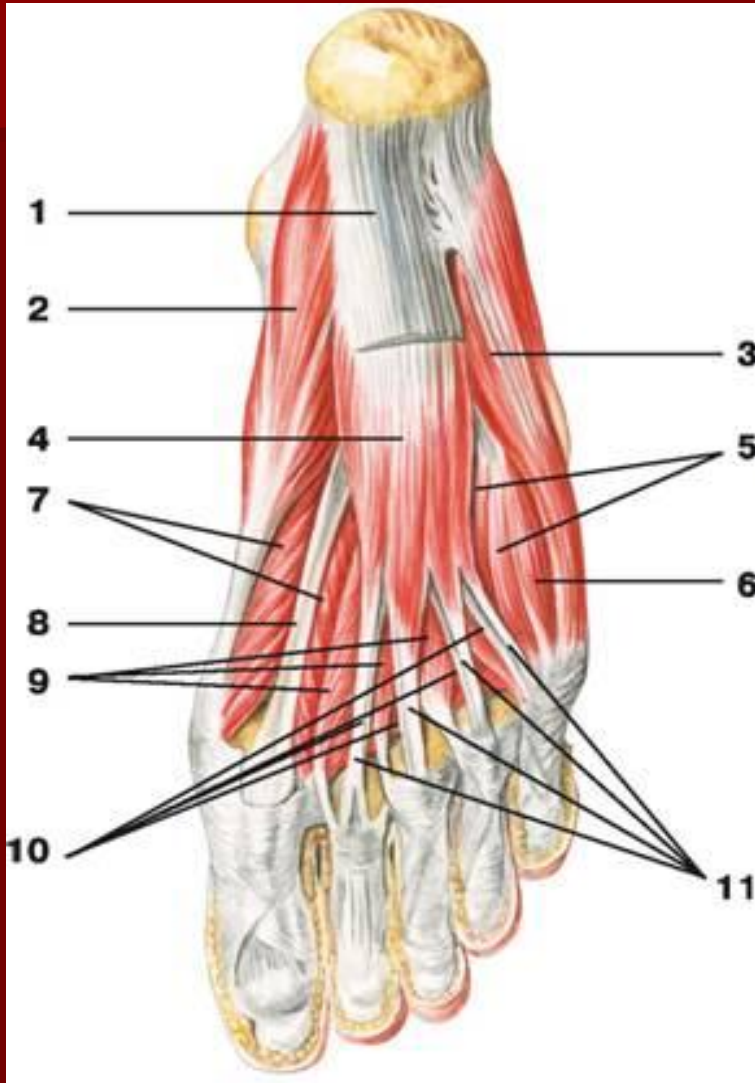
5 — мышца, отводящая мизинец стопы;

6 — мышца, отводящая большой палец стопы;

7 — дорсальные межкостные мышцы;

8 — сухожилия длинного разгибателя пальцев

Мышцы стопы)



- 1 — подошвенный апоневроз;
- 2 — мышца, отводящая большой палец стопы;
- 3 — мышца, отводящая мизинец стопы;
- 4 — короткий сгибатель пальцев;
- 5 — подошвенные межкостные мышцы;
- 6 — короткий сгибатель мизинца стопы;
- 7 — короткий сгибатель большого пальца стопы;
- 8 — сухожилие длинного сгибателя большого пальца;
- 9 — червеобразные мышцы;
- 10 — сухожилия длинного сгибателя пальцев;
- 11 — сухожилия короткого сгибателя пальцев