


Кафедра стоматологии детского возраста



***ВОЛГОГРАДСКИЙ
ГОСУДАРСТВЕННЫЙ
МЕДИЦИНСКИЙ
УНИВЕРСИТЕТ***

*ВОЛГОГРАДСКИЙ ГОСУДАРСТВЕННЫЙ
МЕДИЦИНСКИЙ УНИВЕРСИТЕТ*

Кафедра стоматологии детского возраста

заведующий кафедрой профессор С.В. Дмитриенко

*Классификации
Зубочелюстных аномалий*


г. ВОЛГОГРАД, 2013 год



Что такое – норма?

“Норма в биологии и медицине – это понятие, содержанием которого является мера целесообразной жизнедеятельности организма и его элементов, определяющая динамическое самосохранение организма в различных условиях существования и имеющая в основе закрепленные генотипом и проявляющиеся через фенотип организацию реагирующего субстрата и формы реагирования”.

5 этапов познания нормы



На первом этапе при определении понятия “норма”, требовалось принять определенный стандарт строения челюстно-лицевой области. Ведущим симптомом для характеристики нормы стал морфологический признак – вид смыкания зубов, т.е. прикус, при котором обеспечивается оптимальное функционирование “зубочелюстной системы”.

5 этапов познания нормы

На втором этапе изучения нормы в ортодонтии абстрактное мышление исследователей направлено на разработку представления “средняя норма”, т.е. эталона для сравнения с данными, полученными при аномалиях челюстно-лицевой области. Это стало возможным с появлением таких методов исследования, как трехмерное изучение головы в декартовой системе координат (Van Loon, 1916; P.W. Simon, 1921) и позволило поднять на достаточно высокий уровень метрическое изучение частей лица.


5 этапов познания нормы

- Третий этап процесса познания нормы и патологии в ортодонтии характеризуется накоплением числа исследований средней нормы. Ортодонты приходят к выводу о том, что нельзя всё подгонять под “среднюю норму”. Существуют возрастные особенности, половые и расовые отличия. Rautmann разрабатывает понятие “коррелятивная норма”, или “средняя индивидуализированная норма”, зависящая от исходных параметров зубочелюстной области у каждого конкретного индивидуума .


5 этапов познания нормы

На четвертом этапе познания нормы лицевой череп рассматривается как конструктивное единство с учетом расовой, семейной и индивидуальной variability. Этот период определяет понятие “целостная норма”. К этому периоду относится предложенное А.Я. Катцем (1939) понятие “функциональная норма зубных рядов”. Большая заслуга принадлежит Andresen, который отверг статистическое понятие о норме и выдвинул концепцию о нормальном расположении зубочелюстной системы в лицевом черепе, как о функциональном и эстетическом оптимуме.

5 этапов познания нормы



В основу понятия “норма” в настоящее время положено представление об “оптимальной индивидуальной норме”, т.е. о состоянии достаточно гарантированного во времени морфологического, функционального и эстетического равновесия в зубочелюстной системе и лицевом скелете в целом. К этому равновесию следует стремиться в процессе ортодонтического лечения, что по сути ознаменовало пятый этап диагностики нормы.



ПАТОЛОГИЯ ЧЕЛЮСТНО-ЛИЦЕВОЙ ОБЛАСТИ

ВАРИАЦИИ

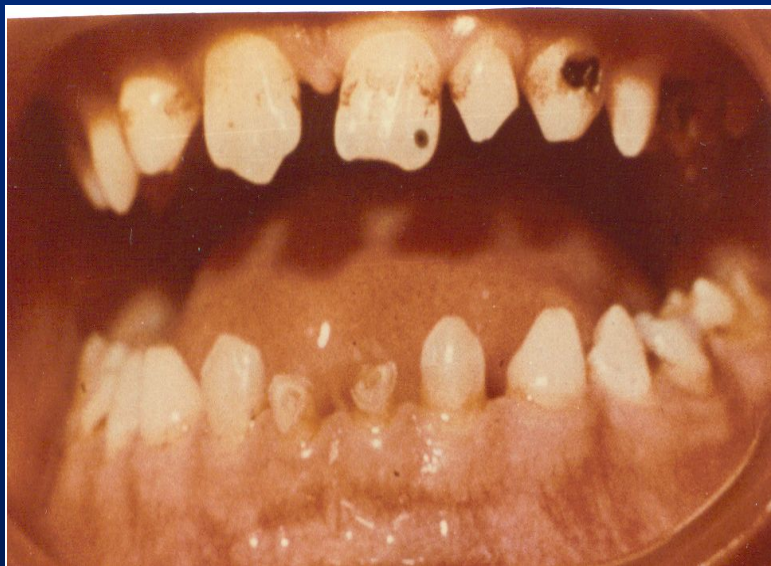АНОМАЛИИ

ДЕФОРМАЦИИ

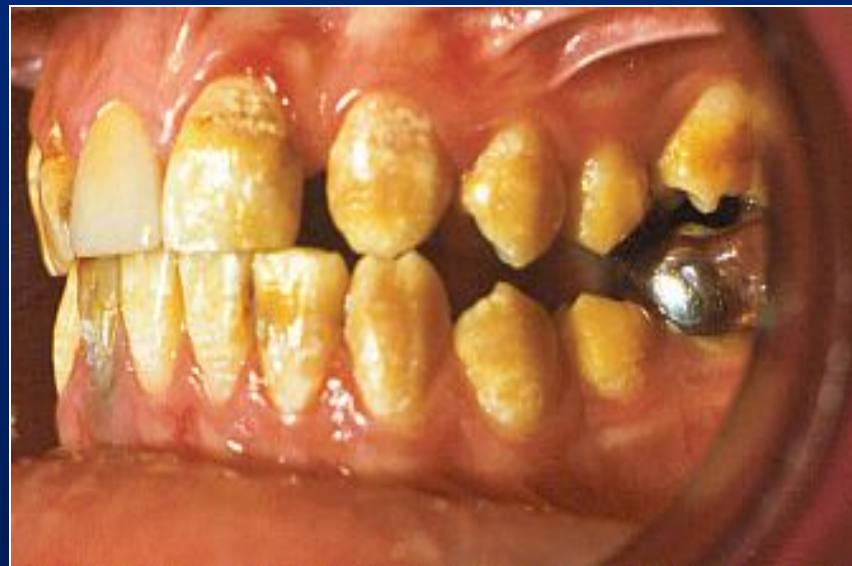

Вариации

Проявления признака в границах его крайней изменчивости



Вариации размеров и формы



Вариации цвета зубов



Аномалии

*Отклонение от нормы, общей закономерности;
неправильность* (С.И. Ожегов, 1984)

*Отклонение от обычного;
несходство с обыкновенным;
отступление в каком-либо явлении;
исключение;
уклонение;
причуда;
необычайность;
странность* (В. Даль, 1955)



Аномалии

↓

Отклонение признака за пределы границ его крайней изменчивости, которые сопровождаются качественными, количественными и функциональными нарушениями

ПОРОКИ РАЗВИТИЯ

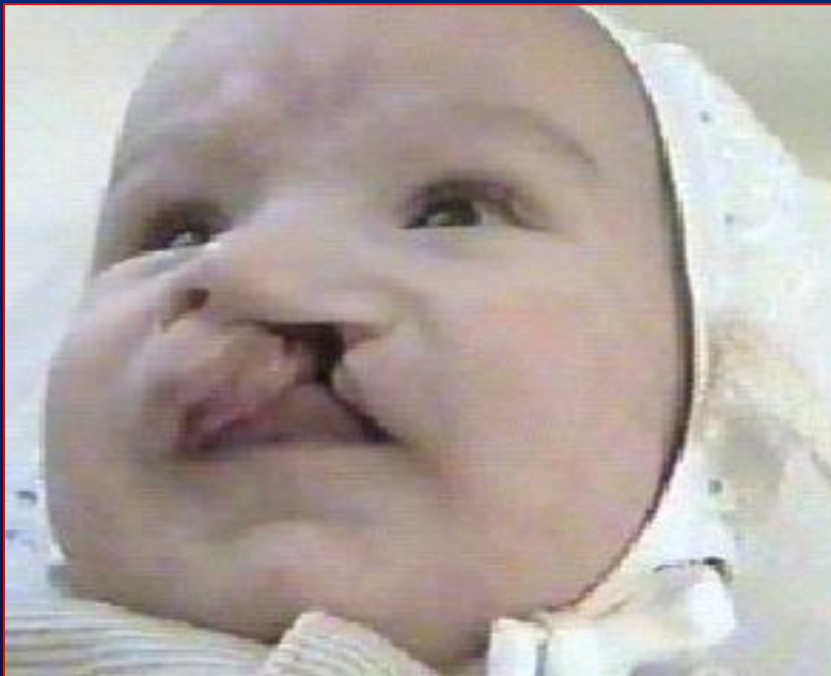Аномалии, возникающие вследствие неправильного развития во внутриутробном периоде или после рождения и сопровождающиеся нарушением функции органа

УРОДСТВА

Пороки развития не совместимые с жизнью или имеют резко выраженный характер, обезображивающие тело

Аномалии

Отклонения от нормальных показателей анатомических частей челюстно-лицевой области (зубов, челюстей, мягких тканей)



Аномалия развития челюстно-лицевой области.
Не сращение верхнечелюстных отростков на месте соединения нёбных закладок ведет к образованию расщепленного нёба (*palatum fissum, seu palatoschisis*).



Деформации

Изменение формы чего-либо.

(С.И. Ожегов, 1984)

*Deformatio – изменение размеров и формы тела под воздействием внешних сил или изменений температуры, намагниченности и т.д. Без изменения его массы;
простейшие виды деформации: растяжение, сжатие, изгиб, кручение.*

(Словарь иностранных слов)



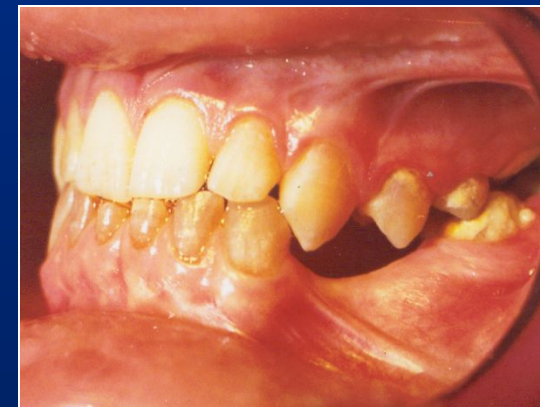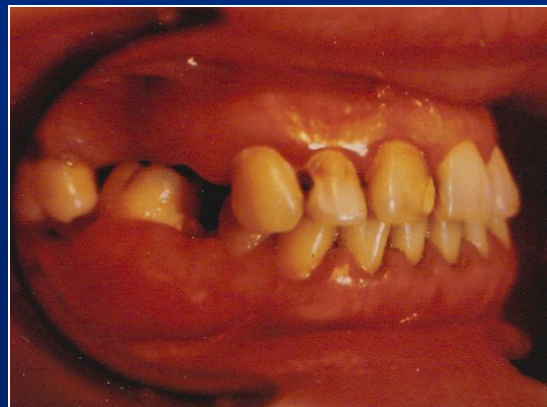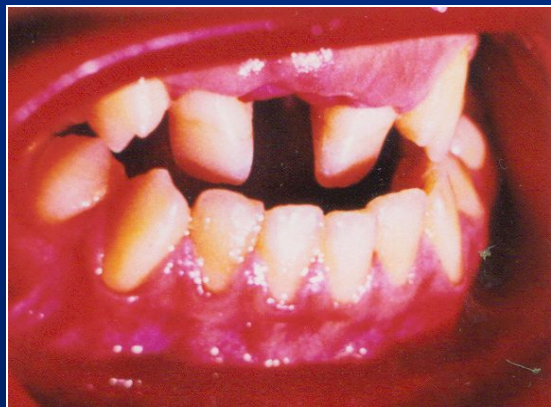Деформации

Морфологические и функциональные нарушения в челюстно-лицевой области появляющиеся под воздействием различных этиологических факторов.

Деформироваться может то, что имеет форму (зуб, альвеолярный отросток, кости черепа)

Прикус не имеет форму, поэтому не может деформироваться!

Деформации



Наличие дефекта зубного ряда является этиологическим фактором формирования деформаций зубных рядов в трансверсальном, горизонтальном и вертикальном направлениях.



Этапы развития классификаций

- Доэнгелевский период
- Энгелевский период
- Симоновский период
- Боннский период
- Шварцевский период

Доэнгелевский период

(XIX столетие)

Kneisel (1836); Linderer (1842) Welcker (1862) Wedl (1867)
– классификации аномалий положения передних зубов

Sternfeld (1902)

Физиологический прикус

ортогнатия

Патологический прикус

прогнатия
прогения



Энгелевский период

E.H. Angle (1889)

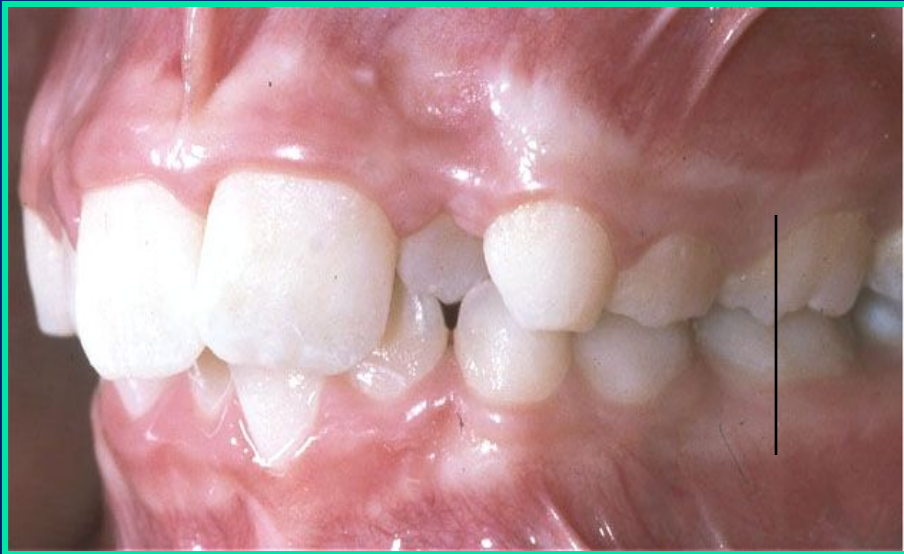- I класс – все виды аномалий, локализованных впереди первых постоянных моляров

- II класс – первый постоянный моляр нижней челюсти расположен позади условной линии нейтрального соотношения
 - 1 подкласс – протрузия передних зубов
 - 2 подкласс – ретрузия передних зубов

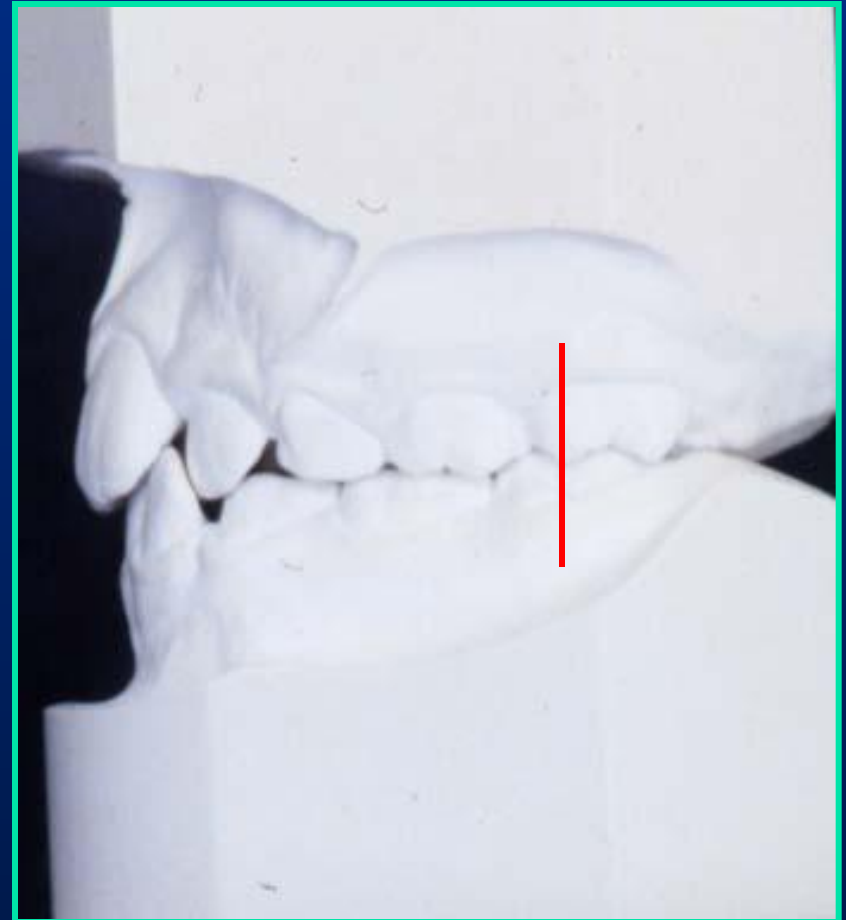
- III класс – первый постоянный моляр нижней челюсти расположен впереди условной линии нейтрального соотношения

Классификация Е.Н. Angle (1889)

I класс – все виды аномалий, локализованных впереди первых постоянных моляров

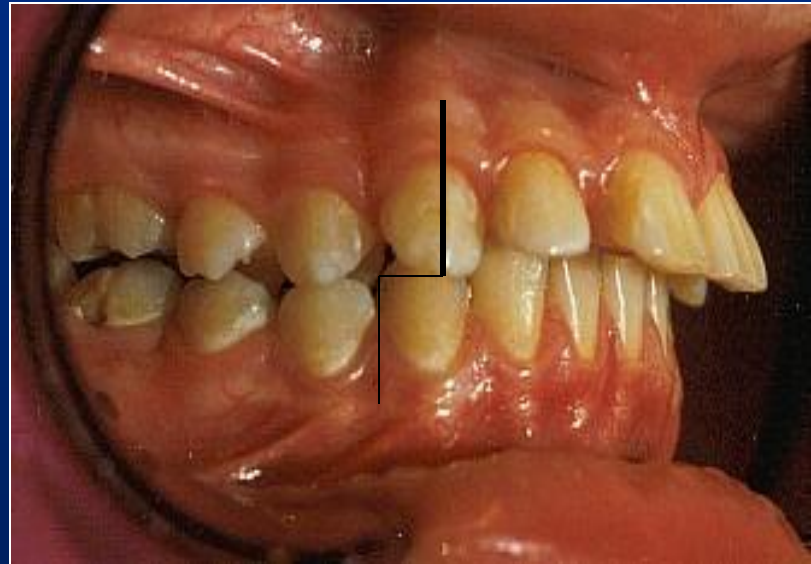


Первые постоянные моляры находятся в «мезио-дистальной гармонии»



Классификация Е.Н. Angle (1889)

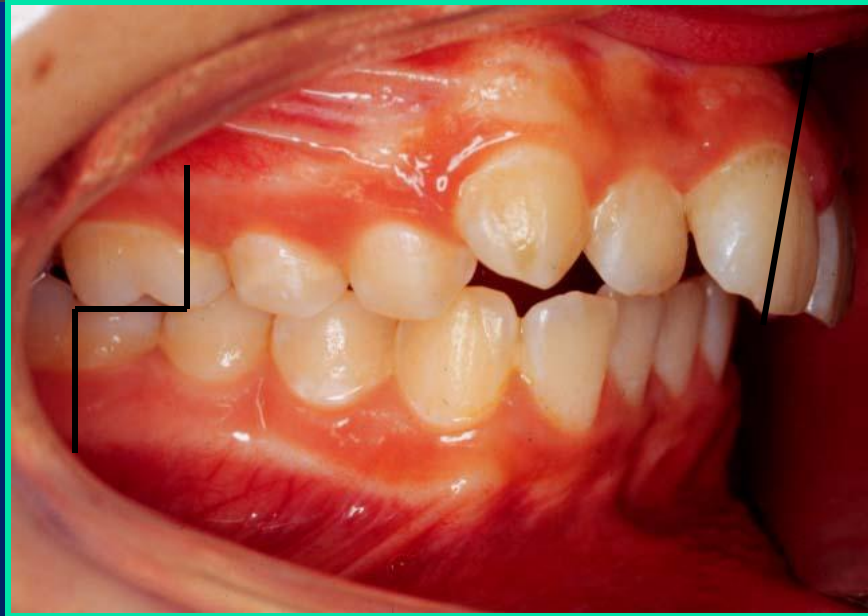
II класс – первый постоянный моляр нижней челюсти расположен позади условной линии нейтрального соотношения



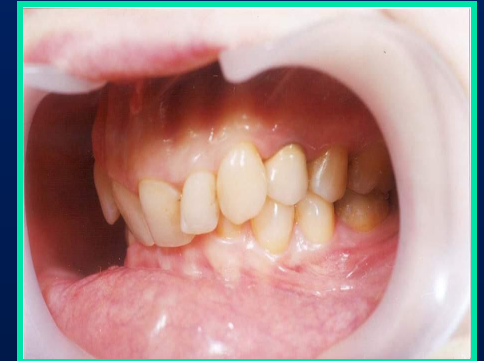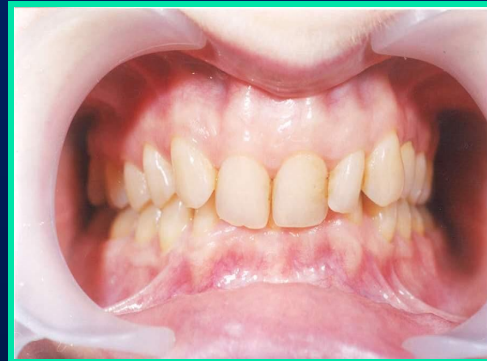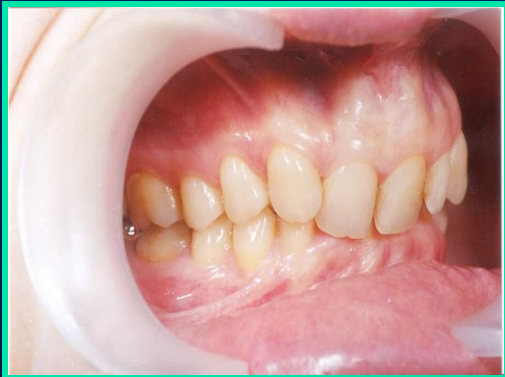1 подкласс – протрузия верхних резцов

Классификация Е.Н. Angle (1889)

II класс – первый постоянный моляр нижней челюсти расположен позади условной линии нейтрального соотношения



2 подкласс – ретрузия верхних резцов



- Аномалии прикуса II класса;
- Прогнатия;
- Прогнатический прикус;
- Дистальный прикус;
- Дистальная окклюзия;
- Постериальный прикус
- Верхнечелюстная макрогнатия;
- Нижнечелюстная микрогнатия;
- Мандибулярная ретрогнатия и т.п.



Бетельман А.И., 1965

Дистальный прикус


**1-я форма:
нижняя
микрогнатия**

**2-я форма:
верхняя
макрогнатия**

**3-я форма:
нижняя
микрогнатия
верхняя
макрогнатия**

**4-я форма:
Дистальный
прикус с
компрессией
боковых
участков и
протрузией
передних
зубов**

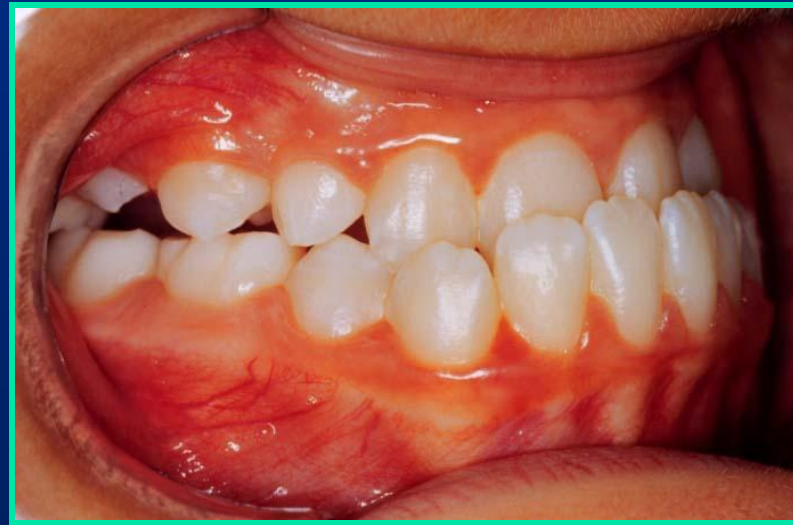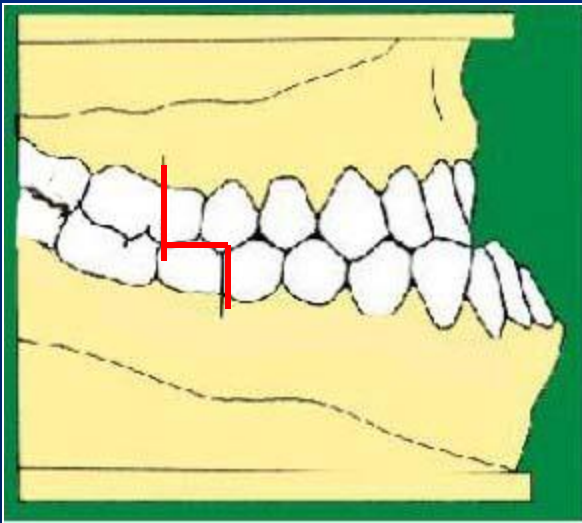
Классификация Ю.М. Малыгина



1. Без деформации зубных дуг;
2. При боковом смещении нижней челюсти в привычной окклюзии;
3. При тесном положении верхних передних зубов, сужении зубных дуг и нормальной их длине;
4. При удлинении верхнего зубного ряда, протрузии верхних резцов с тремами, без сужения зубных дуг;
5. При удлинении верхнего зубного ряда, протрузии верхних резцов с тремами и сужении зубных дуг;
6. При удлинении верхней и иногда нижней зубной дуги, протрузии верхних передних зубов и их тесном положении, сужении зубных дуг;
7. При асимметрии зубных дуг и одностороннем укорочении и расширении зубной дуги с противоположной стороны, протрузии резцов с одной стороны и ретрузии с другой стороны зубной дуги;
8. При укорочении зубных дуг, ретрузии верхних медиальных резцов и ретрузии латеральных резцов и нормальной ширине зубных дуг;
9. При укорочении и сужении зубных дуг и ретрузии всех резцов.

Классификация Е.Н. Angle (1889)

III класс – первый постоянный моляр нижней челюсти расположен впереди условной линии нейтрального соотношения



- Аномалии прикуса III класса;
- Прогения (истинная, ложная);
- Прогенический прикус;
- Мезиальный прикус;
- Мезиальная окклюзия;
- Верхнечелюстная микрогнатия;
- Нижнечелюстная макрогнатия
- Максиллярная ретрогнатия и т.п.



Недостатки классификации Энгля

- первые постоянные моляры челюстей не всегда занимают постоянное положение в челюсти;
- характеризует только аномалии прикуса в мезиально-дистальном направлении;
- затрагивает только морфологические аспекты;
- под цифровыми обозначениями Энгль описывает топографию боковых сегментов;
- нумерация подклассов при втором классе автором сделана произвольно.

Классификация E.H. Angle (1889)

7 видов аномалий положения отдельных зубов:

1. Лабиальное;
2. Лингвальное;
3. Медиальное;
4. Дистальное;
5. Тортоаномалия;
6. Инфраокклюзия;
7. супраокклюзия

Симоновский период

Отражена взаимосвязь формы лица и вида прикуса

Simon (1919) – аномалии положения зубов и прикуса рассмотрены в декартовой системе координат и построена на изучении пространственного расположения зубов, зубных рядов и челюстей по отношению к лицевому скелету в орбитальной, франкфуртской и сагиттальной плоскостях. Для диагностики требуется использование гнатостата.

Автор выделял 24 основные разновидности аномалий прикуса.

Симоновский период

Отражена взаимосвязь формы лица и вида прикуса

P. Simon, 1919

1. Аномалий положения отдельных зубов:
вестибулярное; оральное;
мезиальное; дистальное;
поворот зуба вокруг оси.

2. Аномалии зубных рядов:
контракция, дистракция
протракция, ретракция,
аттракция (выше), абстракция (ниже)

Боннский период

Выдвинут биогенетический принцип для глубокого понимания этиологии и патогенеза аномалий

Классификации Kantorowicz (1932); Korkaus (1939)

По этиологическим признакам Kantorowicz выделял аномалии:

- эндогенные, обусловленные наследственными факторами (*прогения, глубокий прикус, диастема*)
- экзогенные, обусловленные неблагоприятным влиянием окружающей среды (*сужение, искривление альвеолярного отростка, искривление тела челюсти, задержка роста челюстей связанная с потерей зубов*)

Korkaus (1939) выделял аномалии:

- эндогенные;
- экзогенные;
- сочетанные.

Шварцевский период

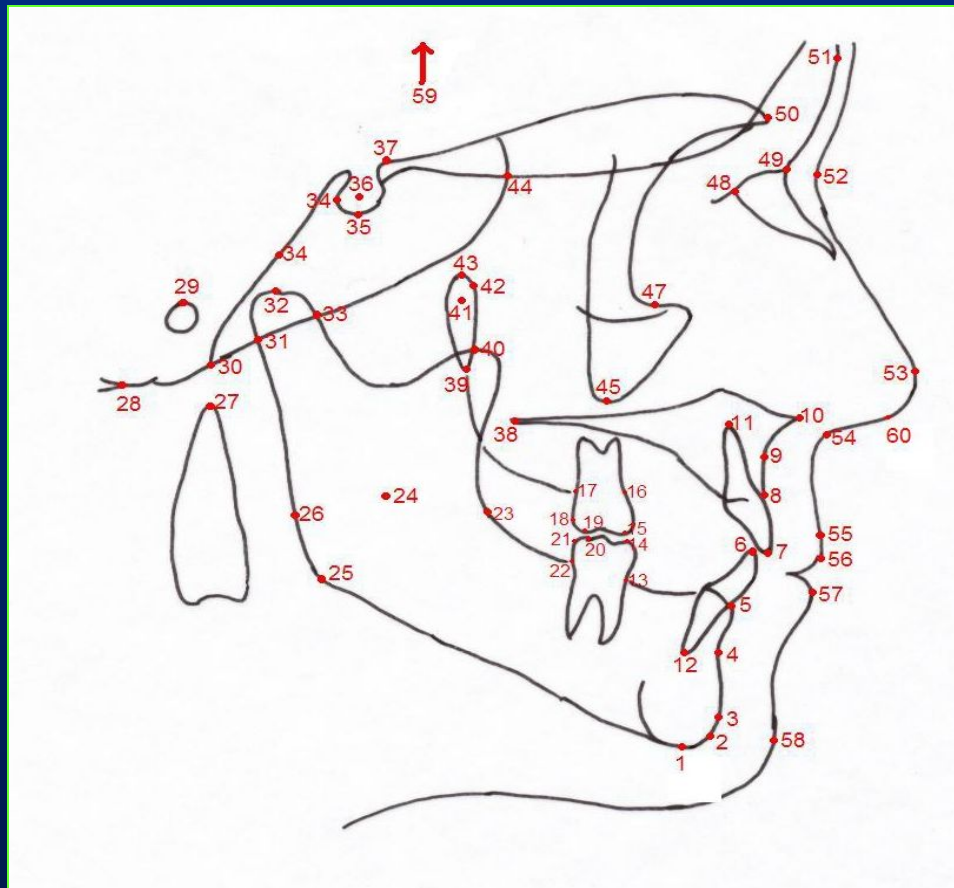
Морфоэстетическая дифференциальная диагностика
аномалий

Классификация Schwarz (1951) основана на исследовании телерентгенограмм и включает в себя:

- зубоальвеолярные
- гнатические
- сочетанные формы

Шварцевский период

Морфоэстетическая дифференциальная диагностика
аномалий



**Некоторые
антропометрические
точки рекомендуемые
для использования при
различных методах
анализа
телерентгенограмм в
боковой проекции**

Д.А. Калвелис, 1957.

I. Аномалии отдельных зубов

1. Аномалии числа зубов:

- а) адентия – частичная или полная;
- б) сверхкомплектные зубы.

2. Аномалии величины и формы зубов:

- а) гигантские зубы; б) шипообразные зубы; в) уродливые формы зубов; г) зубы Гетчинсона, Фурнье.

3. Аномалии структуры твердых тканей зубов:

- а) гипоплазия зубных коронок.

4. Нарушения процессов прорезывания зубов:

- а) преждевременное, б) запоздалое.

Д.А. Калвелис, 1957.

II. Аномалии зубных рядов

1. Нарушения образования зубных рядов

1. Аномалии положения отдельных зубов

а) губно-щечное прорезывание зубов; б) небно-язычное прорезывание зубов;
в) мезиальное прорезывание зубов; г) дистальное прорезывание зубов;
д) низкое положение (инфраокклюзия); е) высокое положение (супраокклюзия);
ж) поворот зуба (тортоаномалия); з) транспозиция зубов;
и) дистопия верхних клыков.

2. Скученное положение зубов;

3. Тремы между зубами (диастема)

2. Аномалии формы зубных рядов:

а) суженный зубной ряд; б) седлообразно сдавленный зубной ряд
в) V-образная форма зубного ряда; г) четырехугольный зубной ряд;
д) асимметричный зубной ряд.

Д.А. Калвелис, 1957.

III. Аномалии прикуса

1. Сагиттальные аномалии прикуса:
2. Трансверсальные аномалии прикуса:
3. Вертикальные аномалии прикуса:

Классификация ВОЗ

Аномалии величины челюстей

1. Макрогнатия верхней челюсти (*верхнечелюстная гиперплазия*)
2. Макрогнатия нижней челюсти (*нижнечелюстная гиперплазия*)
3. Макрогнатия обеих челюстей
4. Микрогнатия верхней челюсти (*верхнечелюстная гипоплазия*)
5. Микрогнатия нижней челюсти (*нижнечелюстная гипоплазия*)
6. Микрогнатия обеих челюстей

Классификация ВОЗ (продолжение)

Аномалии положения челюстей относительно основания черепа

1. *Асимметрия (кроме гемифациальной атрофии или гипертрофии, односторонней мышечковой гиперплазии)*
2. Нижнечелюстная прогнатия
3. Верхнечелюстная прогнатия
4. Нижнечелюстная ретрогнатия
5. Верхнечелюстная ретрогнатия

Классификация ВОЗ (продолжение)

Аномалии соотношения зубных дуг

1. Дистальная окклюзия
2. Медиальная окклюзия
3. Чрезмерное перекрытие (*горизонтальный перекрывающий прикус*)
4. Чрезмерный перекрывающий прикус (*вертикальный перекрывающий прикус*)
5. Открытый прикус
6. Перекрестный прикус боковых зубов
7. Лингвоокклюзия боковых зубов нижней челюсти



Классификация ВОЗ (продолжение)

Аномалии положения зубов

1. Скученность (включая черепицеобразное положение)
2. Перемещение
3. Поворот
4. Промежутки между зубами (включая диастему)
5. Транспозиция

Недостатки классификации:

- сочетание корней слов разных языков (латинского *pro-* *вперед* и греческого *gnatos-* *челюсть*) с точки зрения филологии не верно
- нецелесообразно добавление к указанным терминам русских слов

Классификация ММСИ

1. Аномалии зубов

- 1.1. Аномалии формы зуба
- 1.2. Аномалии структуры твердых тканей зуба.
- 1.3. Аномалии цвета зуба.
- 1.4. Аномалии размера зуба (высоты, ширины, толщины)
 - 1.4.1. Макродентия
 - 1.4.2. Микродентия
- 1.5. Аномалии количества зубов
 - 1.5.1. Гиперодонтия (при наличии сверхкомплектных зубов)
 - 1.5.2. Гиподонтия (адентия зубов – полная или частичная)
- 1.6. Аномалии прорезывания зубов
 - 1.6.1. Раннее прорезывание
 - 1.6.2. Задержка прорезывания (ретенция)
- 1.7. Аномалии положения зубов (в одном, двух, трех направлениях)
*Вестибулярное; оральное; мезиальное; дистальное;
супраположение; инфраположение; тортоаномалия; транспозиция.*

Классификация ММСИ *(продолжение)*

2. Аномалии зубного ряда

2.1. Нарушение формы.

2.2. Нарушение размера.

2.2.1. В трансверсальном направлении (сужение, расширение)

2.2.2. В сагиттальном направлении (удлинение, укорочение).

2.3. Нарушение последовательности расположения зубов.

2.4. Нарушение симметричности положения зубов.

2.5. Нарушение контактов между смежными зубами (скученное или редкое положение)

Классификация ММСИ *(продолжение)*

3. Аномалии челюстей и их отдельных анатомических частей

3.1. Нарушение формы.

3.2. Нарушение размера.

3.2.1. В трансверсальном направлении (*сужение, расширение*)

3.2.2. В сагиттальном направлении (*удлинение, укорочение*).


3.2.3. В вертикальном направлении (*увеличение, уменьшение высоты*)

3.2.4. Сочетанные по 2 и 3 направлениям.

3.3. Нарушение взаиморасположения частей челюстей.

3.4. Нарушение положения челюстных костей.

Классификация Л.С. Персина




Прикус - это смыкание зубных рядов, определяемое при привычном, статическом положении нижней челюсти.

В зависимости от вида смыкания зубных рядов (окклюзии) или её отсутствия (дизокклюзии) рассматривается:

- > физиологическая окклюзия
- > аномальная окклюзия

Ведущий фактор диагностики –
смыкание зубных рядов

ОККЛЮЗИЯ



**Физиологическая окклюзия -
это множественное смыкание зубов-
антагонистов при привычном
статическом положении нижней
челюсти**

**Прикус является физиологическим только тогда,
когда созданы условия для нормального
функционирования мышц
челюстно-лицевой области,
височно-нижнечелюстных суставов и пародонта.**



Классификация построена в

одном ключе:

в основе - вид смыкания зубных рядов (наличие окклюзии - физиологической или аномальной или её отсутствие - дизокклюзия).

Классификация Л.С. Персина

1. Аномалии окклюзии зубных рядов.

1.1. В боковом участке.

1.1.1. По сагиттали: дистальная (дисто) окклюзия
мезиальная (мезио) окклюзия.

1.1.2. По трансверсали: перекрестная окклюзия

- вестибулоокклюзия;
- палатоокклюзия;
- лингвоокклюзия.

1.2. Во фронтальном участке.

1.2.1. Дизокклюзия

по сагиттали: в результате протрузии или ретрузии резцов

по вертикали: вертикальная резцовая (без резцового перекрытия)

глубокая резцовая (с глубоким резцовым перекрытием)


1.2.2. Глубокая резцовая окклюзия

Классификация Л.С. Персина *(продолжение)*

2. Аномалии окклюзии пар зубов-антагонистов.

- 2.1. По сагиттали.
- 2.2. По вертикали.
- 2.3. По трансверсали.


Диагностическая схема Ю.М. Малыгина




Направление	Позиция нижней зубной дуги относительно верхней	Вид прикуса
Сагиттальное (переднезаднее)	Передняя Средняя Задняя	Мезиальный Нейтральный Дистальный
Вертикальное (верхненижнее)	Нижняя Средняя Верхняя	Открытый Нейтральный Дистальный
Трансверсальное (левоправое)	Внешняя Средняя Внутренняя	Вестибулоперекрестный Нейтральный Лингвоперекрестный

Классификации аномалий челюстно-лицевой области

Диагностическая схема Л.П. Григорьевой



Зубы / Направление	Передние	Боковые
Сагиттальное	Прогнатический Прогенический Бипрогнатический Опистогнатический	Мезиальный Нейтральный Дистальный
Вертикальное	Глубокий Открытый	Открытый
Трансверсальное	Перекрестный	Перекрестный Латерогенический Латерогнатический



Предложенные классификации помогают поставить лишь предварительный диагноз. Дифференциальный диагноз ставится на основе комплексных методов исследования с учетом достижений современной науки и практики. Термины и понятия, предложенные различными специалистами вполне пригодны для указания некоторых положений в диагностике, но не являются окончательным диагнозом.

Благодарю за внимание.