Анатомия венозной системы

Профессор Чаиркин И. Н

ФУНКЦИОНАЛЬНОЕ ЗНАЧЕНИЕ ВЕНОЗНОЙ СИСТЕМЫ

1. Транспорт крови от органов;
2. Перераспределение крови в организме;
3. Эвакуация от органов продуктов метаболизма;
4. Циркуляция лимфоцитов и инкретов эндокринных желез, обеспечивающих иммунологический надзор;
5. Возврат крови к сердцу;
6. Стенка вен является обширной рефлексогенной зоной;
7. Венозные сосуды являются одним из путей распространения опухолевого и инфекционного процессов.

Строение стенки сосудов

- **Внутренняя – tunica intima** – выстлана эндотелием, под которым лежат субэндотелий и внутренняя эластическая мембрана.
- **Средняя – tunica media** – состоит из гладкомышечных волокон, миоцитов, чередующихся с эластическими волокнами.
- **Наружная – tunica externa** – состоит из соединительнотканных волокон.

Отличительной особенностью венозного сосуда является:

- отсутствие внутренней и наружной эластической мембран
- меньшая толщина мышечного слоя
- Наличие клапанов

Факторы, способствующие току крови по венам

- давление крови со стороны артериальной системы
- присасывающее действие правого предсердия во время диастолы
- дыхательные движения грудной клетки и отрицательное давление в плевральной полости при вдохе
- сокращение собственного мышечного слоя вен
- клапаны вен
- сокращение мышц, между которыми проходят вены (особенно на конечностях)
- пульсация артерий, расположенных в общих с венами фасциальных узлах

Клапаны вен и расположение сосудисто–нервных пучков в фасциальных узлах

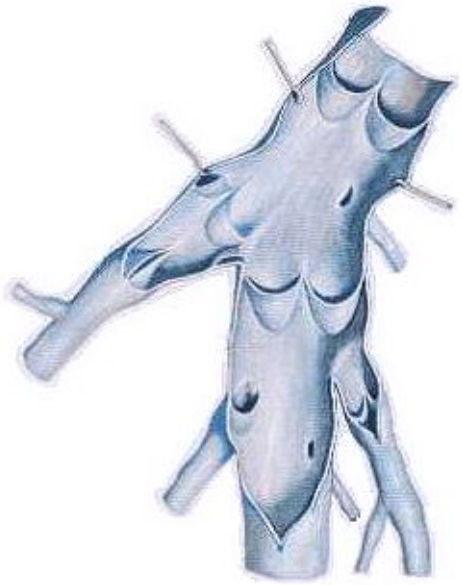

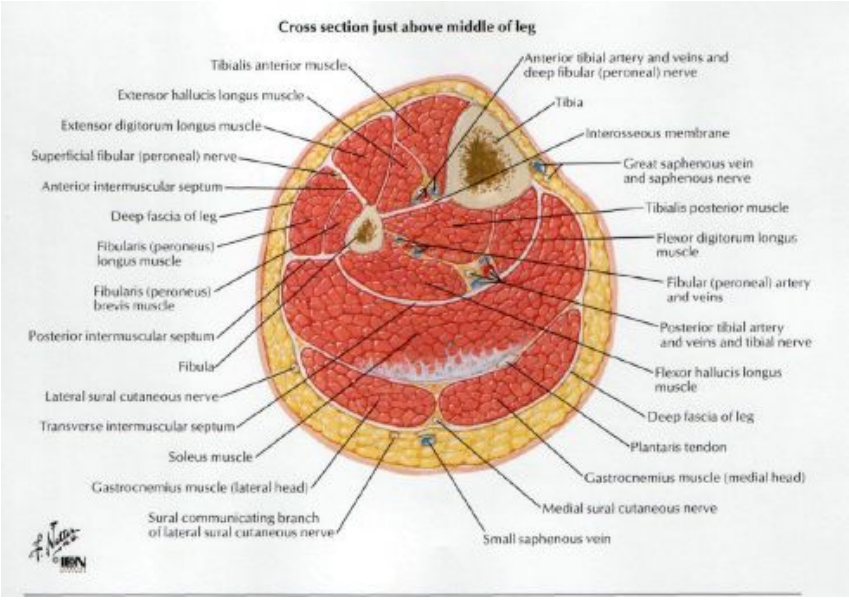

Три крупные венозные системы

- Система верхней полой вены
- Система нижней полой вены
- Система воротной вены

Система верхней и нижней полых вен

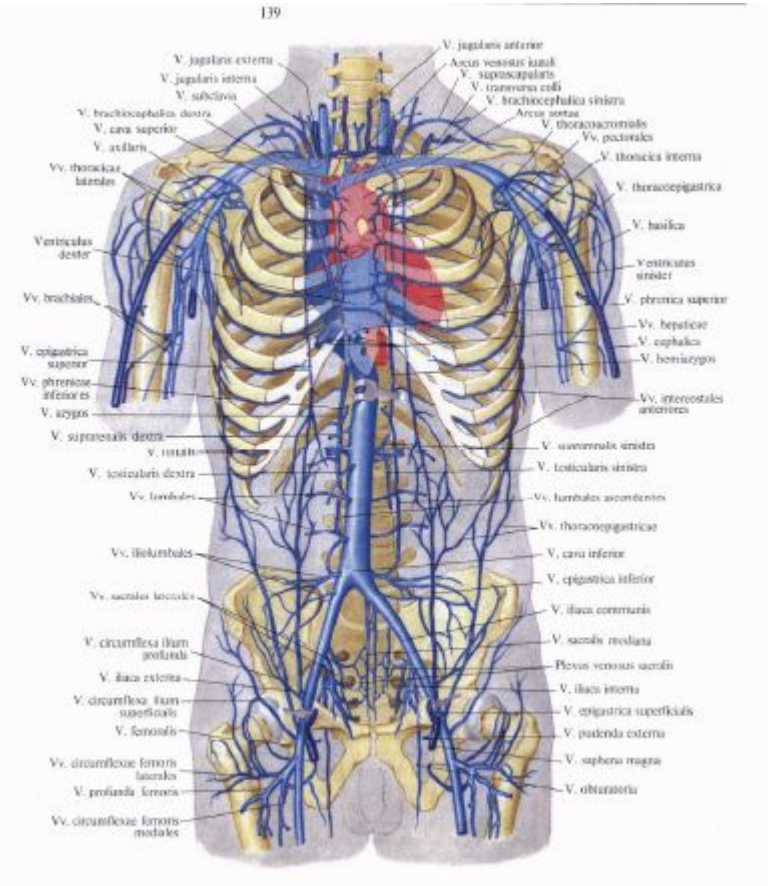

Верхняя полая вена, Vena cava superior, представляет собой толстый (около 2,5 см), но короткий (5-6 см) ствол, располагающийся справа и несколько сзади восходящей аорты.

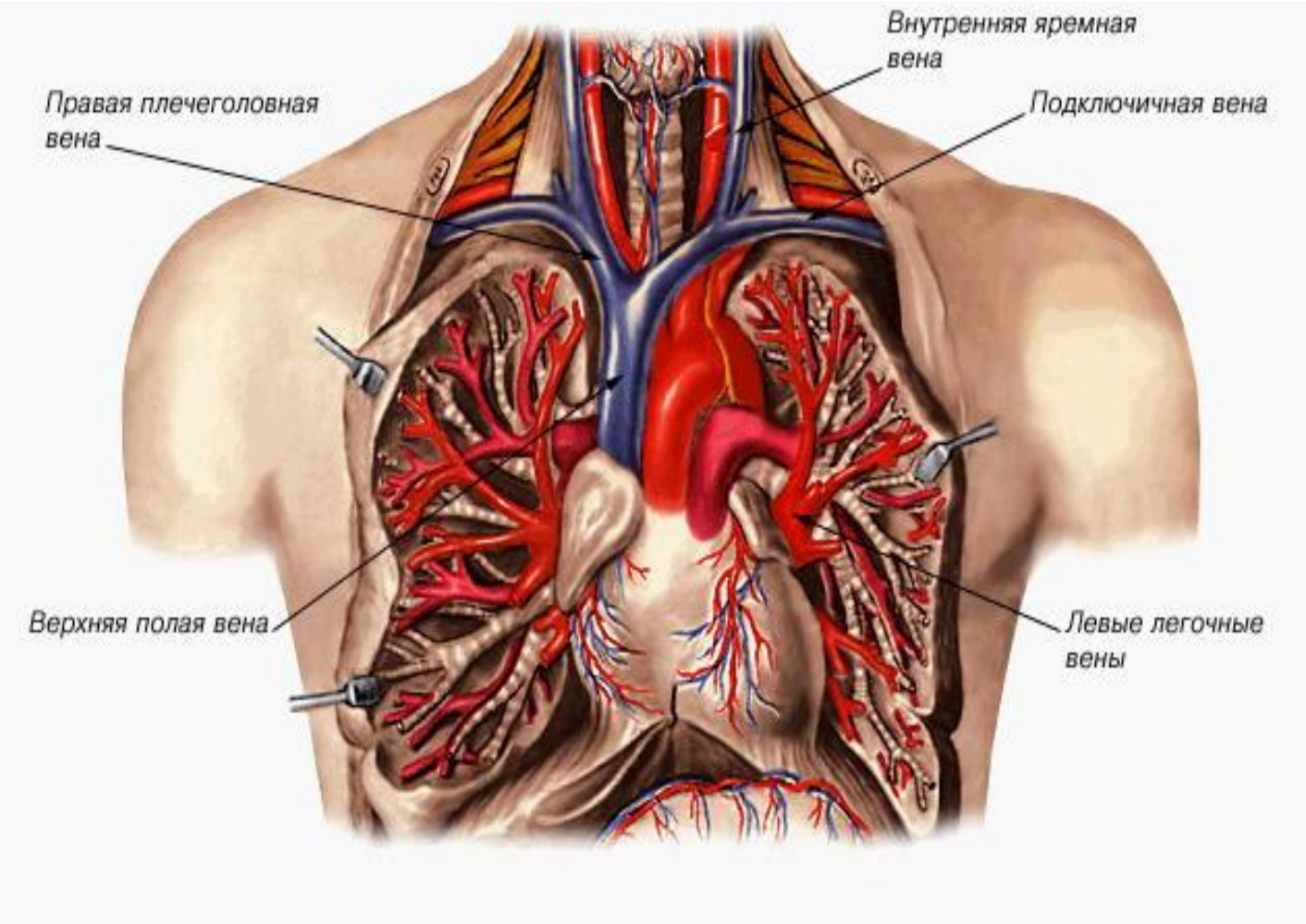

Верхняя полая вена образуется при слиянии **правой и левой плечеголовной вены** (vv. brachiocephalicae dextra et sinistra) позади места соединения I правого ребра с грудиной.

На уровне верхнего края III ребра верхняя полая вена впадает в правое предсердие.

Формирование верхней полой вены

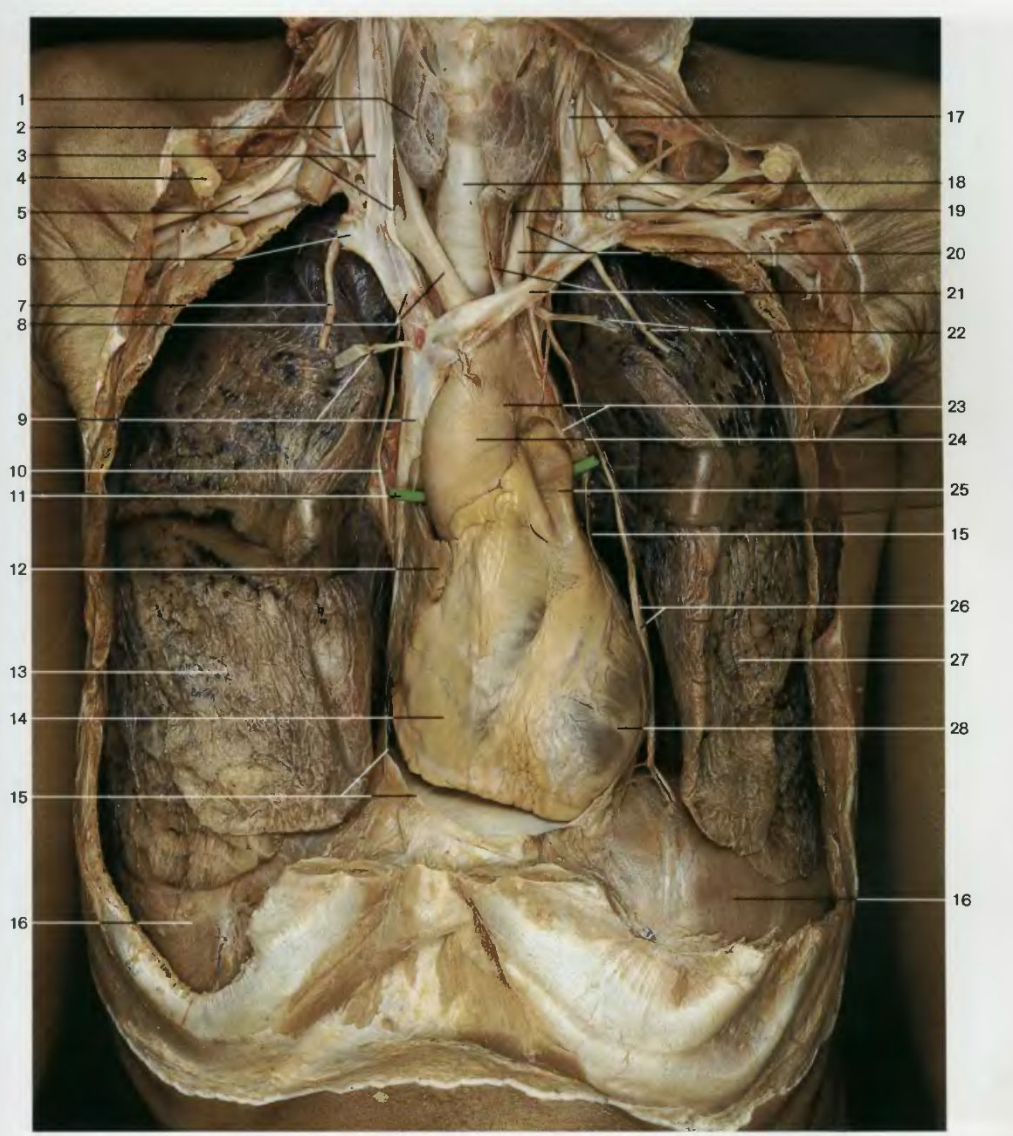

Органы грудной клетки, расположение сердца и срединного средостения (вид спереди). Передняя стенка грудной клетки, реберная плевра и перикард удалены, легкие слегка отодвинуты

Плечеголовные вены

Каждая **плечеголовная вена (правая и левая)**, *vv. brachiocephalicae (dextra et sinistra)*, образуются в результате слияния:

- **внутренней яремной вены** и
- **подключичной вены**.

Место соединения подключичной вены с внутренней яремной называют венозным углом.

В венозный угол впадает грудной лимфатический проток с обеих сторон.

Формирование плечеголовных вен (путем слияния внутренней яремной и подключичной вен)

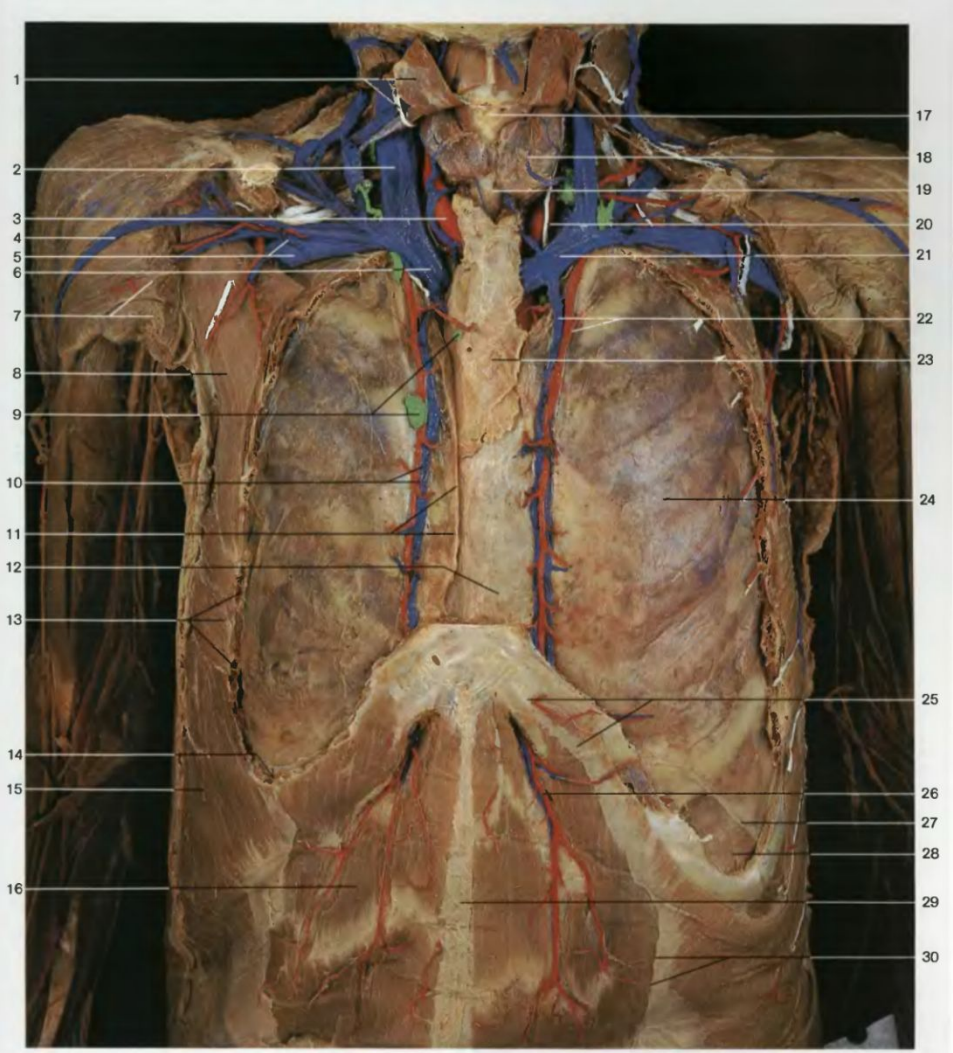

Органы грудной клетки, переднее средостение и плевра. Ребра, ключица и грудина частично удалены. Красный = артерии; голубой = вены; зеленый = лимфатические узлы и сосуды

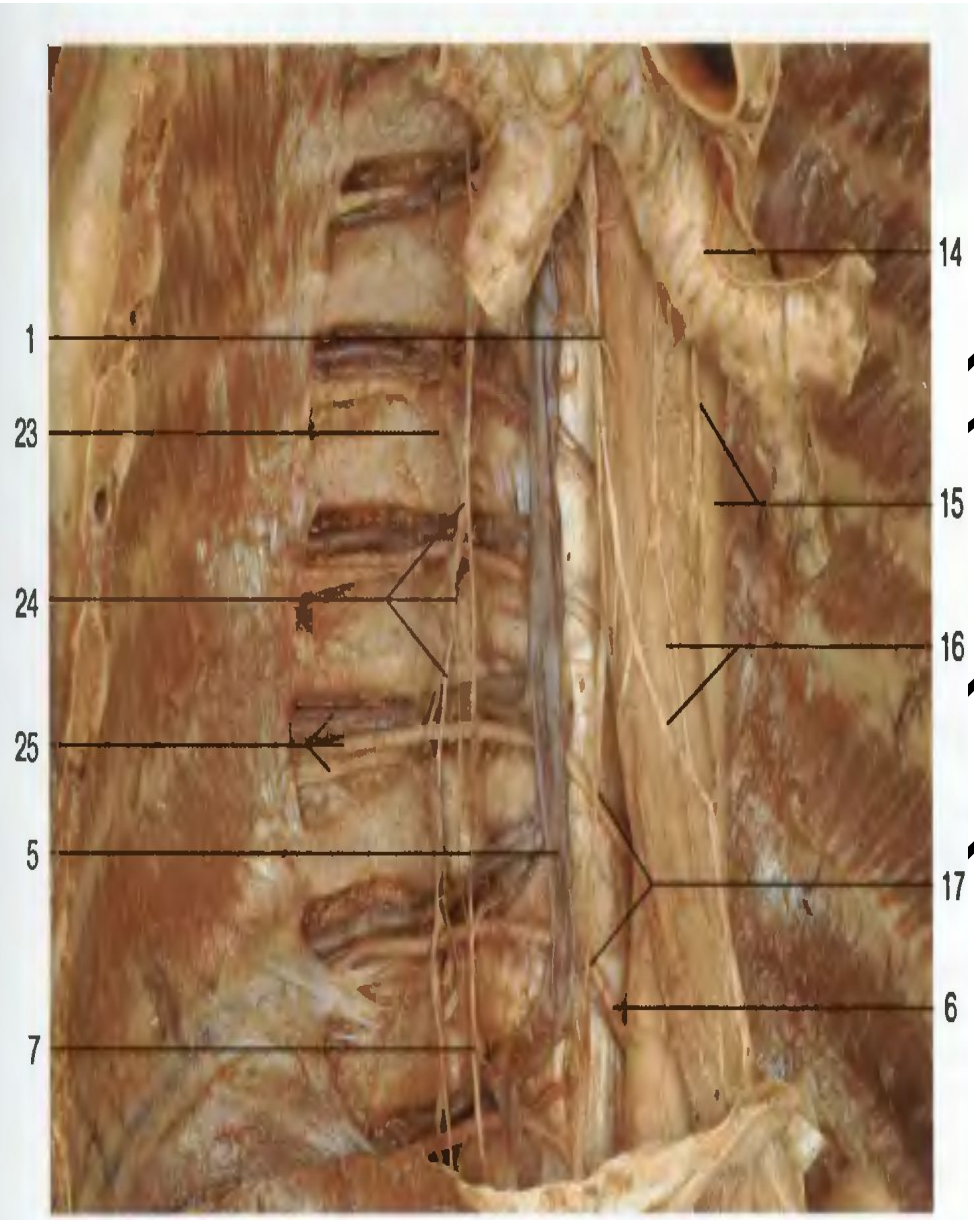

Нижний сегмент заднего средостения (вид спереди)

На уровне IV грудного позвонка в верхнюю полую вену впадает **непарная вена(v. Azygos)**, расположенная справа от позвоночника.

В непарную вену впадают:

- правые межреберные вены
- *Правая верхняя межреберная вена* (v. intercostalis superior dextra), образующаяся из слияния верхних трех правых межреберных вен.
- вены наружных и внутренних позвоночных сплетений (*plexus venosi vertebrales externi et interni*) и
- вены, выносящие кровь из органов средостения (*vv. Mediastinales),* от перикарда(*vv. Pericardiacae),* пищевода (*vv. Esophageales),* бронхов (vv. Bronchiales).

- полунепарная вена (v. Hemiazygos), принимающая в себя:
  - нижние левые межреберные вены,
  - добавочную полунепарную вену

Притоки верхней полой вены

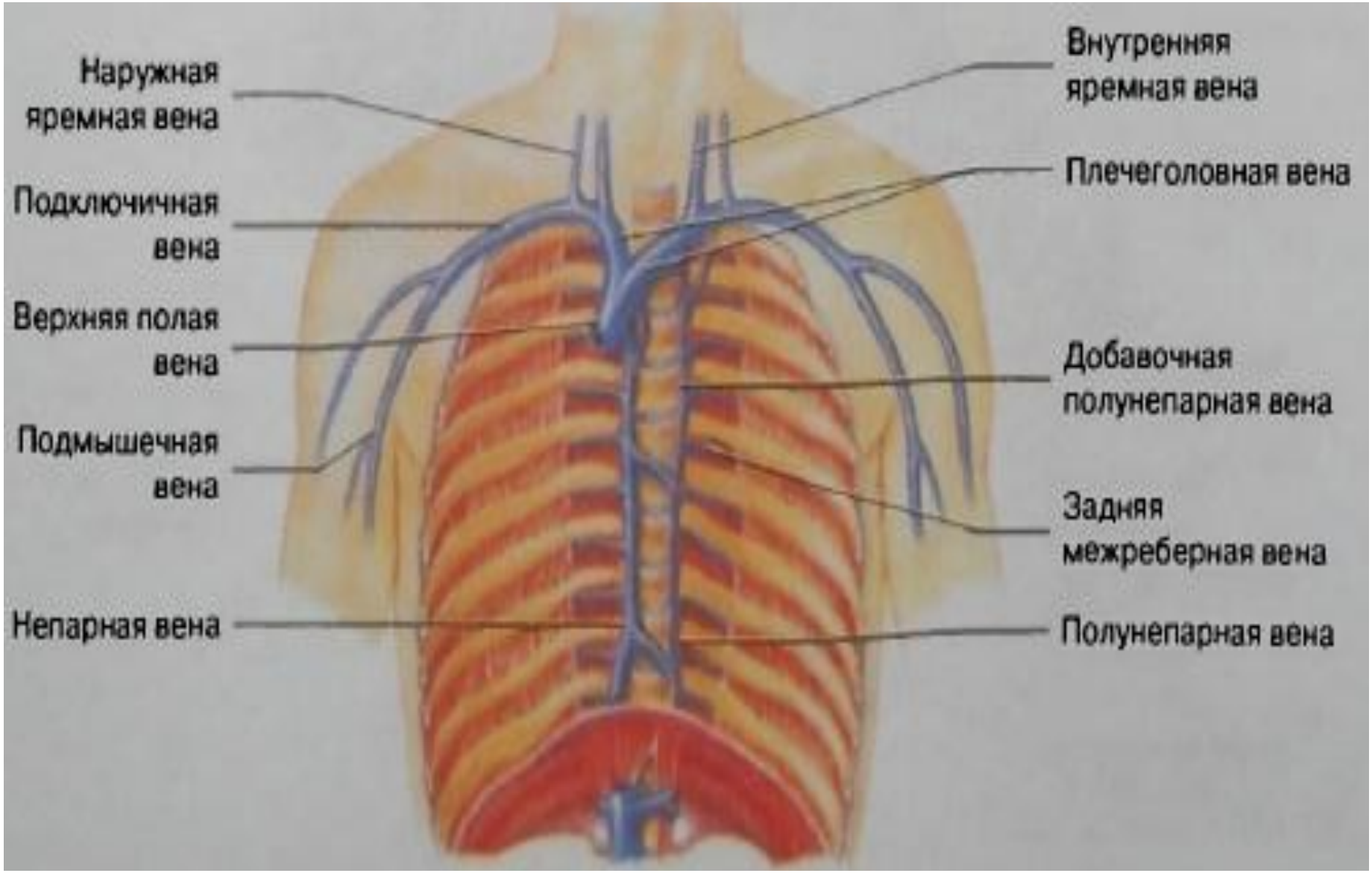

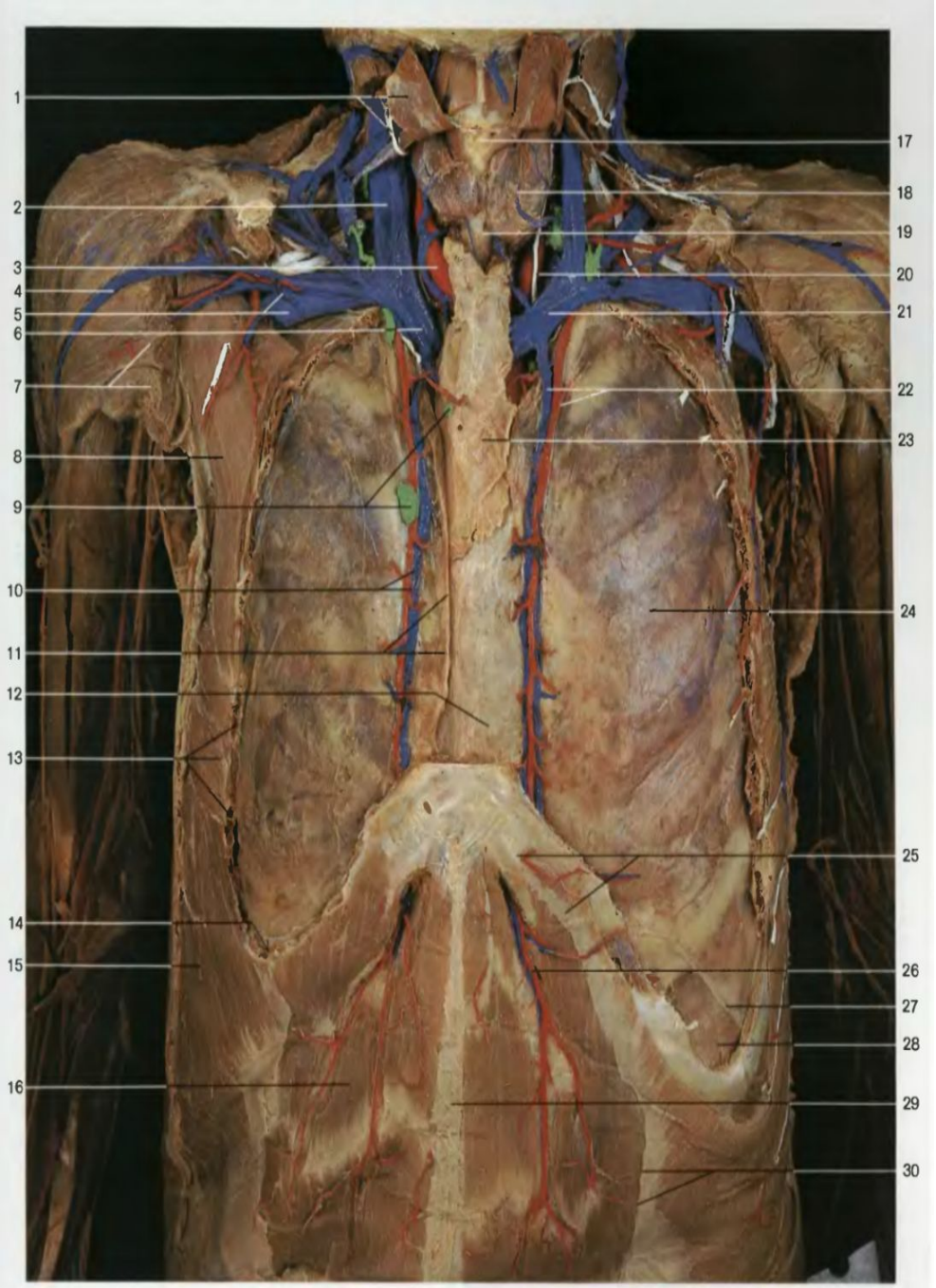

Органы грудной клетки, переднее средостение и плевра. Ребра, ключица и грудина частично удалены. Красный = артерии; голубой = вены; зеленый = лимфатические узлы и сосуды

В плечеголовные вены впадают:

- вены щитовидной железы (vv. thyroideae inferiores и v. thyroidea ima),
- вены позвоночного столба (vv. vertebrales, cervicales et thoracicae internae),
- нижняя гортанная вена, *v. laryngea inferior*, приносящая кровь от гортани,
- вены вилочковой железы и средостения.

Внутренняя яремная вена, *v. jugularis interna*, — крупный сосуд, начинается у яремного отверстия (*foramen jugulare*) и проходит в составе сосудисто-нервного пучка шеи вместе с общей сонной артерией и блуждающим нервом.

Вены, впадающие во внутреннюю яремную вену подразделяются на:

- **внутричерепные**
- **внечерепные**.

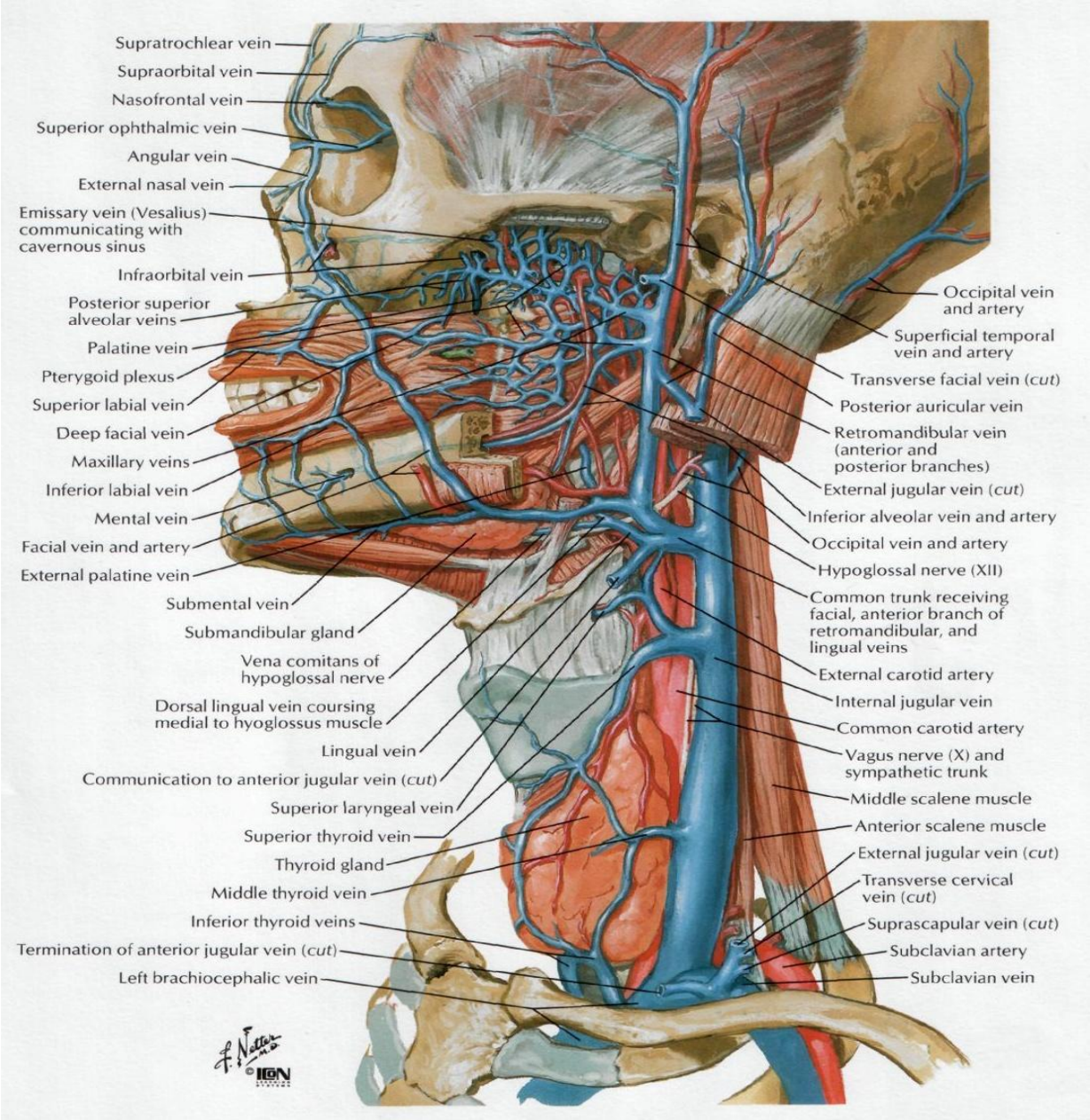
Supratrochlear vein
Supraorbital vein
Nasofrontal vein
Superior ophthalmic vein
Angular vein
External nasal vein
Emissary vein (Vesalius) communicating with cavernous sinus
Infraorbital vein
Posterior superior alveolar veins
Palatine vein
Pterygoid plexus
Superior labial vein
Deep facial vein
Maxillary veins
Inferior labial vein
Mental vein
Facial vein and artery
External palatine vein
Submental vein
Submandibular gland
Vena comitans of hypoglossal nerve
Dorsal lingual vein coursing medial to hyoglossus muscle
Lingual vein
Communication to anterior jugular vein (cut)
Superior laryngeal vein
Superior thyroid vein
Thyroid gland
Middle thyroid vein
Inferior thyroid veins
Termination of anterior jugular vein (cut)
Left brachiocephalic vein
Occipital vein and artery
Superficial temporal vein and artery
Transverse facial vein (cut)
Posterior auricular vein
Retromandibular vein (anterior and posterior branches)
External jugular vein (cut)
Inferior alveolar vein and artery
Occipital vein and artery
Hypoglossal nerve (XII)
Common trunk receiving facial, anterior branch of retromandibular, and lingual veins
External carotid artery
Internal jugular vein
Common carotid artery
Vagus nerve (X) and sympathetic trunk
Middle scalene muscle
Anterior scalene muscle
External jugular vein (cut)
Transverse cervical vein (cut)
Suprascapular vein (cut)
Subclavian artery
Subclavian vein
F. Netter M.D.
© IGN

К **внутричерепным притокам внутренней яремной вены** относят:

- синусы твердой оболочки головного мозга, sinus durae matris, и впадающие в них вены мозга, vv. cerebri,
- диплоические вены — от костей черепа, vv. diploicae,
- вены лабиринта — от внутреннего уха, vv. auditivae,
- верхняя и нижняя глазные вены, vv. ophtalmicae, собирающие кровь от глазничного органокомплекса и частично — полости носа и
- вены, собирающие кровь от оболочек головного мозга, vv. meningeae.

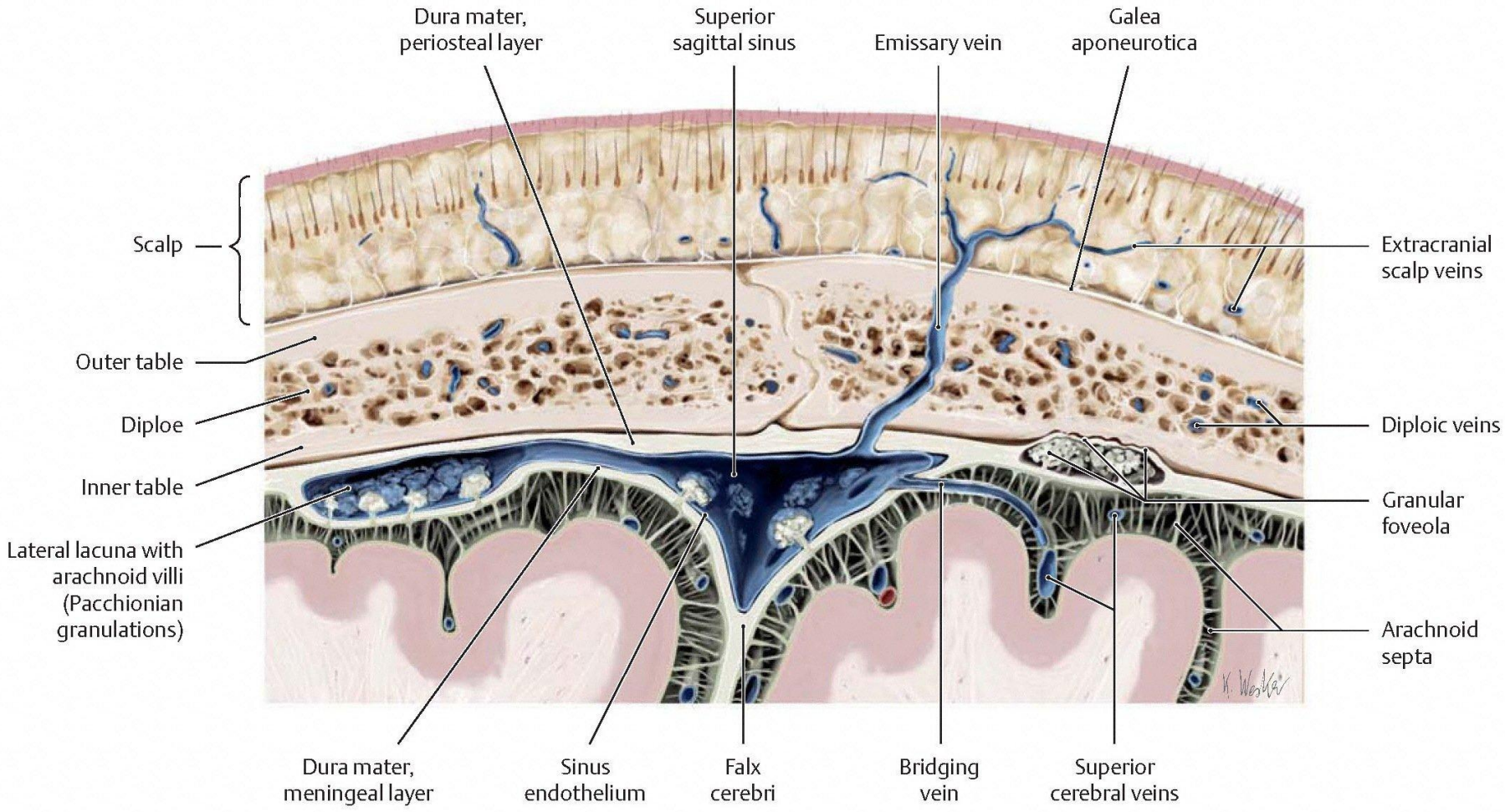
Dura mater, periosteal layer
Superior sagittal sinus
Emissary vein
Galea aponeurotica
Scalp
Extracranial scalp veins
Outer table
Diploe
Diploic veins
Inner table
Granular foveola
Lateral lacuna with arachnoid villi (Pacchionian granulations)
Arachnoid septa
Dura mater, meningeal layer
Sinus endothelium
Falx cerebri
Bridging vein
Superior cerebral veins

Диплоические вены (вены губчатого вещества костей свода черепа), vv. diploicae, лишены клапанов. Они залегают в каналах diploe, соединяются между собой и направляются преимущественно в сторону основания черепа. Одна часть vv. diploicae, пройдя через отверстия во внутренней пластинке костей черепа, вливается в синусы твердой мозговой оболочки, другая - через эмиссарные вены, vv. emissariae, соединяется с венами наружных покровов головы

Синусы твердой оболочки головного мозга

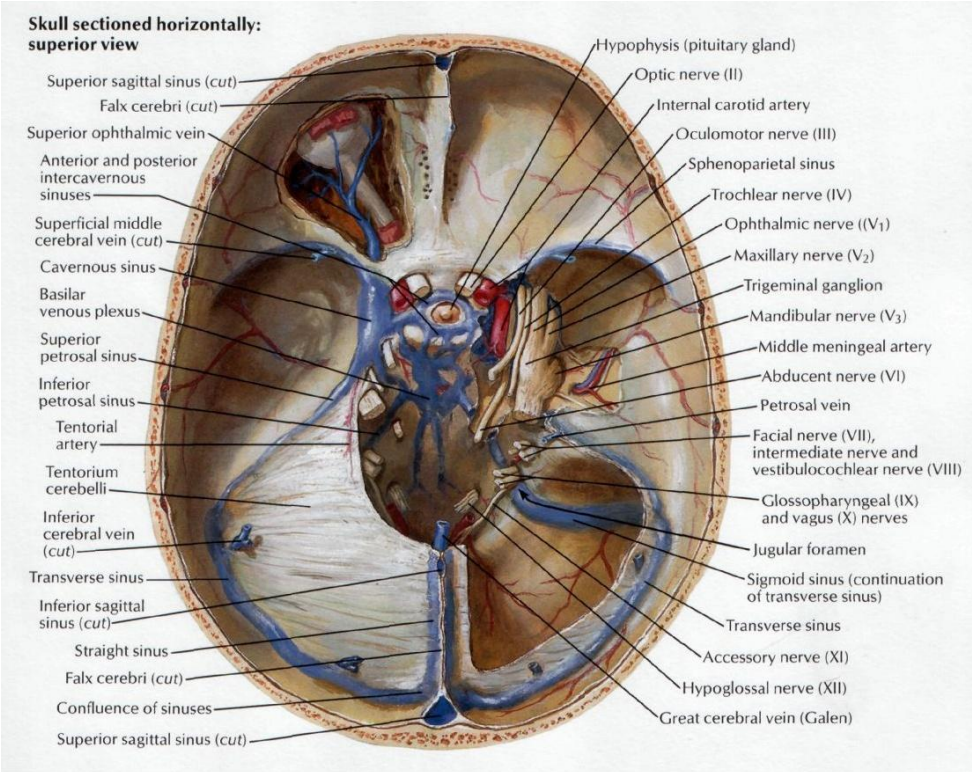

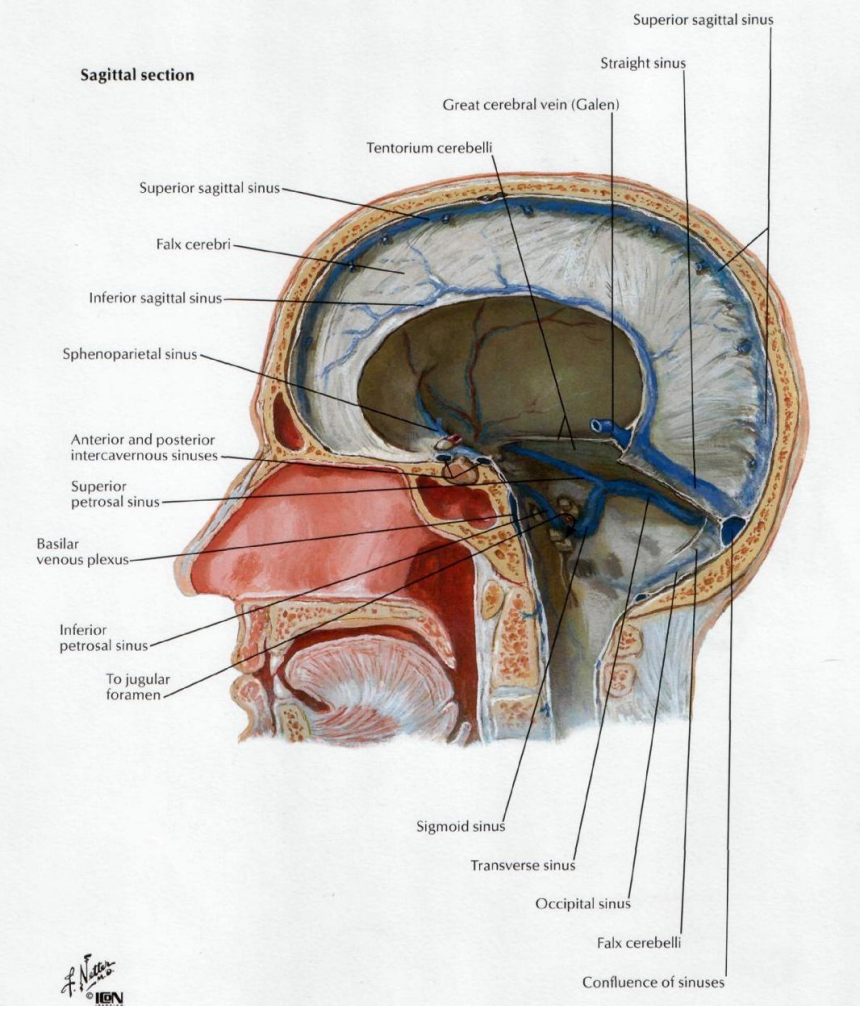

Синусы твердой мозговой оболочки

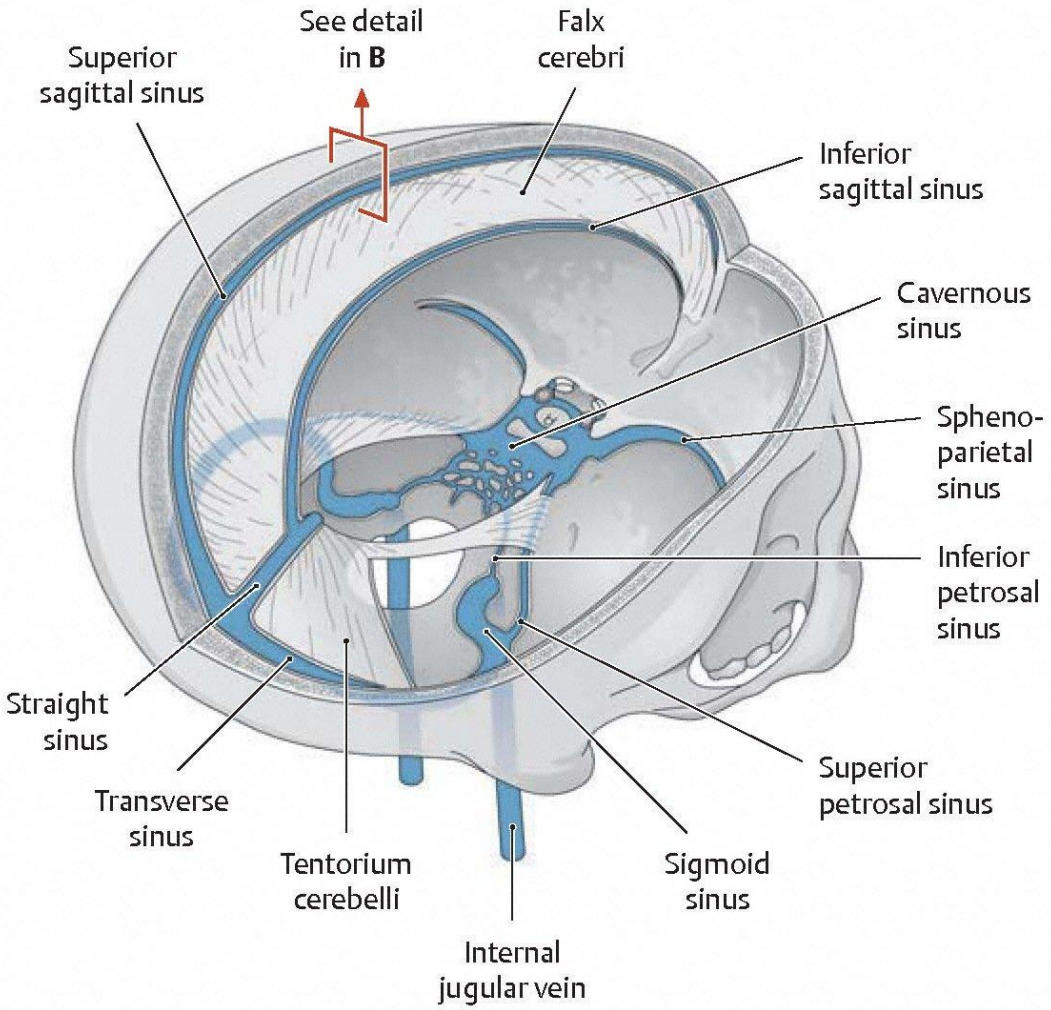

Глубокие вены мозга

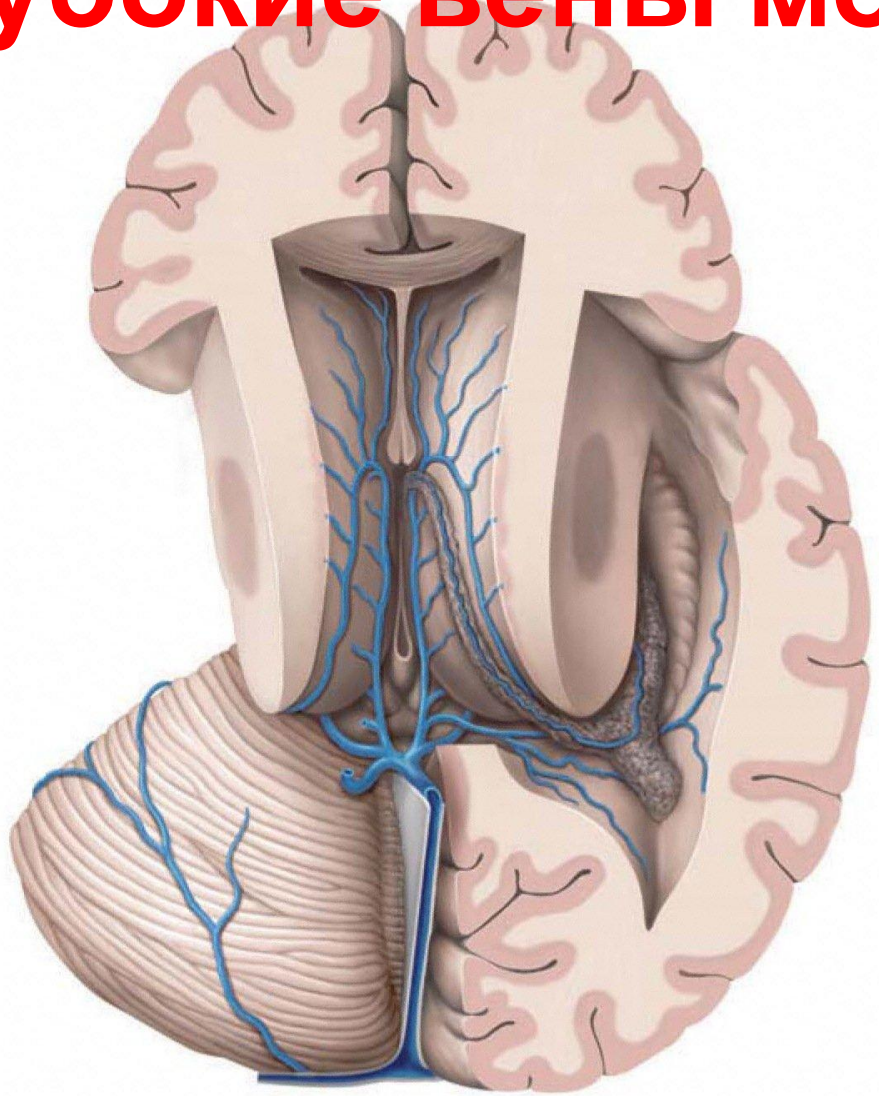

Глубокие и поверхностные вены мозга

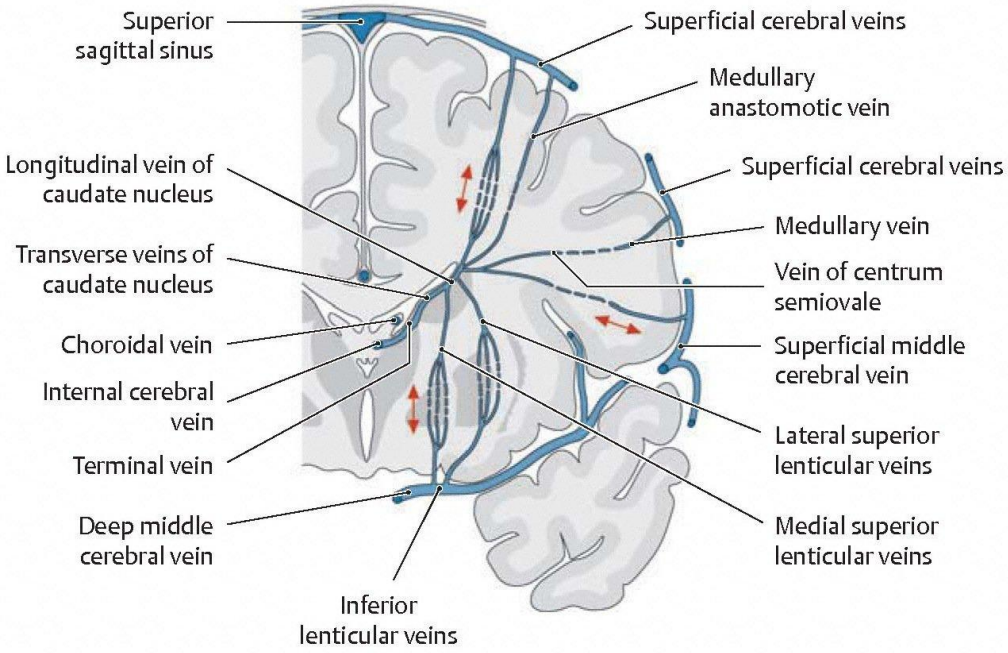

D Anastomoses between the superficial and deep cerebral veins
Transverse section through the left hemisphere, anterior view.

Illustrator: Markus Voll

pp. 258-259

Schuenke et al. THIEME Atlas of Anatomy • Head and Neuroanatomy
© THIEME 2007 • All rights reserved. Usage subject to terms of use. • www.thieme.com/taa

Thieme

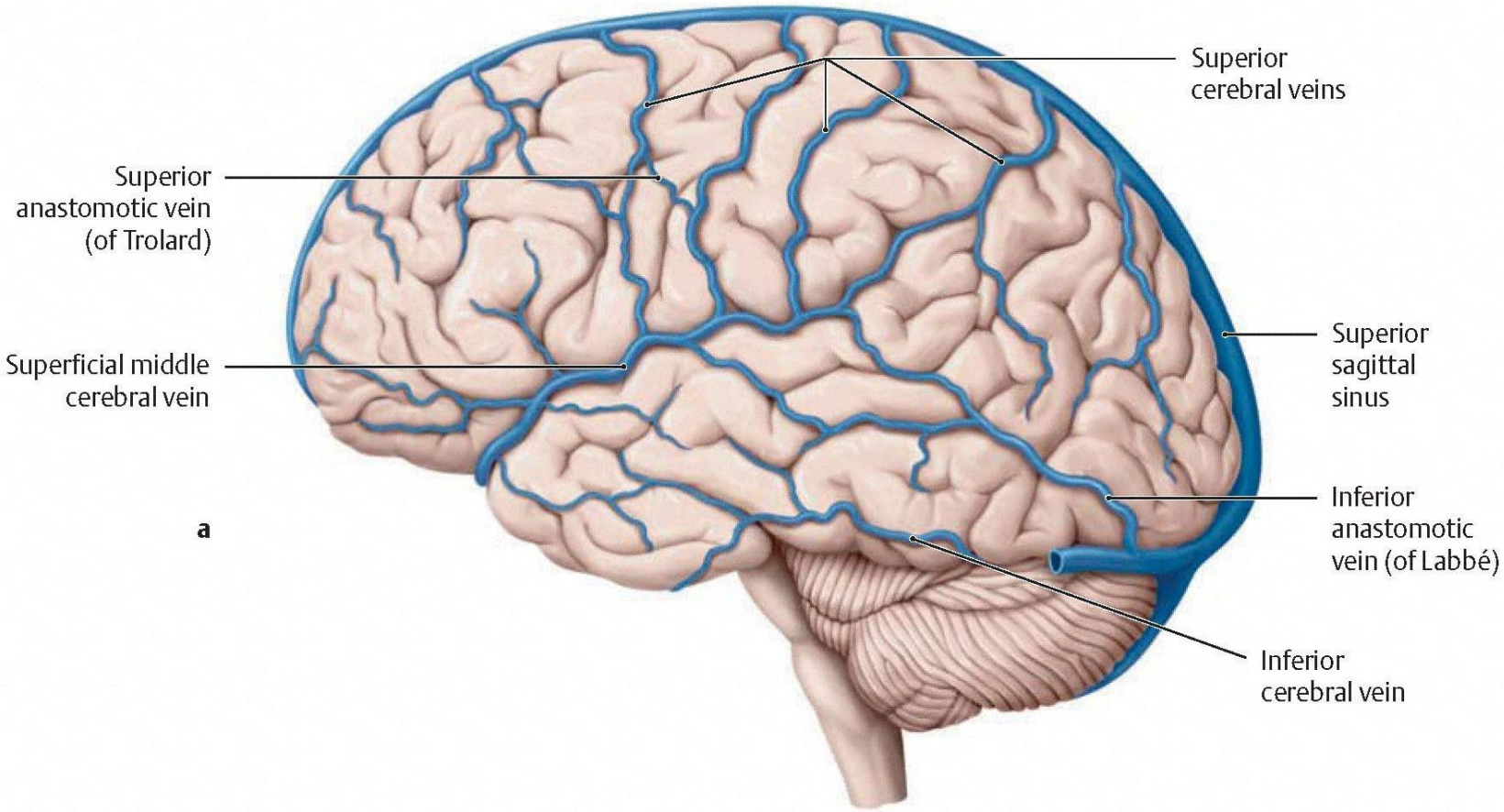
Superior cerebral veins
Superior anastomotic vein (of Trolard)
Superficial middle cerebral vein
Superior sagittal sinus
Inferior anastomotic vein (of Labbé)
Inferior cerebral vein

a

- В состав **внечерепных притоков внутренней яремной вены** входят:
- лицевая вена (V. Facialis), собирающая кровь от лица и полости рта;
- позадичелюстная вена (V. Retromandibular), собирает кровь из височной области.
- Крыловидное сплетение
- глоточные вены (Vv. Pharyngeae) и язычная вена (V. Lingualis), собирающие кровь из соответствующих органов;
- верхние щитовидные вены (Vv. thyroideae superiores)и средняя щитовидная вена (V. thyroidea media), собирают кровь из щитовидной железы и гортани.

Анастомоз в медиальном углу глазницы между внечерепными и внутричерепными притоками внутренней яремной вены

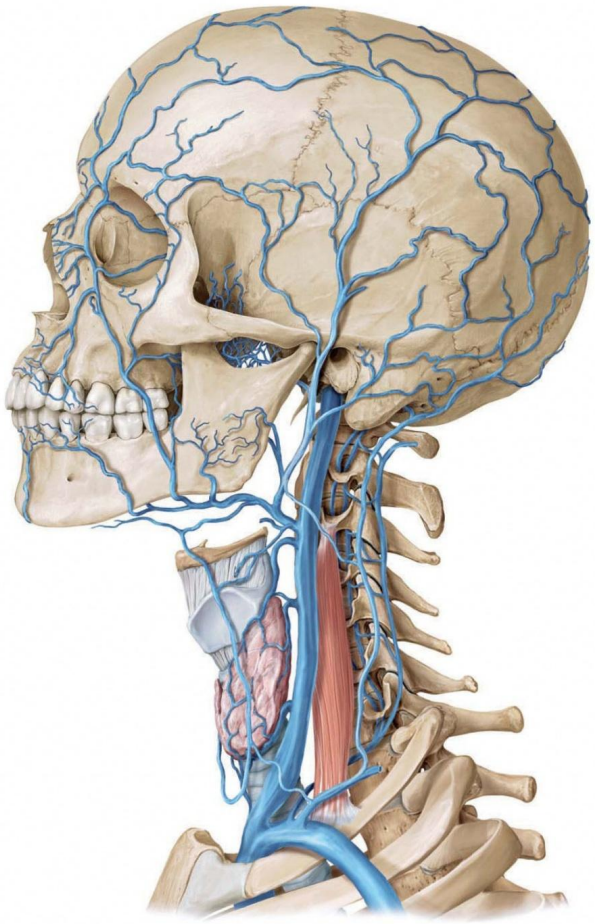

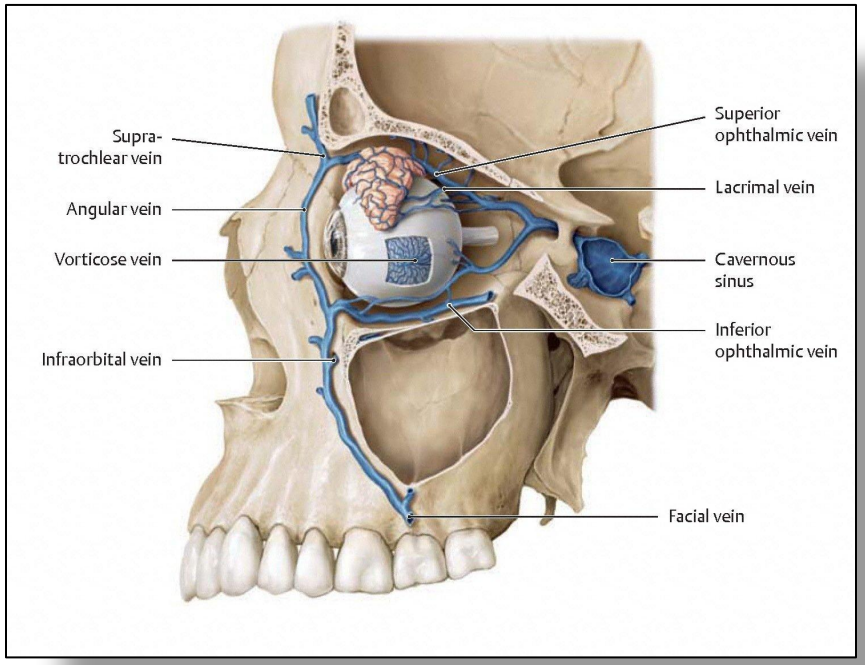

Copyright © The McGraw-Hill Companies, Inc. Permission required for reproduction or display.

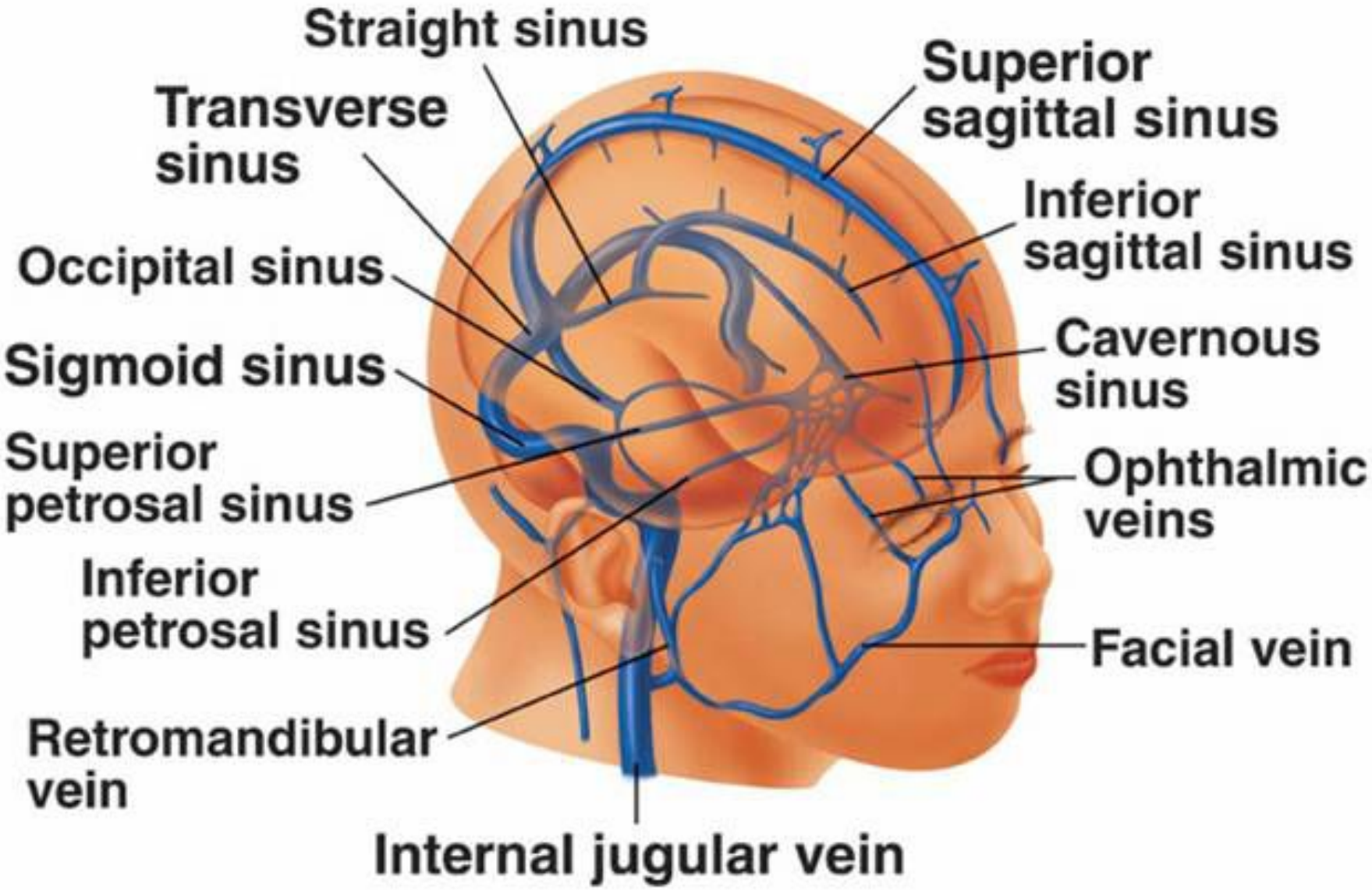

Носо-губный треугольник

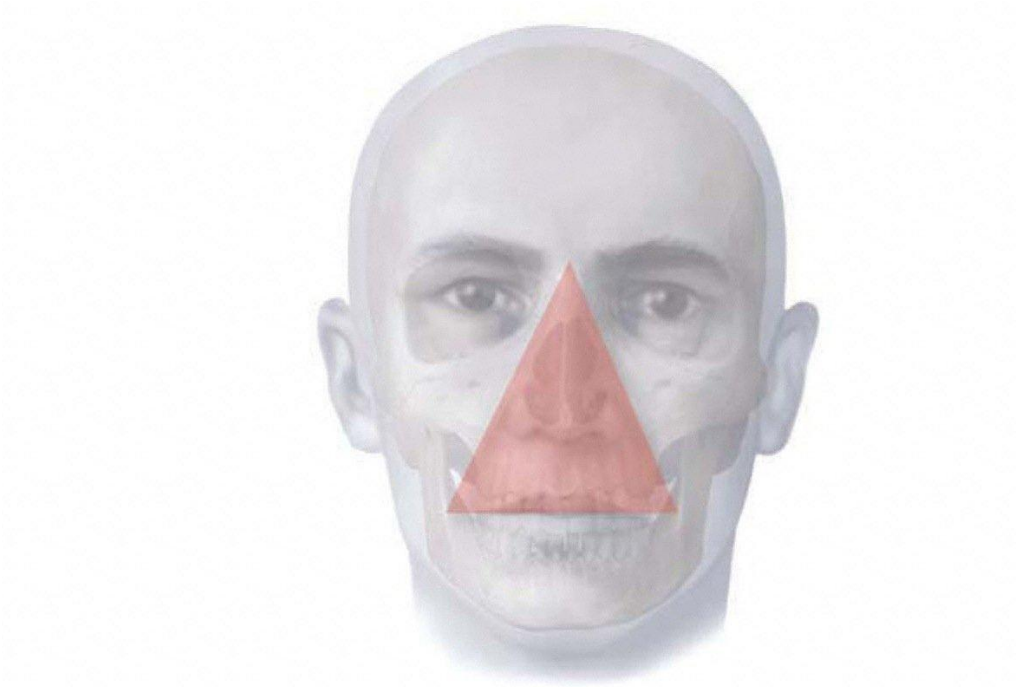

Triangular danger zone in the face

Подключичная вена, V. subclavia.

В подключичную вену впадают:

- наружная яремная вена (v. jugularis externa),
- передняя яремная вена (v. jugularis anterior),
- подмышечная вена (v. axillaris).

Подключичная вена по сути является прямым продолжением подмышечной вены (v. axillaris).

Позади грудино-ключичного сочленения подключичная вена сливается с внутренней яремной веной (v. jugularis interna).

Внутренняя яремная и подключичная вены и их притоки.

1 — v. angularis;
2 — v. facialis;
3 — v. submentalis;
4 — v. thyroidea superior;
5 — v. laryngea superior;
6 — v. jugularis interna;
8 — v. brachiocephalica dextra;
9 — vv. brachiales;
10 — v. brachialis medialis;
11 — v. axillaris;
12 — v. cephalica;
13 — v. subclavia;
14 — v. retromandibularis.

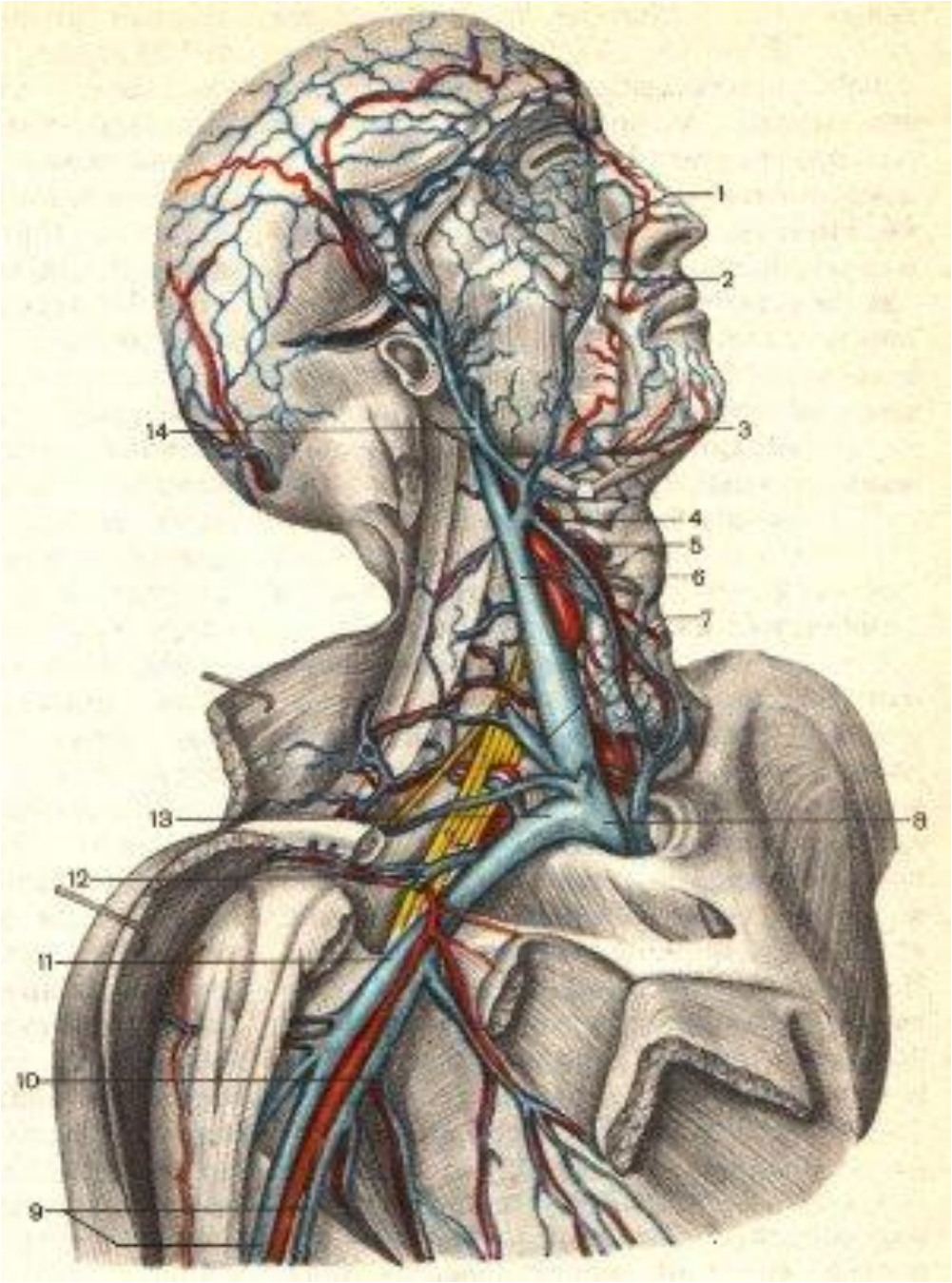

Вены верхней конечности подразделяют на:

- **поверхностные (подкожные) вены** и
- **глубокие вены**

Поверхностные, или подкожные, вены, анастомозируя между собой, образуют широкопетлистую сеть, из которой местами обособляются более крупные стволы.

Эти стволы следующие:

- V. cephalica, латеральная подкожная вена руки;
- V. basilica, медиальная подкожная вена руки;
- V. intermedia cubiti, промежуточная вена локтя.

Поверхностные вены верхней конечности v. cephalica («головная») v. basilica(«царская»)

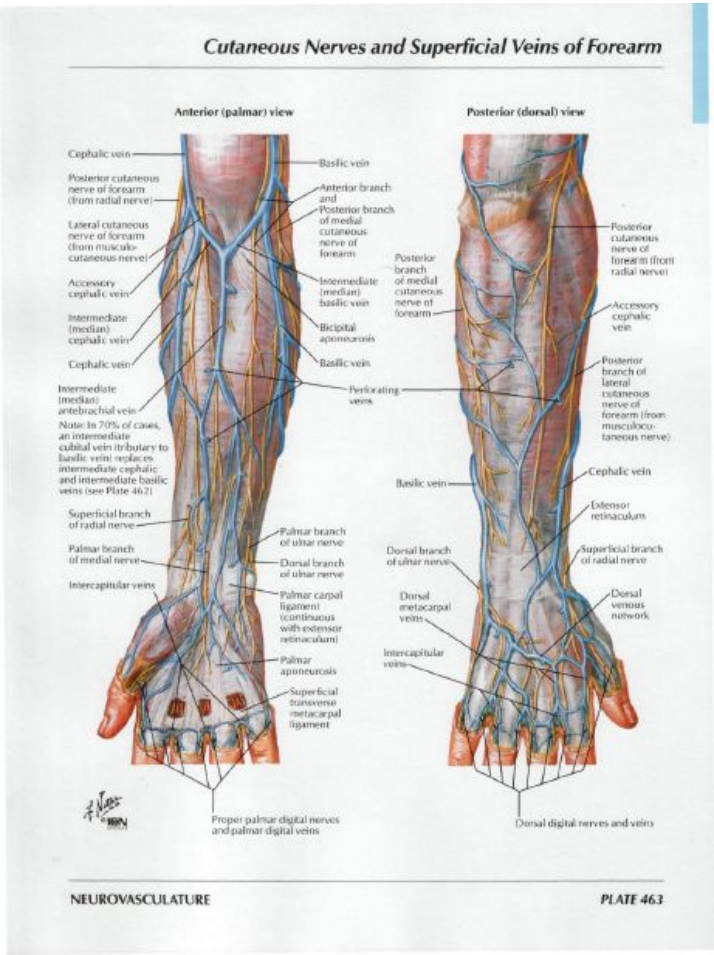

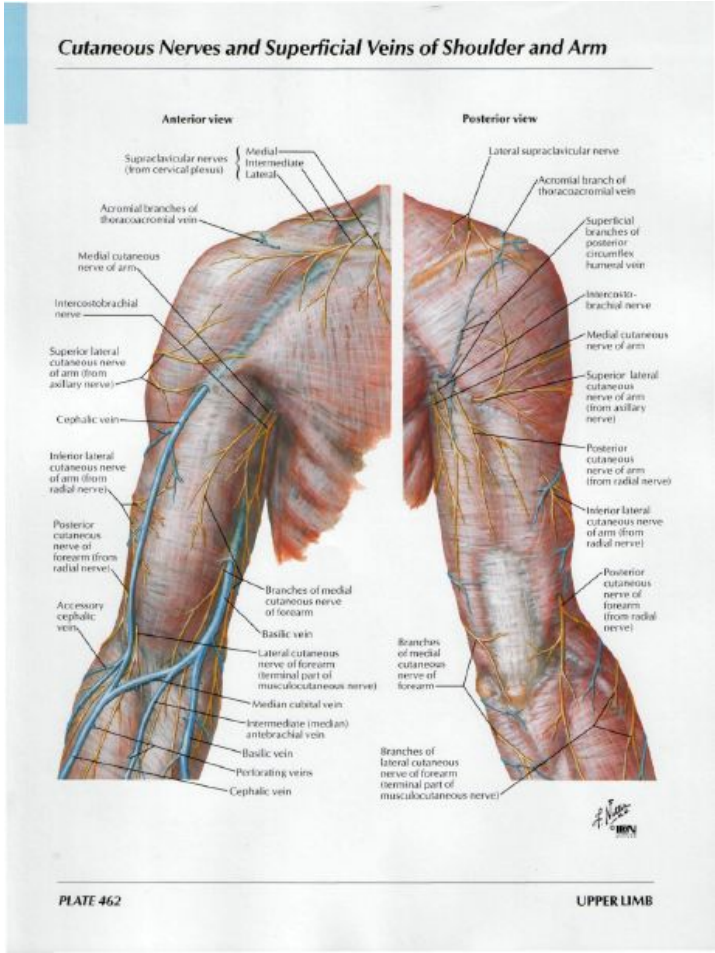

- **Нижняя полая вена,**

  V. cava inferior, является самой крупной веной тела человека (ее диаметр колеблется от 22 до 34 мм). Она лежит в брюшной полости справа от аорты, немного ниже деления аорты. Образуется на уровне IV поясничного позвонка путем слияния **левой и правой общих подвздошных вен** (Vv. iliacae communes).

  Нижняя полая вена впадает в правое предсердие.

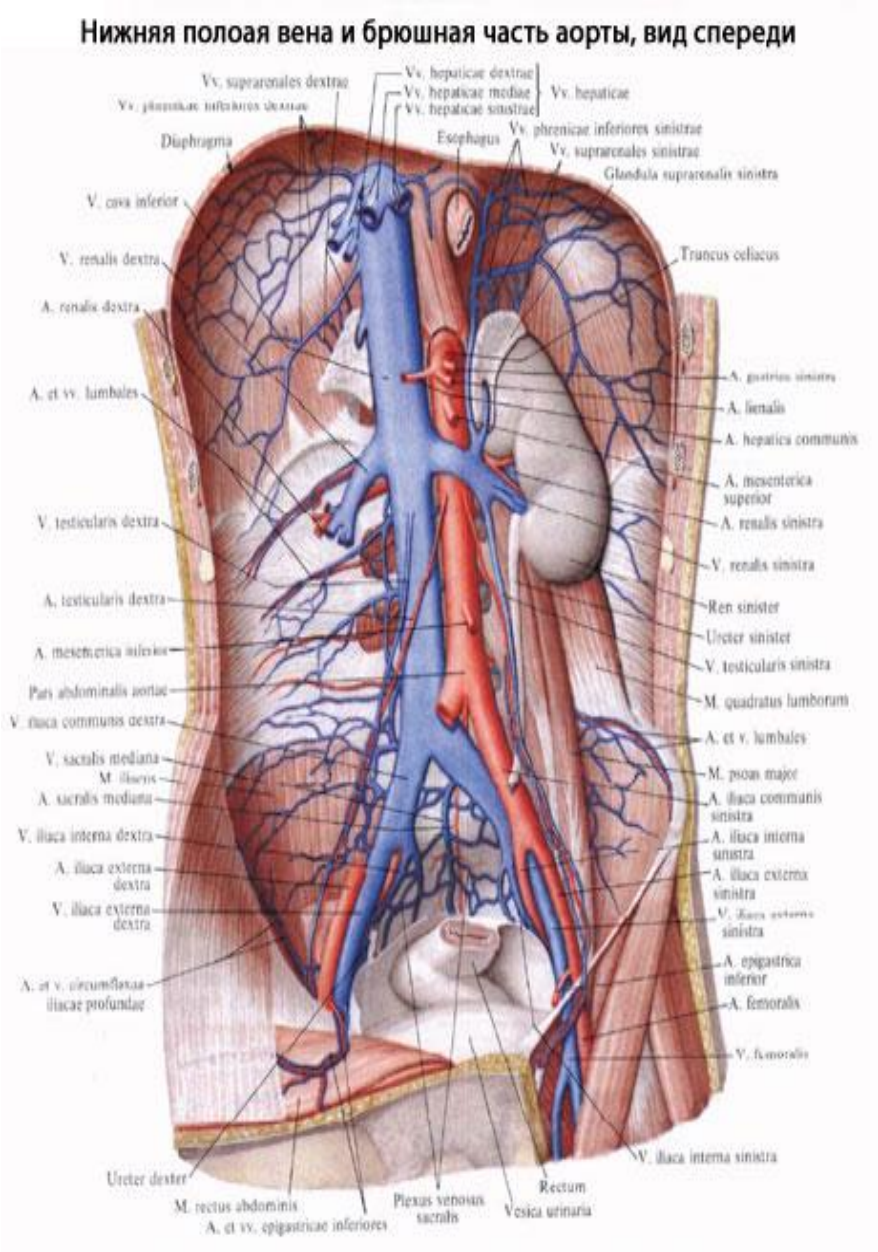

Притоки, непосредственно впадающие в нижнюю полую вену разделяются на:

- париетальные (пристеночные) вены
- висцеральные вены.

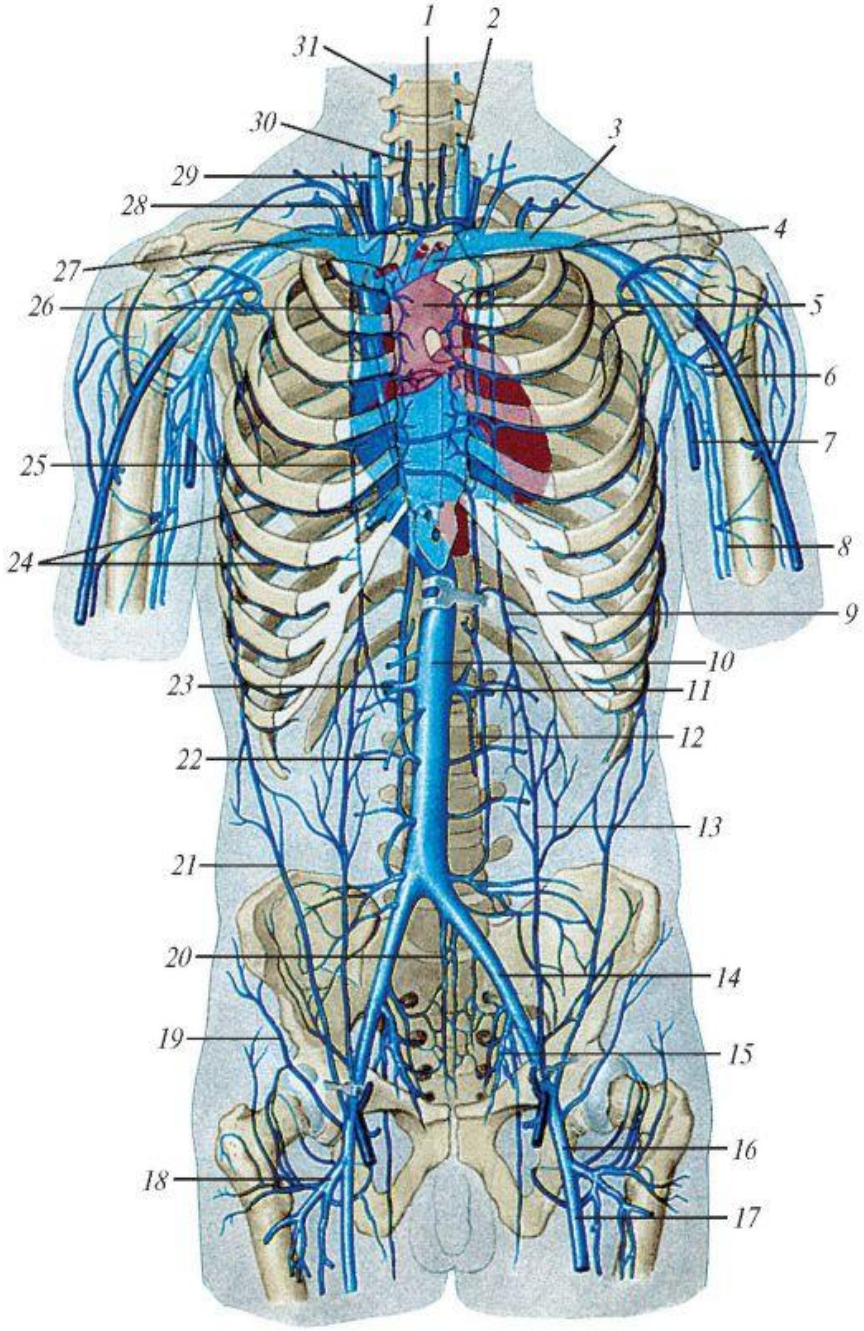

- **Vv. iliacae communes, общие подвздошные вены**, правая и левая, сливаясь друг с другом на уровне нижнего края IV поясничного позвонка, образуют нижнюю полую вену.

  Правая общая подвздошная вена несколько короче левой и притоков не имеет. Левая в проксимальном отделе принимает среднюю крестцовую вену, выходящую из крестцового венозного сплетения, расположенного на передней поверхности крестца.

  Каждая общая подвздошная вена на уровне крестцово-подвздошного сочленения в свою очередь слагается из двух вен:

- внутренней подвздошной вены(v. iliaca interna) и
- наружной подвздошной вены(v. iliaca externa).

- **Строение тазовых вен.**

1 - поверхностная бедренная вена;
2 - глубокая вена бедра;
3 - внутренняя огибающая бедренная вена;
4 - наружная огибающая бедренная вена;
5 - большая подкожная вена;
6 - внутренняя половая вена;
7 - общая бедренная вена;
8 - запирательная вена;
9 - нижняя надчревная вена;
10 - глубокая огибающая подвздошная вена;
11 - нижняя ягодичная вена;
12 - наружные крестцовые вены;
13 - верхняя ягодичная вена;
14 - подвздошно-поясничная вена;
15 - нисходящая поясничная вена;
16 - поясничные вены;
17 - нижняя полая вена;
18 - средняя крестцовая вена;
19 - общая подвздошная вена;
20 - гроздевидное сплетение;
21 - внутренняя подвздошная вена;
22 - крестцовое венозное сплетение;
23 - наружная подвздошная вена;
24 - прямокишечное венозное сплетение;
25 - пузырьковые вены;
26 - пузырно-простатическое венозное
28 - наружные половые вены;
29 - глубокая тыльная вена полового члена;
30 - поверхностная тыльная вена полового члена.

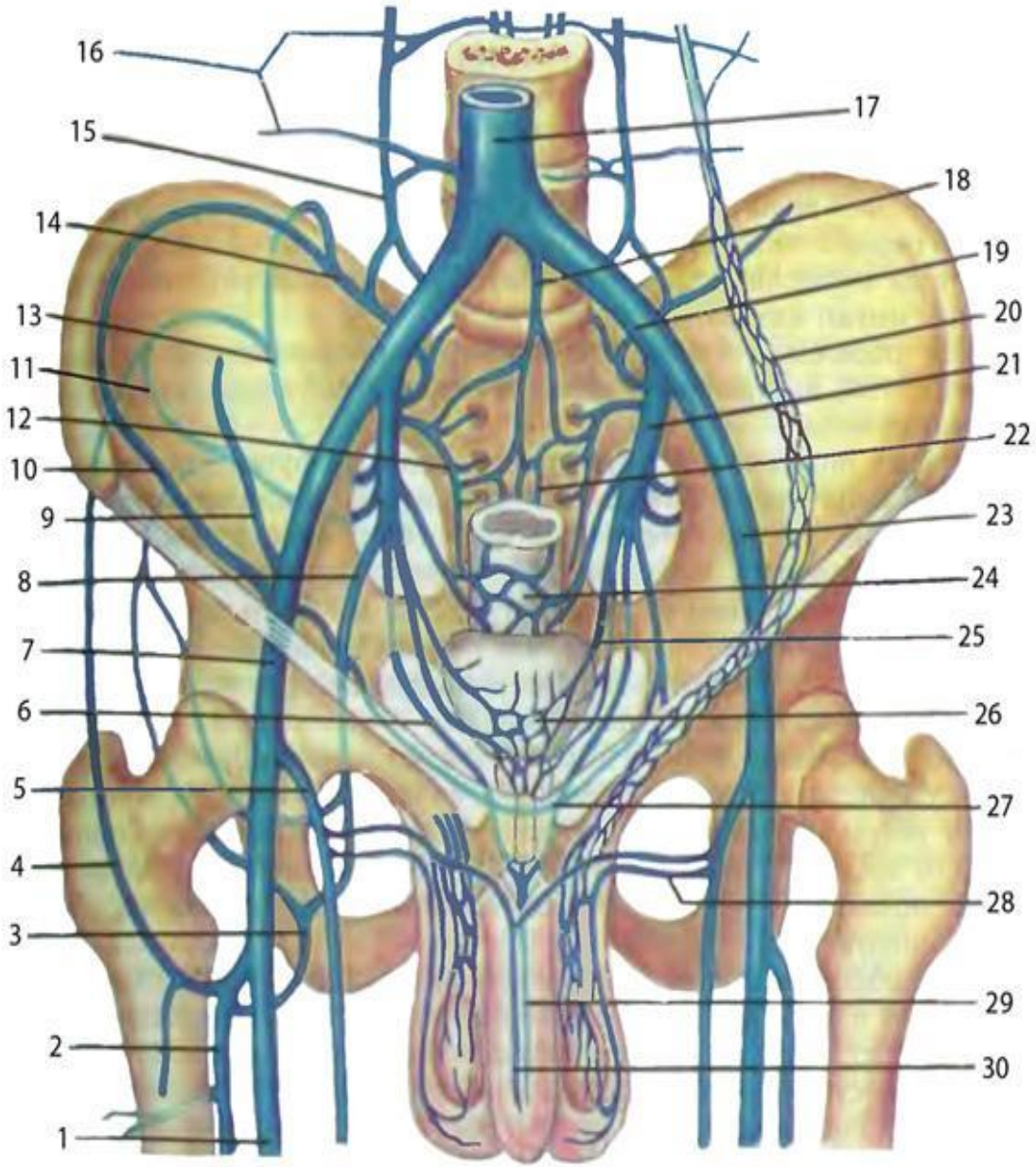

Околоорганные венозные сплетения

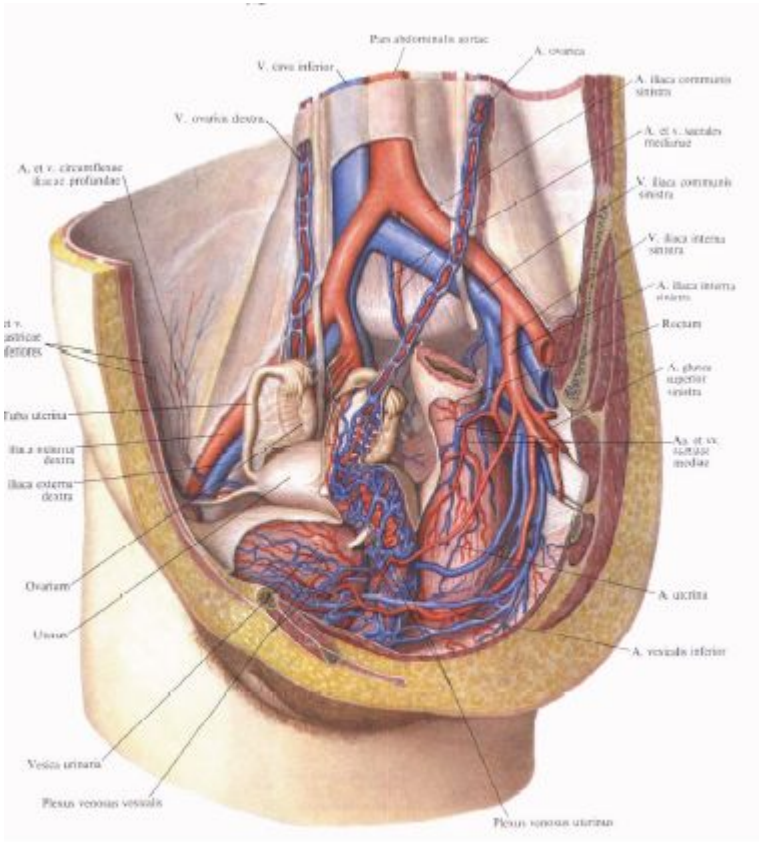

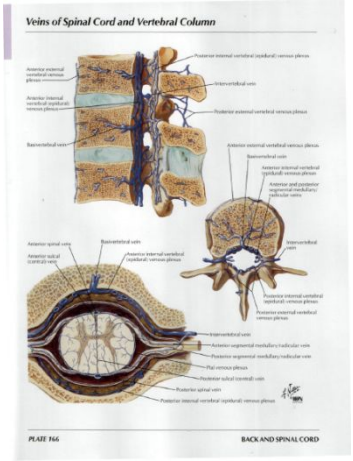

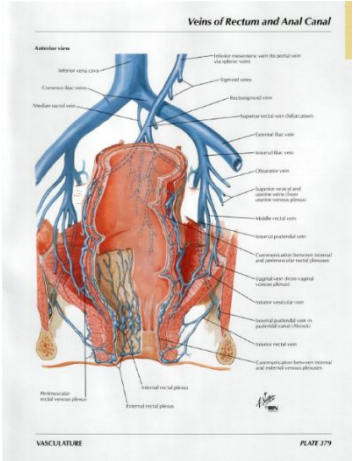

Внутренняя подвздошная вена, v. iliaca interna, лежит на боковой стенке малого таза позади одноименной артерии, служит основным коллектором, собирающим кровь от стенок таза и тазовых органов.

Притоки ее делятся на:

- Париетальные
- висцеральные.

Вены нижней конечности разделяют на:

- **Поверхностные (подкожные), vv. superficiales membri inferioris**, которые залегают в подкожной клетчатке и проходят независимо от артерий нижней конечности.

- **Глубокие, vv. profundae membri inferioris**, которые сопровождают одноименные артерии.

- **Наружная подвздошная вена, V. iliaca externa** является непосредственным продолжением бедренной вены (v. Femoralis). Является основной магистралью, обеспечивающей венозный отток из нижней конечности, и не имеет большого количества притоков.

  Принимает в себя всего два притока, впадающих иногда одним стволом:
- v. epigastrica inferior и
- v. circumflexa ilium profunda, сопровождающие одноименные артерии.

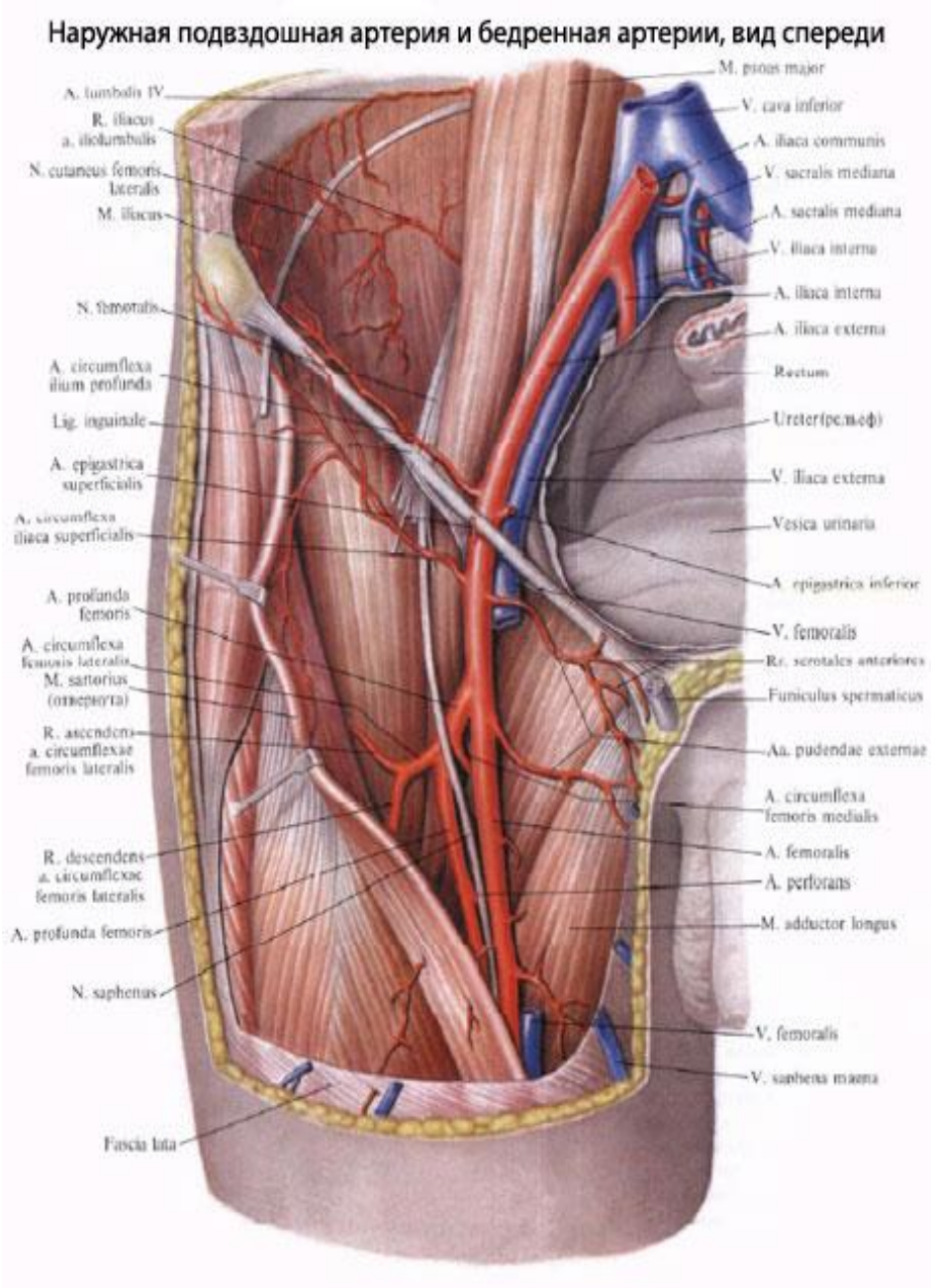

Поверхностные вены нижней конечности

Из подкожных вен нижней конечности наиболее крупными являются два ствола:

Большая подкожная вена ноги, v. saphena magna и

Малая подкожная вена ноги, v. saphena parva. Дистальными истоками поверхностных вен нижней конечности являются вены стопы.

В области стопы подкожные вены имеют две сети:

- кожную венозную сеть тыла стопы (*rete venosum dorsale pedis)* и
- кожную венозную подошвенную сеть *(rete venosum plantare)*.

Поверхностные вены нижней конечности большая подкожная вена, малая подкожная вена

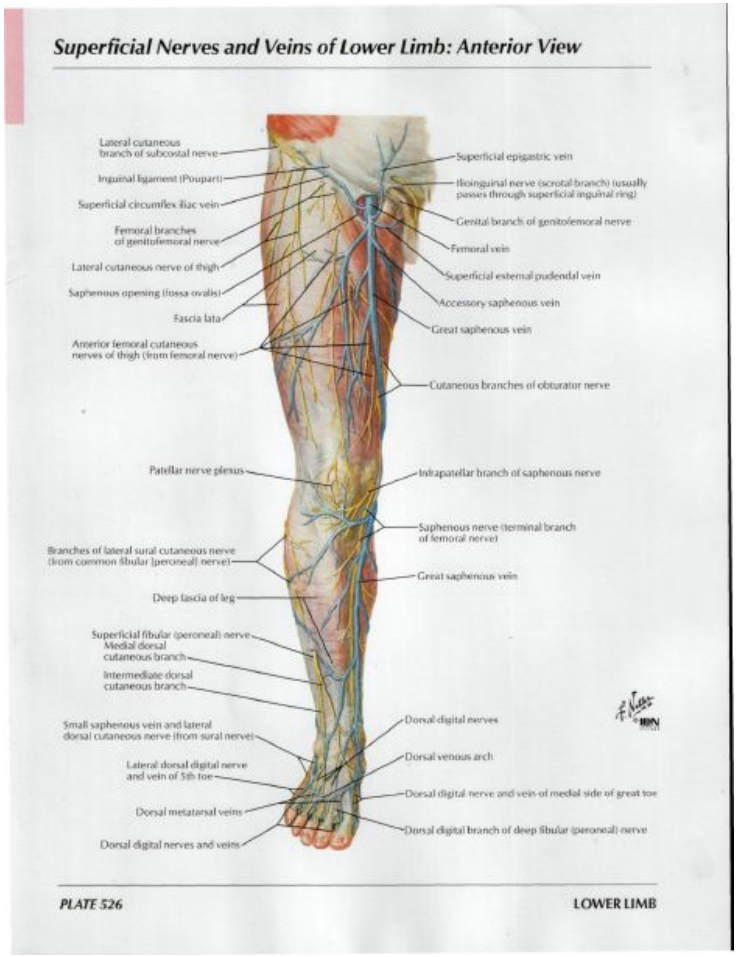

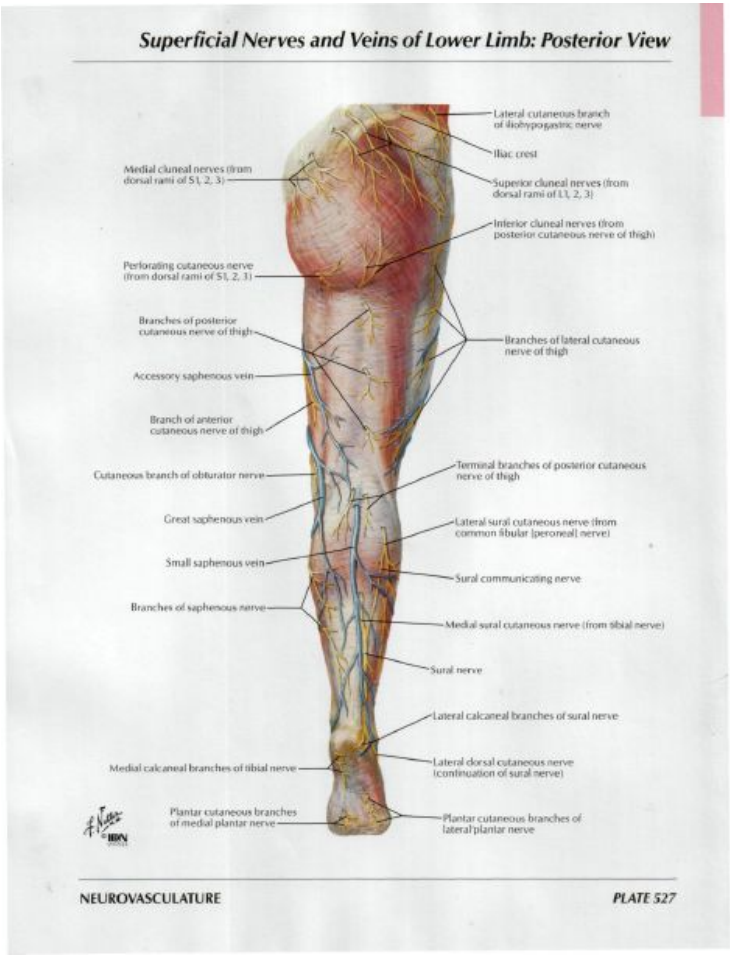

Большая подкожная вена правой нижней конечности и ее притоки в области голени и стопы.

1 — большая подкожная вена ноги;

2 — пяточная венозная сеть;

3 — ветвь, соединяющая подкожные (поверхностные) вены с глубокими;

4 — тыльные пальцевые вены стопы;

5 — тыльная венозная дуга стопы;

6 — тыльная венозная сеть стопы.

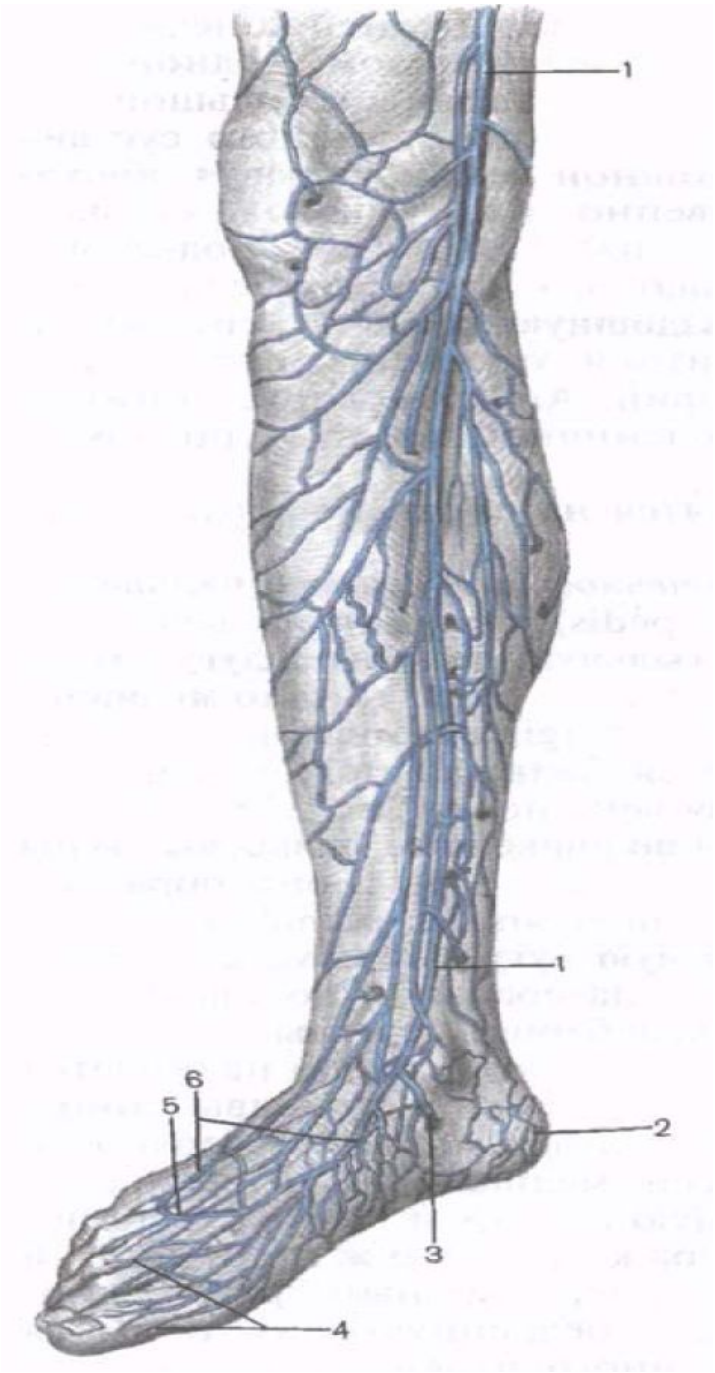

Малая подкожная вена правой нижней конечности и ее притоки.

1 — малая подкожная вена ноги;

2 — подкожные вены;

3 — анастомоз, соединяющий малую и большую подкожные вены ноги;

4 — тыльная венозная сеть стопы;

5 — подошвенная венозная сеть;

6 — большая подкожная вена ноги.

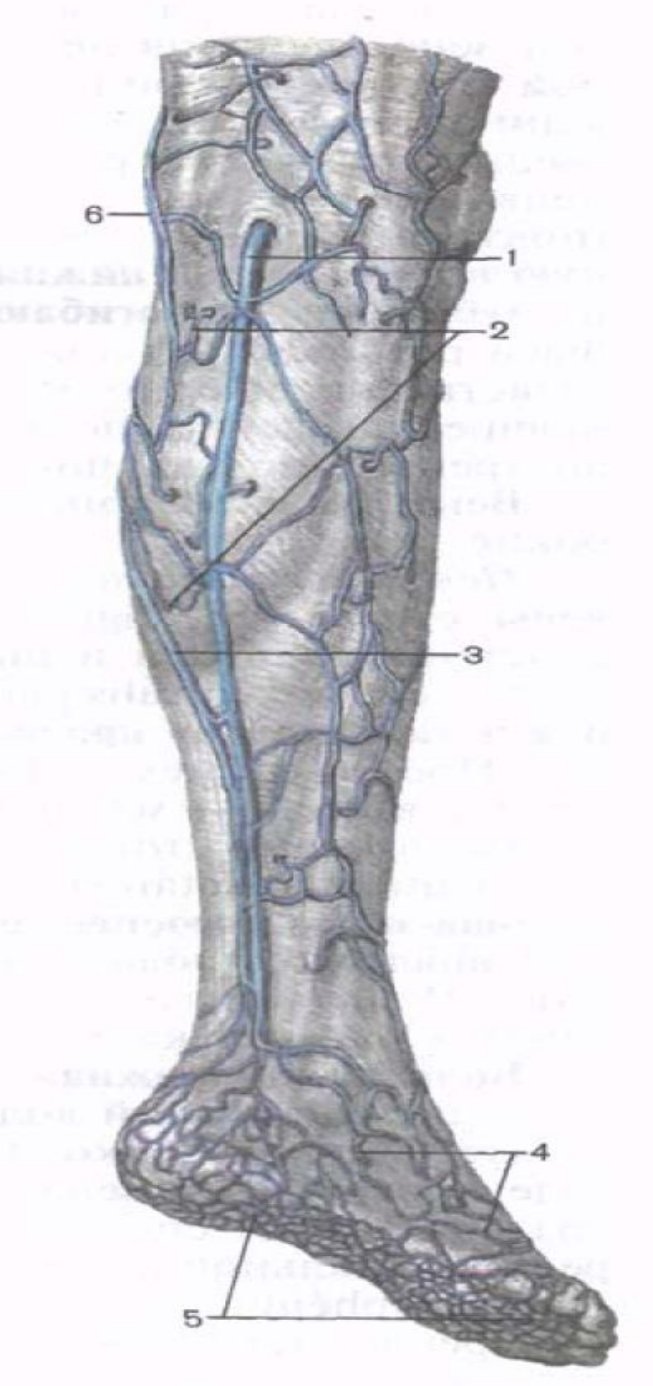

Система воротной вены

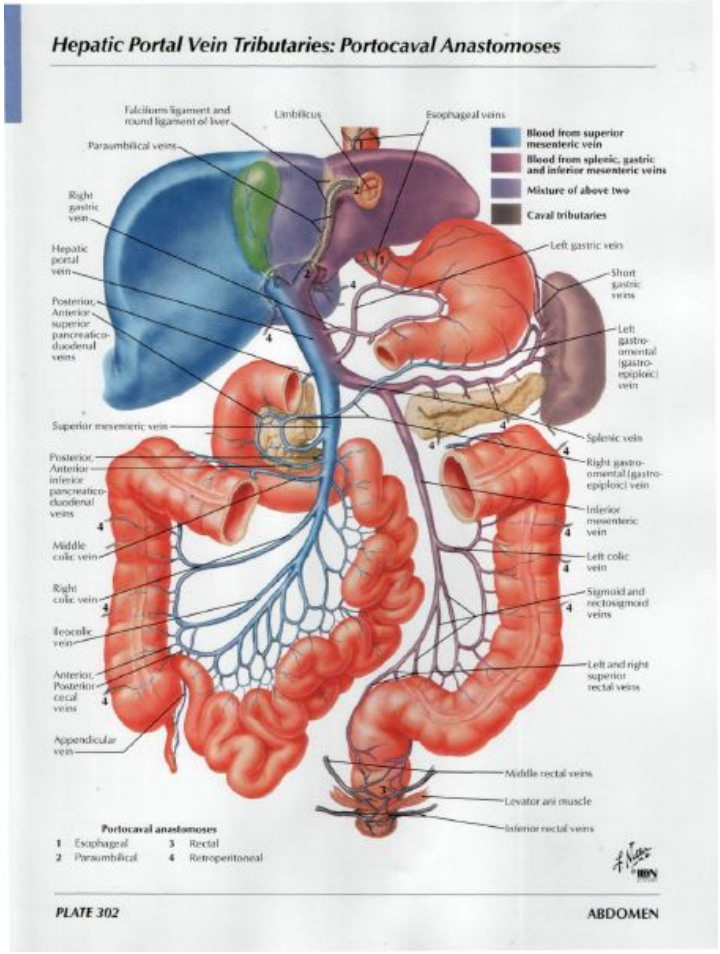

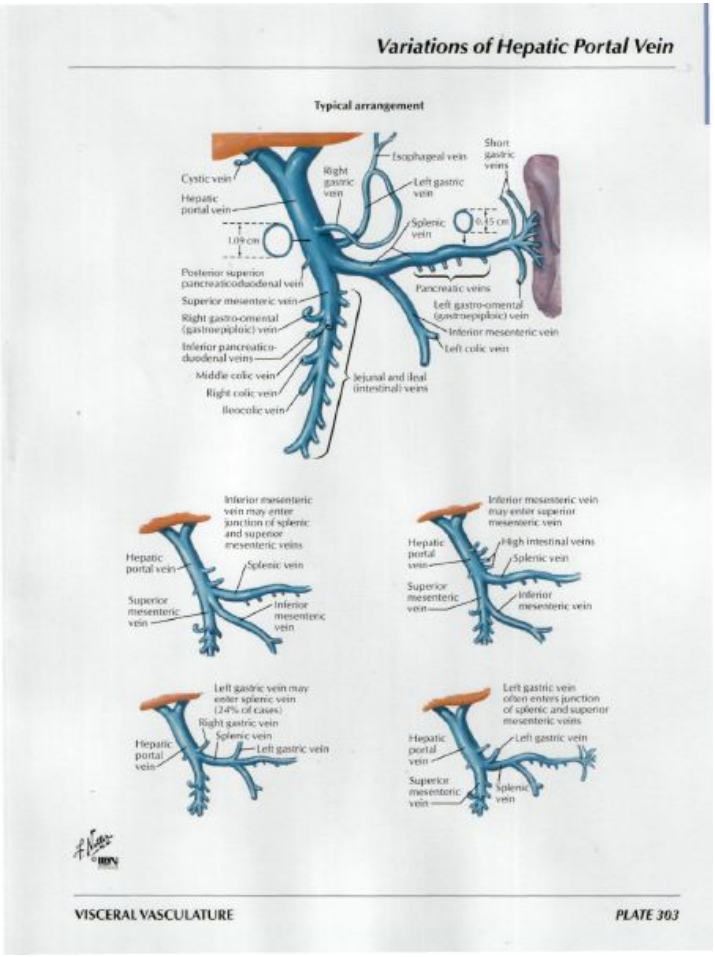

Схема воротной вены.

1 — vv. esophageae;
2 — r. sinister v. portae;
3 — v. gastrica sinistra;
4— v. gastrica dextra;
5 — v. lienalis;
6 — v. gastroepiploica sinistra;
7 — v. mesenterica inferior;
8 — v. colica sinistra;
9 — vv. sigmoideae;
10 — v. rectalis superior;
11 — vv. rectales mediae;
12 — vv. rectales inferiores;
13 — v. iliocolica;
14 — vv. jejunales;
15 — v. mesenterica superior;
16 — vv. paraumbilical;
17 — r. dexter v. portae;
18 — венозные капилляры печени;
19 — vv. hepaticae;
20 — v. cava inferior.

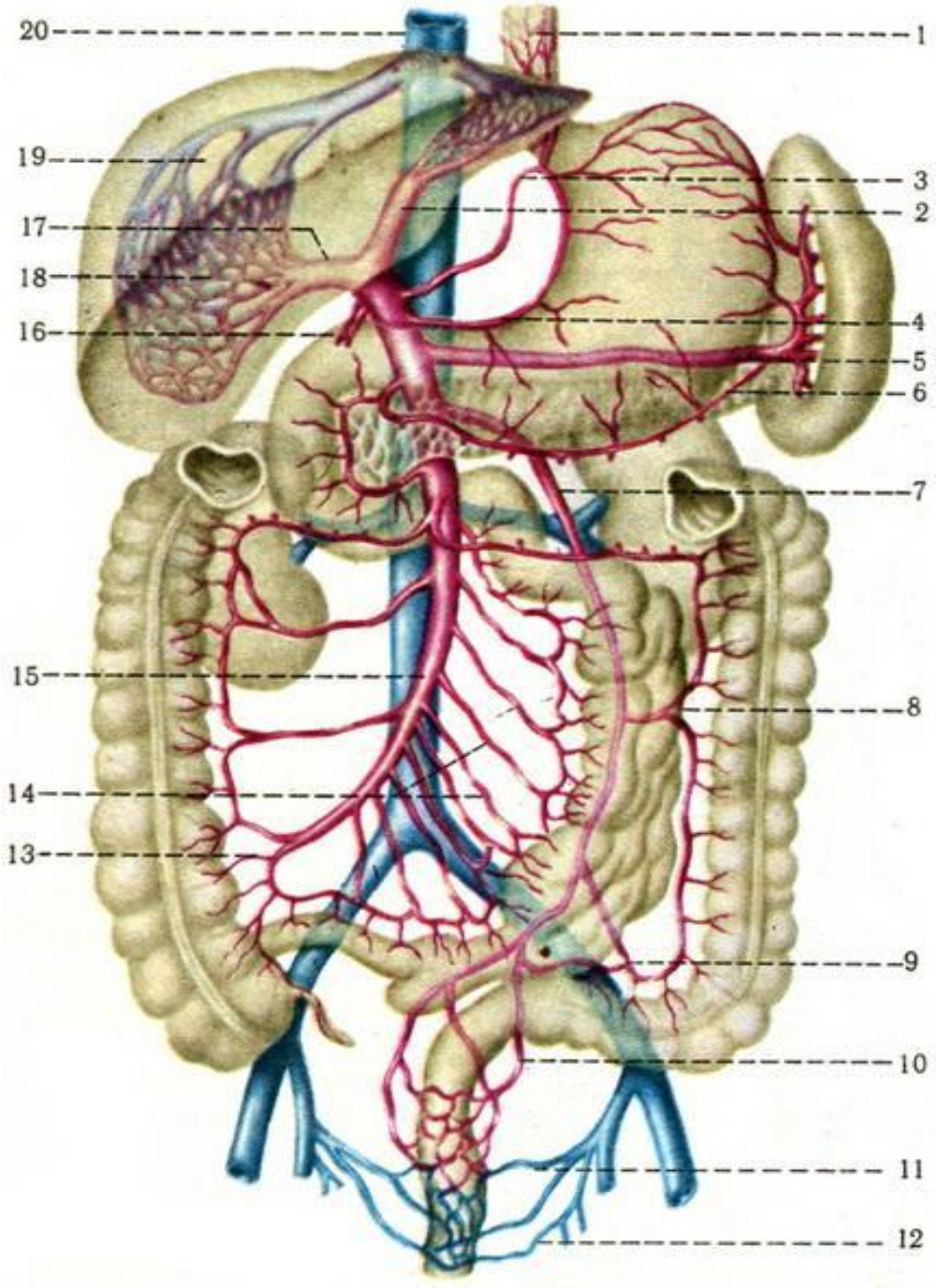

- Особенность **воротной вены** состоит в том, что она несет кровь не к сердцу, а к печени. В воротах печени воротная вена разделяется на две крупные долевые ветви (правую и левую). Долевые ветви в свою очередь делятся на 8 сегментарных вен. Сегментарные вены делятся на междольковые и септальные вены, которые вместе с ветвями печеночной артерии образуют особый вид капилляров — синусоиды (капилляры).
- ВОРОТНАЯ ВЕНА СОБИРАЕТ КРОВЬ ОТ ВСЕХ НЕПАРНЫХ ОРГАНОВ БРЮШНОЙ ПОЛОСТИ (ЗА ИСКЛЮЧЕНИЕМ ПЕЧЕНИ)

Синусоиды радиально ориенти-рованы между печеночными балками к центру дольки. В центре долек из капилляров формируются центральные вены (vv. centrales). Выходящие из каждой дольки поддольковые вены, сливаясь, формируют **печеночные вены**. Печеночные вены впадают в нижнюю полую вену. Таким образом, венозная кровь от внутренних органов брюшной полости, прежде чем попасть в нижнюю полую вену, проходит через печень, где очищается от ядовитых продуктов обмена.

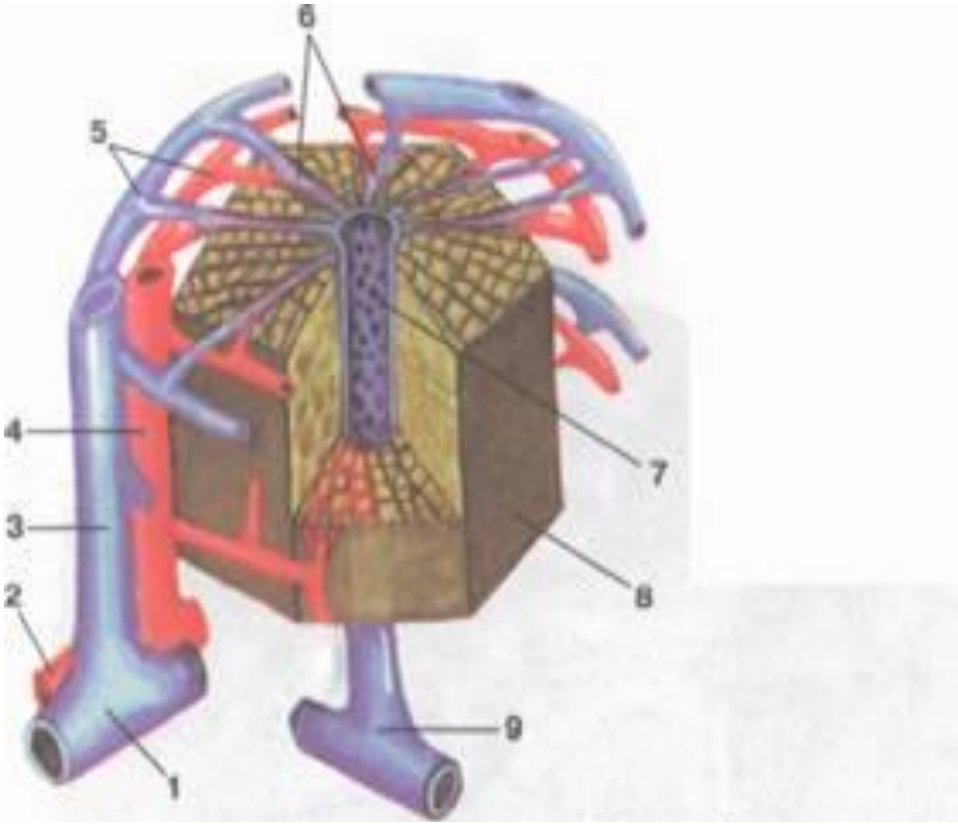

1 — v. sublobularis; 3 — venula interlobula-ris; 4— arteriola interlobularis; 5 — venula septalis et arteriola septalis; 6 — vasa sinusoidea;
7 — v. centralis; 9 — v. hepatica;.

Кава-кавальный анастомоз

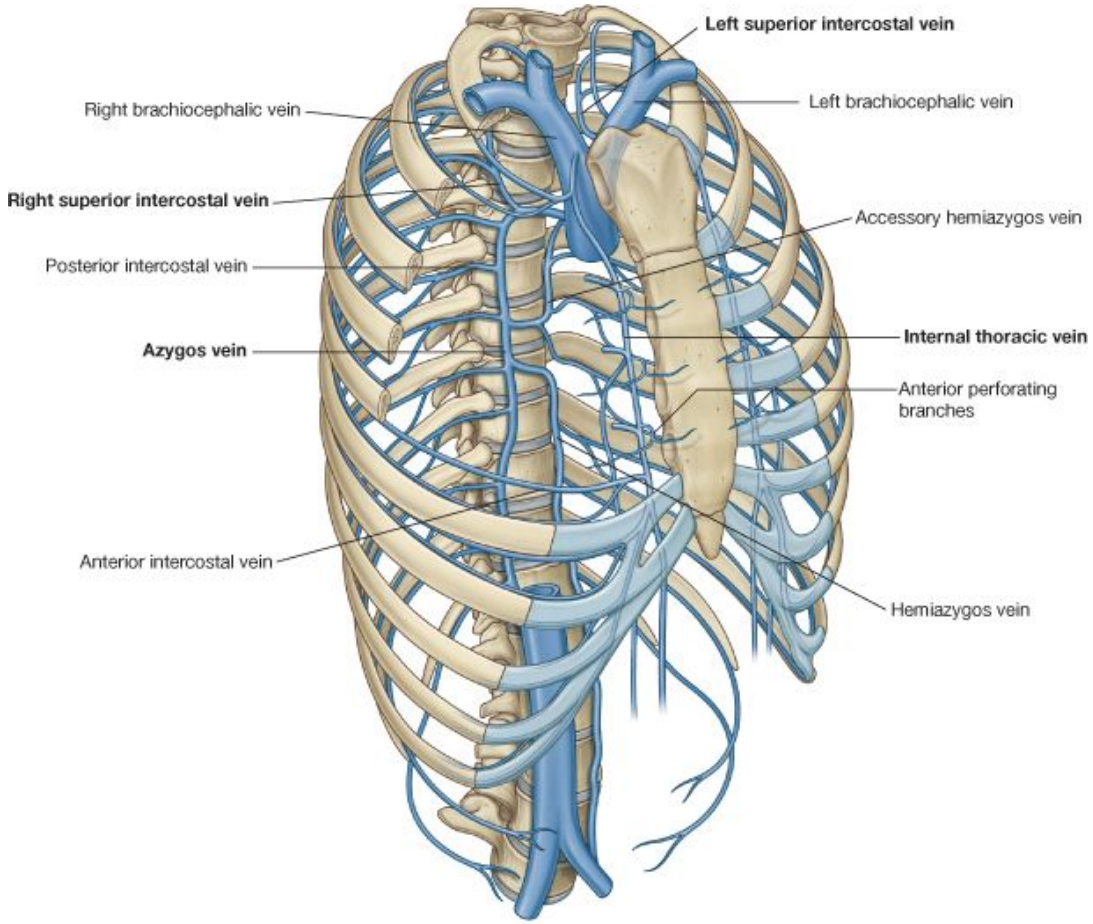

© Elsevier. Drake et al: Gray's Anatomy for Students - www.studentconsult.com

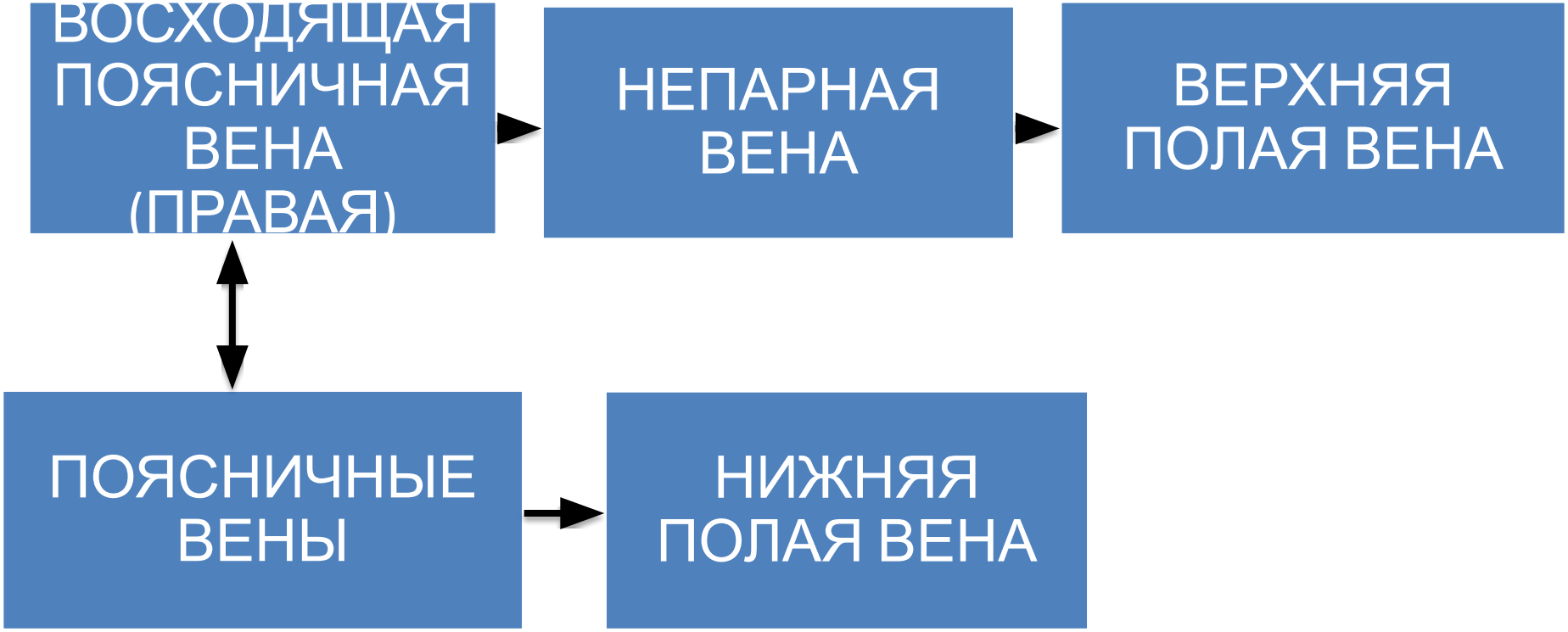
ВОСХОДЯЩАЯ ПОЯСНИЧНАЯ ВЕНА (ПРАВАЯ)
НЕПАРНАЯ ВЕНА
ВЕРХНЯЯ ПОЛАЯ ВЕНА
ПОЯСНИЧНЫЕ ВЕНЫ
НИЖНЯЯ ПОЛАЯ ВЕНА

Внутренняя грудная артерия и вены

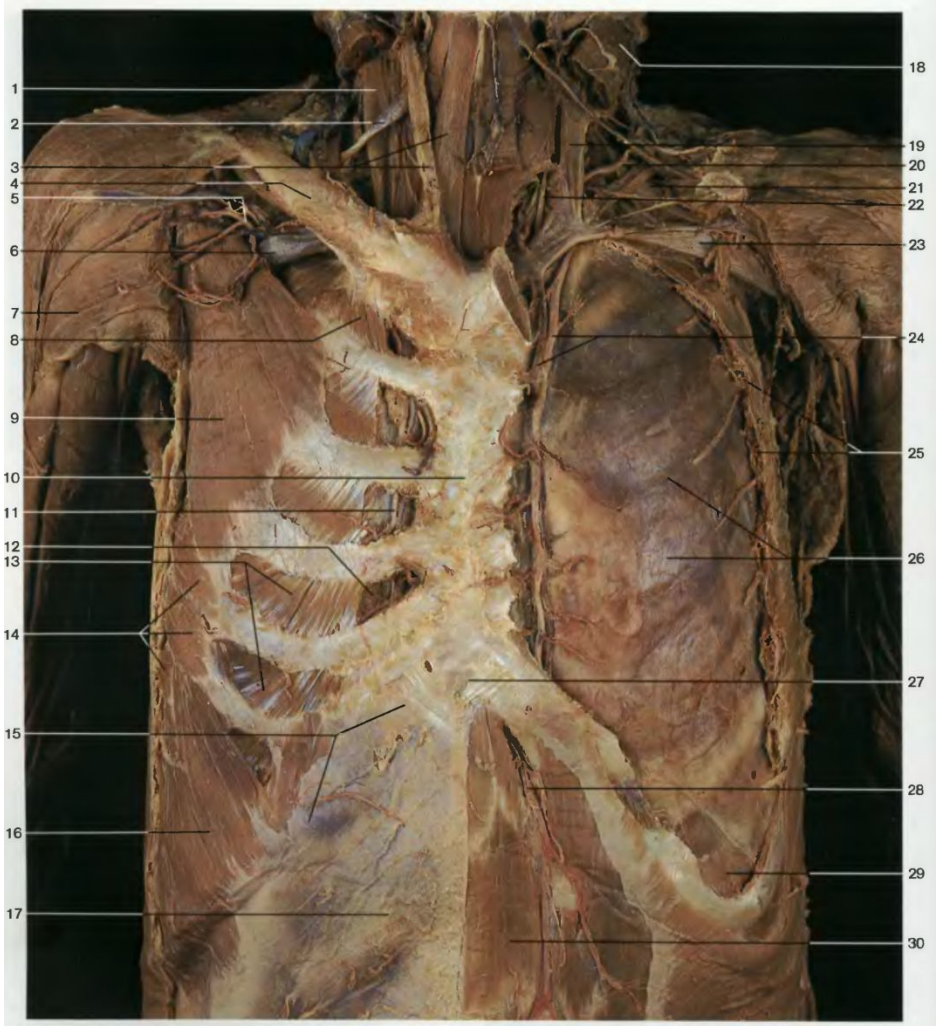

Стенка грудной клетки и органы грудной клетки (вид спереди). Левая ключица и ребра частично удалены, правое межреберное пространство вскрыто и видны внутренние грудные вены и артерии

Кава-кавальный анастомоз

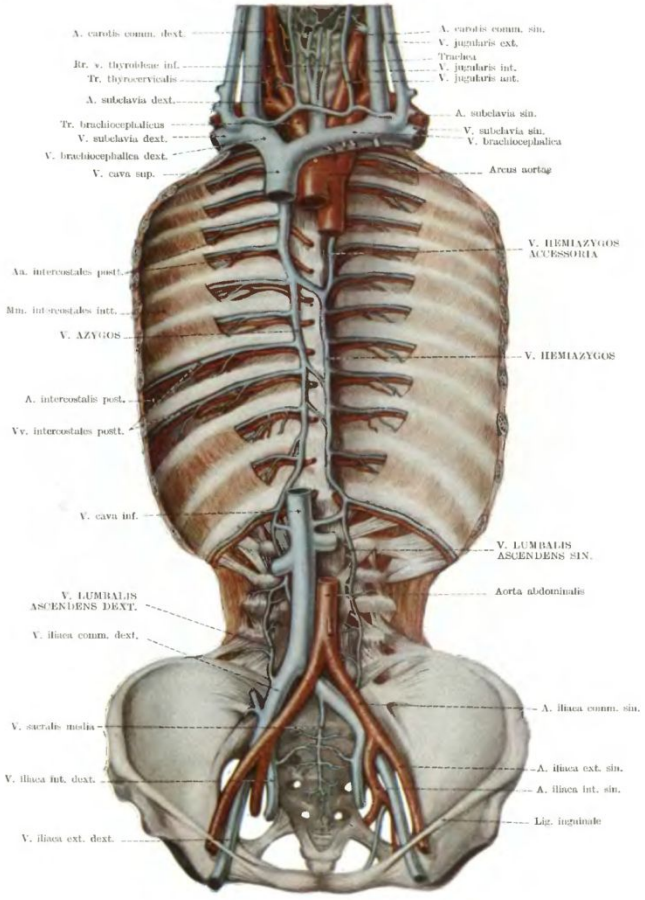

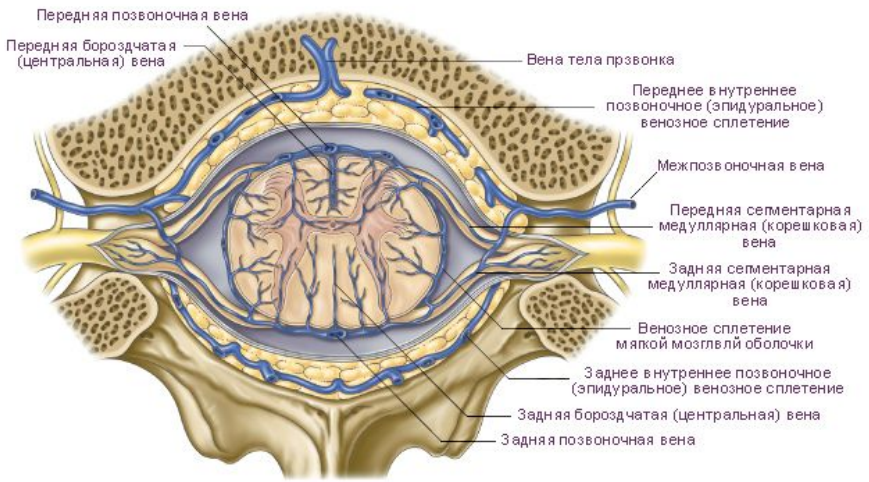

КАВА-КАВЛЬНЫЙ АНАСТОМОЗ

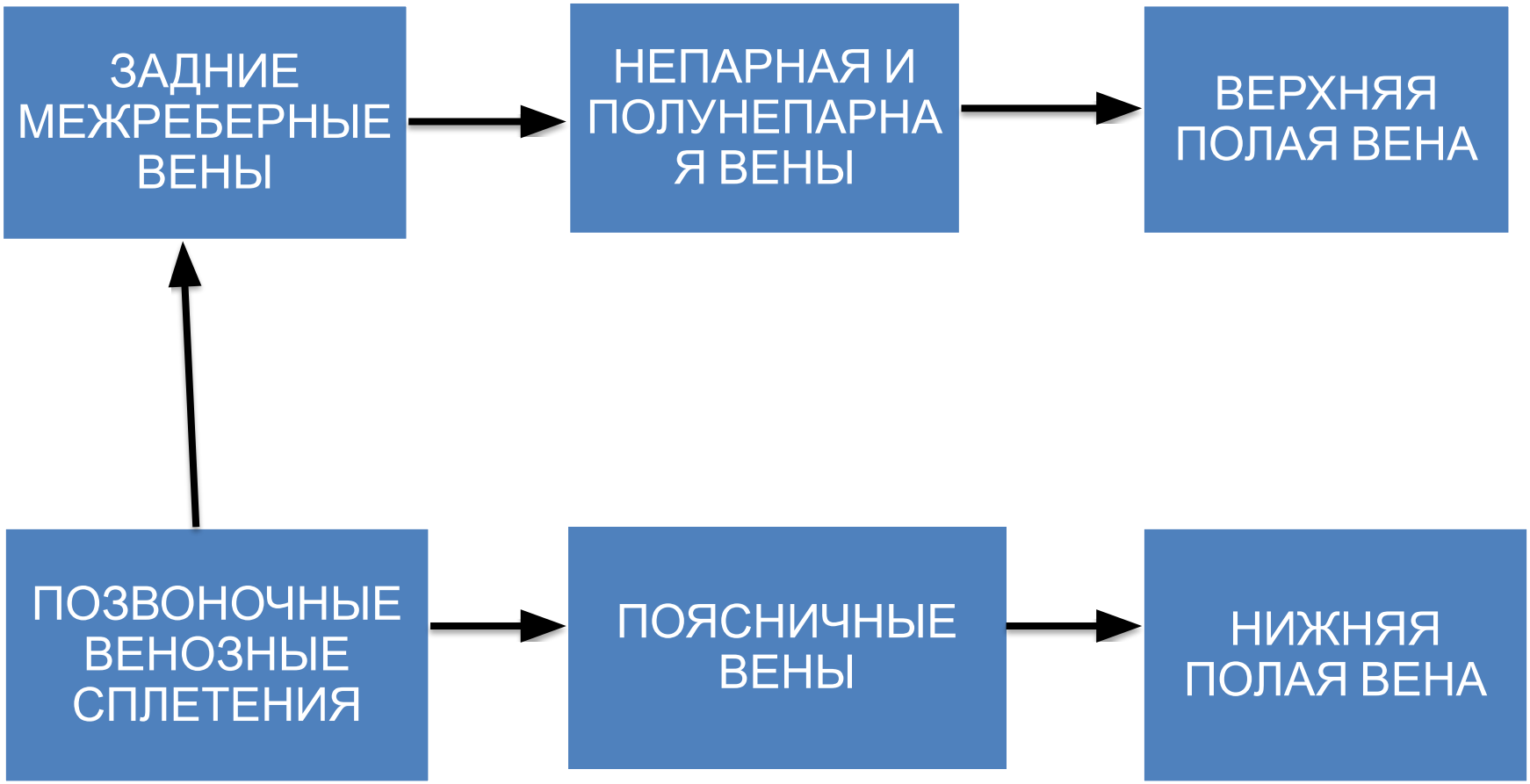

Порто-кавальный анастомоз между венами желудка и пищевода. Варикозное расширение вен кардиального отдела пищевода

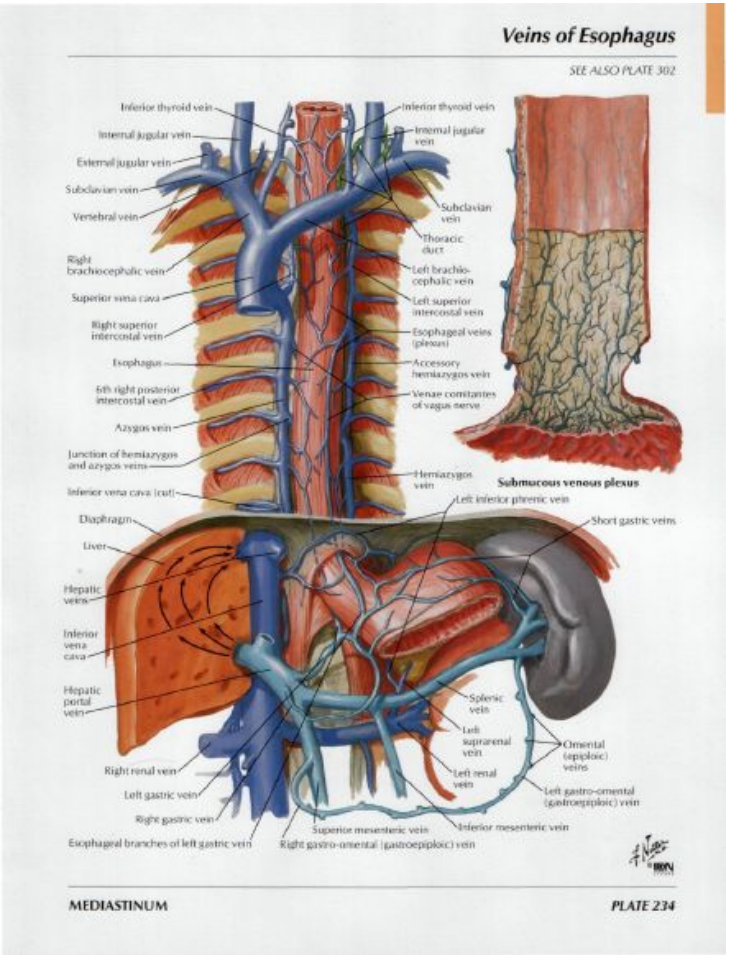

Направление тока крови в норме порто-кавальный анастомоз при переходе пищевода в желудок

НЕПАРНАЯ И ПОЛУНЕПАРНАЯ ВЕНЫ → ВЕРХНЯЯ ПОЛАЯ ВЕНА

↑

ПИЩЕВОДНЫЕ ВЕНЫ

↕

ЛЕВАЯ ЖЕЛУДОЧНАЯ ВЕНА → ВОРОТНАЯ ВЕНА

Порто-кавальный анастомоз в стенке прямой кишки

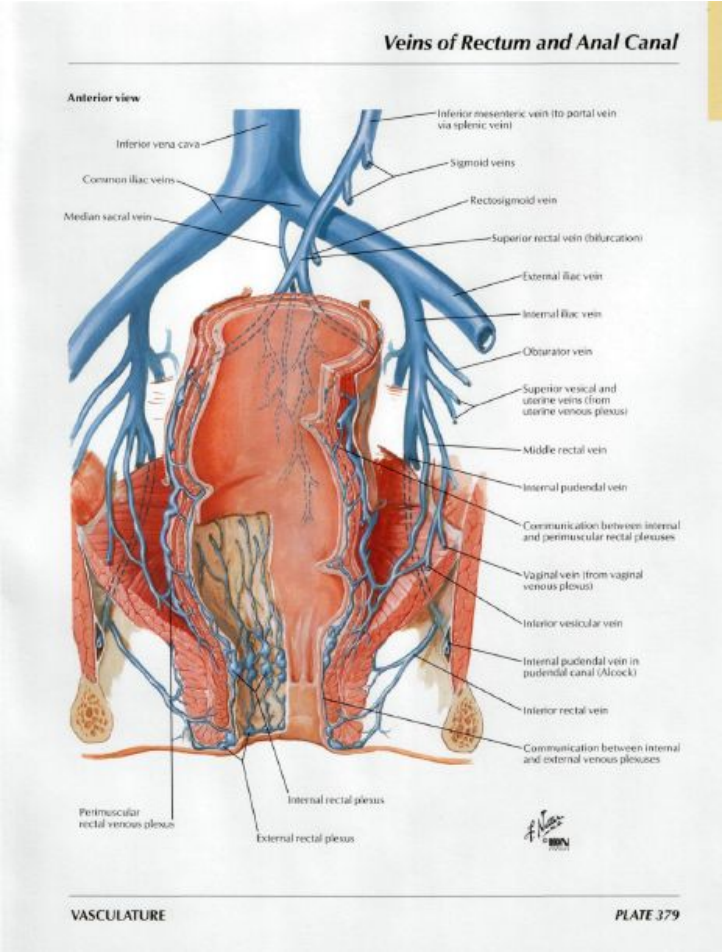

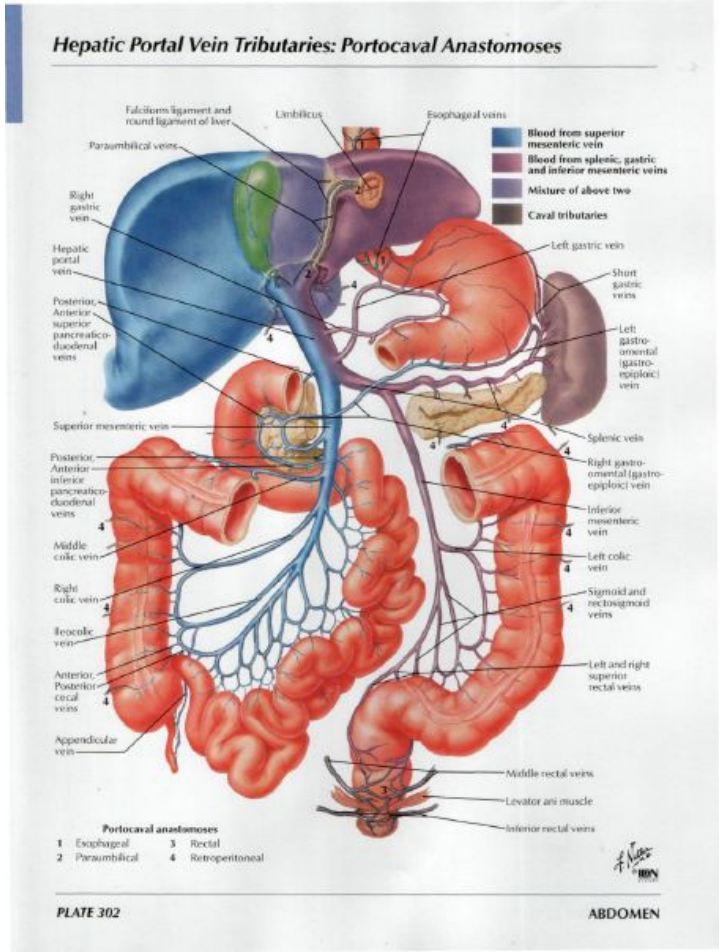

Порто-кавальные анастомозы в прямой кишке

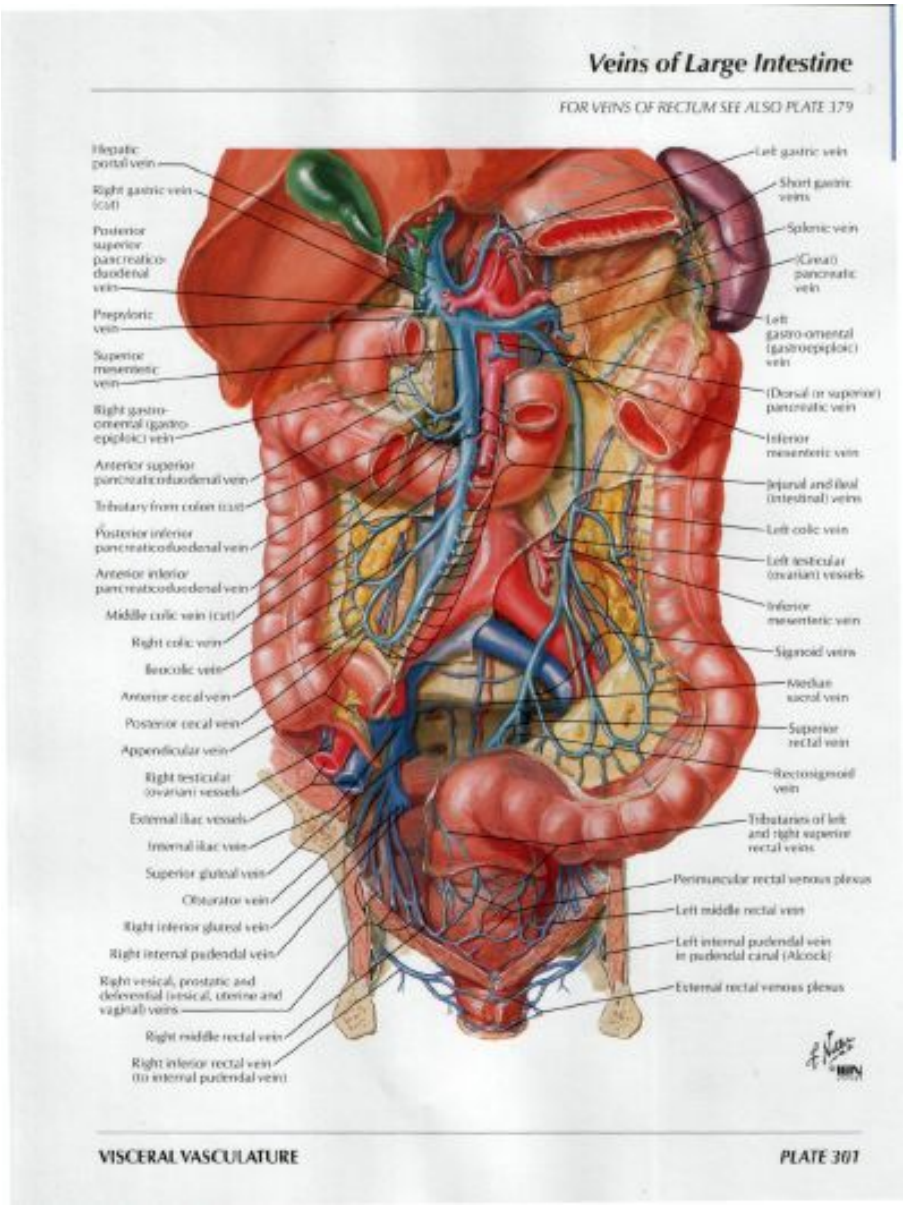

Порто-кавальный анастомоз в прямой кишке

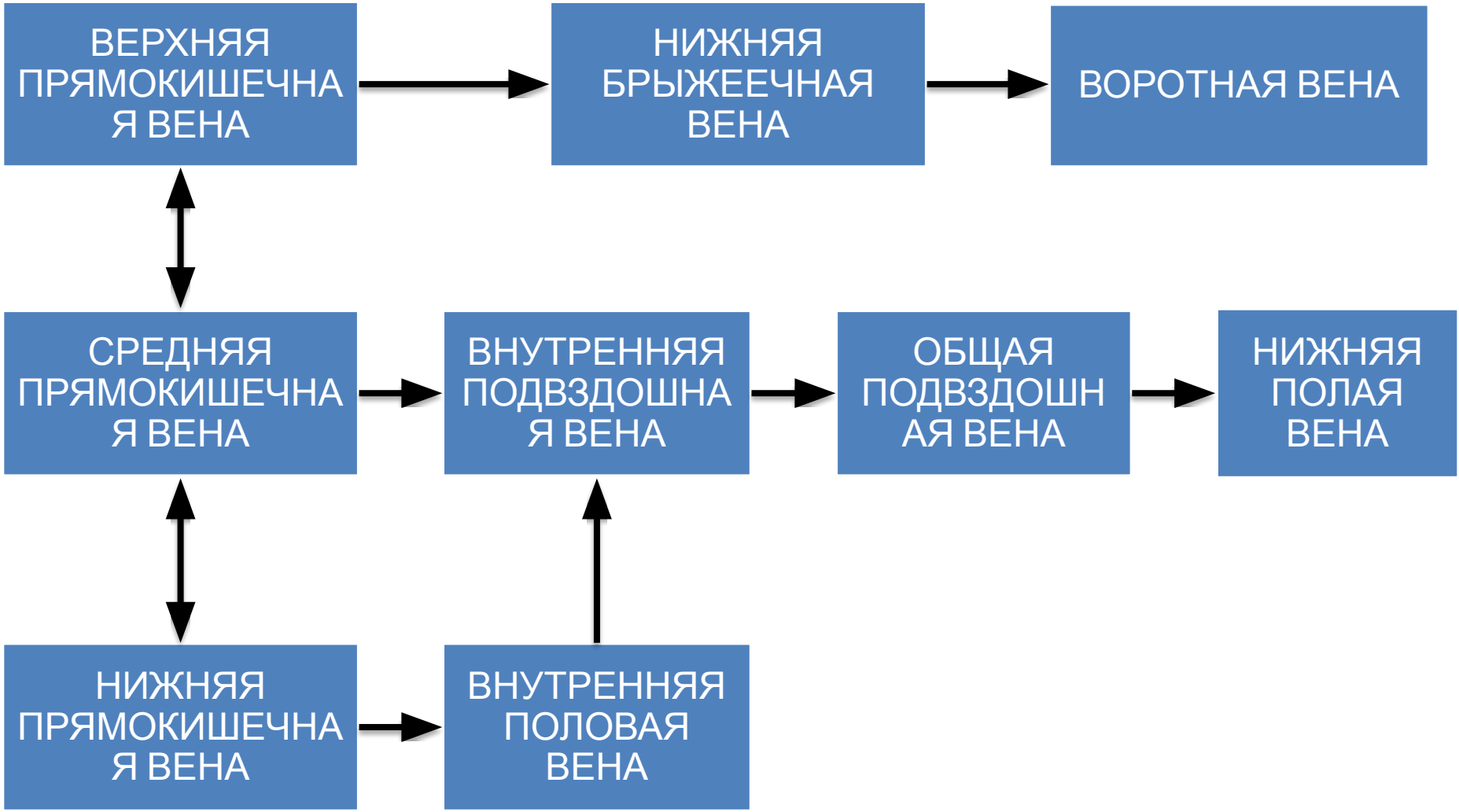

A. Retzius, 1796-1860, шведский анатом

Ретциуса анастомоз (вены) (A. A. Retzius) — портокавальный венозный анастомоз, соединяющий в поясничной области пристеночные поясничные вены из системы нижней полой вены с венами мезоперитонеальных отделов толстой кишки (восходящей и нисходящей ободочной) из системы воротной вены.

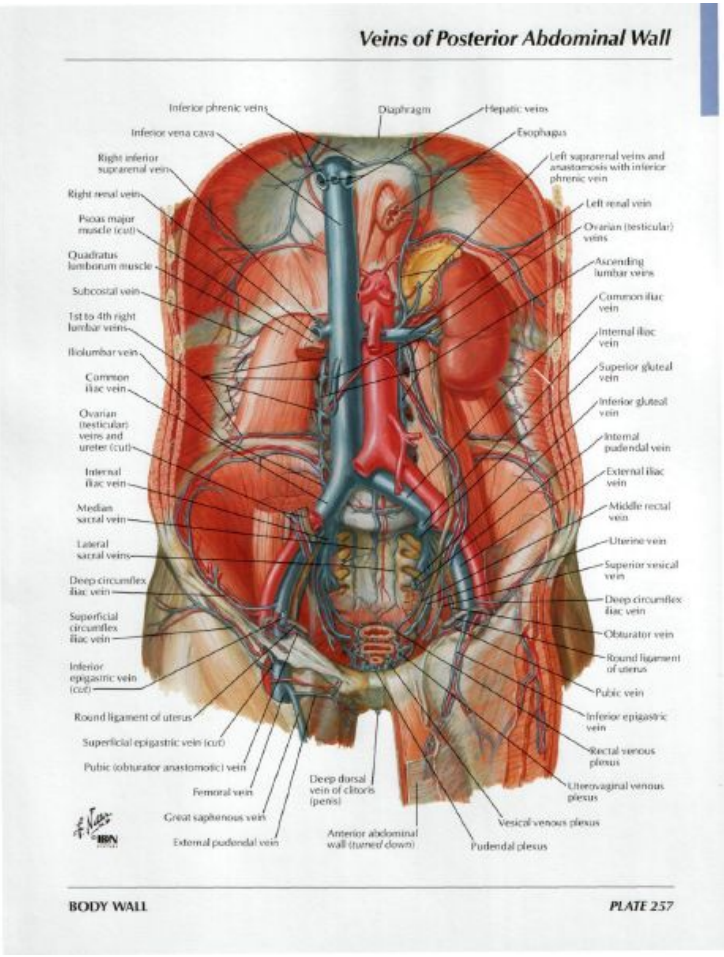

Порто-кава-кавальный анастомоз на передней брюшной стенке

(между верхней надчревной, нижней надчревной и околопупочными венами)

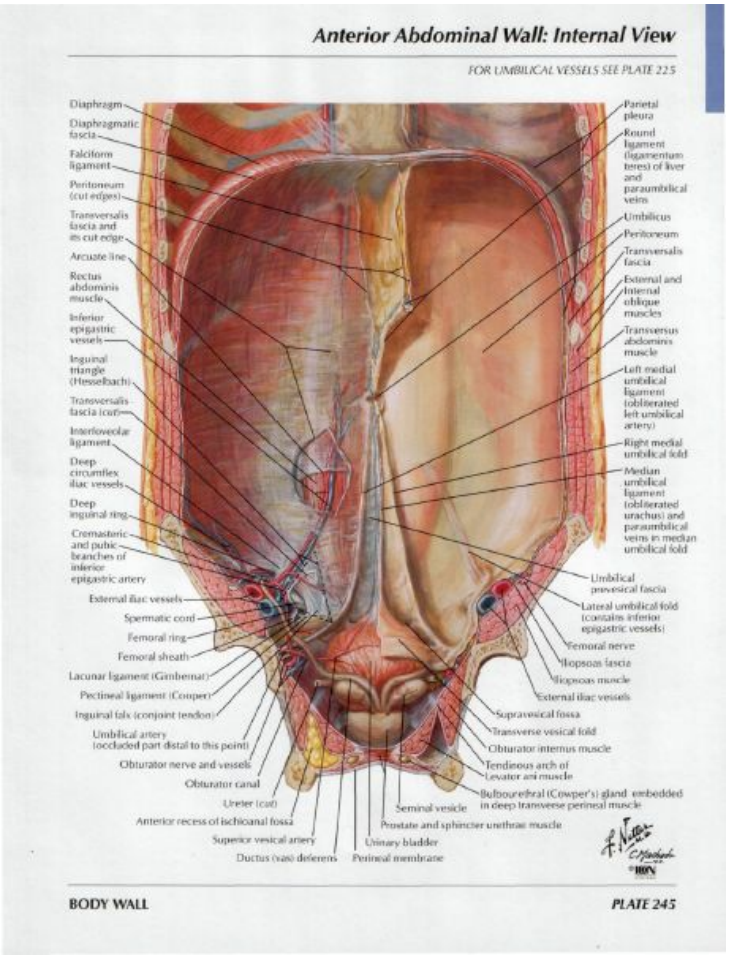

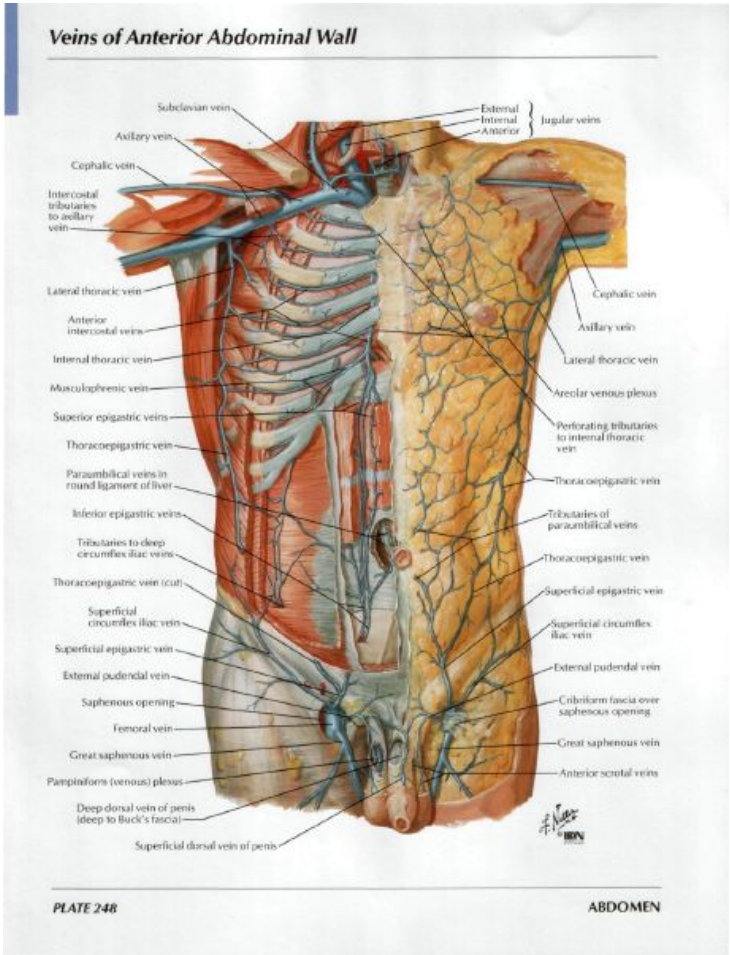

Вены передней брюшной стенки (симптом «голова медузы»)

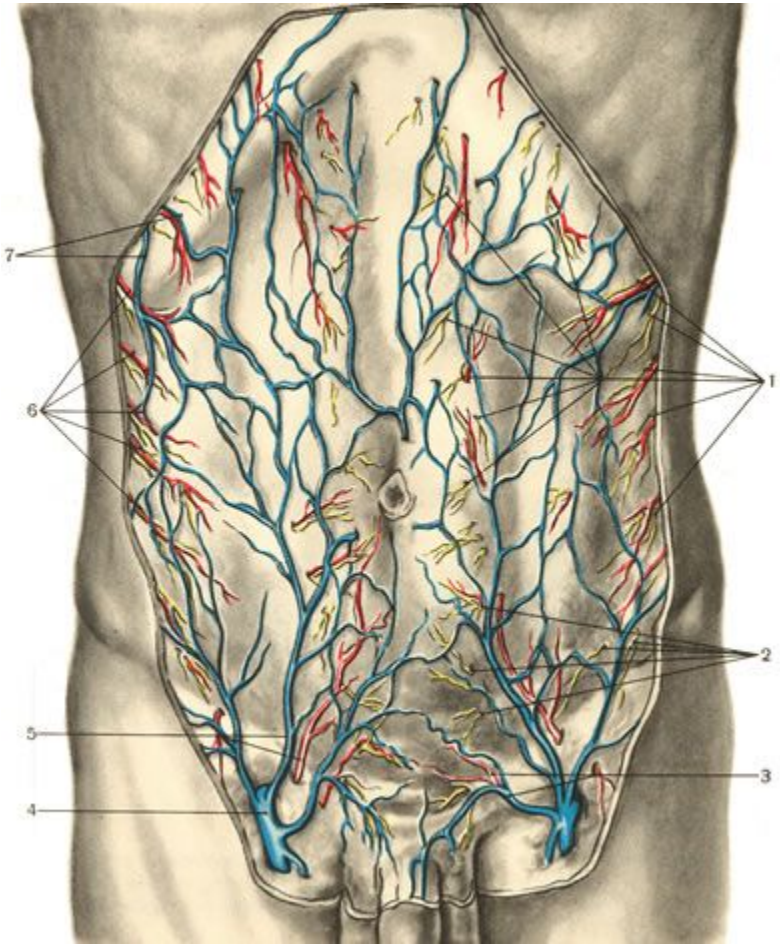

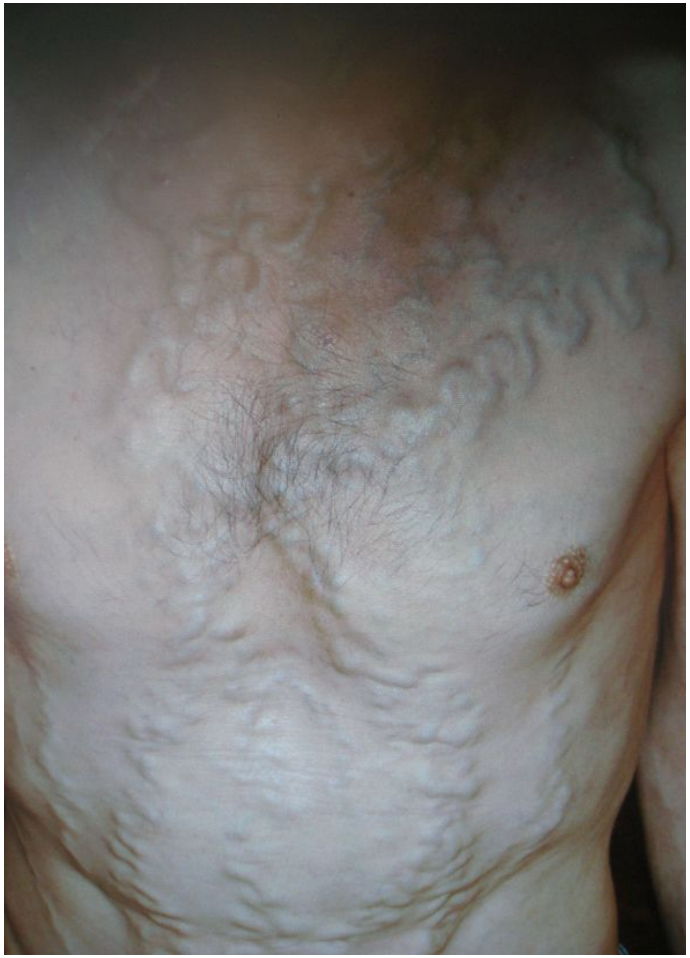

ПОРТО-КАВА-КАВАЛЬНЫЙ АНАСТОМОЗ НА ПЕРЕДНЕЙ БРЮШНОЙ СТЕНКЕ

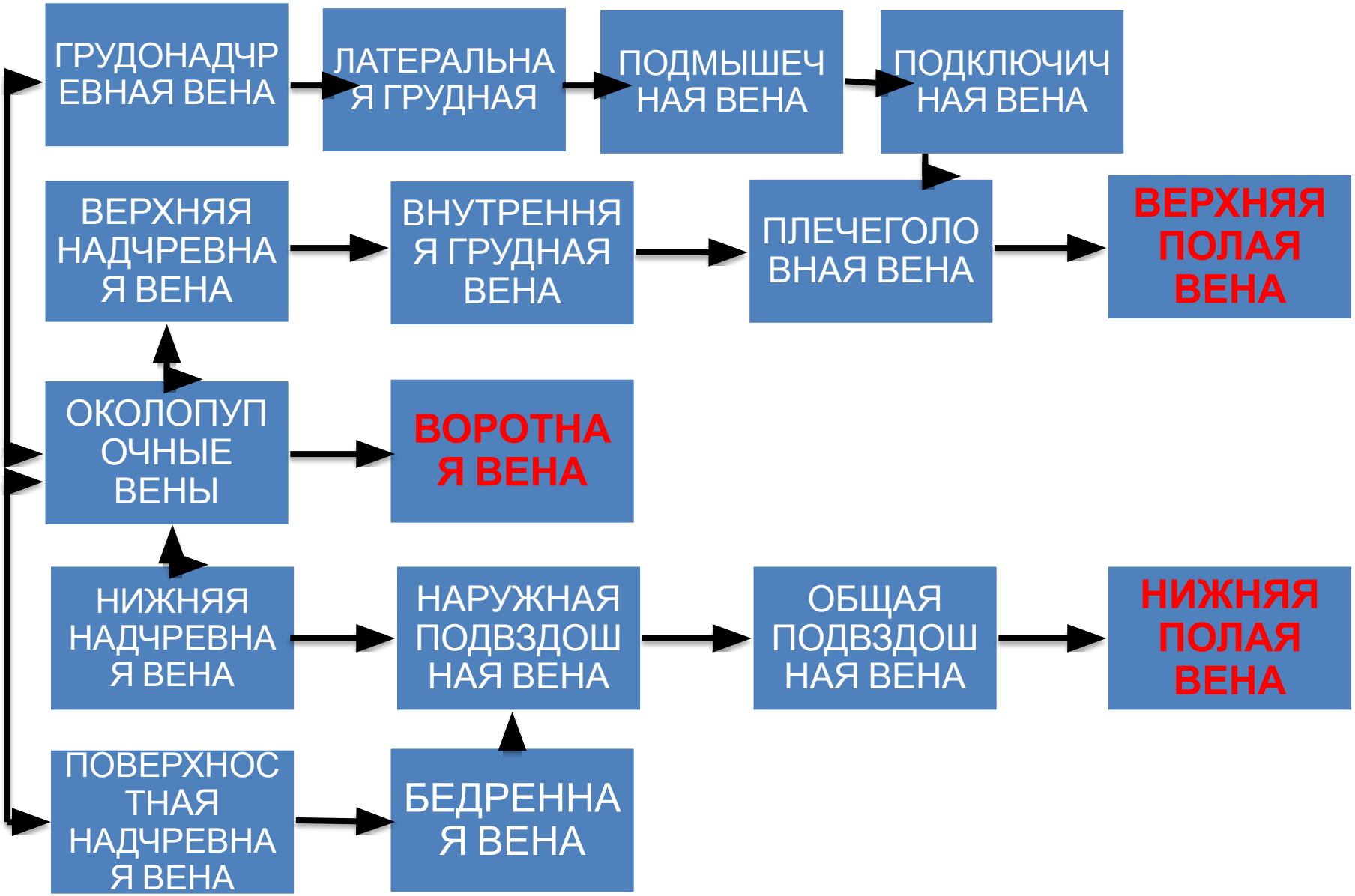

Схема венозных анастомозов

(кава-кавальные, порто-кавальные, порто-кава-кавальный)

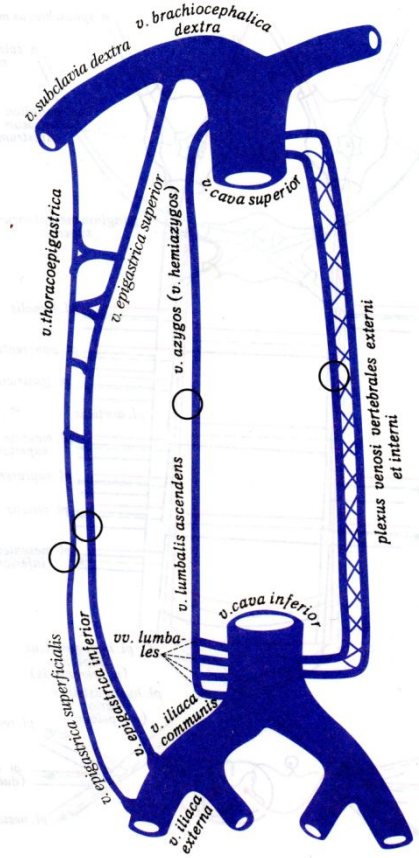

Схема 41. Основные кава-кавальные анастомозы.

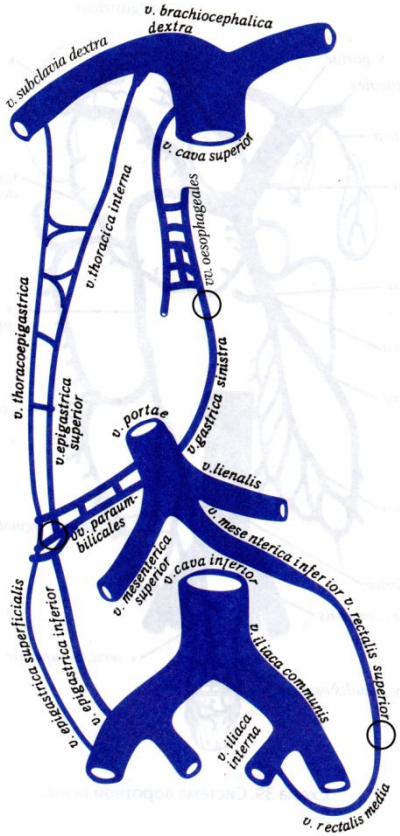

Схема 40. Основные порто-кавальные анастомозы.

Кровоснабжение плода

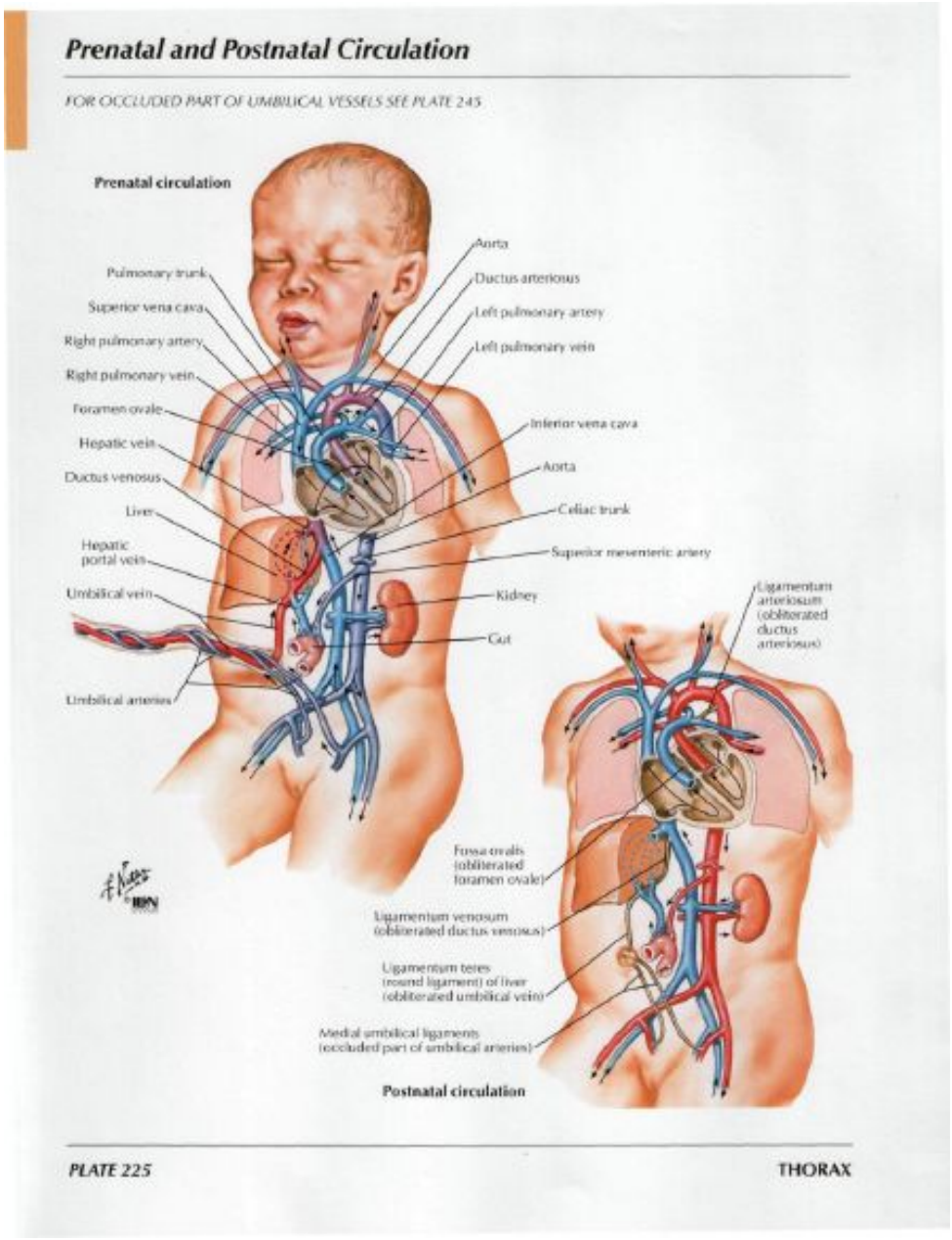

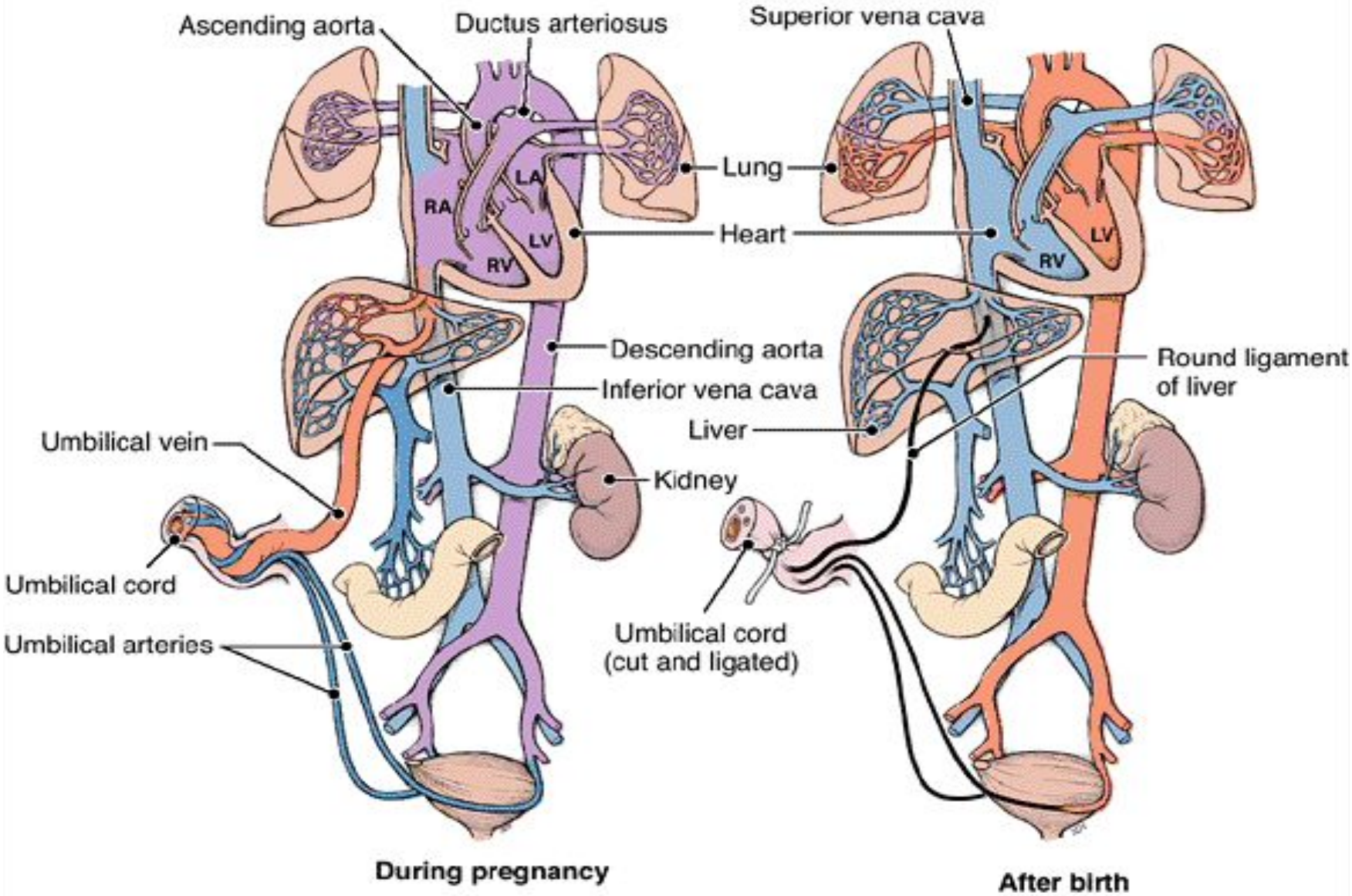
Ascending aorta
Ductus arteriosus
Superior vena cava
Lung
Heart
RA
LA
LV
RV
Descending aorta
Inferior vena cava
Liver
Kidney
Umbilical vein
Umbilical cord
Umbilical arteries
Round ligament of liver
Umbilical cord (cut and ligated)
During pregnancy
After birth

Кровоснабжение плода

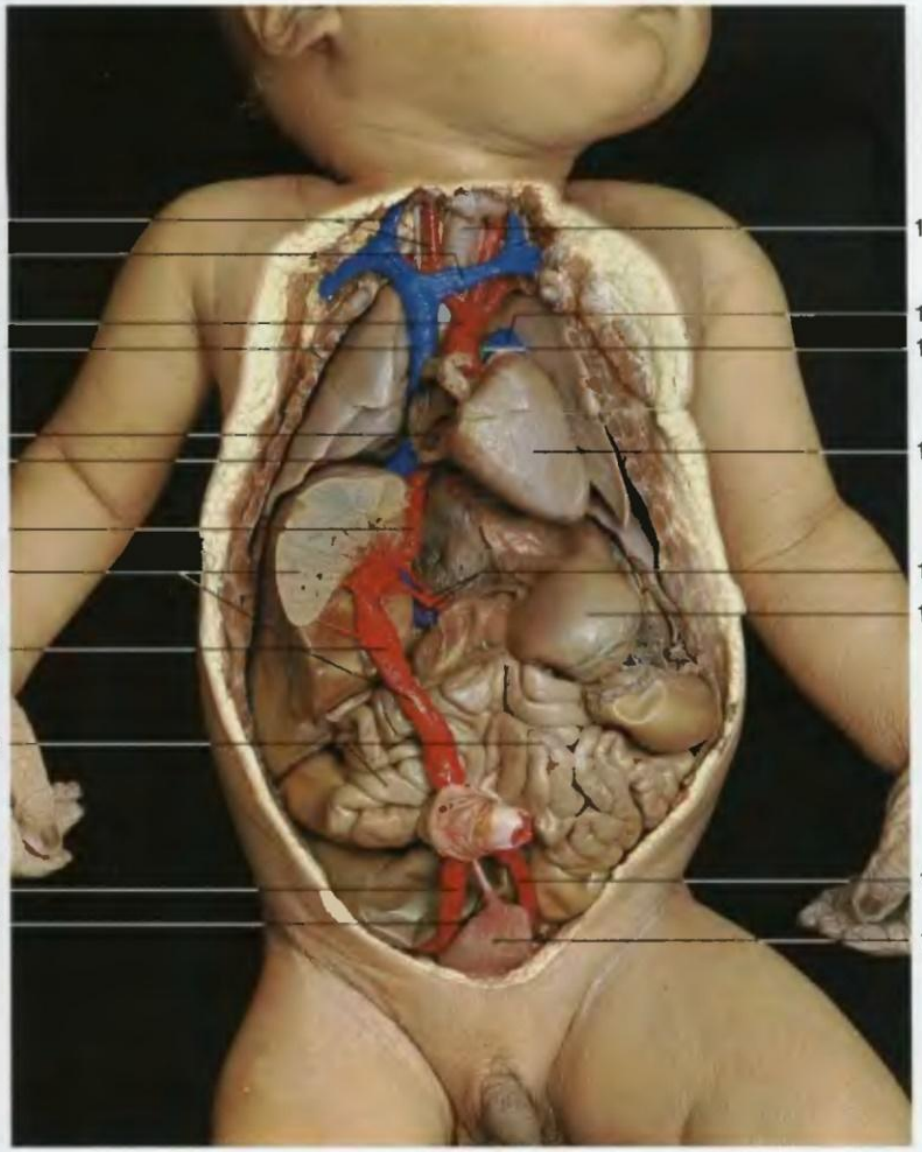

Органы грудной и брюшной полости новорожденного (вид спереди). Правое предсердие вскрыто, видно овальное отверстие. Левая доля печени удалена