

Марат Оспанов атындағы Батыс Қазақстан Мемлекеттік
Медицина Университеті

Хирургиядағы «іш бүлігінің» дифференциальдық диагностикасы

Орындаған: 516Б

Тексерген: Сарбаева А.М.

Ақтөбе-2016

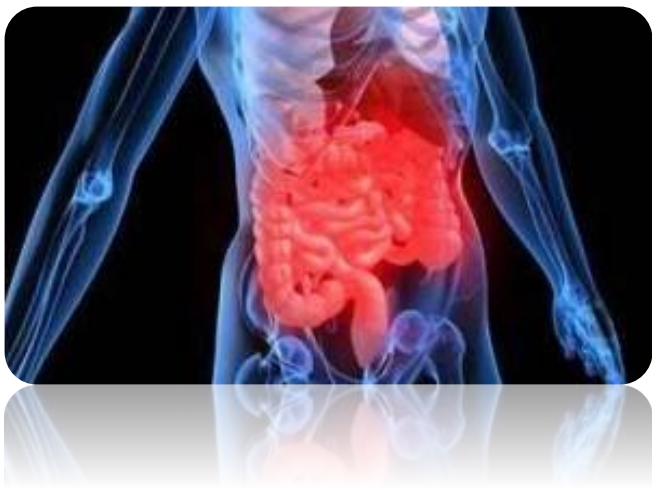Жоспар:

- Кіріспе
- Негізгі бөлім:
 1. Іш бүлігі дегеніміз не?
 2. Іш бүлігінің негізгі клиникалық белгілері және себептері
 3. Іш бүлігінің дифференциальдық диагностикасы
- Қорытынды
- Пайдаланылған әдебиеттер

Кіріспе

- Жедел іш синдромы - бұл құрсақ қуысы мүшелерінің жедел қабынуы аурулары кезінде болатын науқастың халін сипаттайтын медициналық термин болып табылады. Көбінесе бұл термин науқастың жедел ауырып, тағат таппастан жылдам хирург маманның кеңесінен өтуі қажеттігін білдіреді. Алайда әртүрлі себептерге байланысты нақты диагноз қою қиынға түседі.

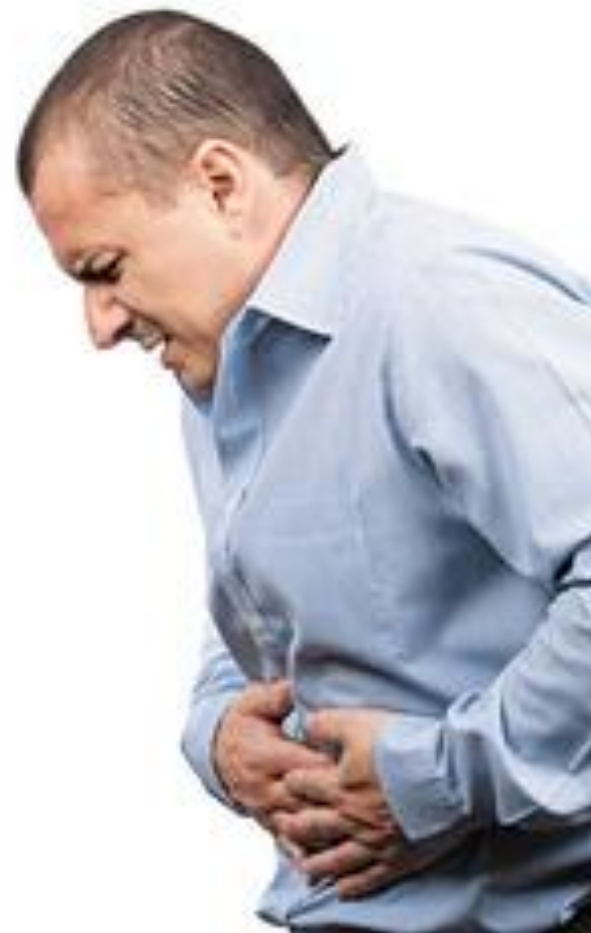Іш бүлігі



- Құрсақ қуысының жарақаттары және жіті аурулары кезінде дамитын, шұғыл хирургиялық көмекті қажет ететін немесе қажет болуы мүмкін клиникалық симптомокомплекс. Уақыт өткен сайын іш бүлігі болжамы нашарлайды.
- Тіпті, іш бүлігіне күдік туған жағдайда да науқасты шұғыл түрде хирургиялық стационарға госпитализациялаған жөн.
- Науқасқа жақын арада қажетті диагностикалық және емдік шаралар жүргізілуі қажет.

Іш бүлігінің негізгі клиникалық белгілері

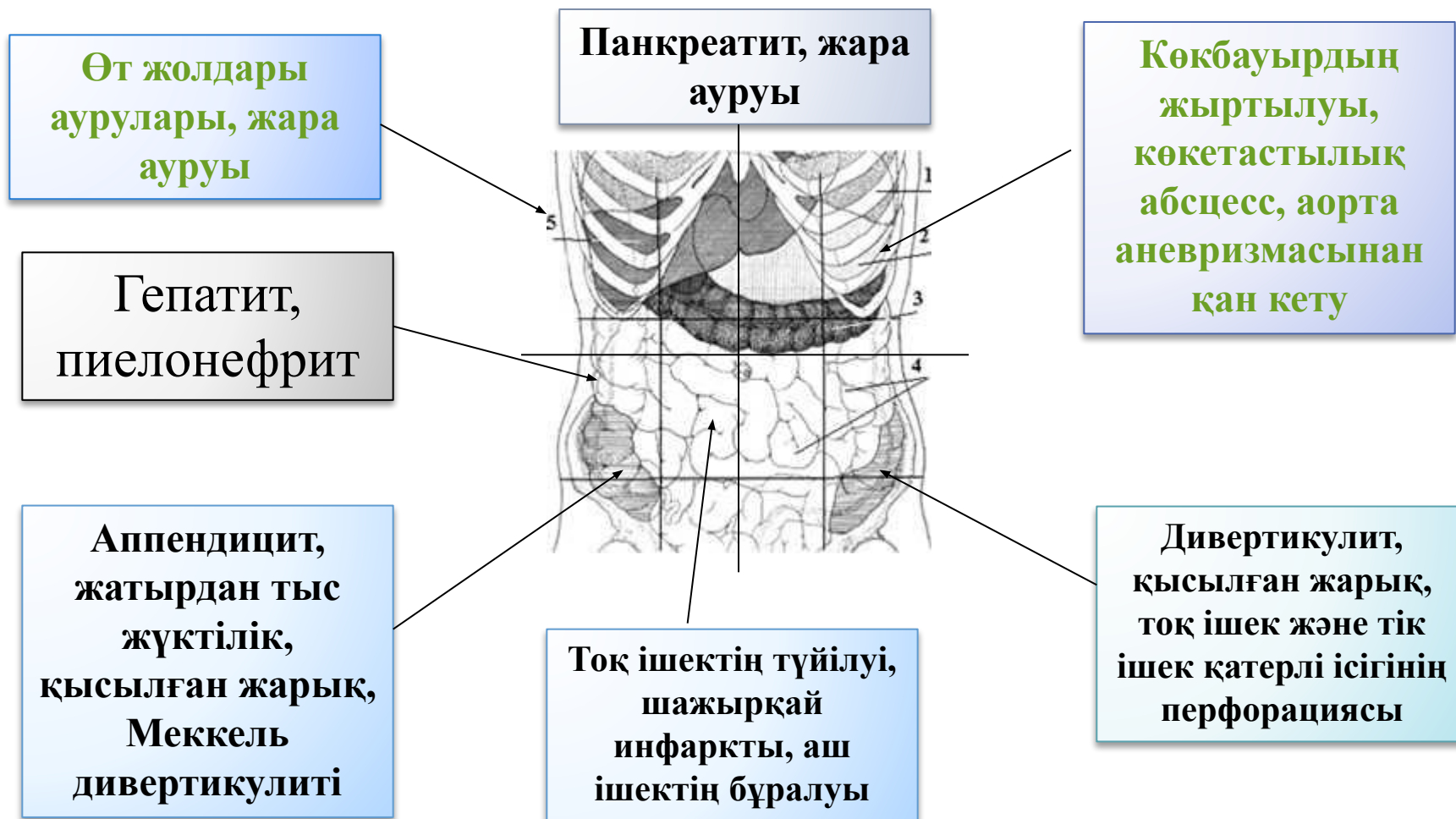
- Іш аймағында ауырсыну, анемия, шок.
- Перитонит және ағзаның қабынуы кезінде висцеросоматикалық ауырсыну.
- Перитонит кезінде септикалық жағдай.
- Қуыс ағза обтурациясында жіті спазматикалық ауырсыну (ішек, өт жолдары).
- АІЖ немесе құрсақ қуысына қан кеткенде анемия.



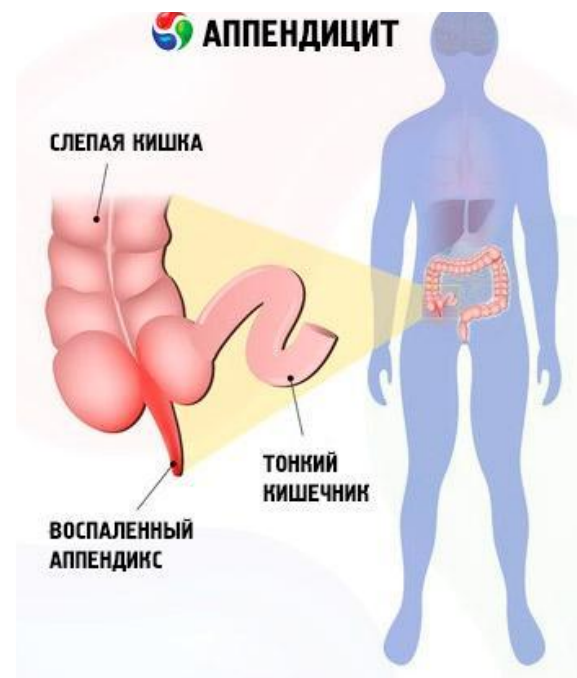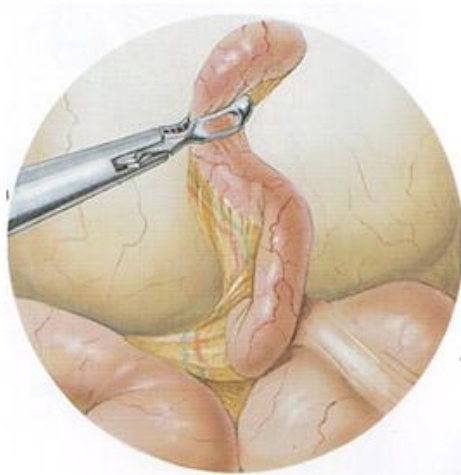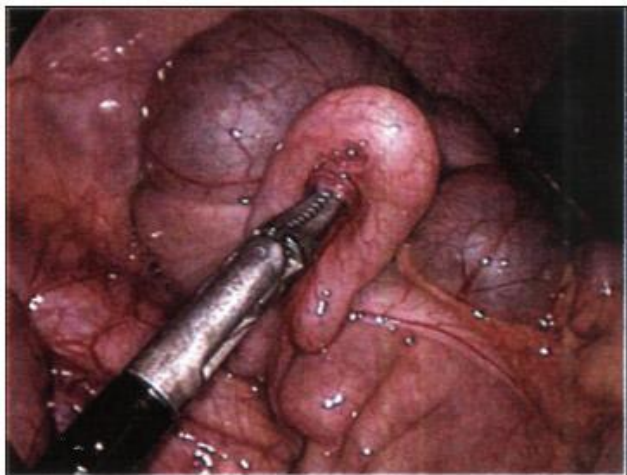
Этиологиясы

- Құрсақ қуысы ағзаларының зақымдануы;
- Құрсақ қуысы ағзаларының жіті қабыну аурулары (аппендицит, холецистит, панкреатит және т.б.), перитонит;
- Қуыс ағзаның перфорациясы (ойық жара перфорациясы және т.б.);
- Механикалық ішек өтімсіздігі, қысылған жарық;
- Динамикалық ішек өтімсіздігімен жүретін, ішек инфарктісіне және гангренасына әкелетін мезентериальды артериальды және венозды қанайналымның жіті бұзылысы;
- АІЖ және ішастар қуысына ішкі қан кетулер.

Іш ауырсынуы кезіндегі топикалық диагностика



Жіті аппендицит



- **Клиникасы**
- Кіндік аймағында кенеттен басталатын ауыру сезімі;
- Лоқсу, бір рет құсу;
- Жалпы әлсіздік;
- Субфебрильді дене қызбасы;
- Тахикардия – асқынған кезде ғана;
- Дем алуға іштің төменгі бөлігінің қатыспауы;
- Терең дем алғанда, оң мықын аймағында ауыру сезімінің өршуі.

Симптомдары

- **Кохер симптомы** – алғашқы сағаттарда ауыру сезімінің эпигастрий немесе іштің барлық аймақтарында болып, содан соң оң мықын аймағына ауысуы.
- **Ровзинг симптомы** – дәрігер саусақтарымен сол жақ мықын аймағын әлсіз соққылағанда, оң жақ мықын аймағында ауыру сезімі пайда болады.

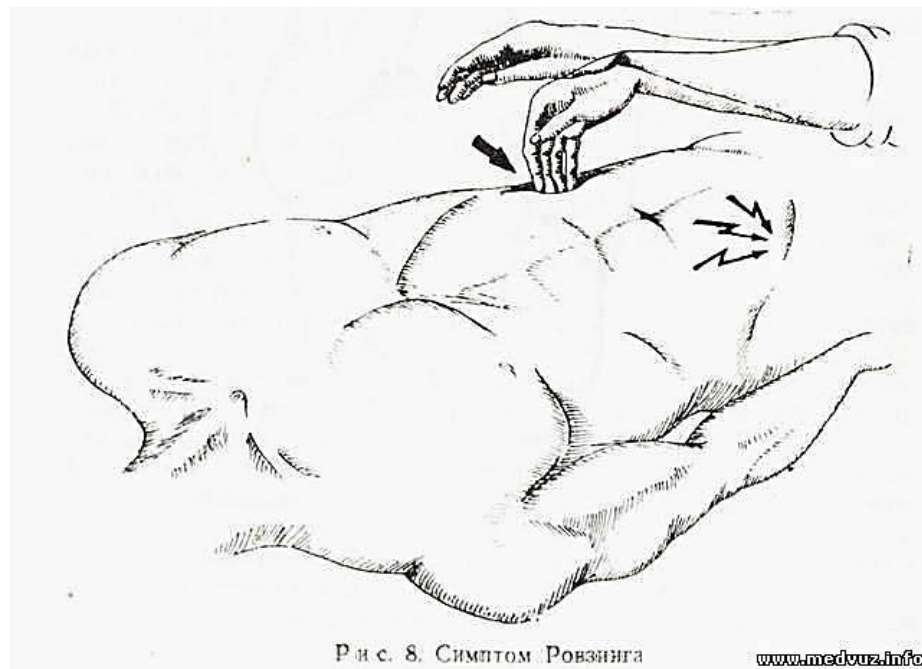
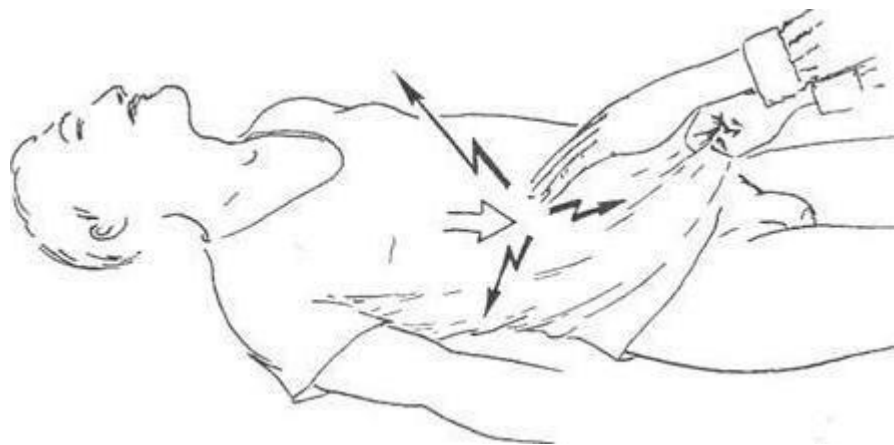


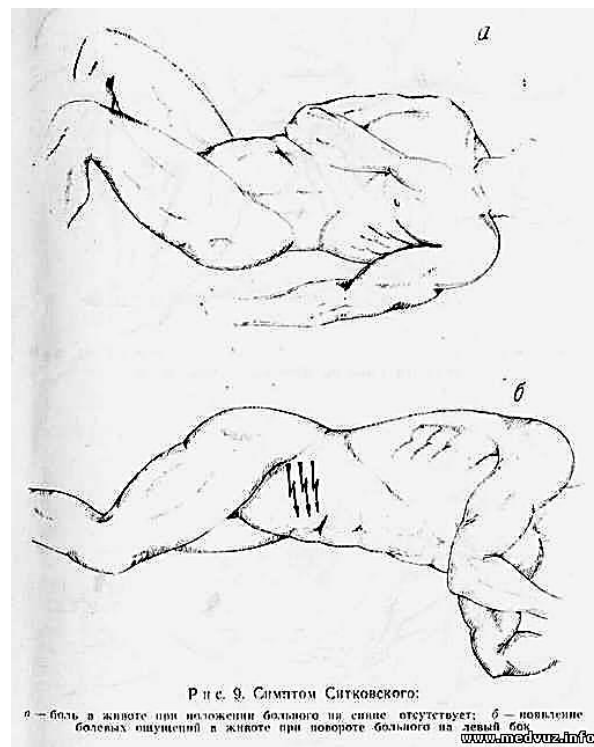
Рис. 8. Симптом Ровзинга

Симптомдары



- **Ситковский симптом** – науқас сол жақ бүйіріне жатқан кезде, соқыр ішектің салбырауынан, құрт тәрізді өсінді шажырқайының және қабынған құрсақтың кернелуінен оң жақ мықын аймағында ауыру сезімі күшейеді.

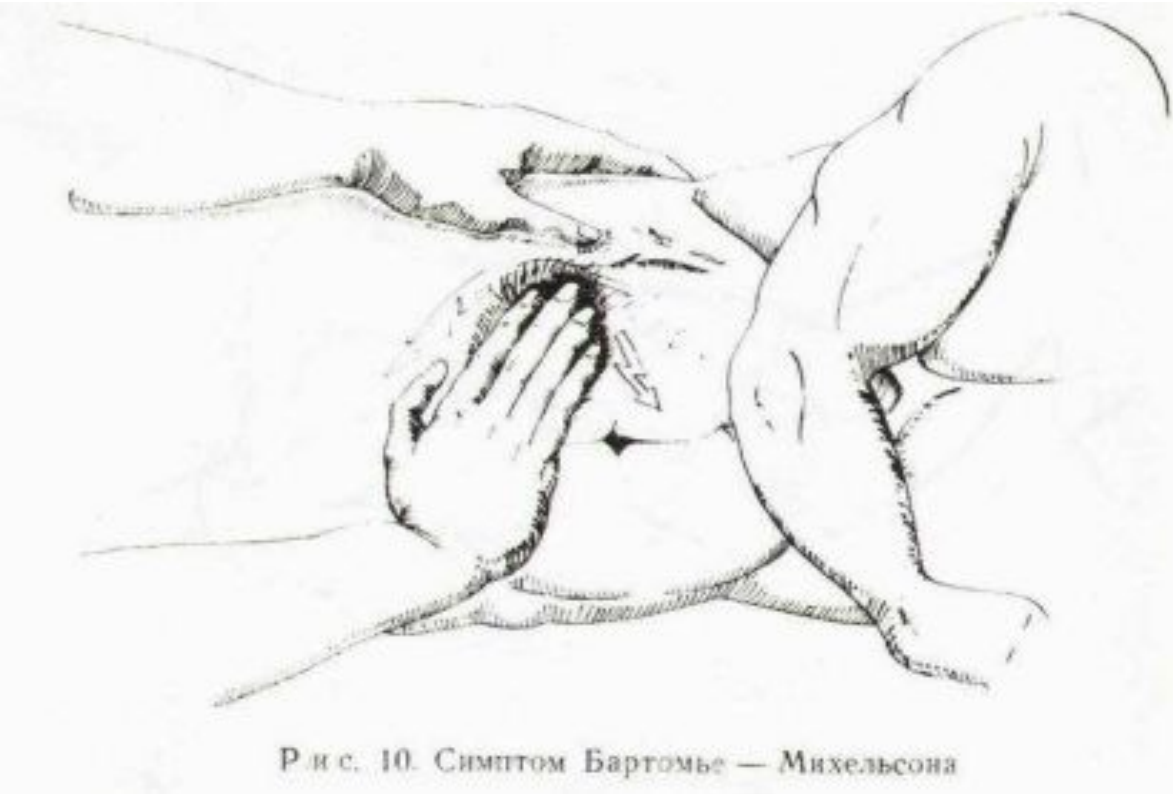- **Воскресенский симптом** – құрсақ үсті аймағынан төмен қарай, оң жақ мықын аймағына дейін, көйлектің сыртынан саусақпен сызған кезде, оң жақ мықын аймағында ауыру сезімі болады.



Р и с. 9. Симптом Ситковского:

а – боль в животе при положении больного на спине; отсутствует; б – появление болевых ощущений в животе при повороте больного на левый бок

Симптомдары



- **Бартомье-Михельсон симптомы** – науқасты сол жақ бүйіріне жатқызып, пальпация жасағанда, оң жақ мықын аймағында ауыру сезімі болады және күшейеді.

Жедел жәрдем

- Аурухананың хирургиялық бөлімшесіне жеткізу керек.
- Зеңбілмен тасымалдау



Дифференциальдық диагностикасы

	<i>Асқазан немесе 12 елі ішек жарасы жарылуы</i>	<i>Жімі панкреатит</i>	<i>Жімі холецистит</i>	<i>Құрсақ аортасы аневризма сының ыдырауы</i>	<i>Ішек ишемиясы (мезентериальды тромбоз және эмболия)</i>
Ауырсынудың пайда болуы	Кенеттен, өте қатты («пышақ сұққандай»)	Біртіндеп күшейетін	Біртіндеп күшейетін	Кенеттен, аневризма жыртылуында естен тану	Кенеттен
Ауырсынудың локализациясы	Эпигастральды аймақ, тез жайылады	Эпигастральды аймақ, оң және сол жақ қабырға асты	Оң қабырға асты басым, эпигастральды аймақ	Іштің орталық бөлімдері	Ауырсынудың нақты орны болмайды
Иррадиациясы	Әдетте жоқ	Арқаға: ағза проекциясында немесе белдемелі	Арқаға, оң иық және жауырын	Арқаға және шап аймағы	Жоқ
Құсу	Тән емес	Көп ретті, жеңілдік әкелмейді	Қайталамалы	Тән емес	Тән емес

Дифференциальдық диагностикасы

	<i>Асқазан немесе 12 елі ішек жарасы жарылуы</i>	<i>Жімі панкреатит</i>	<i>Жімі холецистит</i>	<i>Құрсақ аортасы аневризмасының ыдырауы</i>	<i>Ішек ишемиясы (мезентериальды тромбоз және эмболия)</i>
Алкоголь қабылдауы	Жарылуына түрткі болады	Әдетте ауырсыну ұстамасына алып келеді	Әсер етпейді	Әсер етпейді	Әсер етпейді
Бұрын болған ауырсыну ұстамалары	Анамнезінде жара ауруы (50%)	Жиі өршулер байқалады, ұстамалардың бір-біріне ұқсауы	Жиі өршулер байқалады, ұстамалар күшейе түседі	Жоқ	Жоқ
Шок	Ауырсыну. Аурудың ерте сатысына тән	Эндотоксикалық. Аурудың соңғы сатысына тән.	Тән емес	Ауырсыну. Аурудың ерте сатысына тән. Аневризма жыртылғанда геморрагиялық	Эндотоксикалық. Аурудың соңғы сатысына тән

Дифференциальдық диагностикасы

	<i>Асқазан немесе 12 елі ішек жарасы жарылуы</i>	<i>Жіті панкреатит</i>	<i>Жіті холецистит</i>	<i>Құрсақ аортасы аневризмасының ыдырауы</i>	<i>Ішек ишемиясы (мезентериальды тромбоз және эмболия)</i>
Щеткин-Блумберг симптомы	Ерте, алғаш минуттарда пайда болады	Ферментативті перитонитте	Деструктивті түрлерінде	Жалған оң мәнді	Ауырсыну интенсивтілігі симптомдар айқындылығына сәйкес емес
Пальпациялағанда ауырсыну	Жайылмалы	Эпигастрий аймағында немесе жайылмалы	Оң жақ қабырға асты, эпигастральды аймақта	Іштің орталық бөлімдерінде	Жайылмалы
Іштің алдыңғы қабырғасы бұлшықеттерінің кернелуі	«Тақтай тәрізді» іш	Орташа	Іш бұлшықеттерінің жергілікті кернелуі	Сирек пальпациялағанда анықталған түзіліс аймағында патологиялық пульсация байқалады	Сирек және аурудың кеш сатысында

Дифференциальдық диагностикасы

	<i>Асқазан немесе 12 елі ішек жарасы жарылуы</i>	<i>Жіті панкреатит</i>	<i>Жіті холецистит</i>	<i>Құрсақ аортасы аневризмасының ыдырауы</i>	<i>Ішек ишемиясы (мезентериальды тромбоз және эмболия)</i>
Қабырғамыртқа бұрышында ауырсыну	Жоқ	Аздап екі жағынан (сол жағы көбірек тән)	Жоқ немесе аздап оң жақта	Жоқ немесе екі жағынан да	Жоқ
Науқас қалпы	Бір қырында аятары ішіне қарай бүгілген, қолдары ішінде	Алға қарай немесе артқа қолын тіреп отыруы	Науқас тыныш, қолы оң жақ қабырға астында	Мазасыз	Науқас мазасыз, үнемі қалпын өзгертеді
УДЗ	Құрсақ қуысында бос сұйықтық	Ұйқы безінің ісінуі және контурының тегіс болмауы, кейде ошақты түрде	Диагнозды нақтылайтын негізгі әдіс	Әдіс диагноз қоюға мүмкіндік береді	Әдіс ақпараттылығы төмен

Дифференциальдық диагностикасы

	<i>Асқазан немесе 12 елі ішек жарасы жарылуы</i>	<i>Жіті панкреатит</i>	<i>Жіті холецистит</i>	<i>Құрсақ аортасы аневризм асының ыдырауы</i>	<i>Ішек ишемиясы (мезентери альды тромбоз және эмболия)</i>
Лабораторлы зерттеулер	Өзгерістер арнайы емес	Орташа немесе жоғары деңгейдегі лейкоцитоз; Амилаза активтілігінің жоғарылауы; Азотемия; Қан сарысуында кальций және магний деңгейінің төмендеуі	Лейкоцитоз; Амилаза активтілігі әдетте қалыпты (билиарлы панкреатитті есептемегенде)	Өзгерістер арнайы емес	Өзгерістер арнайы емес

Қорытынды

- Мына дамып жатқан техника заманында қабыну ауруларымен бірге жарақаттар да аз емес, құрсақ қуысы ағзаларының жарақаттануы - жедел іш синдромы тобына кіреді, ол бауырдың, көк бауырдың жарақаты, ұйқы безінің езілген жарақаты, ішектердің соққы немесе ене кіретін жарақаттан тесілуі сынды ауруларында - іштің қатты ауруы болады. Бұл кезде науқасты жедел ауруханаға жеткізіп, хирургтың кеңесінен өткізу қажет. Бұл кезде қысқа уақытты оперативті ем алды даярлықтан кейін, науқастарға сәйкес жарақат түріне сай оперативті ем көрсетіледі. Жарақаттың түрінен басқа, ауруханаға дейінгі жеткенше кеткен уақытта науқастың жанын аман алып қалуда маңызы зор!

Пайдаланылған әдебиеттер

1. Қ.М.Тұрланов, С.А.Қалқабаева. «Жедел медициналық жәрдем». 2-ші басылым, толықтырылған және өңделген. – Алматы: ТОО «Эверо» 2010ж. 444 бет.
2. Сумин С.А. Неотложные состояния: Учебное пособие. – 7-е изд., перераб. И доп. – М: ООО «Медицинское информационное агенство», 2010. – 96с.
3. Бондаренко В.А., Лупальцев В.И. Острый аппендицит - К.: Здоровья, 1993.
4. Синенченко Г. И. Хирургия острого живота. М., 2007. 512 с.
5. Интернет желісі.