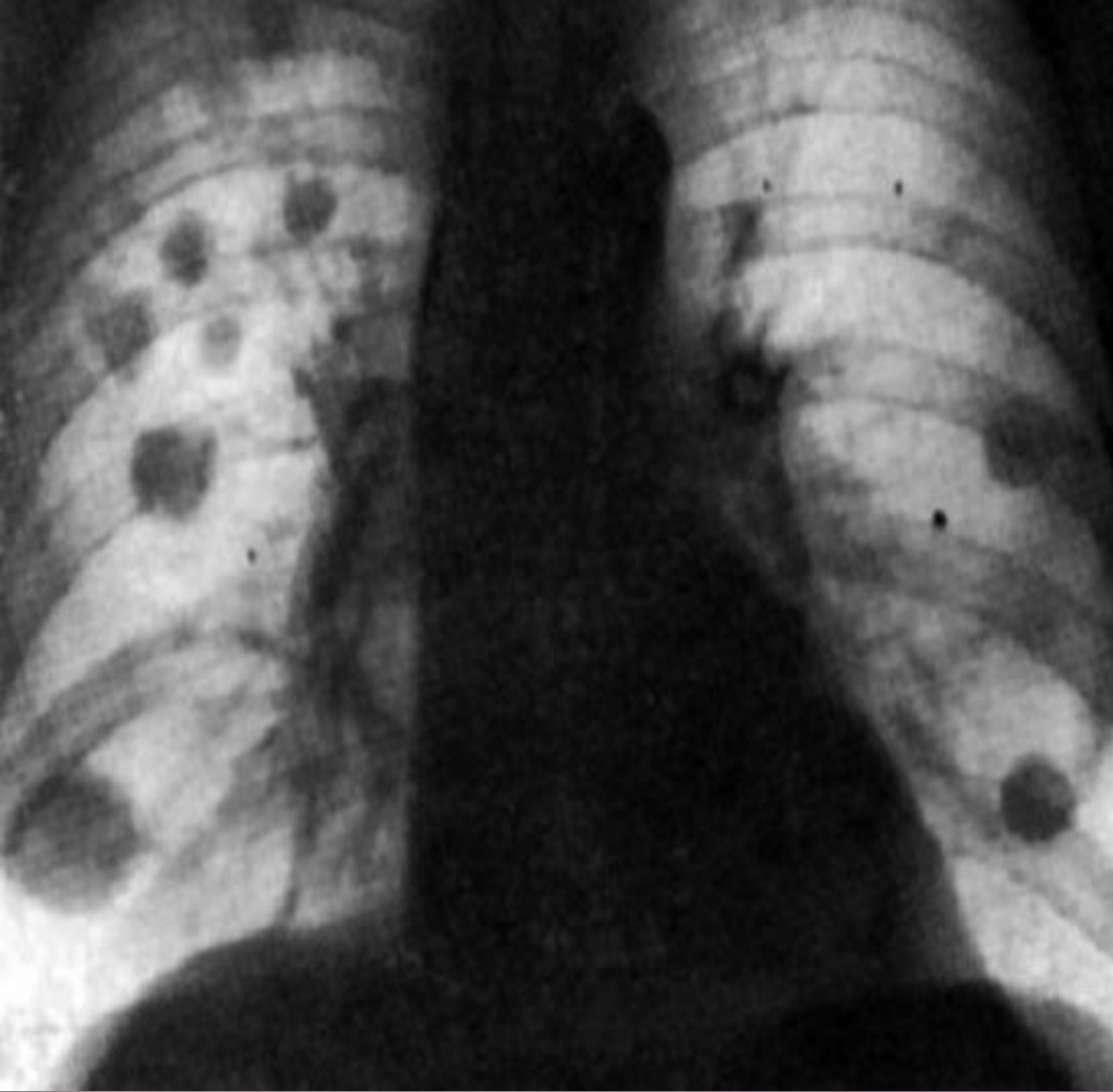


СЕМЕЙ МЕМЛЕКЕТТІК МЕДИЦИНА УНИВЕРСИТЕТІ  
ОНКОЛОГИЯ ЖӘНЕ ВИЗУАЛДЫ ДИАГНОСТИКА КАФЕДРАСЫ.

СӨЖ

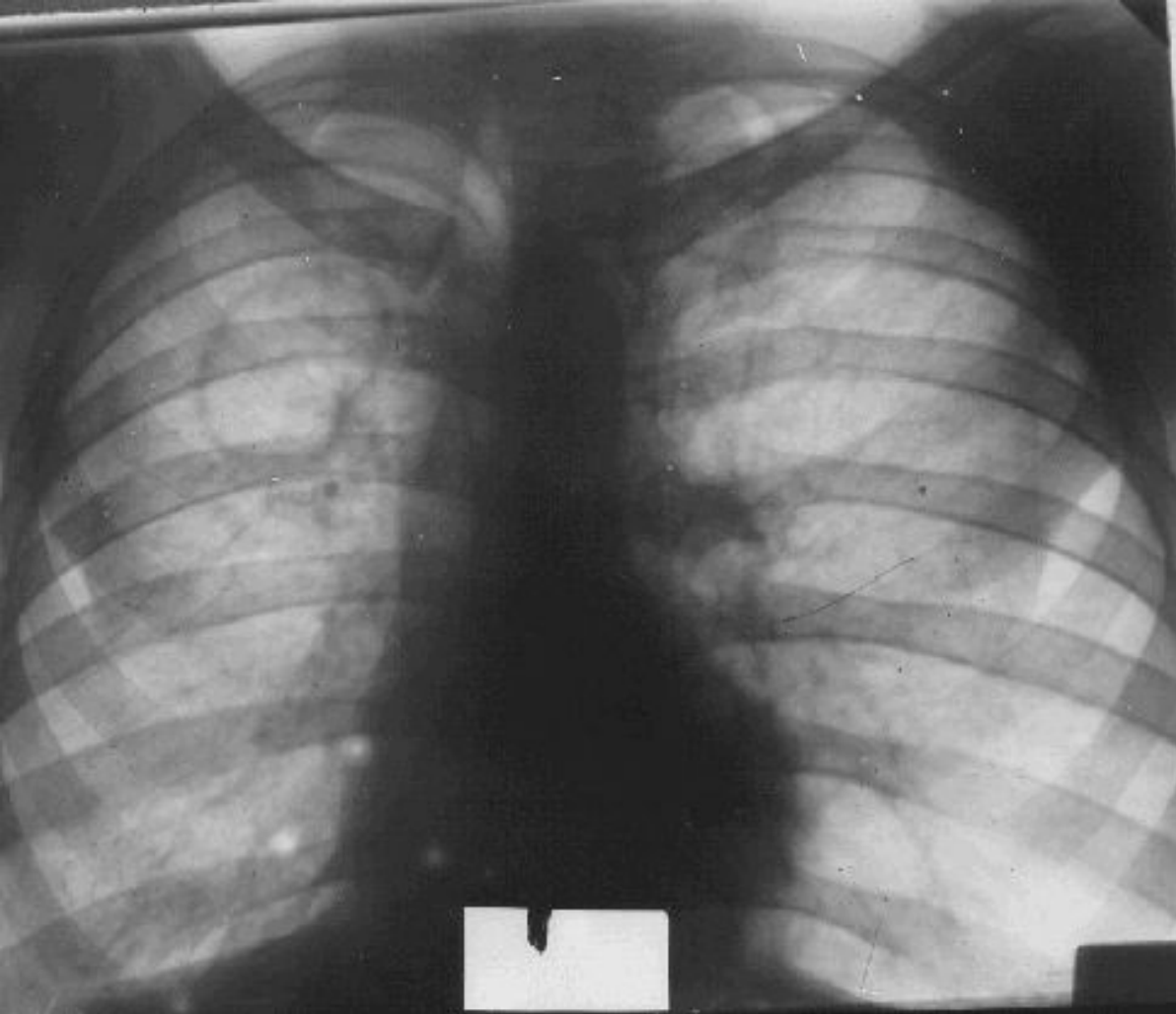
Тақырыбы: Өкпе туберкулезі

Орындаған: Аханов  
Қайсар  
Тексерген: Мадина Н



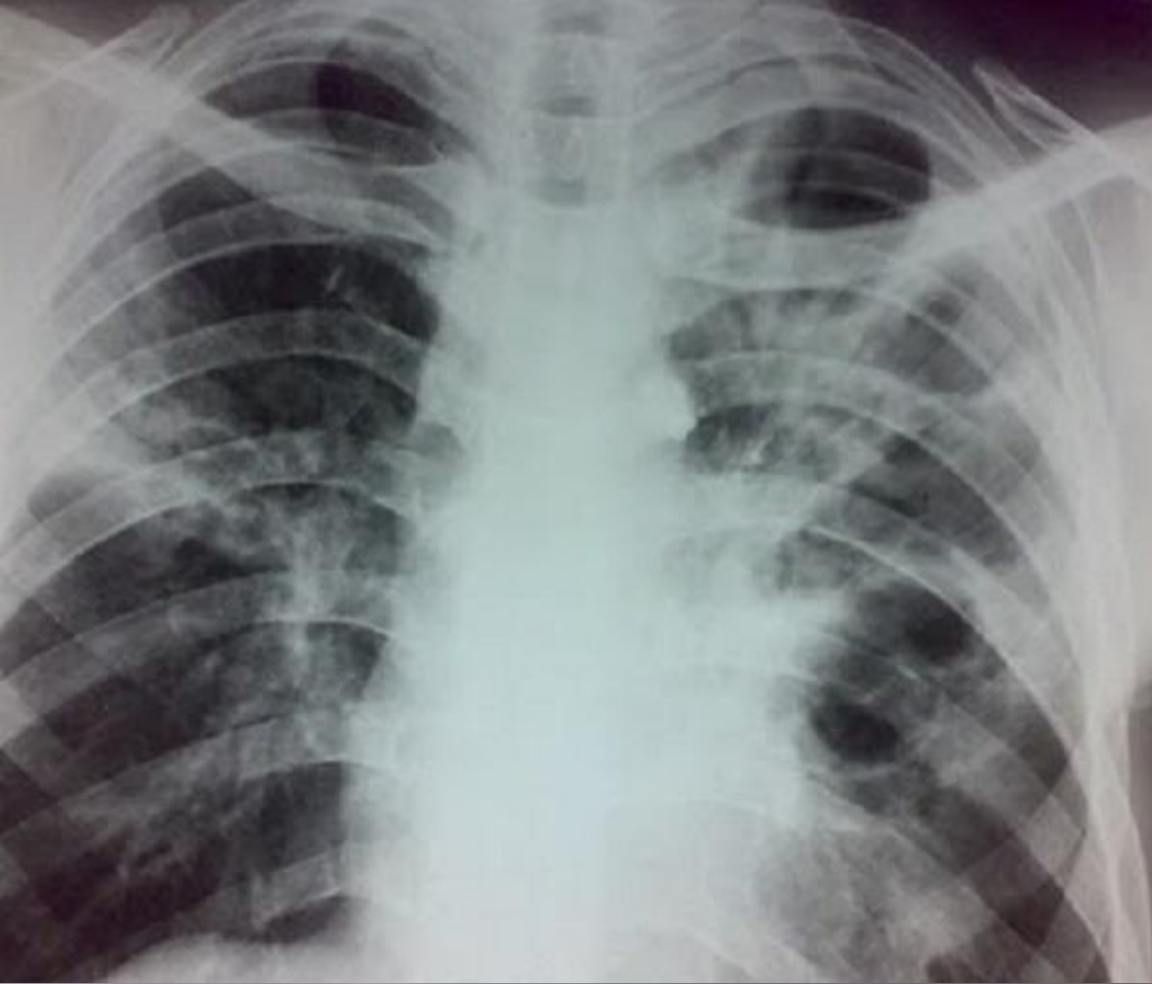Туберкулома (казеома) - туберкулездің ерекше түрі болып табылады, рентген суретінде ісікке ұқсас, атына сәйкес.

**Өкпе туберкулезі: туберкулома ошақтары**



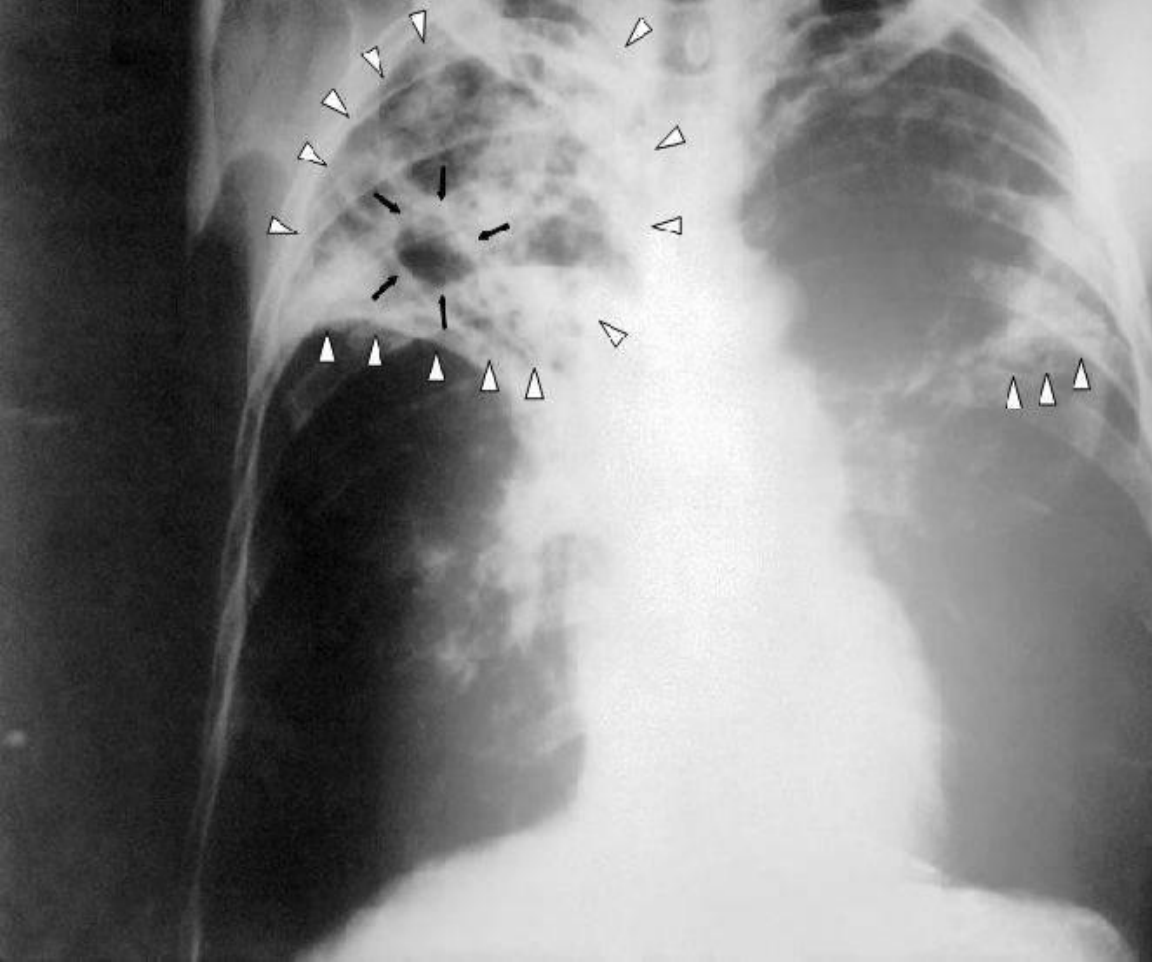
Кавернозды өкпе туберкулезі — ерекше бір түрі өкпеде каверналар табылады.

**Кавернозды туберкулез**



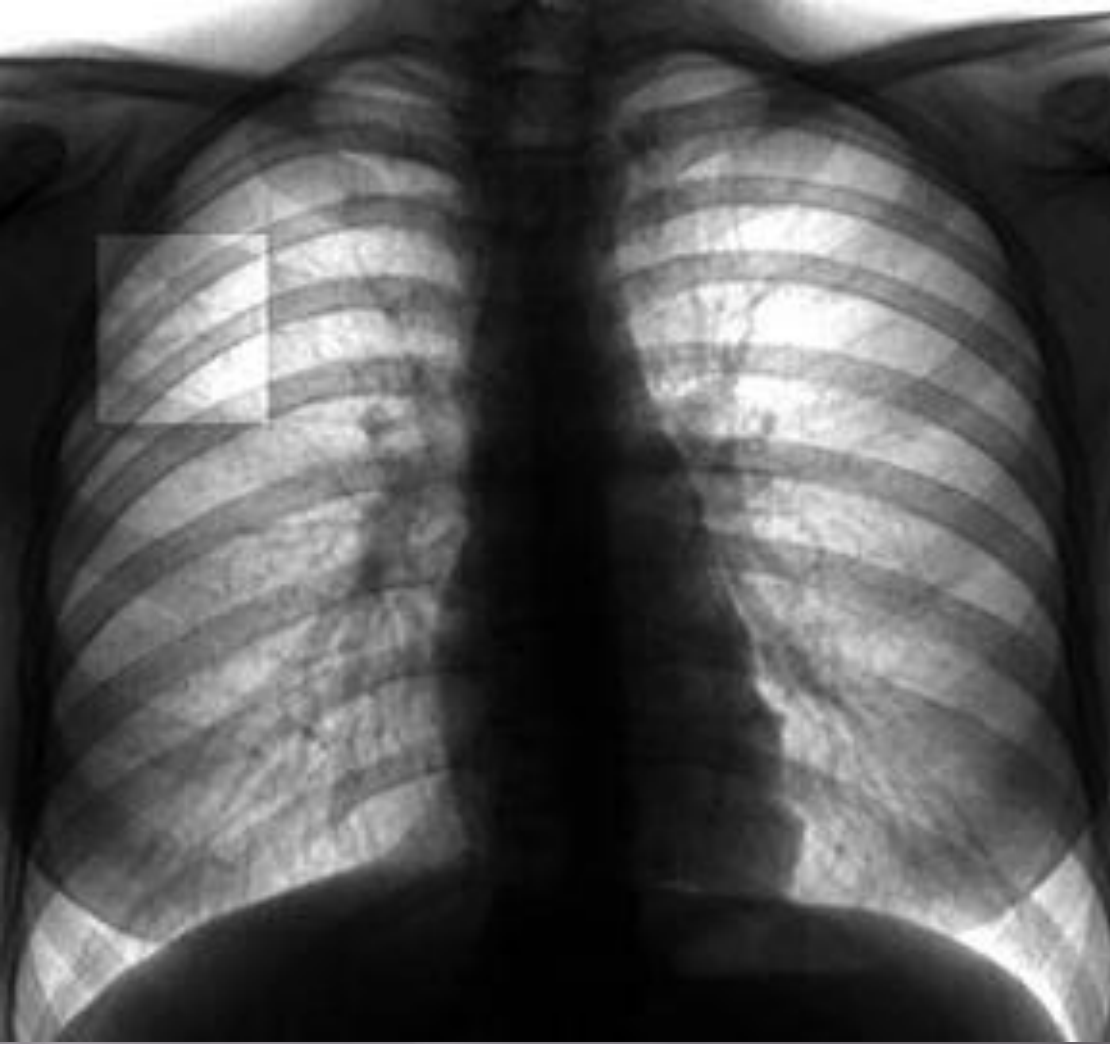
Фиброзно-кавернозды туберкулез- туберкулездің хроникалық түрі, фиброзды кавернаның болуымен сипаталатын, өкпе қуысының фиброзды тіннің өзгеруімен байланысты.

## Фиброзды-кавернозды туберкулез



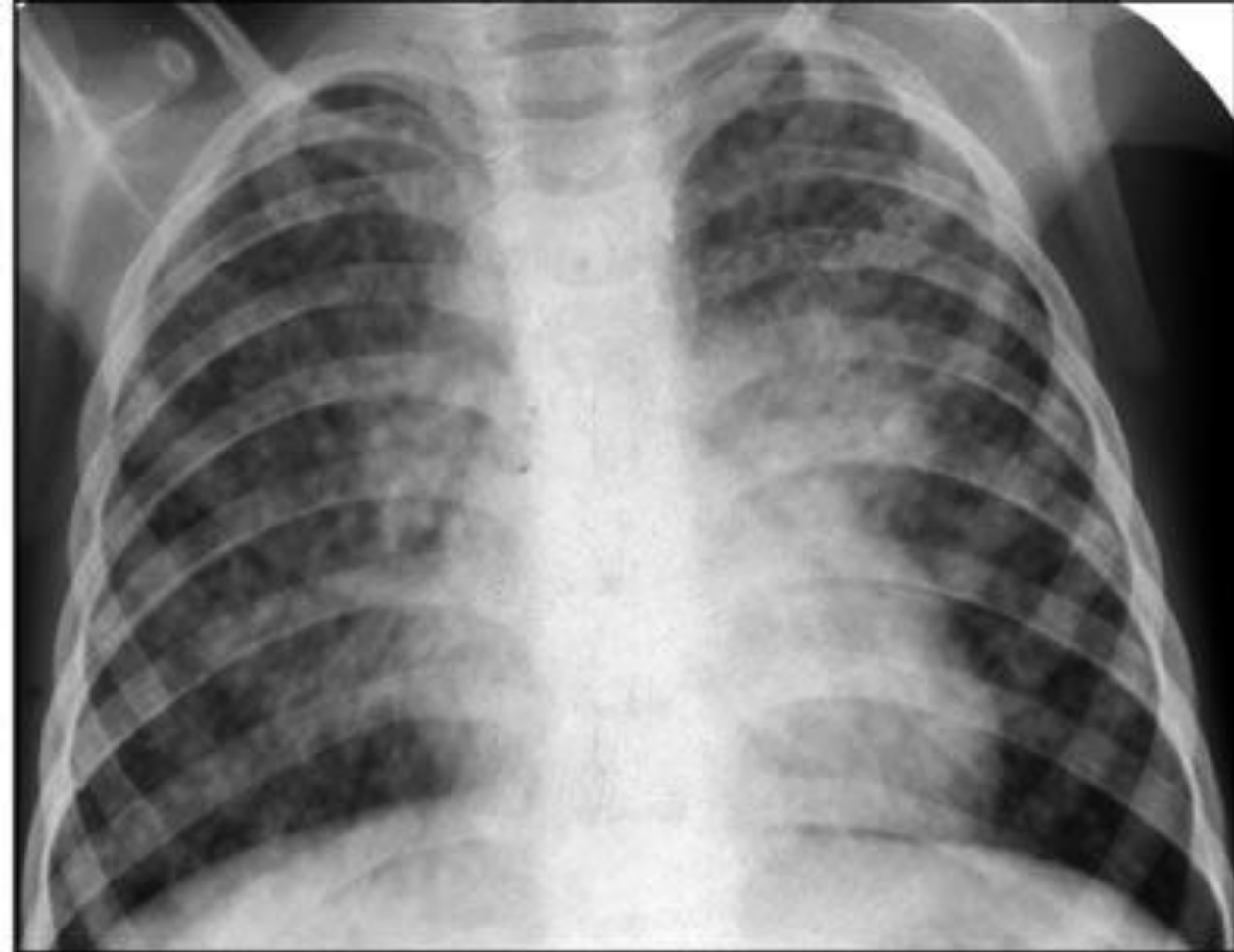
Цирротикалық өкпе туберкулезі - өкпе және плевраның ауыстыру паренхиматозных органда талшықты дәнекер тінінің өсуімен сипатталады клиникалық формасы, іргелес құрылымдардың қарай оның ауыстыру өкпе зақымдануы көлемінің күрт төмендеуі.

## Цирротикалық өкпе туберкулезі



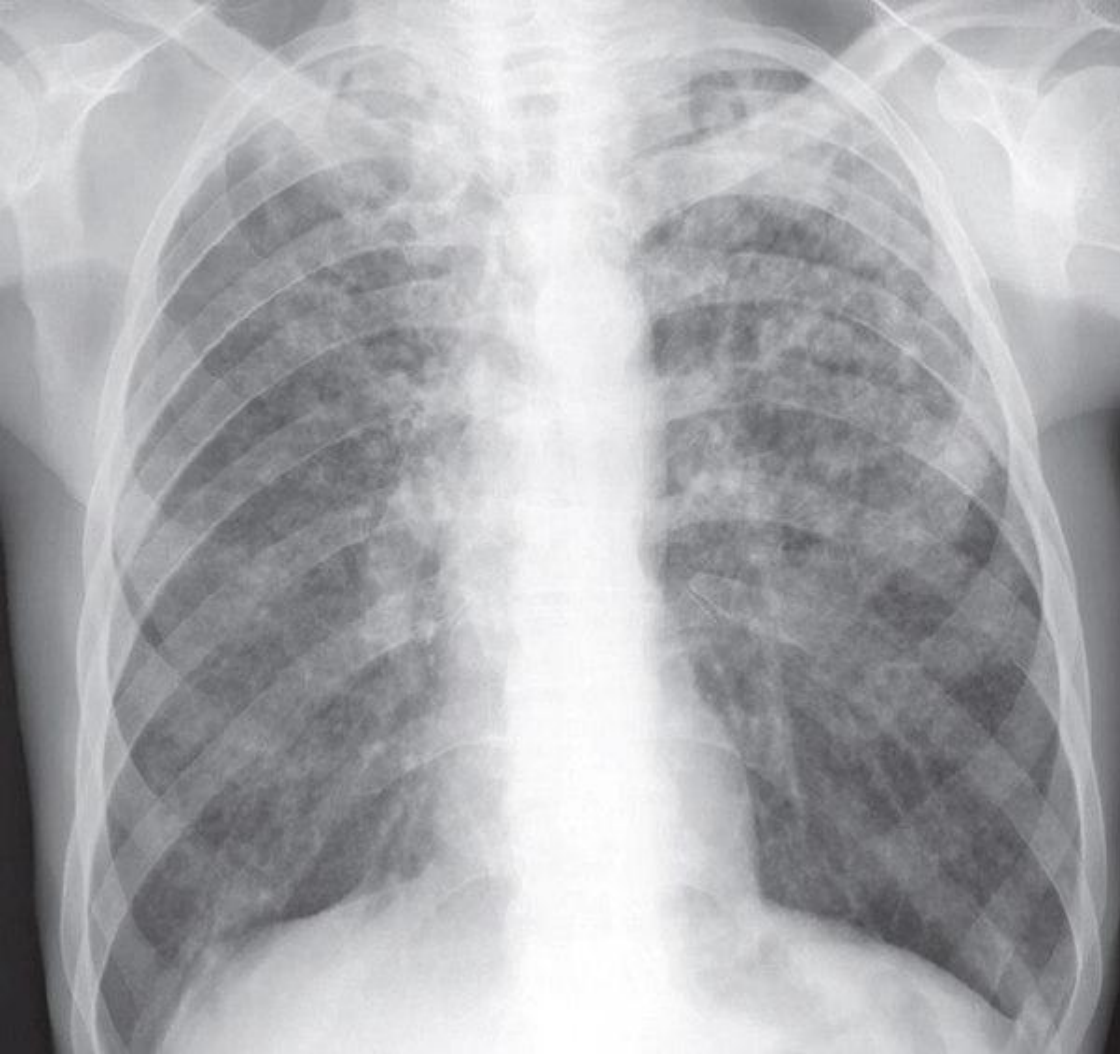
Өкпенің ошақты туберкулезі. Өкпеде, бірнеше сегменттерде, диаметр 1см- дей қабыну ошақтарының пайда болуымен сипатталады. Клиникалық белгілері әлсіз білінгендіктен, тек флюорографиялық тексеріс кезінде анықталады.

## Ошақты туберкулез



Диссемирлік туберкулез – клиникалық түрі,өзіне бірнеше спецификалық процесстерді біріктіреді, нәтижесінде МБТ таралуы гематогенді лифогенді жолдармен, яғни осымен көптеген клиникалық, патоморфологиялық және рентгенологиялық көріністер тудырады.

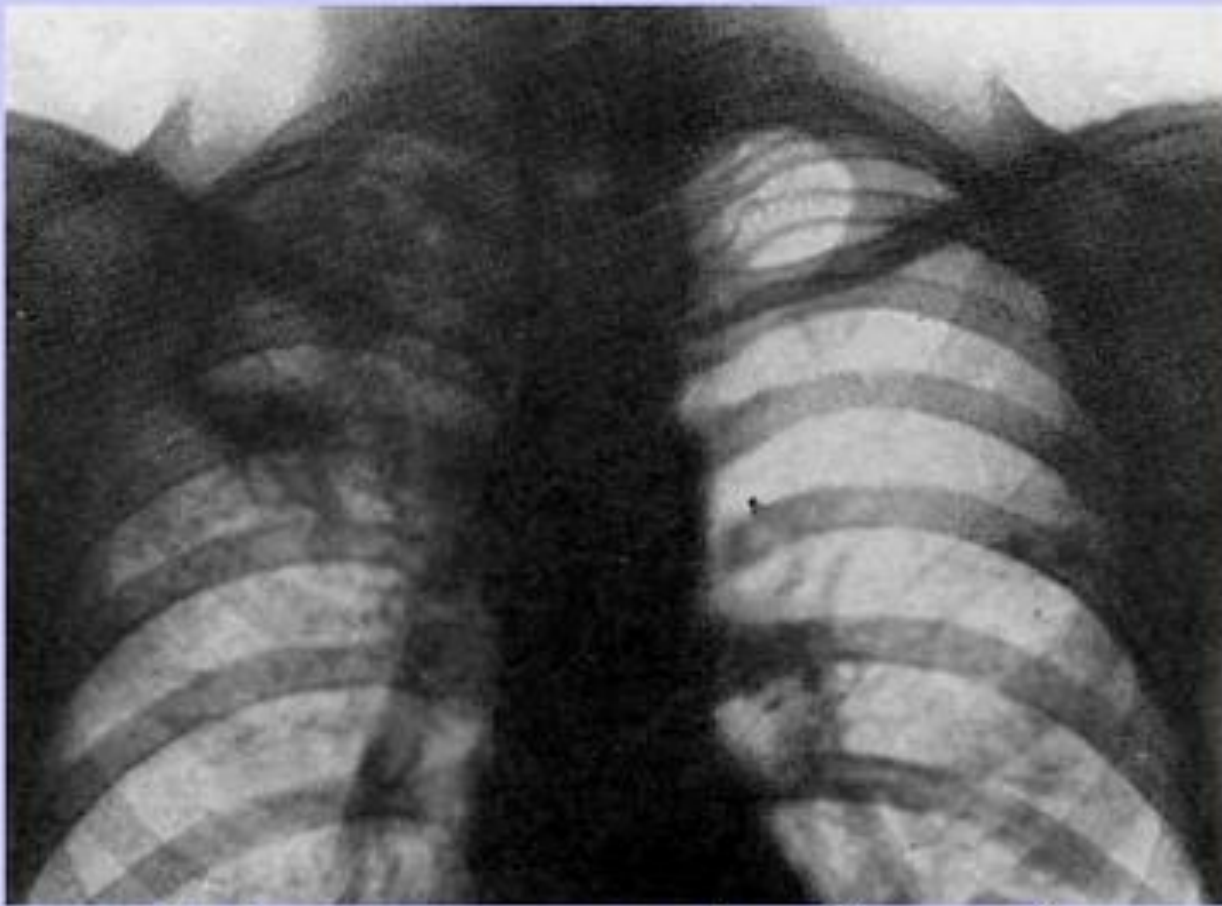
## Диссемирлік туберкулез



Милиарлы туберкулез-гематогенді түрі, әрқашан генерализирленген туберкулез түрі, сипаты бойынша біркелкі қалың ұсақ дән тәрізді туберкулезді төмпешіктер ретінде көрінеді, өкпеде және басқа мүшелерде.

## Миллиарлы туберкулез

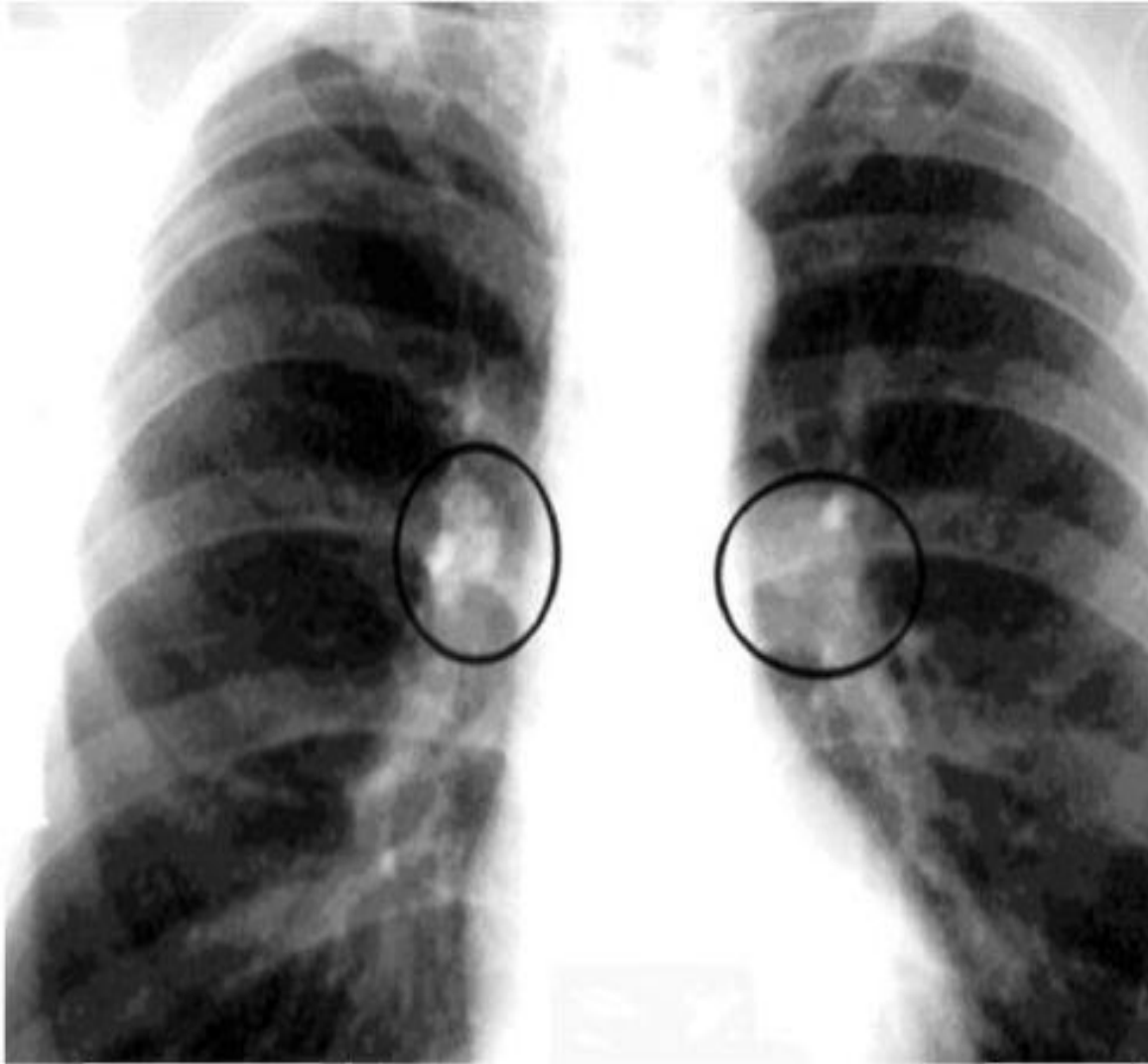




**Инфильтративный туберкулёз**

Өкпенің  
инфильтративтік  
туберкулезі.  
Өкпедегі экссудативті  
қабыну  
өзгерістерімен  
сипатталады:  
пневмония, тұмау  
белгілеріне ұқсас  
басталғандықтан,  
ажырату қиын  
болады. Диагнозды  
толық анықтау үшін  
рентген тексеріс пен  
Манту белгісіне  
сүйенеміз.

**Инфильтративті туберкулез**



Нақты зақымдануы ішкі кеуделік лимфа түйіндерінің туберкулезы деп аталатын перифериялық және внутригрудных екеуі лимфа түйіндері, тартылған патологиялық үдерістің бастапқы туберкулез дамуымен байланысты.

## Кеуде лимфа түйіндерінің туберкулезы