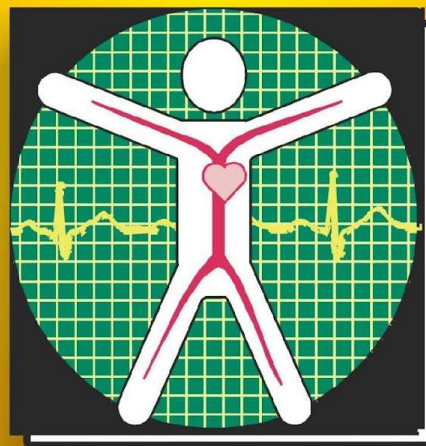


Алгоритмы



ДИАГНОСТИКИ

*в общей
врачебной
практике*



*семейной
медицине*

Т.В.ЧЕТАЕВА

2006

Краткая
Историческая справка внедрения
клинической электрокардиографии в России

1908 год

А.Ф.Самойлов

-опубликовал первую работу по электрокардиографии

1910 год

В.Ф.Зеленин

впервые начал проводить систематическое
электрокардиографическое наблюдение пациентов в клинике

Метод клинической электрокардиографии

ДОСТОИНСТВА МЕТОДА КЛИНИЧЕСКОЙ ЭЛЕКТРОКАРДИОГРАФИИ В ОБЩЕВРАЧЕБНОЙ ПРАКТИКЕ

- **Доступность**
- **Информативность**
- **Безвредность для пациента**
- **Легкая обучаемость врача и медицинской сестры**
- **Относительная дешевизна**
- **Портативность оборудования - применение на дому**
 - **Обследование больших групп населения (сбор базы данных)**
- **Ранняя диагностика острых (ургентных) и хронических, в том числе «скрытых», состояний и заболеваний**
 - **Своевременное (в детском возрасте) выявление врожденных ЭКГ-синдромов (удлинение QT, WPW, CLC...)**
 - **Динамический контроль лечения**

УНИФИРОВАННАЯ ПРОГРАММА ПОСЛЕДИПЛОМНОГО ОБУЧЕНИЯ ВРАЧЕЙ ПО СЕМЕЙНОЙ МЕДИЦИНЕ 1993

3.3.1. ЭЛЕКТРОКАРДИОГРАФИЯ

- 3.3.1.1. **Электрофизиологические основы и принципы векторного анализа электрокардиограммы (ЭКГ)**
- 3.3.1.1. **Электрокардиографические отведения**
- 3.3.1.1.2. **Устройство электрокардиографа и техника записи ЭКГ**
- 3.3.1.1.3. **Методы анализа ЭКГ**
- 3.3.1.1.4. **Нормальная ЭКГ**
- 3.3.1.1.5. **Определение средней электрической оси сердца**
- 3.3.1.2. **Электрокардиографические признаки гипертрофии отделов сердца**
- 3.3.1.3. **Электрокардиограмма при инфаркте миокарда**
- 3.3.1.4. **ЭКГ при нарушениях внутрижелудочковой проводимости (блокада ветвей пучка Гиса)**
- 3.3.1.5. **ЭКГ при синдромах преждевременного возбуждения желудочков**
- 3.3.1.6. **ЭКГ при основных видах нарушения ритма сердца: экстрасистолия, пароксизмальная тахикардия, мерцание и трепетание предсердий**
- 3.3.1.7. **Нарушение атриовентрикулярной проводимости**

КЛИНИЧЕСКАЯ ЭЛЕКТРОКАРДИОГРАФИЯ

Основная цель обучения ВОП :

совершенствование практических навыков

регистрации, анализа и клинической интерпретации электрокардиограмм

УМЕТЬ

- ***в амбулаторных условиях и на дому зарегистрировать ЭКГ в 12 общепринятых отведениях***

(стандартные, однополюсные, грудные)

при необходимости

использовать

дополнительные отведения

(по Небу, V7, V8, V9 ...)

УМЕТЬ

Анализировать элементы ЭКГ

- оценить контрольный милливольт
- оценить амплитуду зубцов
- определить вольтаж
- в соответствии со скоростью регистрации ЭКГ определить продолжительность зубцов и интервалов в сек
- оценить положение сегмента ST по отношению к изолинии
- определить источник ритма (синусовый, эктопический)
- определить положение электрической оси сердца

КЛИНИЧЕСКАЯ ЭЛЕКТРОКАРДИОГРАФИЯ

Основная цель обучения ВОП :

совершенствование практических навыков

регистрации, анализа и клинической интерпретации электрокардиограмм

УМЕТЬ

- **выявить отклонения от нормы
- ЭКГ - СИНДРОМЫ**

Определить вид

частной ЭКГ-патологии,

прежде всего , требующей
неотложных мероприятий

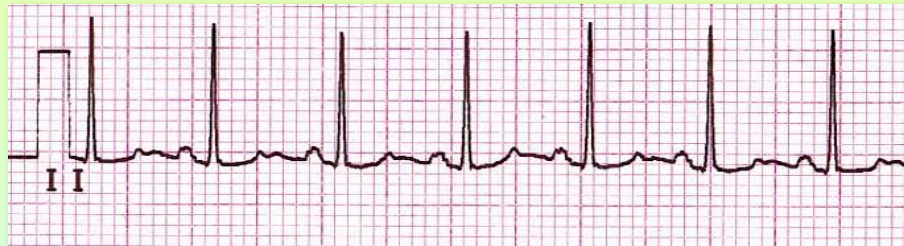
- **Сформулировать
электрокардиографическое
заключение**

УМЕТЬ

- Сопоставив с возрастом,
конституцией, клиникой, анамнезом,
лекарственной терапией пациента ,
**дать клиническую
интерпретацию
выявленных изменений ЭКГ:**
 - заболевание
 - физиологическое состояние
 - лекарственное
 - токсическое воздействие

ЭЛЕКТРОКАРДИОГРАФИЯ

- метод графической регистрации электрической активности сердца с поверхности тела с помощью преобразующих устройств (электрокардиографов)



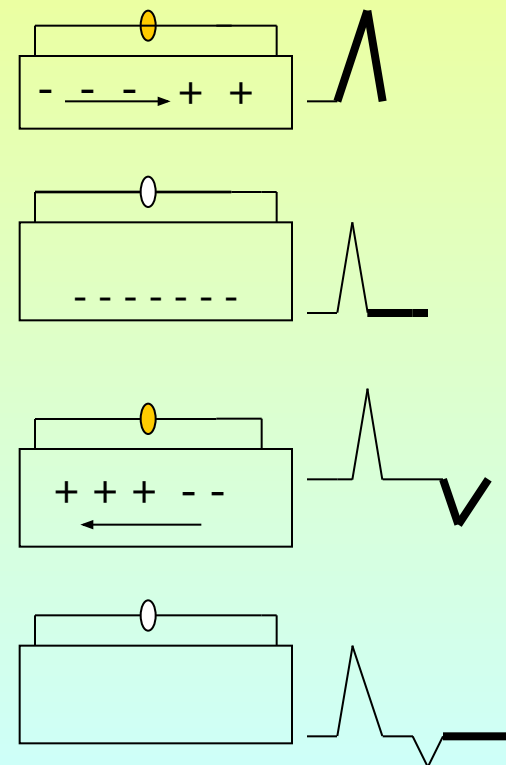
- Электрическая активность сердца**
- результат циклического передвижения ионов
(преимущественно калия и натрия)
в клетках и внеклеточной жидкости

Электрокардиография

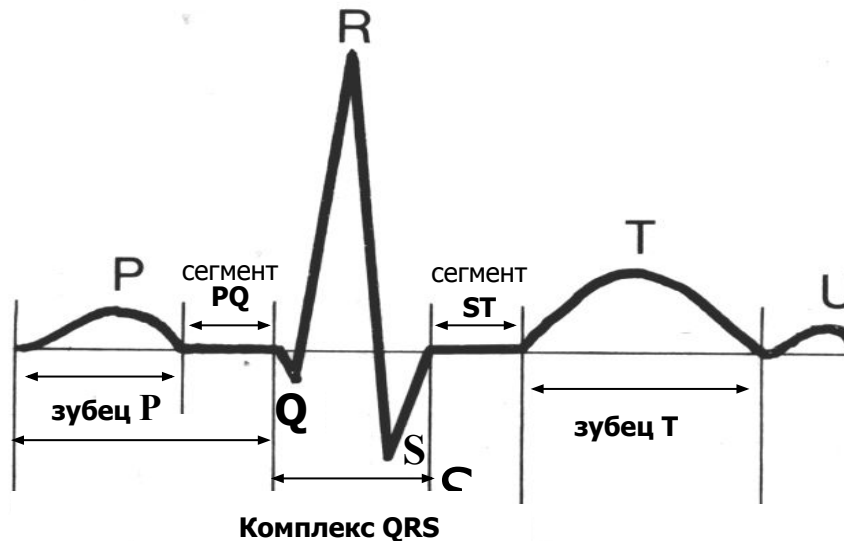
- метод изучения биопотенциалов, генерируемых мышцей сердца. Разность потенциалов характеризует электродвижущую силу источника тока (ЭДС).

ЭДС – векторная величина, т.е. имеет численное значение и определенное направление: от возбужденного («-» заряженного) к невозбужденному («+» заряженному участку миокарда) →

- При ВОЗБУЖДЕНИИ - **ДЕПОЛЯРИЗАЦИИ** (мышечного волокна отдела сердца) - возбужденный участок становится электроотрицательным, участок находящийся в состоянии покоя положительным, **появляется разность потенциалов - на ЭКГ фиксируется соответствующий зубец.**
- Волна деполяризации распространяется - все волокно (отдел сердца) охвачено возбуждением, **разности потенциалов нет.** Электрическое поле исчезает. **На ЭКГ - изолиния.**
- Вслед за деполяризацией следует процесс восстановления (угасание возбуждения) или **РЕПОЛЯРИЗАЦИИ** : восстановленный участок приобретает положительный заряд, участок сохраняющий возбуждение остается электроотрицательным. Вновь **появляется разность потенциалов. На ЭКГ регистрируется соответствующий зубец.**
- В момент, когда мышечное волокно(отдел сердца) находится в состоянии полного восстановления- покоя (реполяризация закончилась), **разности потенциалов нет - на ЭКГ фиксируется изолиния.**



Элементы ЭКГ



зубец P

интервал PQ (PR)

комплекс QRS

интервал ST (RT)

зубец T

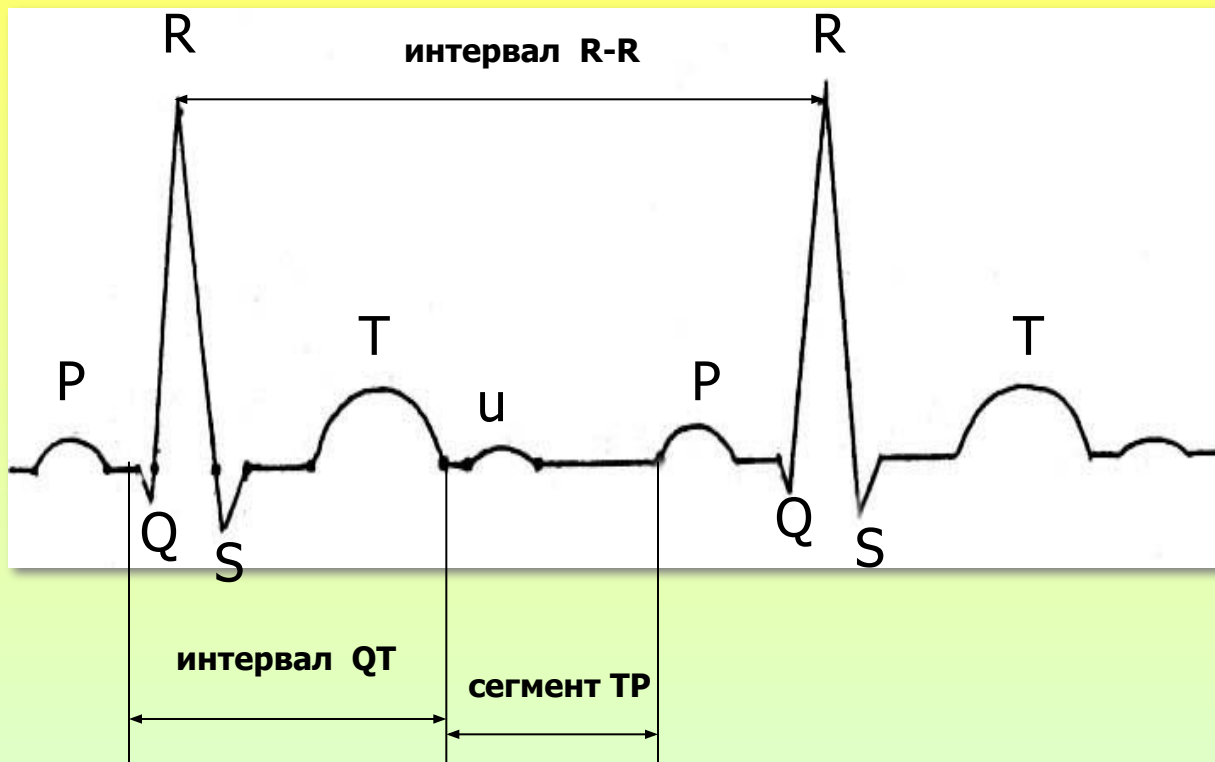
возбуждение предсердий

от начала зубца P до начала комплекса QRS,
т.е. зубца Q или R - включает зубец P, сегмент PQ
**прохождение возбуждения по предсердиям,
A-V соединению до миокарда желудочков**

возбуждение желудочков (деполяризация)
между концом комплекса QRS и началом зубца T
ранняя реполяризация

**выход желудочков из состояния возбуждения
в состояние покоя (реполяризация)**

Элементы ЭКГ



- Интервал QT** - от начала комплекса QRS до конца зубца T
электрическая систола желудочков
- Сегмент TP** - электрическая диастола сердца
- Интервал R-R** - полный сердечный цикл: систола предсердий, систола желудочков, диастола сердца

В практической работе используют:

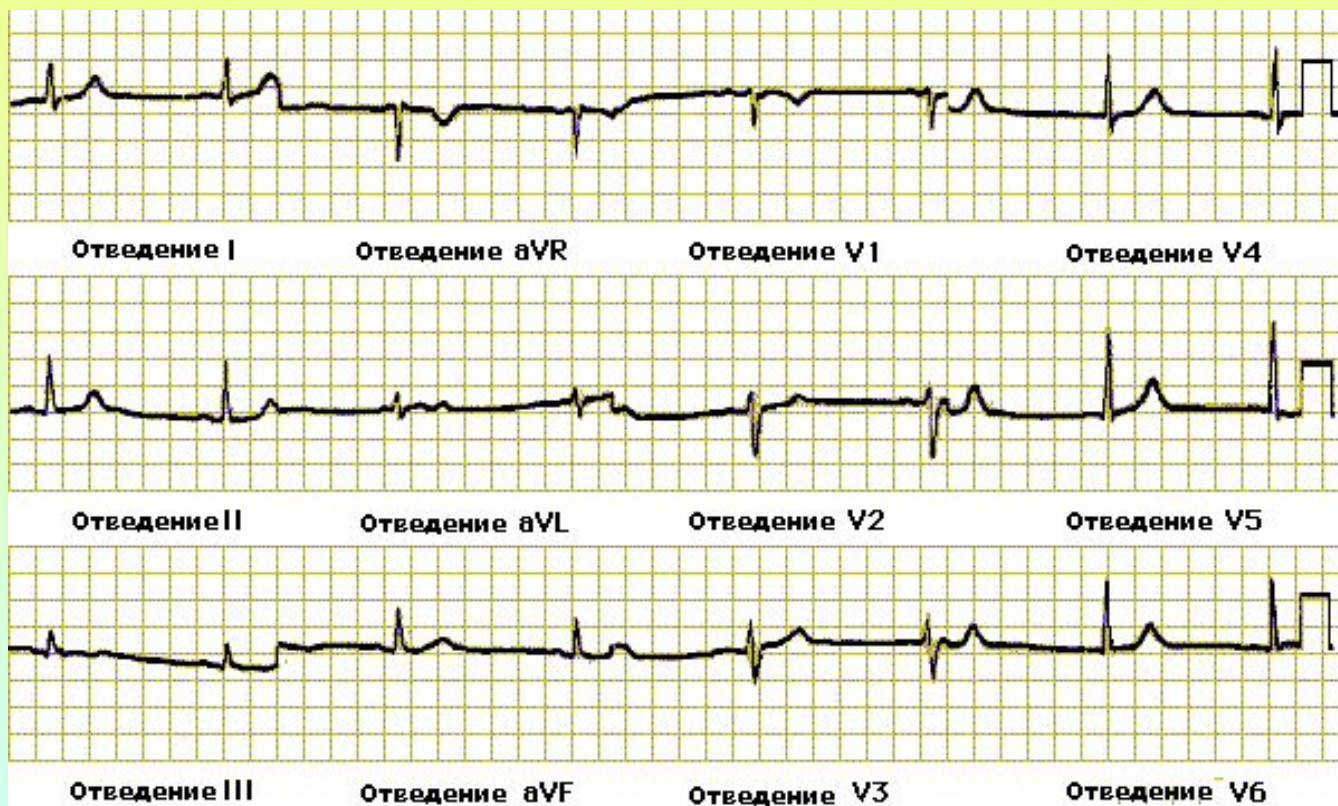
12 «общепринятых» отведений

6 от конечностей:

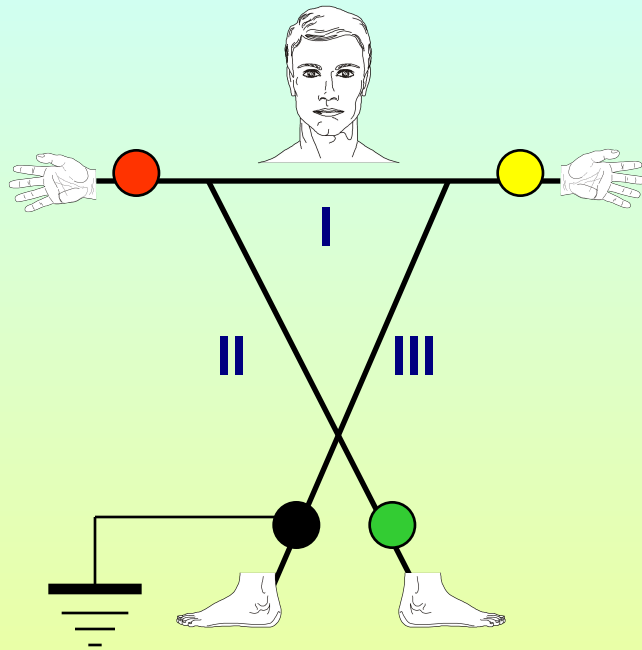
стандартные - I, II, III
однополюсные - AVF, AVL, AVR

6 грудных :

V1 - V6



Стандартные

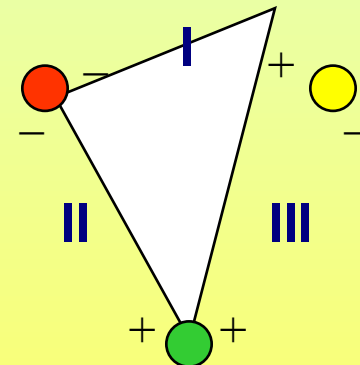


двухполюсные **отведения** регистрируют разность потенциалов между:

- I** - правой рукой (-)
и левой рукой (+)
- II** - правой рукой (-)
левой ногой (+)
- III** - левой рукой (-)
левой ногой (+)

Стандартное положение электродов:

- **правая рука**
- **левая рука**
- **левая нога**
- **правая нога**



Треугольник Эйнтховена

Грудные

однополюсные **отведения** с активным (+) электродом на поверхности грудной клетки:

● **V₁** - правый край грудины в IV межреберье

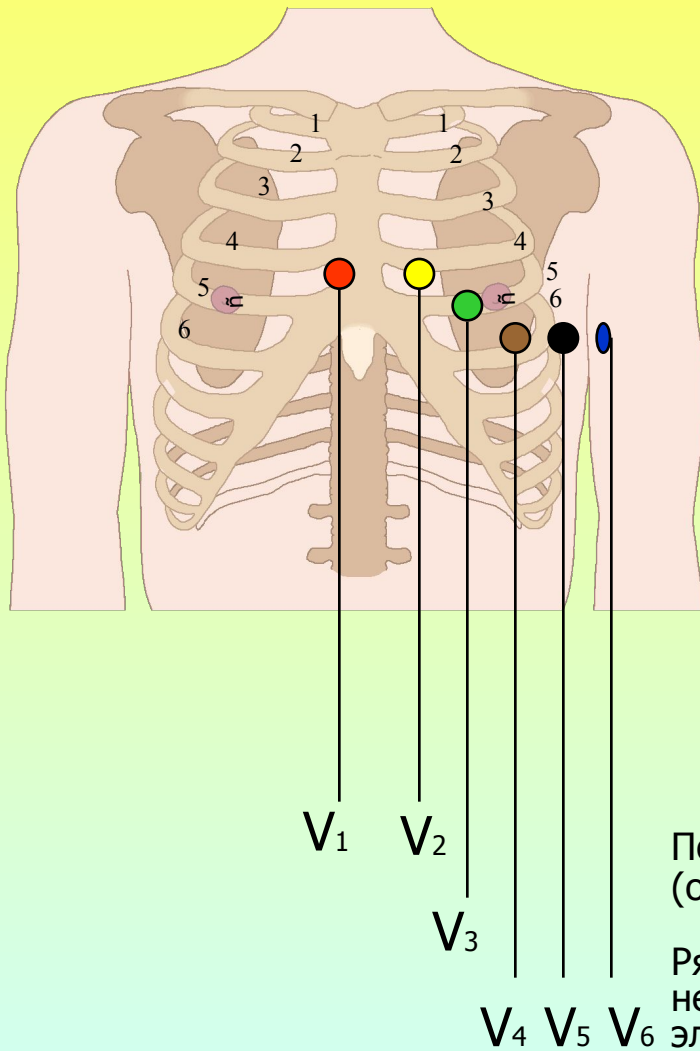
● **V₂** - левый край грудины в IV межреберье

● **V₃** - точка на равном расстоянии между V₂ и V₄

● **V₄** - левая срединно-ключичная линия в V межреберье

● **V₅** - левая передняя подмышечная линия на уровне V₄

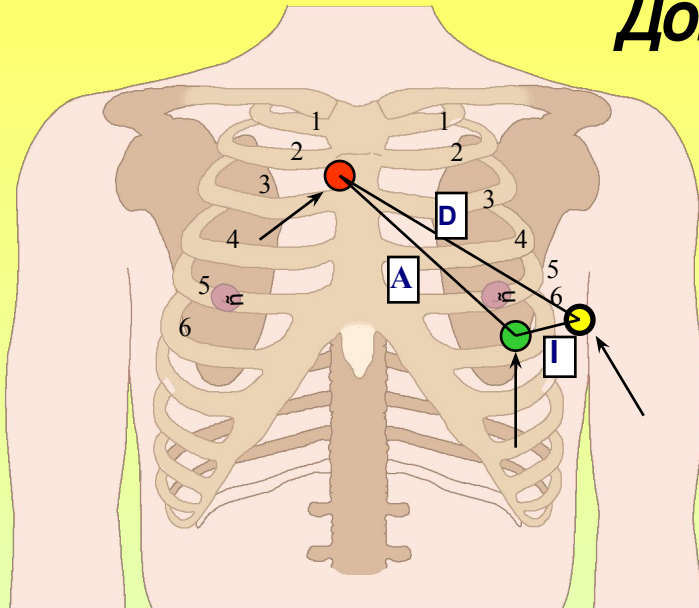
● **V₆** - левая средняя подмышечная линия на уровне V₄



Потенциал индифферентного (-) электрода (объединенного от трех конечностей) приближается к нулю

Ряд стран в последней серии электрокардиографов не соблюдают общепринятую цветовую маркировку электродов, в связи с чем следует делать акцент на буквенную маркировку.

Дополнительные отведения



Запись ЭКГ
(переключатель электрокардиографа
в положении):

I стандартного отведения
- **отведение D (dorsalis)**
- **задне-базальная область**
(**задняя стенка**) **левого желудочка**

II стандартного отведения
- **отведение A (anterior)**
- **передняя стенка**
и верхушка левого желудочка

III стандартного отведения
- **отведение I (inferior)**
- **передне-диафрагмальная**
стенка левого желудочка

По Небу

Электроды от конечностей переносят:

● **красный электрод**
(с правой руки)

→ II межреберье справа от грудины

○ **желтый электрод**
(с левой руки)

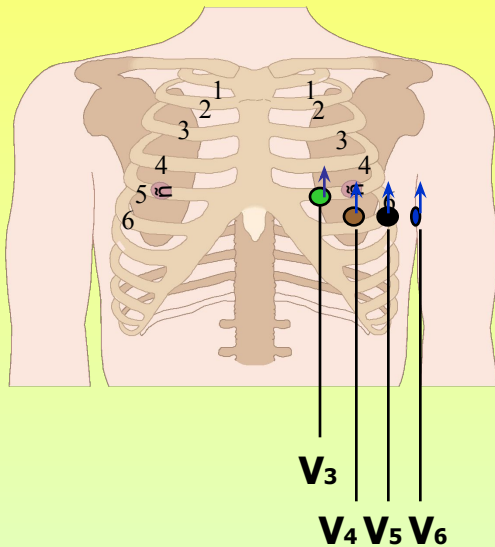
→ задняя подмышечная линия на уровне V4

● **зеленый электрод**
→ **V4** (с левой ноги)

показания к регистрации:

исключение очаговых изменений
в задне-базальной области,
нижней стенке левого желудочка

Дополнительные отведения

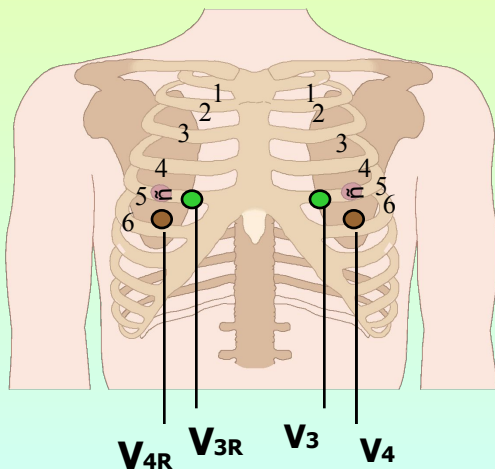


V'_3, V'_4, V'_5, V'_6 -
 V_3, V_4, V_5, V_6 на одно межреберье выше

$V''_3, V''_4, V''_5, V''_6$ -
 V_3, V_4, V_5, V_6 на два межреберья выше

показания к регистрации:

исключение очаговых изменений в области высоких отделов передне-боковой стенки левого желудочка

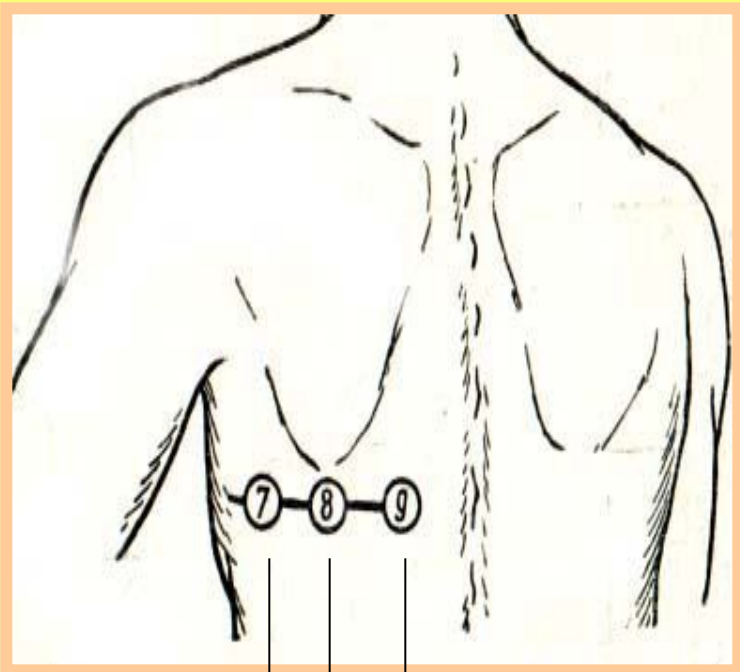


V_{3R}, V_{4R} - грудные электроды
на точках, соответствующих V_3, V_4
справа от грудины

показания к регистрации:

исключение инфаркта миокарда,
гипертрофии правого желудочка

Дополнительные отведения



V₇ – задняя подмышечная линия на уровне V₄

V₈ – лопаточная линия на уровне V₄

V₉ – паравертебральная линия на уровне V₄

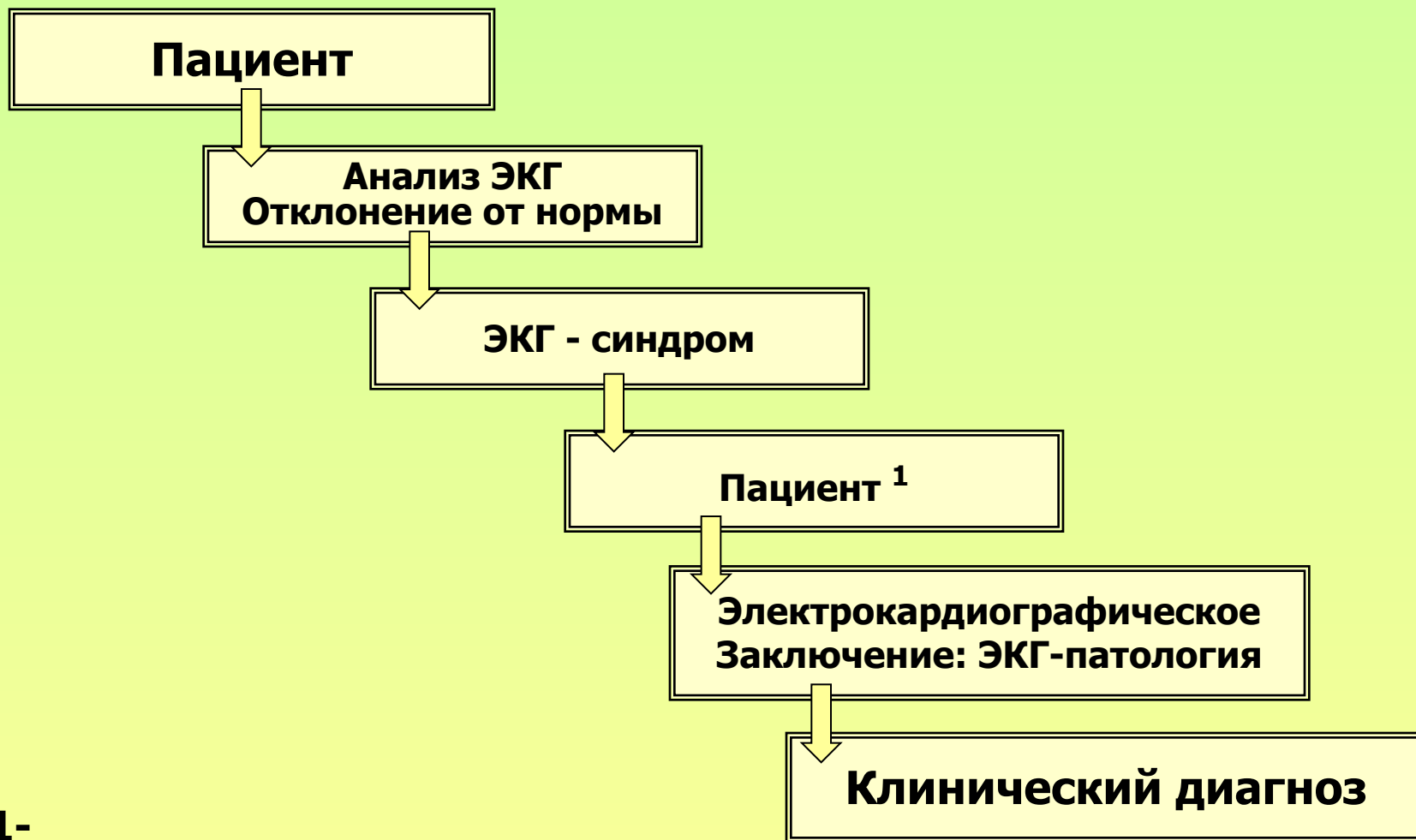
V₇

V₈

V₉

**показания к регистрации:
диагностика задне-базальных инфарктов
миокарда левого желудочка**

Принцип клинического анализа ЭКГ



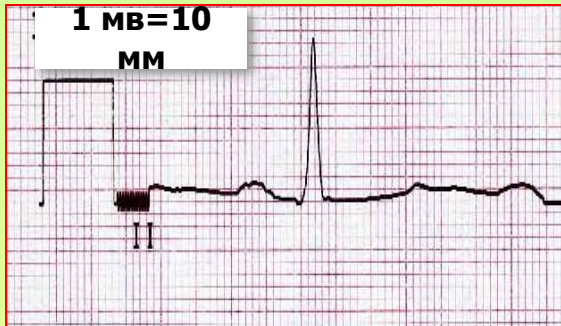1-
пол, возраст, конституция, анамнез,
клиника, прием лекарственных средств ...

ПОСЛЕДОВАТЕЛЬНОСТЬ АНАЛИЗА ЭЛЕКТРОКАРДИОГРАММЫ

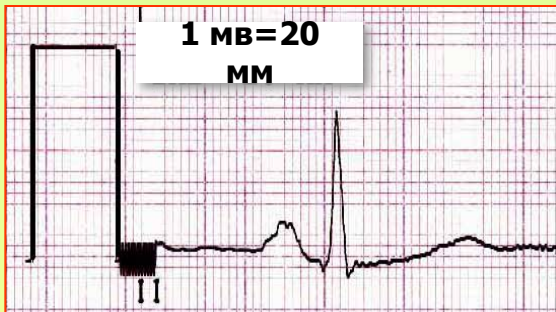
1. Исключение технических погрешностей
2. Оценка контрольного милливольт
3. Оценка скорости регистрации ЭКГ
4. Определение основного ритма (синусовый, эктопический)
5. Определение правильности ритма
6. Подсчет частоты сердечных сокращений (ЧСС)
7. Характеристика зубцов, интервалов, сегментов
8. Определение вольтажа
9. Определение электрической оси сердца (ЭОС)
- 10. Электрокардиографическое заключение**
11. Сопоставить данные ЭКГ с:
 - возрастом и конституцией пациента
 - физиологическими особенностями (беременность...)
 - клинической картиной и давностью заболевания
 - проводимой терапией

Оценка контрольного милливольт (1)

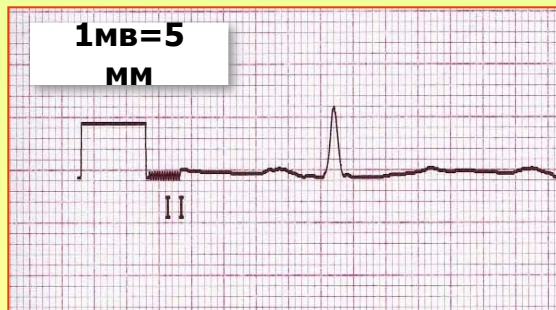
Величина милливольты влияет на амплитуду зубцов ЭКГ



- Электрокардиограф обычно регулируют таким образом, чтобы включение напряжения в 1 мВ давало смещение изоэлектрической линии на 10 мм

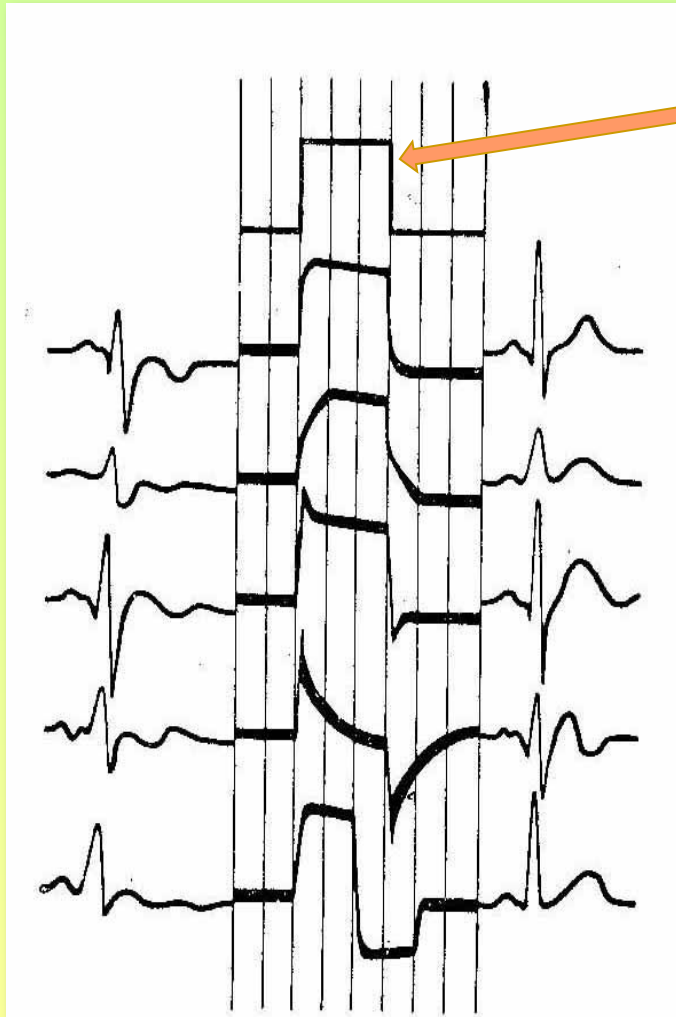


- При «низковольтной» ЭКГ для выявления наличия и формы зубцов электрокардиограмму регистрируют при большем усилении, когда включение милливольты смещает изолинию на 20 мм



- Редко при высоком вольтаже зубцов используют малое усиление, когда включение милливольты смещает изолинию на 5 мм

Оценка контрольного милливольтта (2)

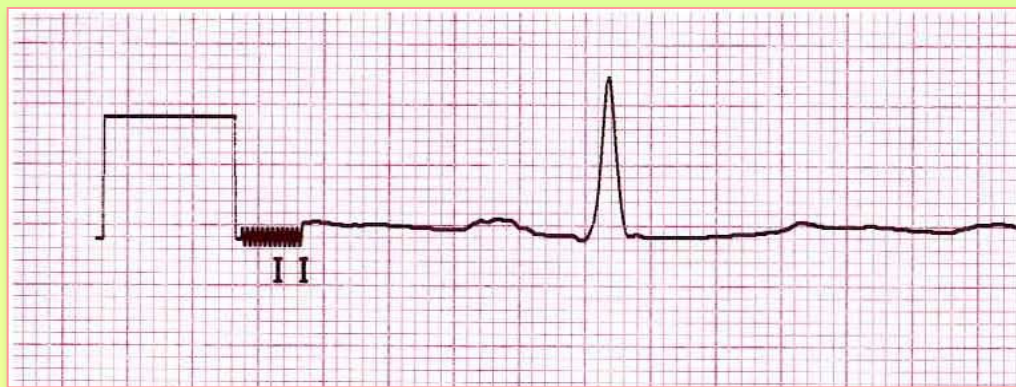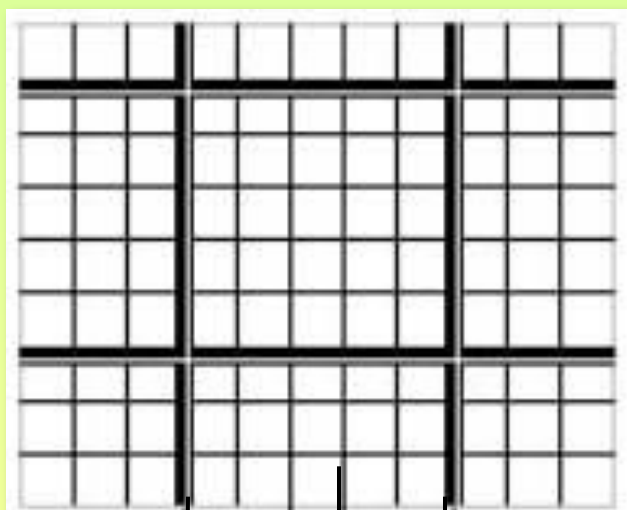


- В норме зубец контрольного милливольтта должен иметь прямоугольную форму
- Изменение формы милливольтта сопровождается искажением зубцов ЭКГ, что может быть источником ошибочного заключения

По В. Е. Незлину и С. Е. Карпай

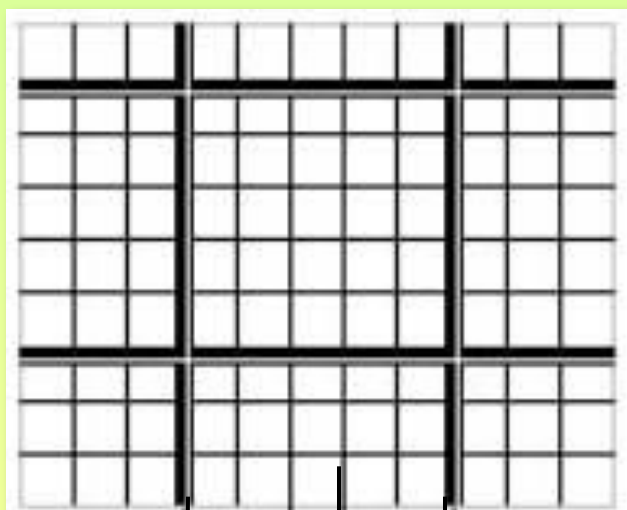
Скорость регистрации ЭКГ- 50 мм/сек

При большой скорости ЭКГ
выглядит растянутой с пологими закругленными вершинами зубцов



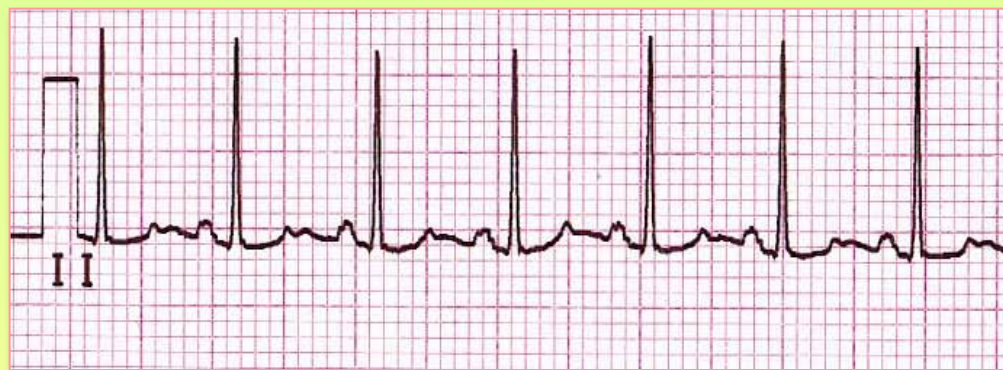Скорость регистрации ЭКГ- 25 мм/сек

При медленном движении ленты наблюдается сближение зубцов ЭКГ, они кажутся заостренными, а амплитуда их – увеличенной.



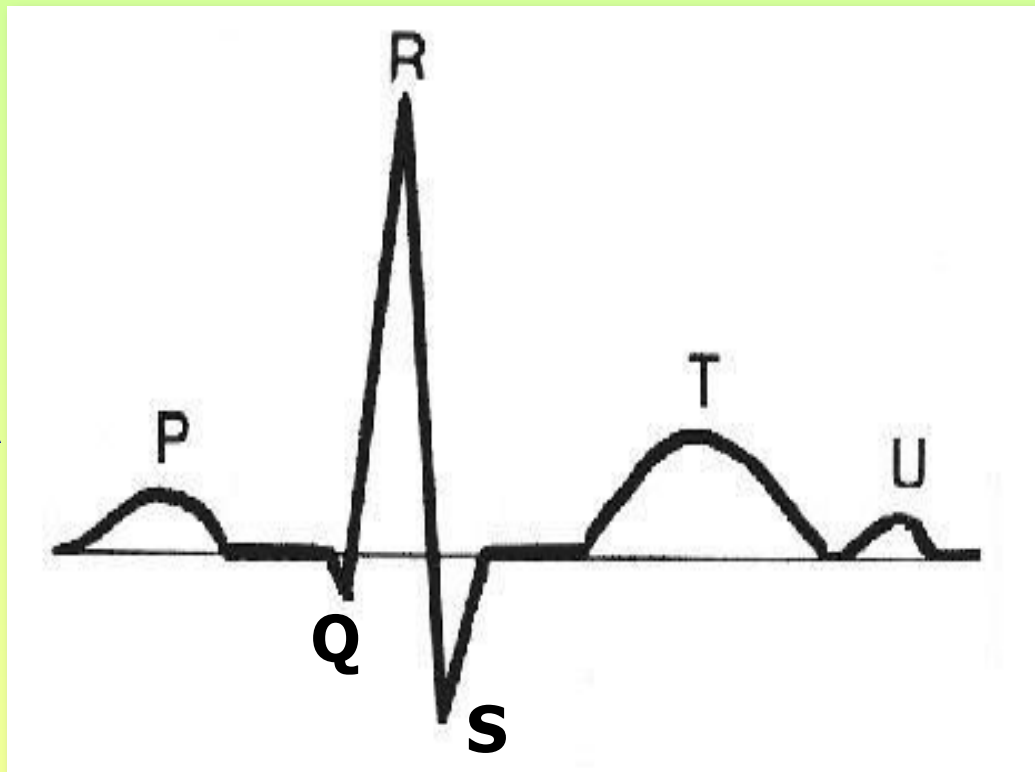
**1 мм =
0,04 сек**

**5 мм =
0,2 сек**



Анализ элементов ЭКГ

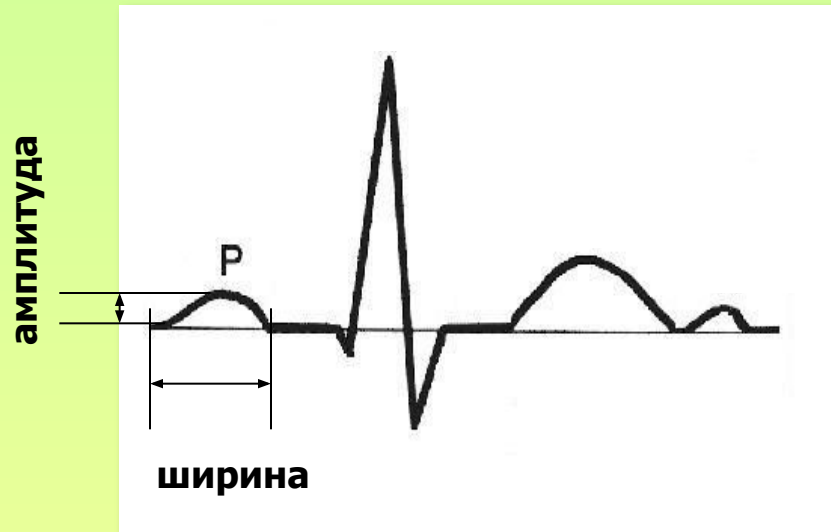Амплитуда зубцов
выражается в мм



Продолжительность зубцов,
интервалов, комплексов
выражается в сек



Параметры зубца Р



P:

- **амплитуда** в мм
- **продолжительность** (ширина) в сек
- **полярность** (положительный, отрицательный)
- **взаимосвязь с QRS** (предшествует QRS, после QRS, не связан QRS)

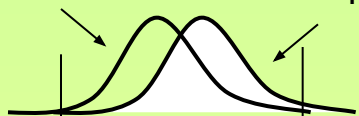Анализ зубца Р

	Норма		
Ширина (сек)	$\leq 0,1$	$> 0,1$	Варианты нормы: - ваготония
Амплитуда (мм)		$> 0,1$	Патология: - гипертрофия левого предсердия - нарушение внутрипредсердной проводимости
	$\leq 2,5$	$> 2,5$	Варианты нормы: - астеническая конституция (высокий рост) - синусовая тахикардия - симпатикотония
		$> 2,5$	Патология: - перегрузка - гипертрофия правого предсердия(II,III,AVF)
Полярность Р	Р(+) I,II,AVF, V3-V6 Р(-) AVR Р(+; -; +/-) III, AVL, V1-V2		Патология: - отсутствие Р - изменение полярности Р - изменение положения Р по отношению к QRS Признаки (несинусового) эктопического ритма
Взаимосвязь Р и QRS	Р предшествует QRS PQ-const		

Гипертрофия левого предсердия

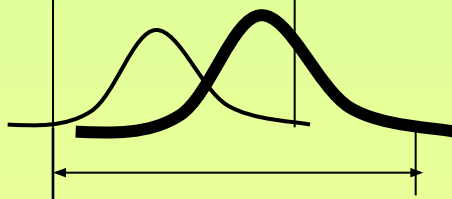
возбуждение
правого
предсердия

возбуждение
левого
предсердия



норма

I, II, AVL,
V5, V6



**ЭКГ признаки
гипертрофии левого
предсердия:**

- широкий зубец P ($> 0,1$ сек) во всех отведениях
- раздвоение (двугорбый) и увеличение амплитуды P I, II, AVL, V5, V6

V1- V2

правопредсердная
(+)фаза



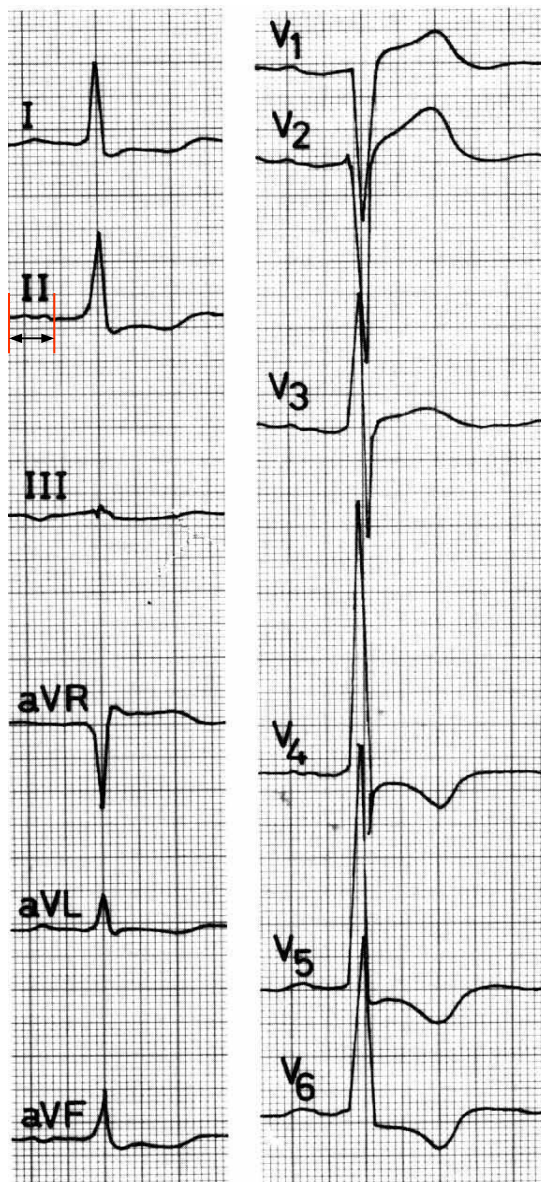
левопредсердная

(-)фаза

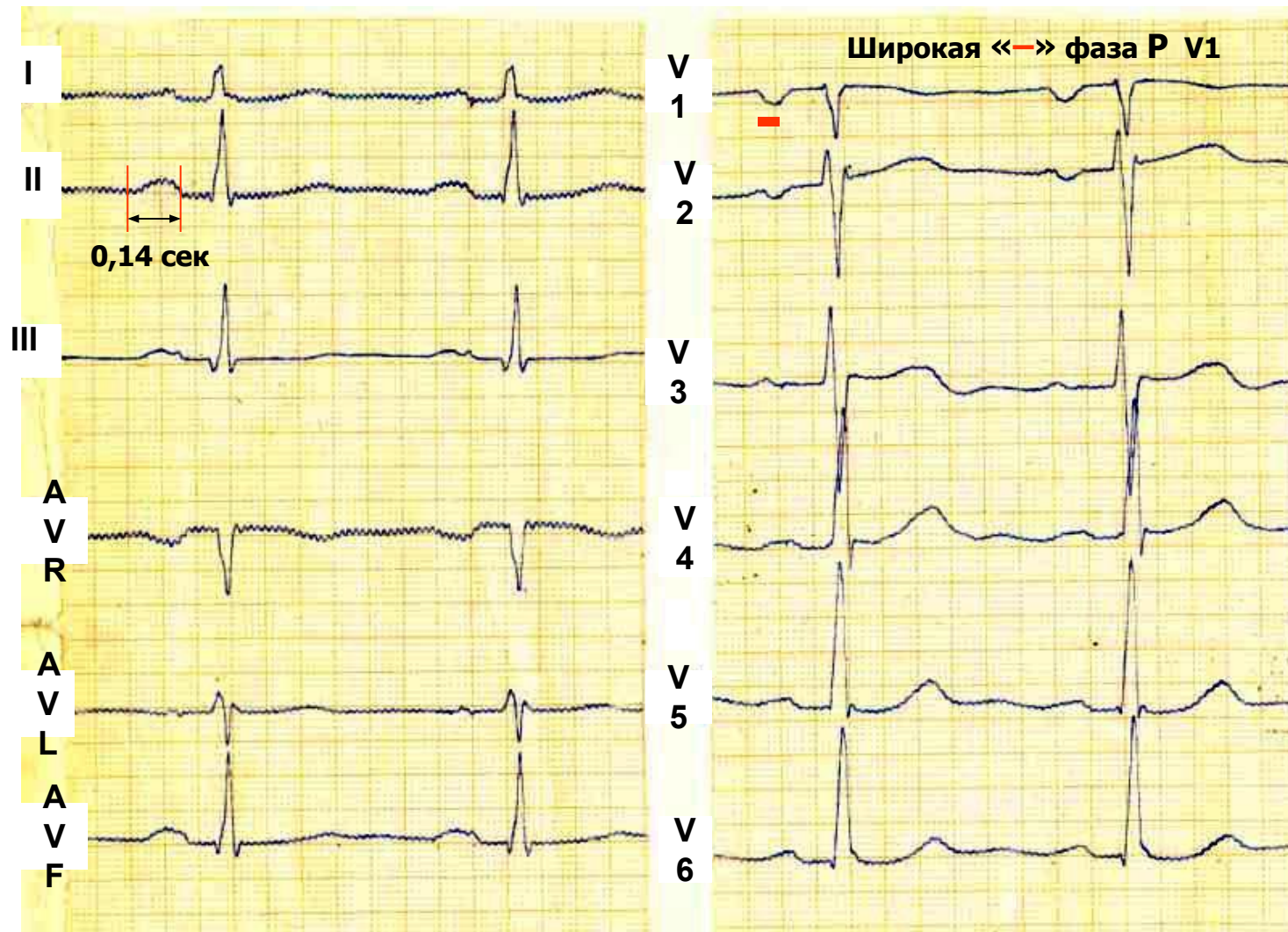
- преобладание отрицательной фазы P V1-V2

Гипертрофия левого предсердия

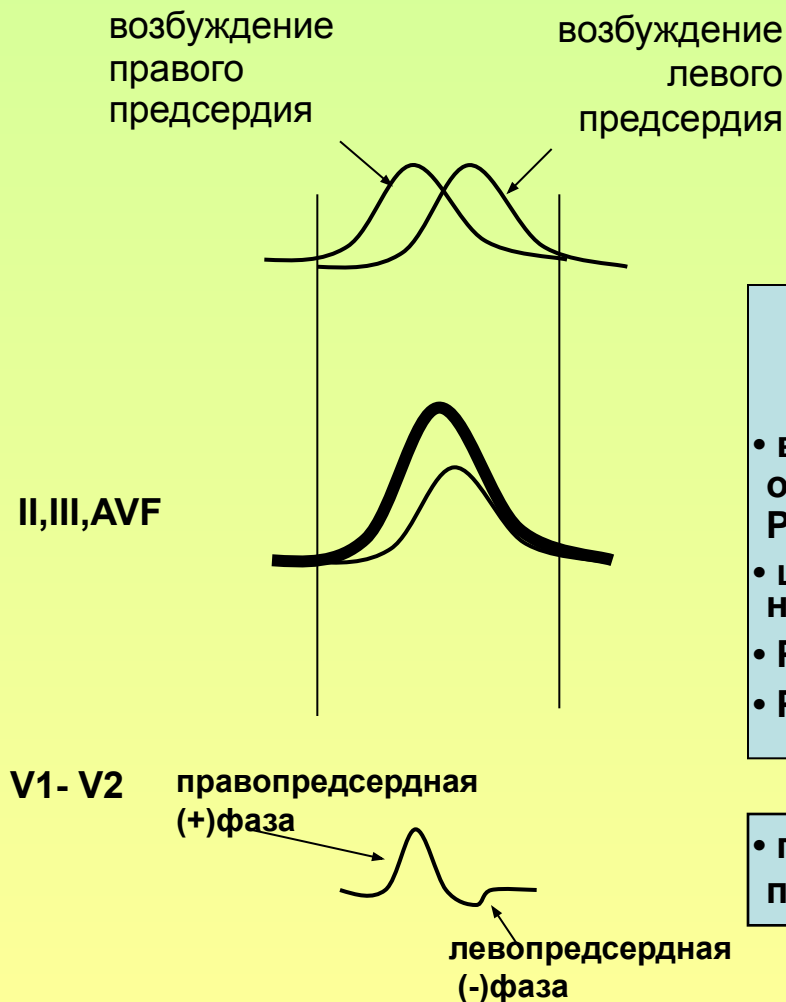
P = 0,12 сек
зазубрен



Гипертрофия левого предсердия

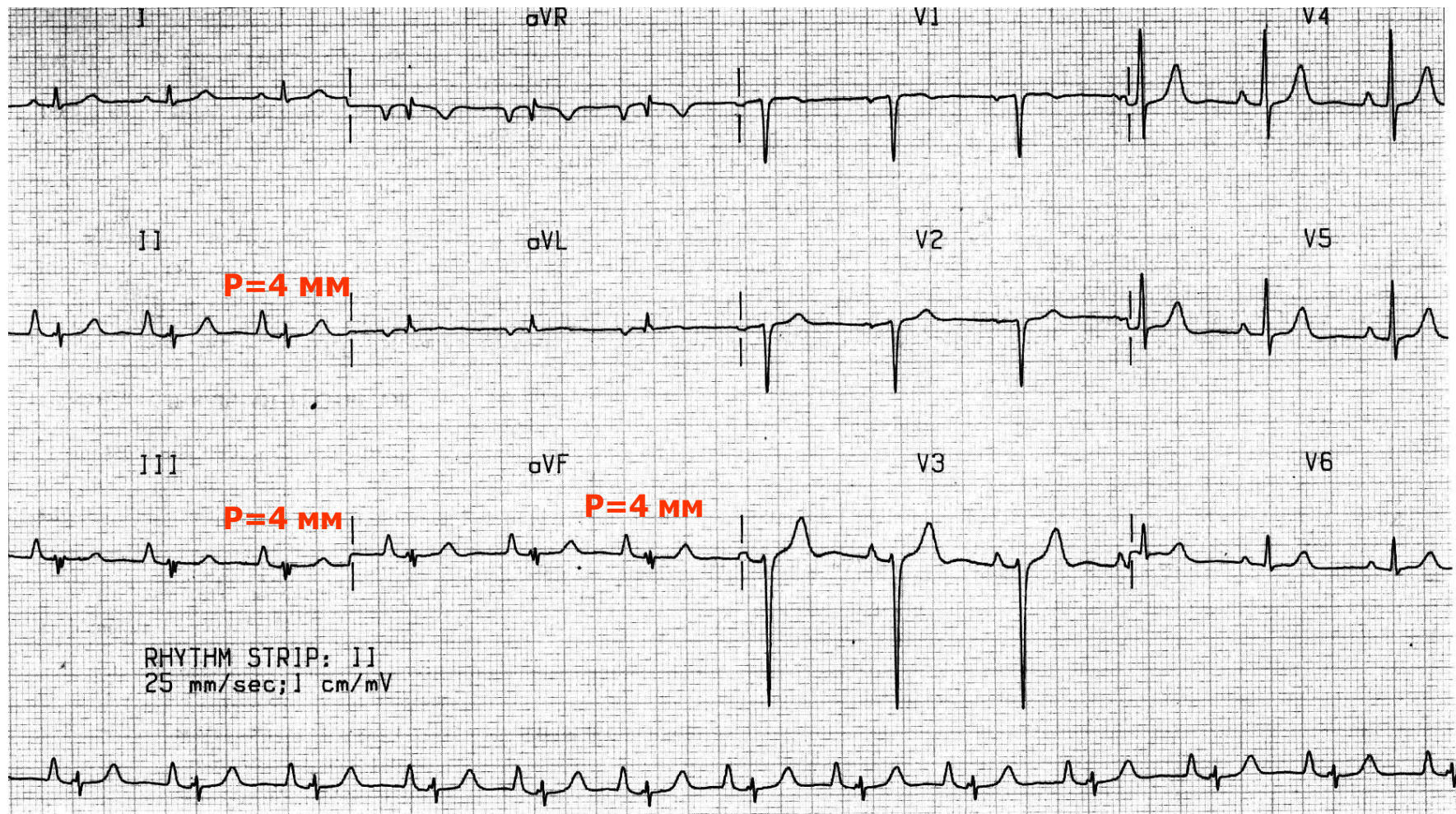


Гипертрофия правого предсердия



- преобладание положительной фазы P V1-V2

Гипертрофия правого предсердия

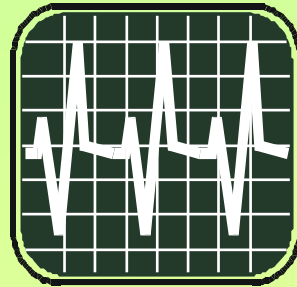


P=0,08 сек, P= 4 мм II,III,AVF

P II,III,AVF > T II,III,AVF

P III > P I

Ритм



синусовый

**эктопический
несинусовый**


**миграция
водителя ритма**

- **предсердный
(нижнепредсердный)**

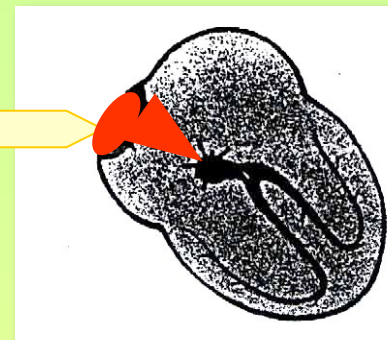
- **атриовентрикулярный**

- **желудочковый
(идиовентрикулярный)**

ЭКГ- критерии синусового ритма



водитель ритма-
синусовый узел



→
Направление возбуждения

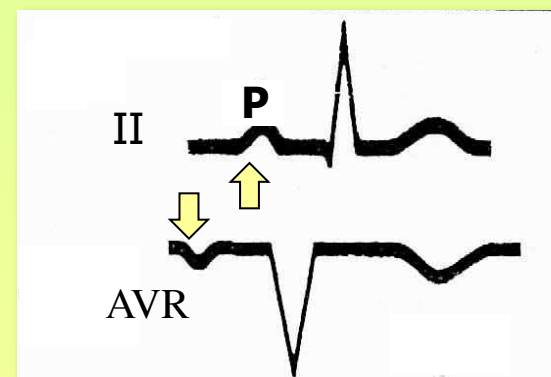
- Наличие P

- P $\boxed{+}$ II (I, AVF, V3-V6)

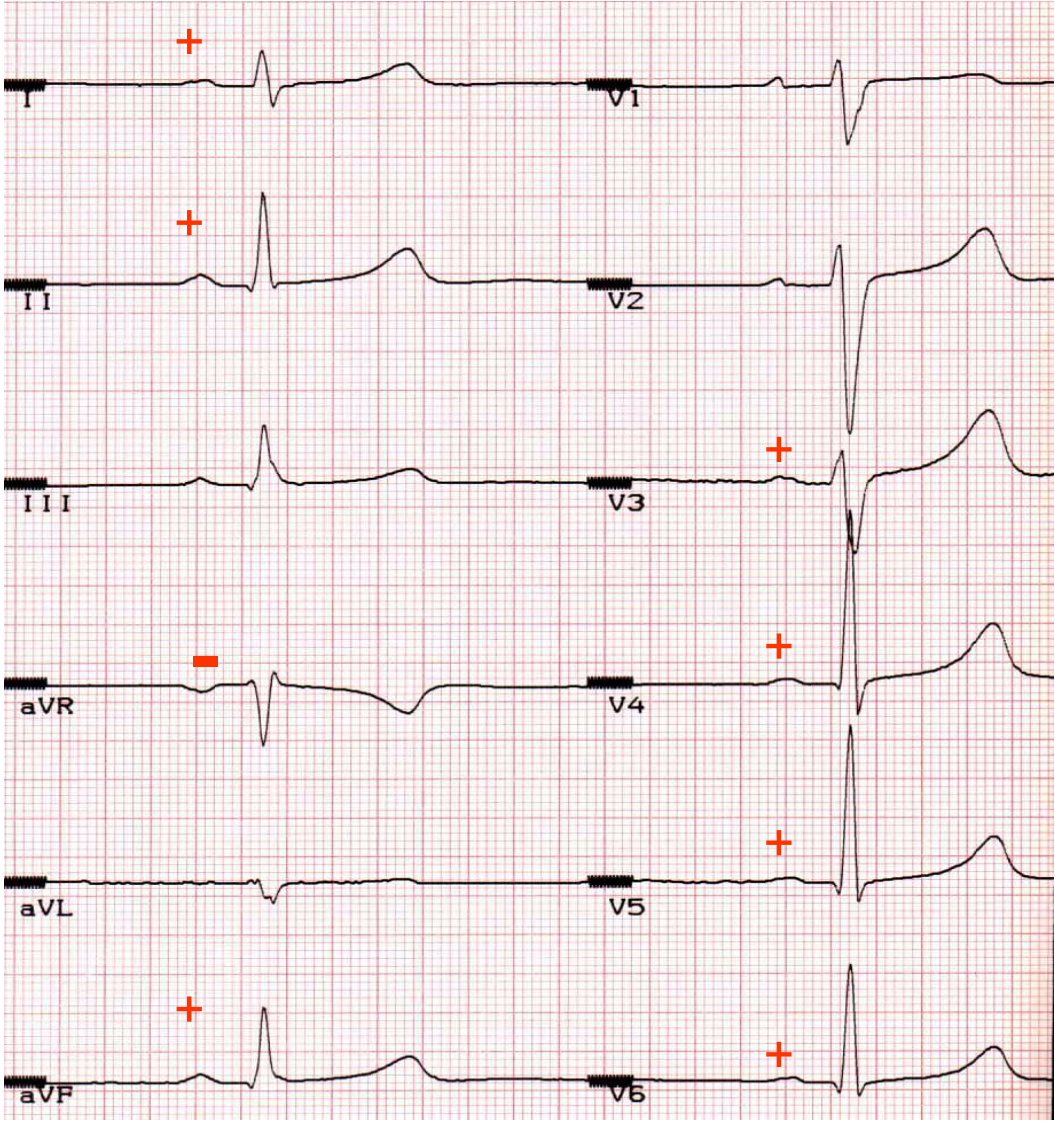
- P $\boxed{-}$ AVR

- Связь P и QRS: P предшествует QRS

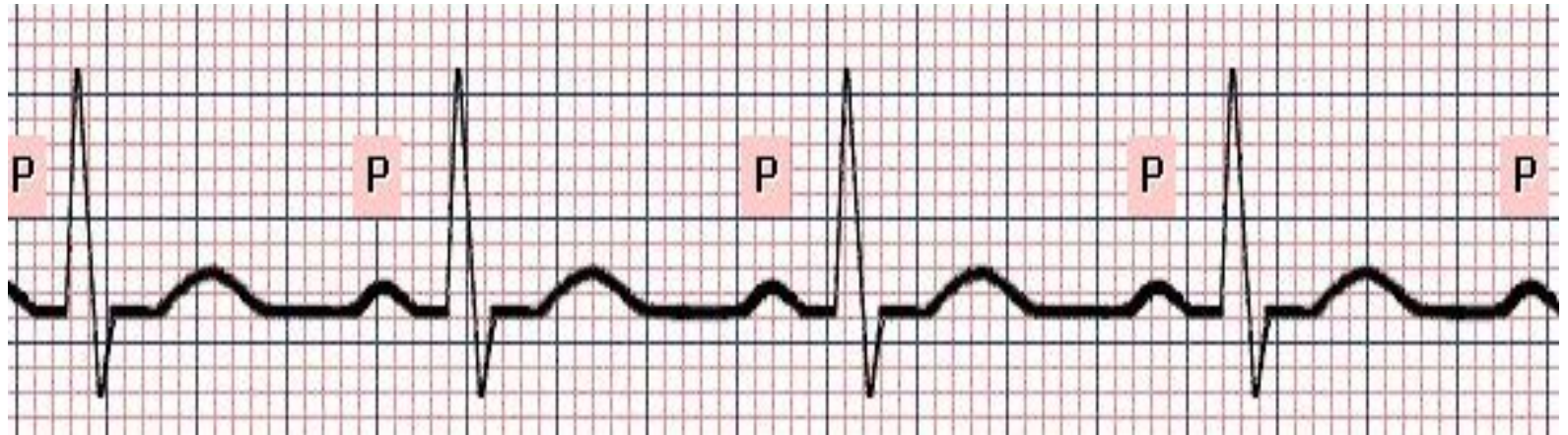
- QRS не изменен



Синусовый ритм




Синусовый ритм




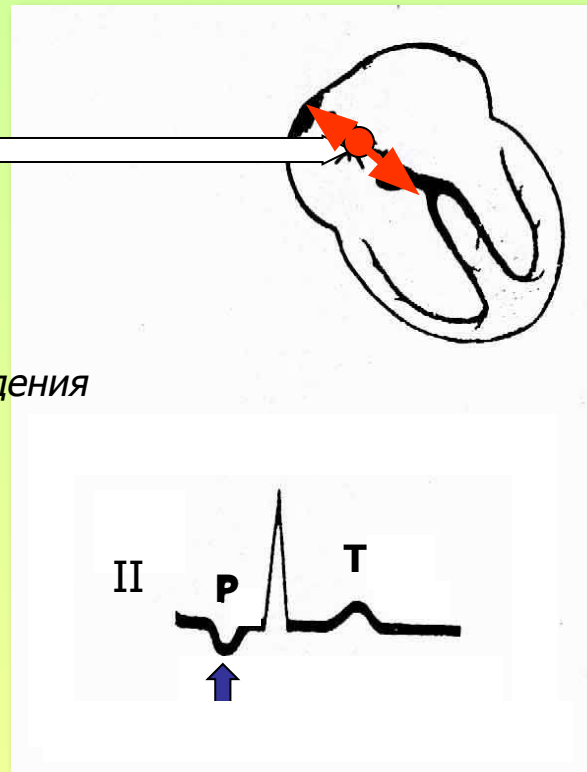
P предшествует QRS

ЭКГ- критерии **нижнепредсердного ритма**



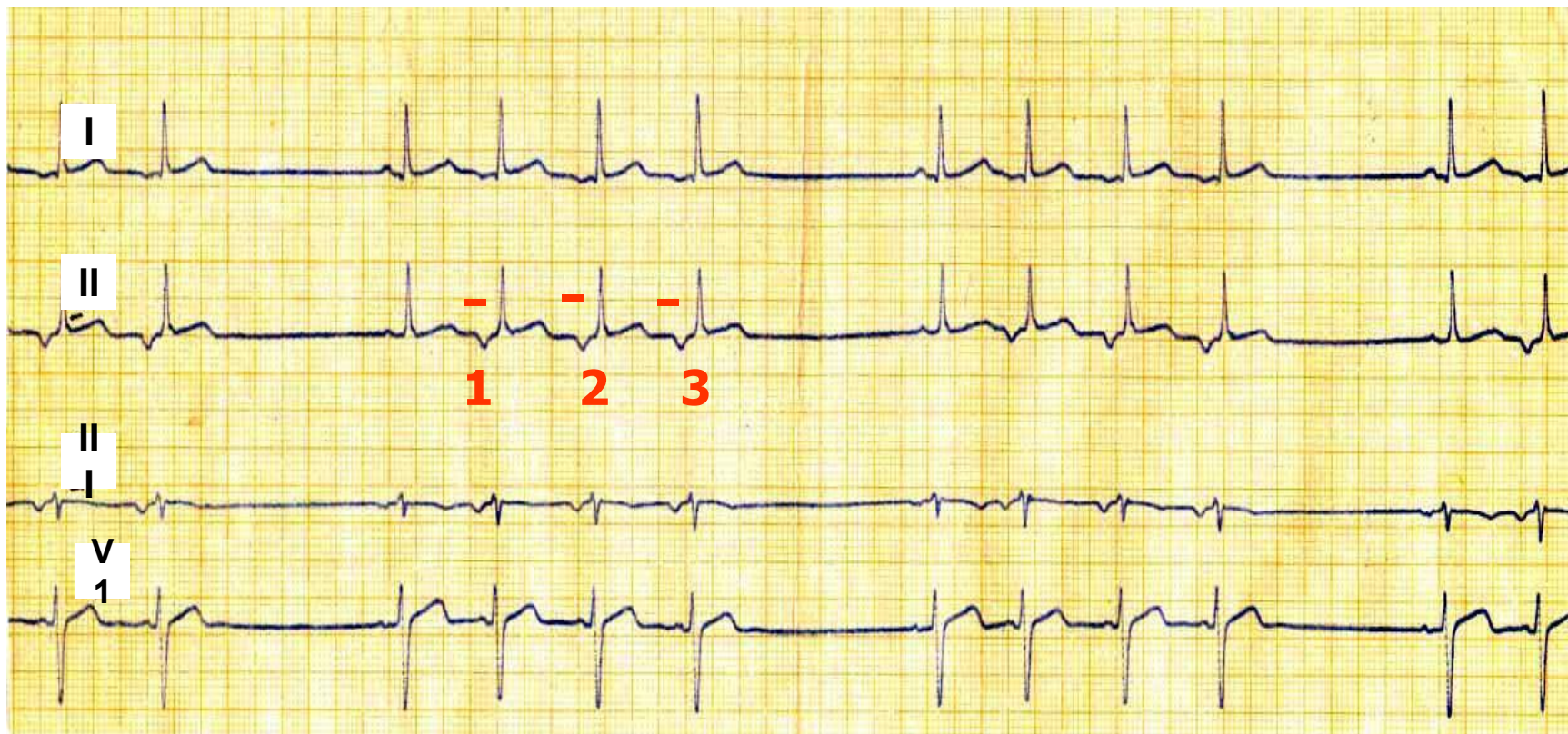
Т
М
а
В
н
и
ж
н
е
й
ч
а
с
т
и
п
р
е
д
с
е
р
д
и

 *Направление возбуждения*



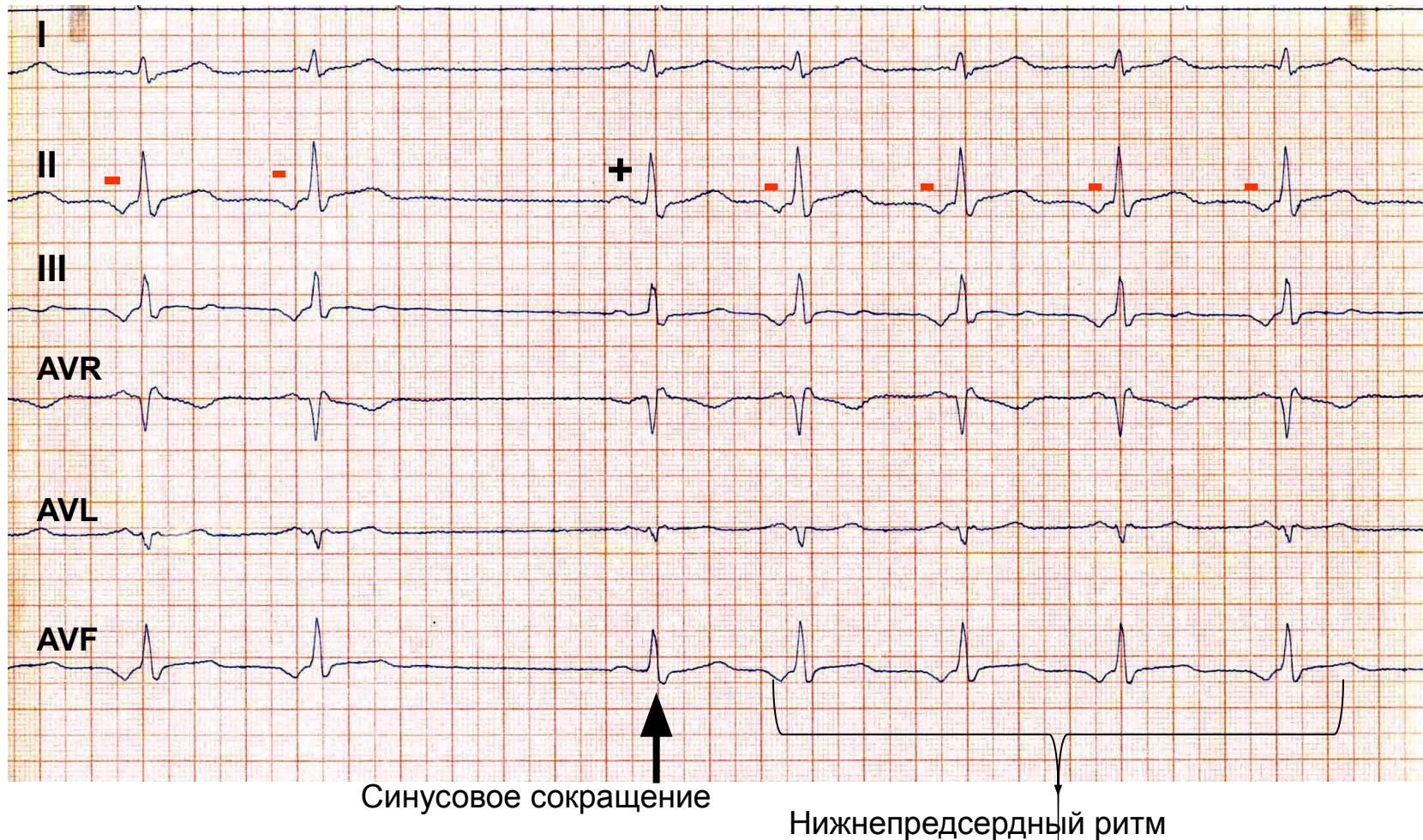
- наличие P
- P - во всех отведениях, кроме
- P + AVR
- связь P с QRS: P предшествует QRS
- QRS не изменен

Нижнепредсердная групповая (три подряд преждевременных эктопических сокращений) экстрасистолия



«-» P перед «узким» QRS

Нижнепредсердный ритм (четыре и более следующих подряд эктопических сокращений)

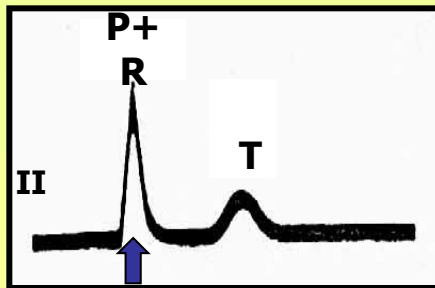
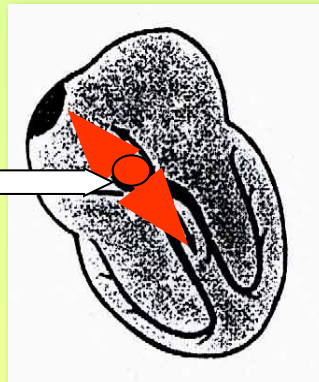


ЭКГ- критерии атриовентрикулярного ритма

1. С одновременным возбуждением предсердий и желудочков

- Отсутствие P (сливается с QRS)
- QRS не изменен

водитель ритма-
в средней части
AV-узла

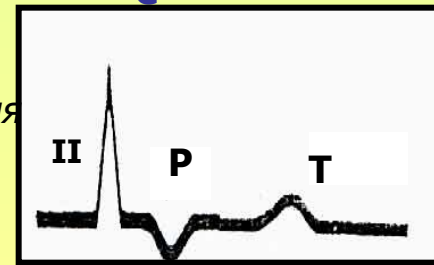
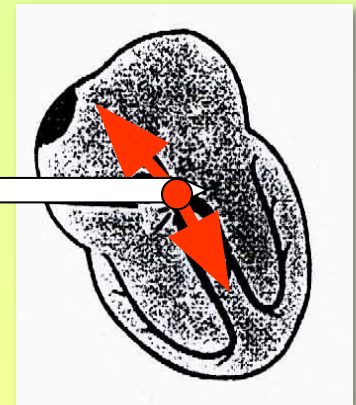


Направление возбуждения

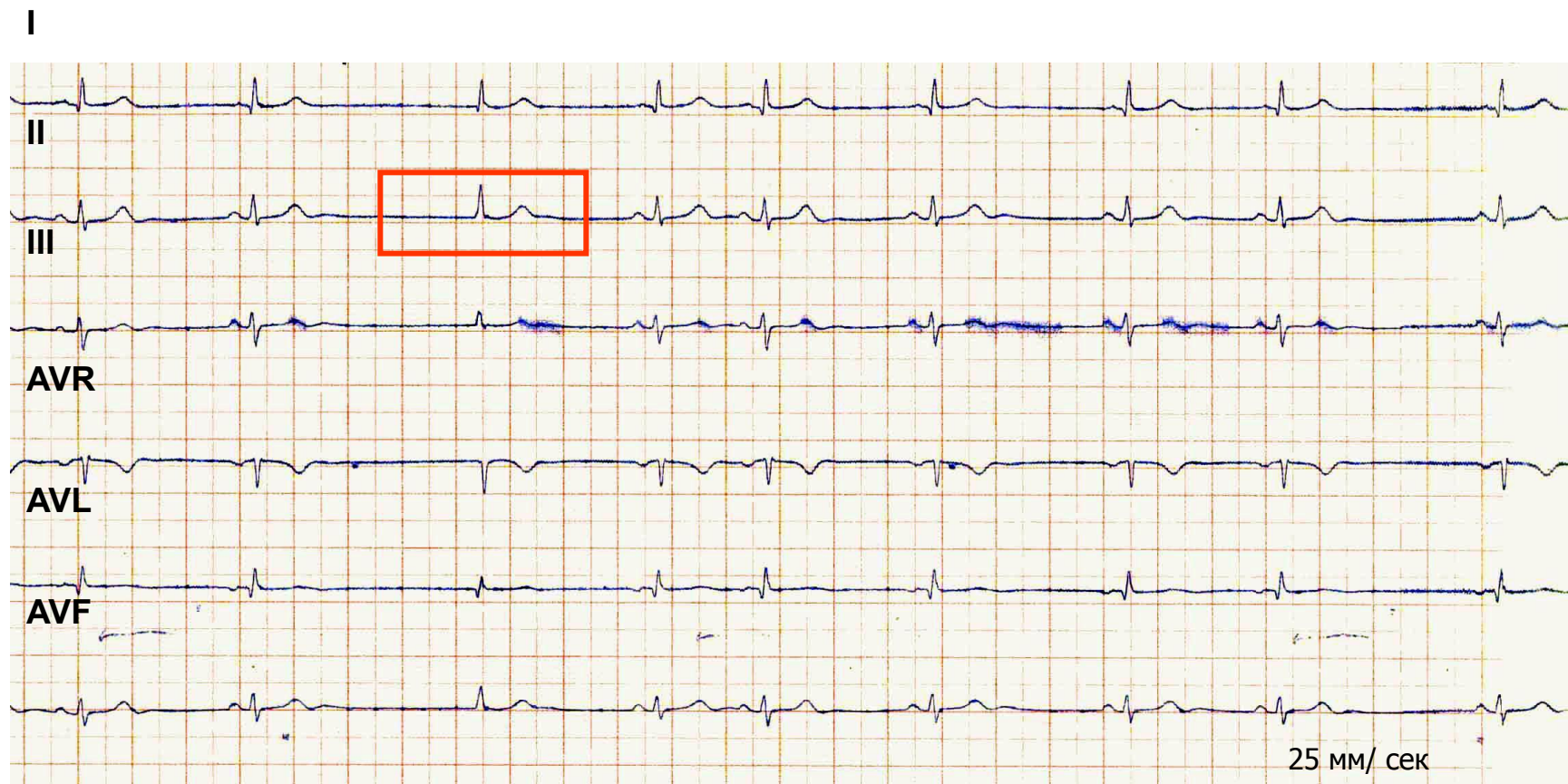
2. С возбуждением желудочков, предшествующим возбуждению предсердий

- наличие P
- P \ominus во всех отведениях, кроме
- P \oplus AVR
- связь P с QRS: P после QRS

В
О
е
М
а
в
н
и
ж
н
е

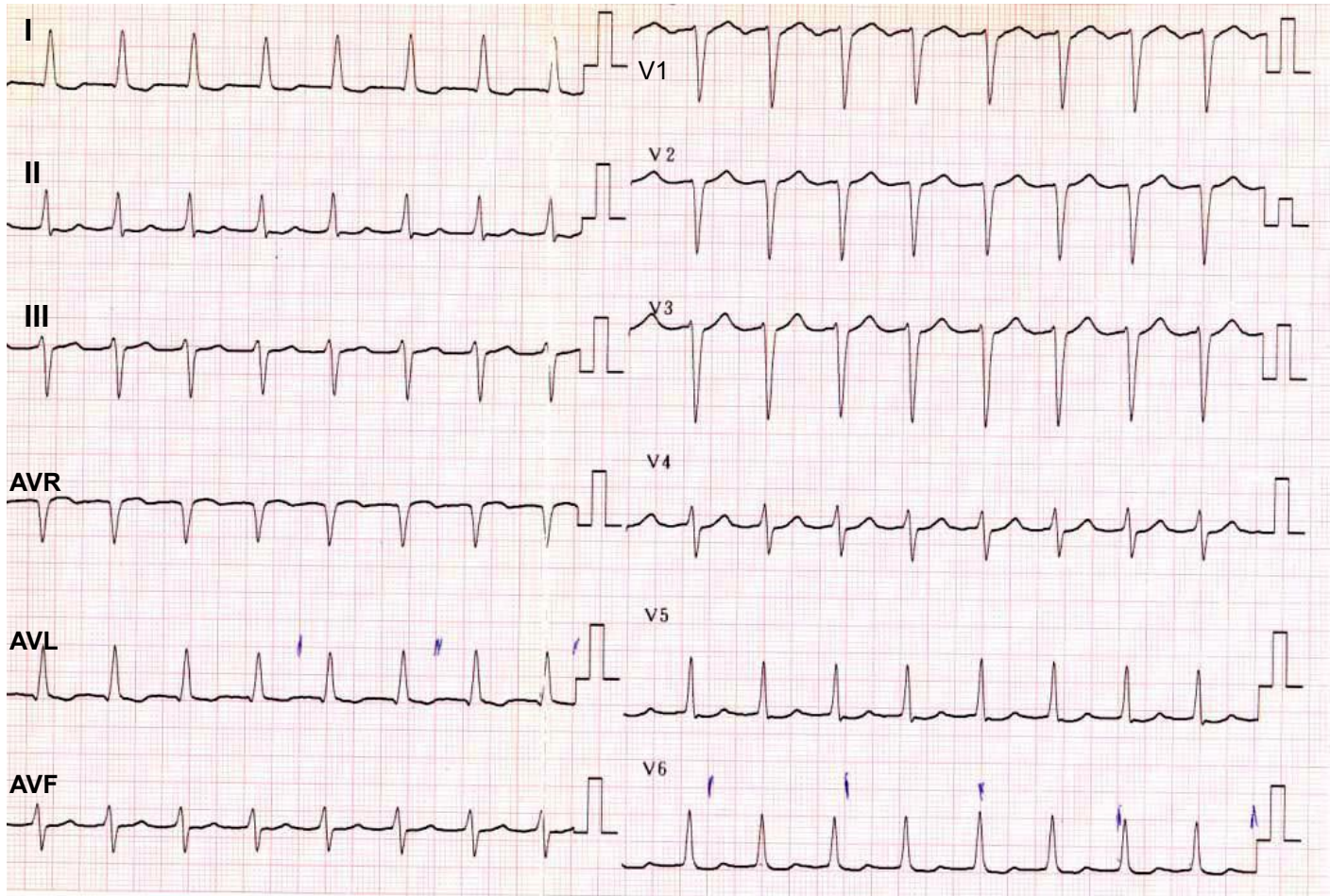


Выскальзывающее (после паузы)
атриовентрикулярное сокращение
с одновременным возбуждением предсердий и желудочков
на фоне синусовой брадиаритмии.
Синдром слабости синусового узла.



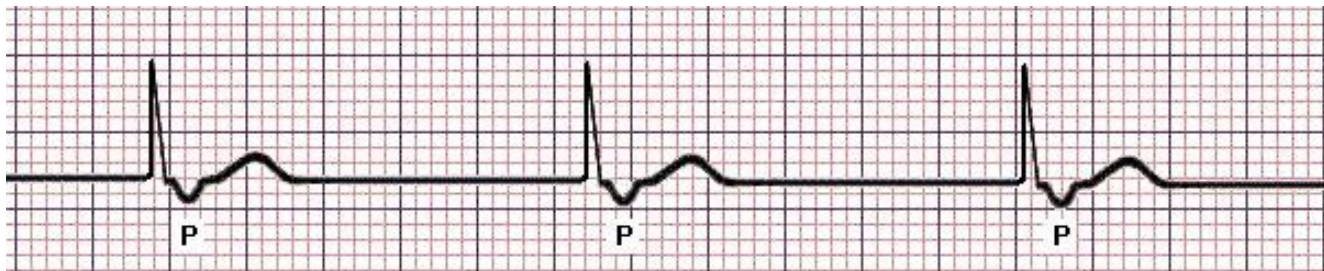
P отсутствует – «сливается с узким QRS»

Атриовентрикулярный ритм (тахикардия) с одновременным возбуждением предсердий и желудочков



ЧСС = 114 в мин

**Атриовентрикулярный ритм
с возбуждением желудочков,
предшествующим возбуждению предсердий**

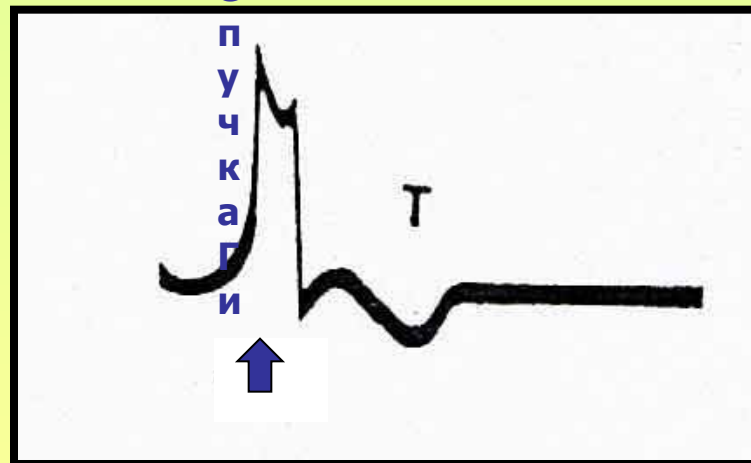
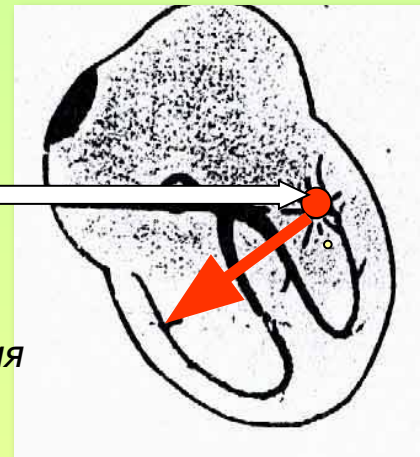


«-» зубец P после узкого QRS

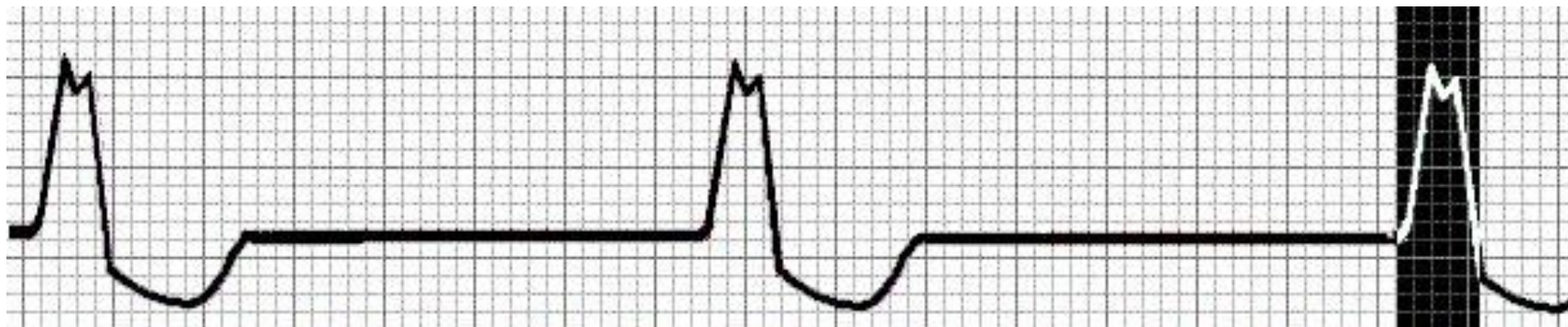
ЭКГ- критерии желудочкового ритма

- отсутствие закономерной связи P и QRS (AV –диссоциация)
- QRS расширен деформирован

Направление возбуждения



Идиовентрикулярный ритм



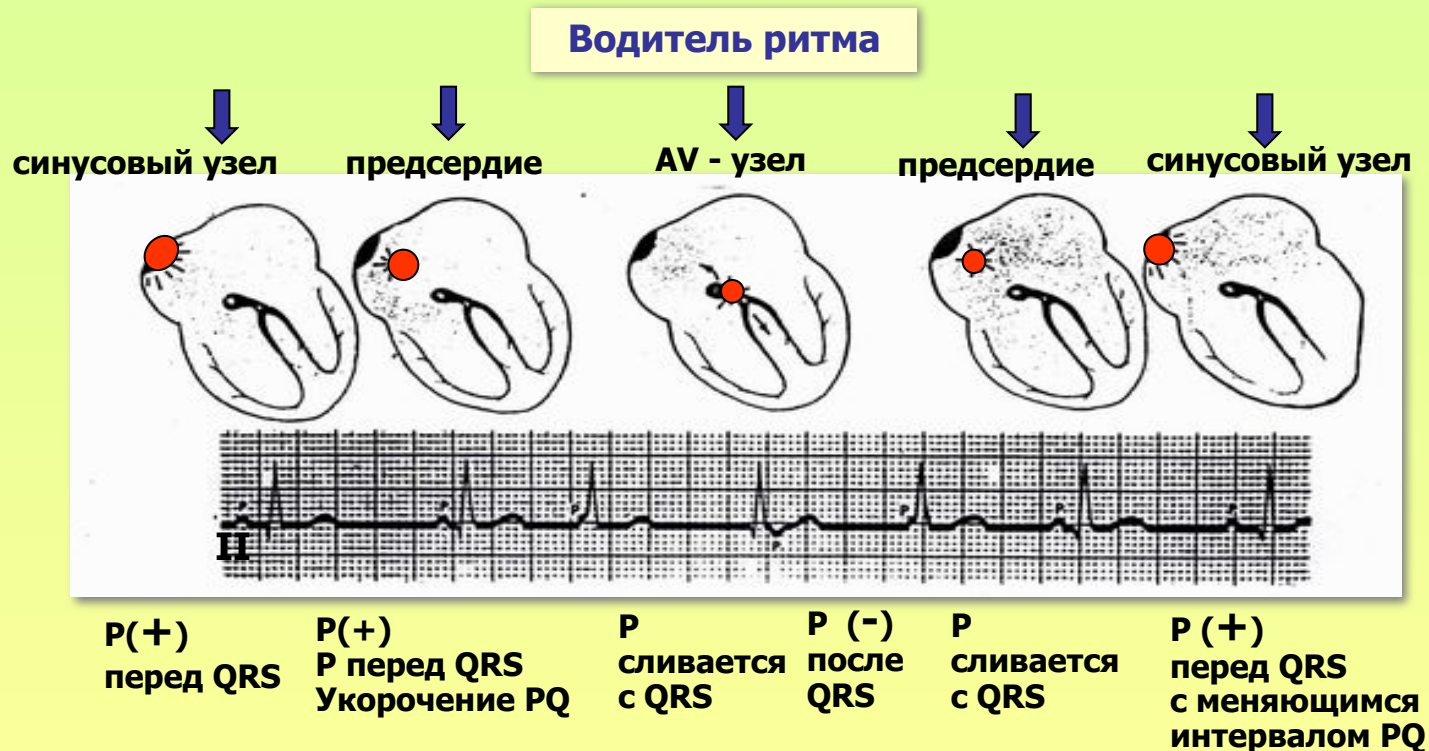
QRS широкий, деформированный

P отсутствует

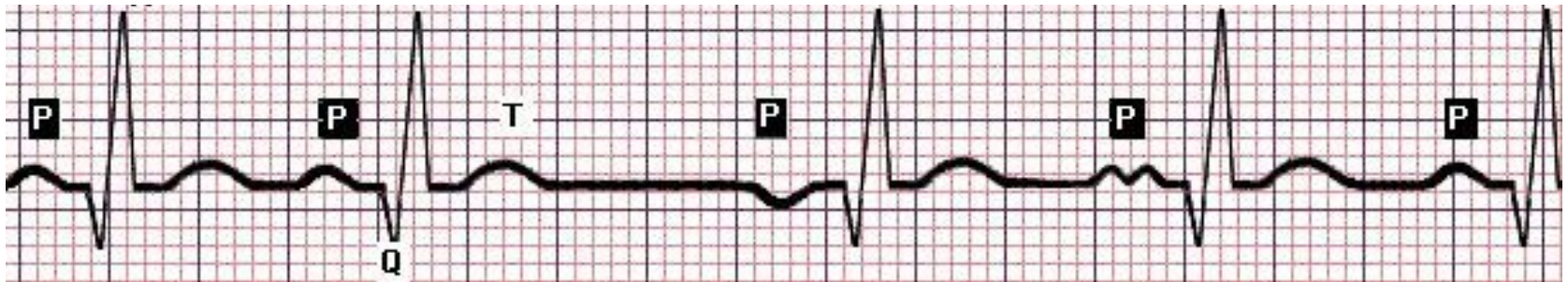
Миграция суправентрикулярного водителя ритма

постепенное от цикла к циклу перемещение источников ритма от синусового узла до AV - соединения

- Постепенное от цикла к циклу изменение полярности, формы, положения зубца P вплоть до его исчезновения
- Изменение продолжительности интервала PQ в зависимости от локализации водителя ритма
- Нерезкие колебания продолжительности интервалов R - R

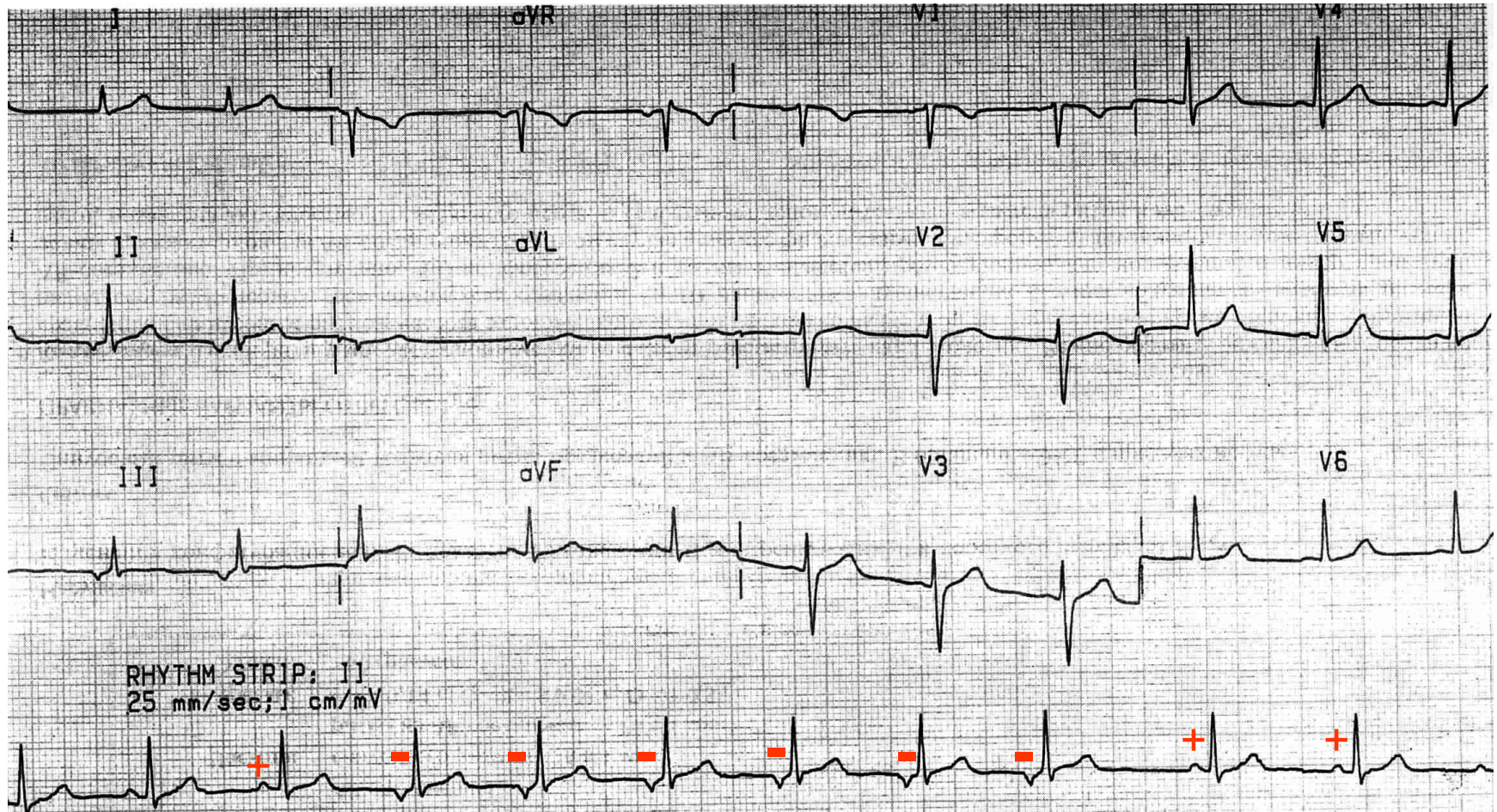


Миграция водителя ритма по предсердиям



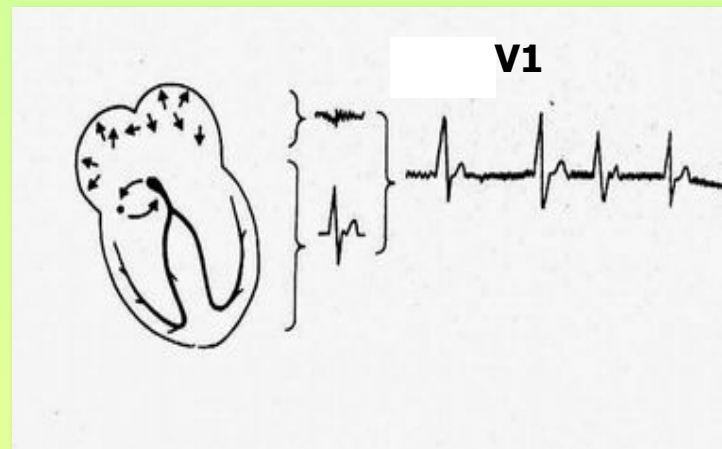
Изменение формы, полярности зубца P

Миграция водителя ритма по предсердиям



ЭКГ- критерии мерцания предсердий

- **P отсутствует**
- **Вместо P**
предсердные волны f

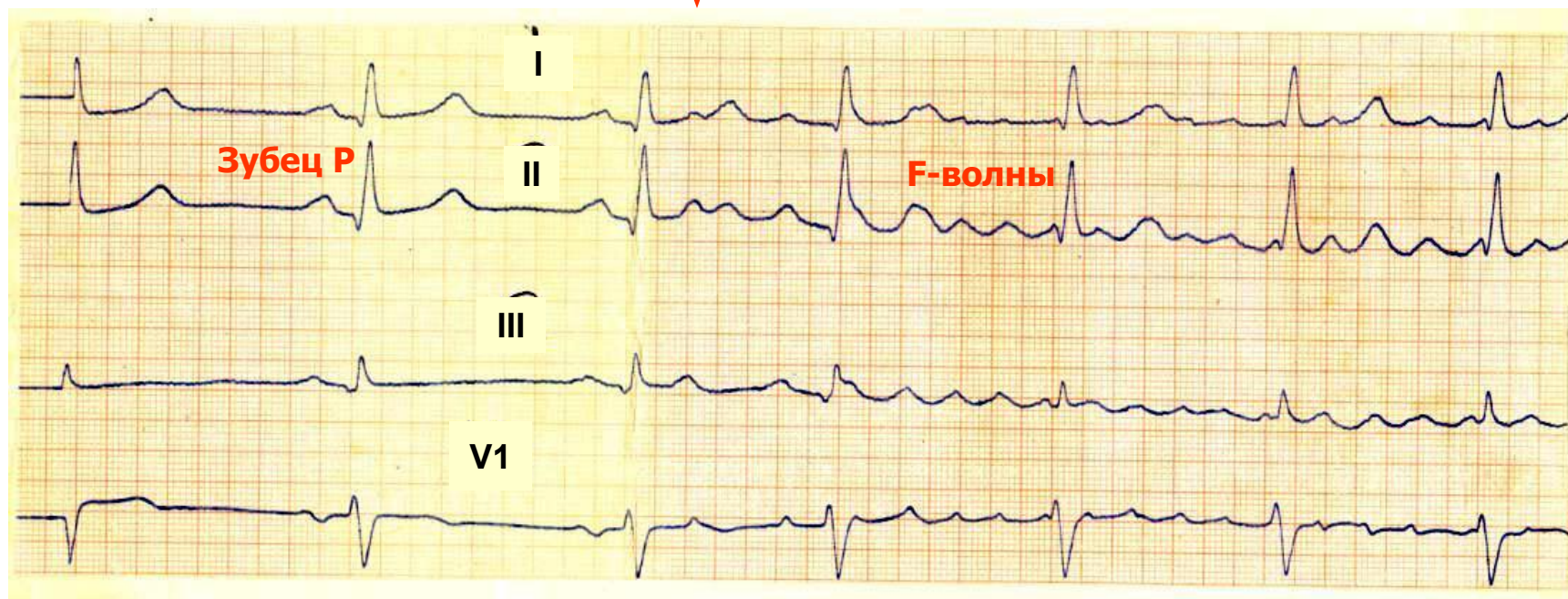


Характеристика волн f:

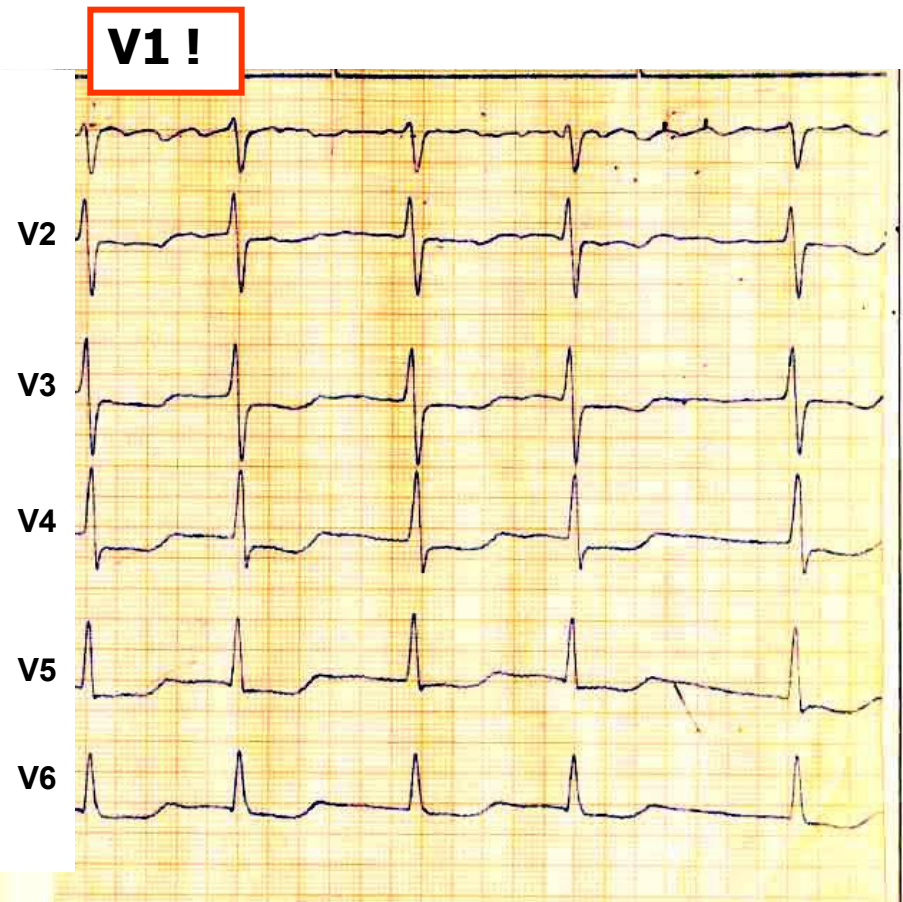
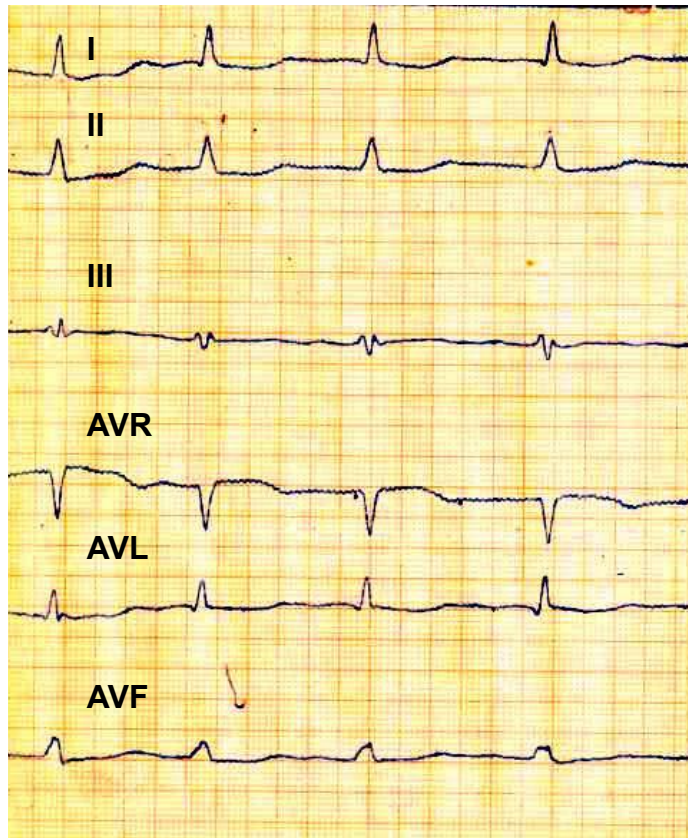
- частота -350-700 в мин
- разной формы
- разной амплитуды
- нерегулярные

- **Неравенство интервалов R – R**
- Предсердные волны наиболее четко фиксируются в отведении **V1**

Развитие пароксизма мерцания предсердий



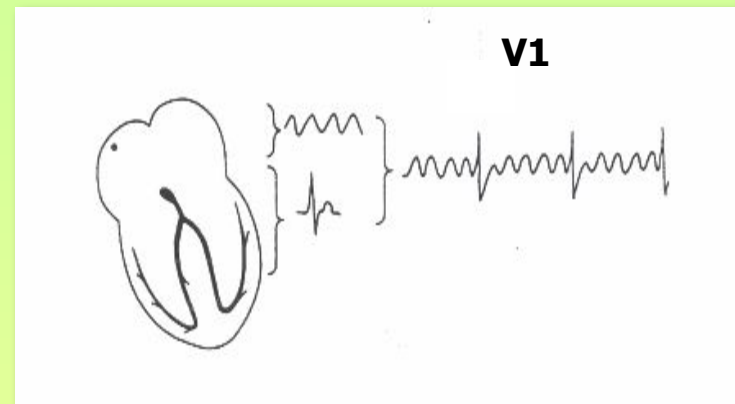
Мерцание предсердий



Наиболее четко волны фибрилляции фиксируются в отведении **V1 !**

ЭКГ- критерии трепетания предсердий

- **P отсутствует**
- **Вместо P**
предсердные волны f



Характеристика волн f :
- частота- 200-400 в мин
- одинаковой формы
- одинаковой амплитуды
- регулярные – «пила»

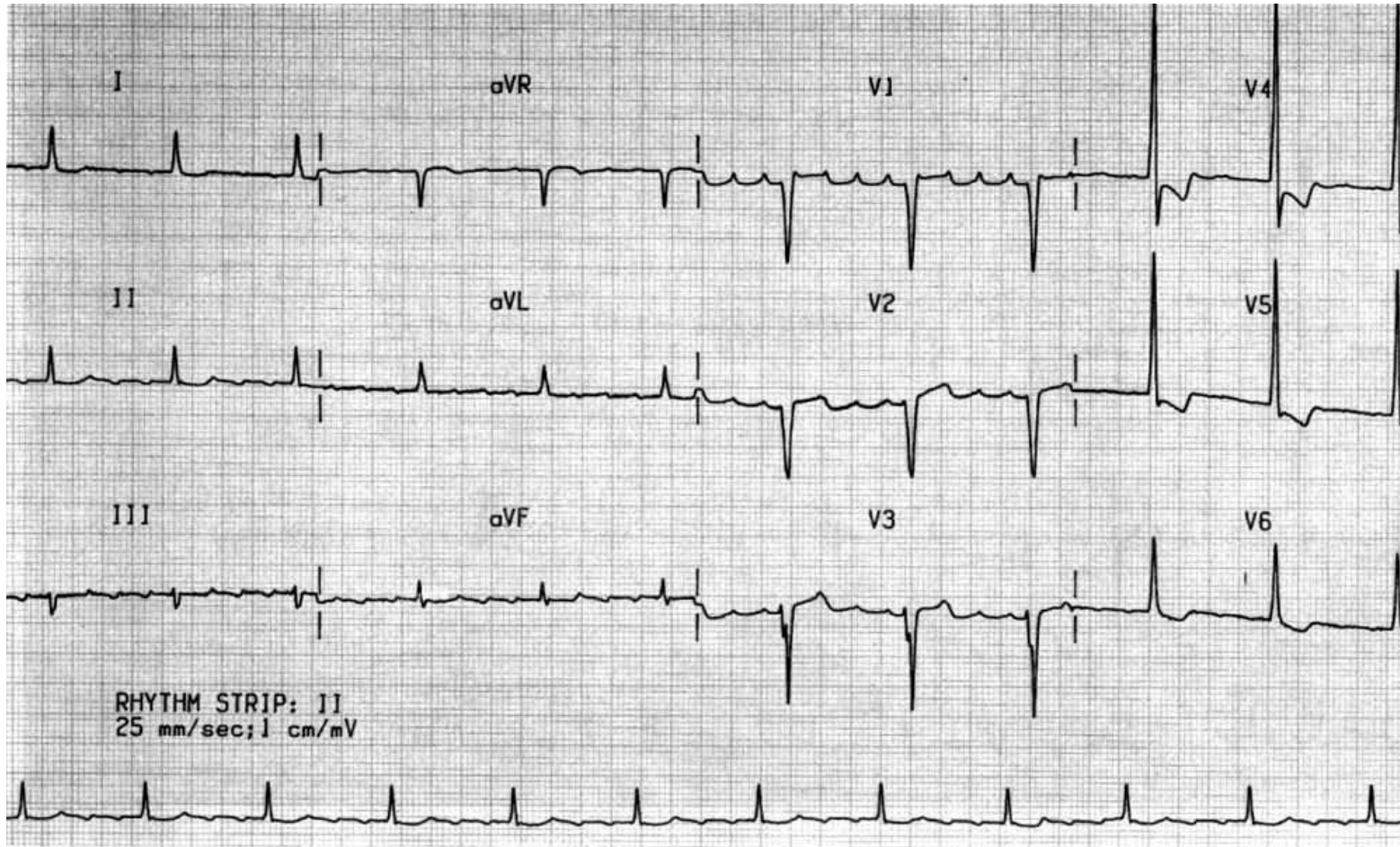
- **равенство**
интервалов R – R
- **неравенство**
интервалов R – R

правильная форма

неправильная форма

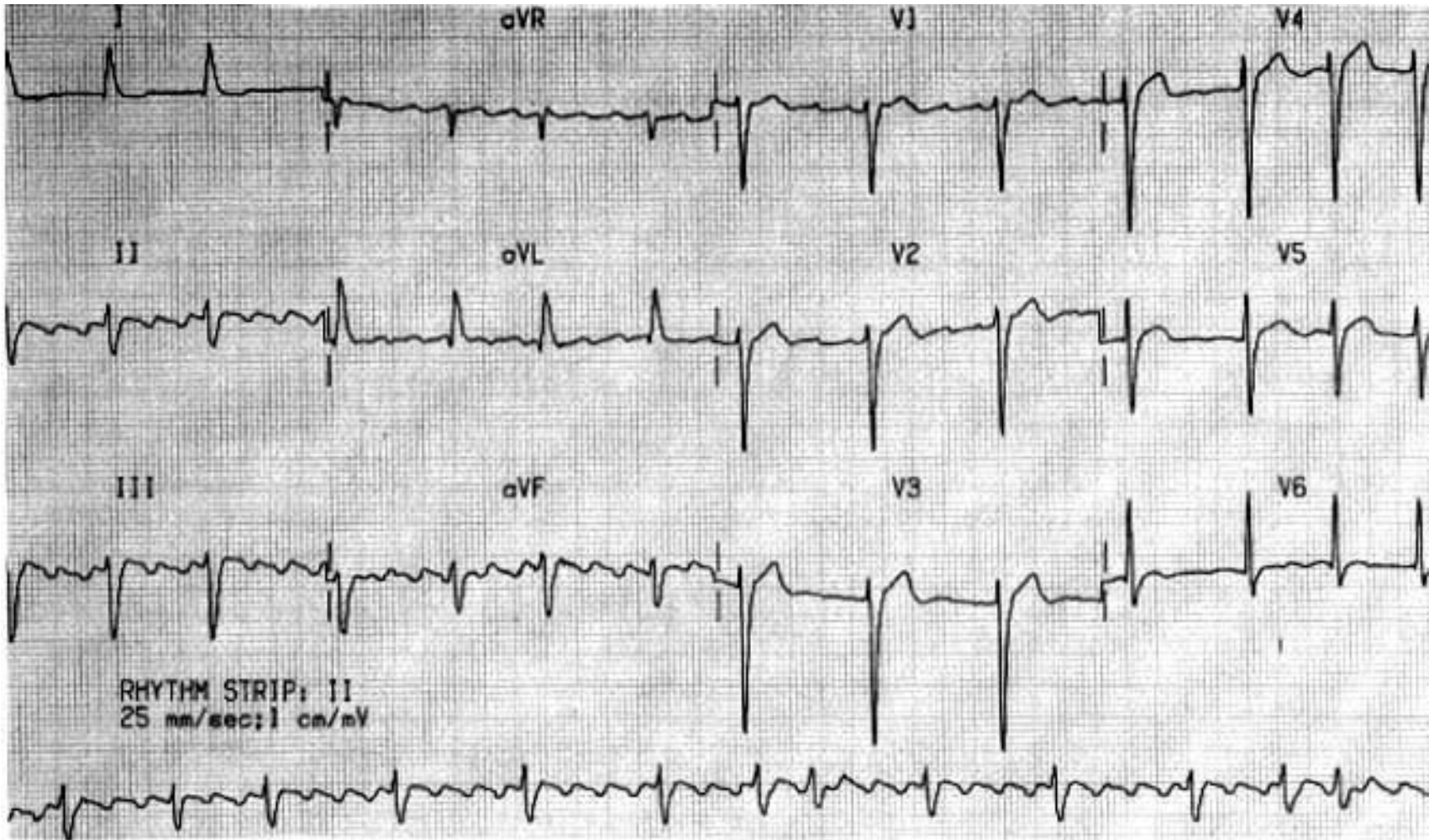
- Предсердные волны наиболее четко фиксируются в отведении **V1**

Трепетание предсердий (правильная форма)




Интервалы R-R равны

Трепетание предсердий (неправильная форма)



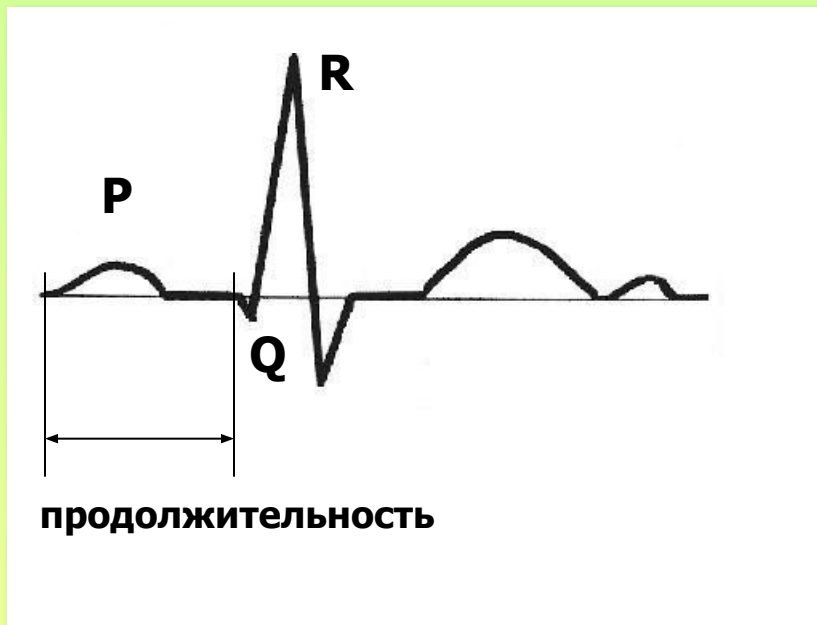
Интервалы R-R не равны

ЭКГ- синдромы



параметр анализа	ЭКГ- синдром	ЭКГ- патология
ширина	широкий (> 0,1 сек), зубчатый P	- гипертрофия левого предсердия - нарушение внутрипредсердной проводимости
амплитуда	высокий (> 2,5 мм), симметричный, остроконечный P	- перегрузка, - гипертрофия правого предсердия
полярность взаимосвязь с QRS	(-) P до узкого QRS во всех отведениях, кроме AVR	нижнепредсердный ритм
	(-) P после узкого QRS во всех отведениях, кроме AVR	атриовентрикулярный ритм
	изменение от цикла к циклу полярности и положения P по отношению QRS	суправентрикулярная миграция водителя ритма
	отсутствие связи P и QRS	АВ - диссоциация
	отсутствие P: вместо P - f-волны	мерцание, трепетание предсердий
	вместо P – изолиния, узкий QRS	атриовентрикулярный ритм
	вместо P – изолиния, широкий QRS	идиовентрикулярный ритм

Параметры интервала PQ



PQ:

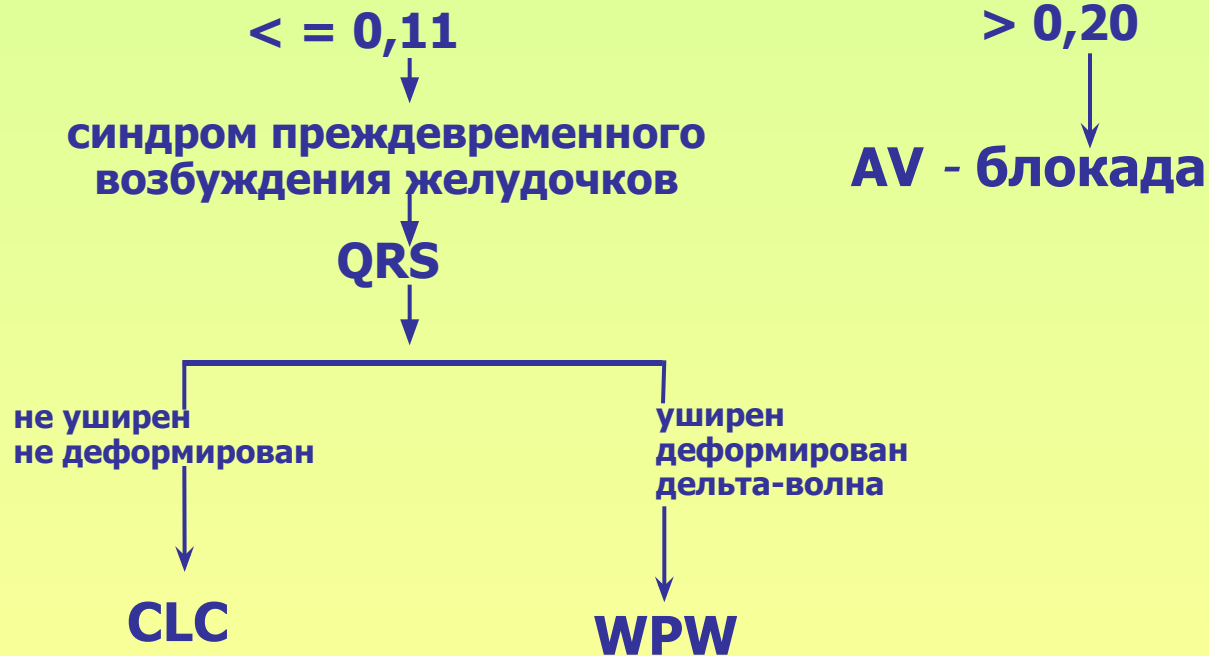- продолжительность (сек)
- сопоставление продолжительности интервала PQ с возрастом пациента и частотой сердечных сокращений в момент регистрации ЭКГ

Анализ интервала PQ (PR)

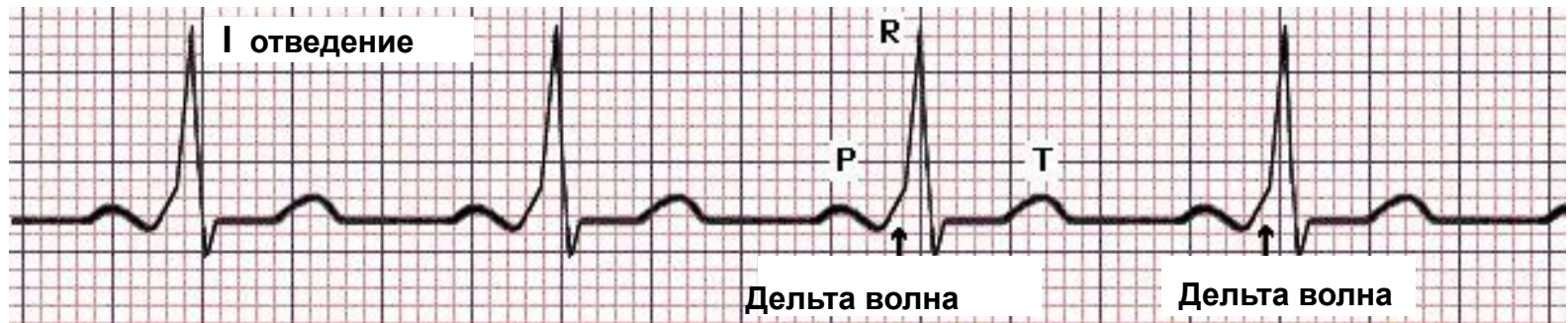н о р м а

(сек)
0,12 _____ **0,20**
чем старше пациент и чем реже ЧСС,
тем длиннее PQ

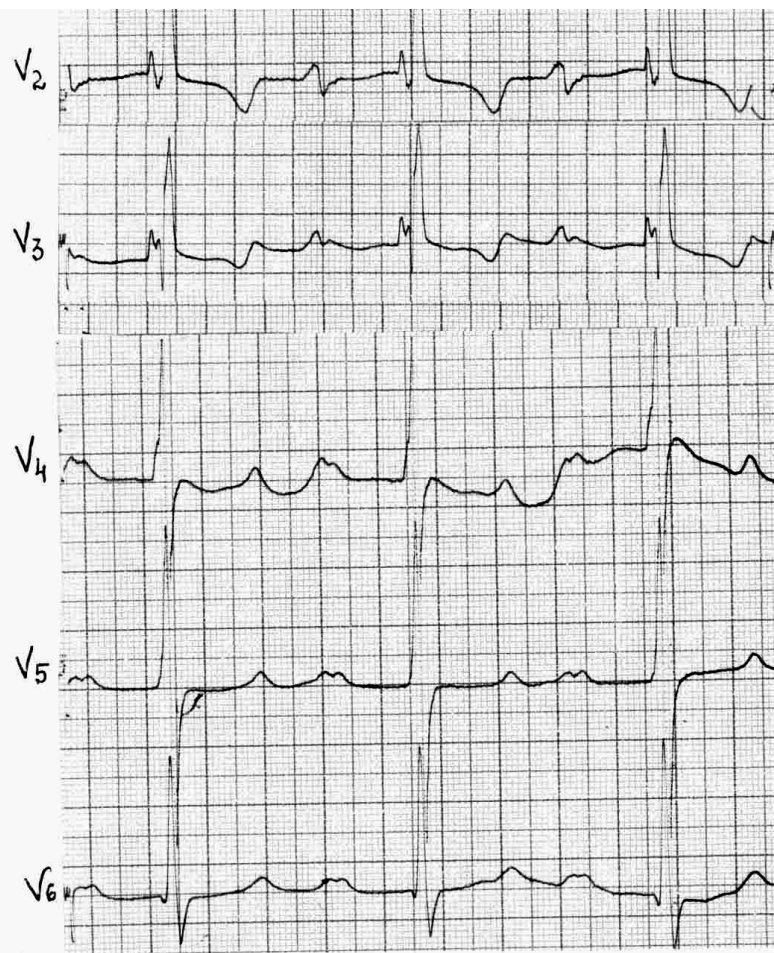
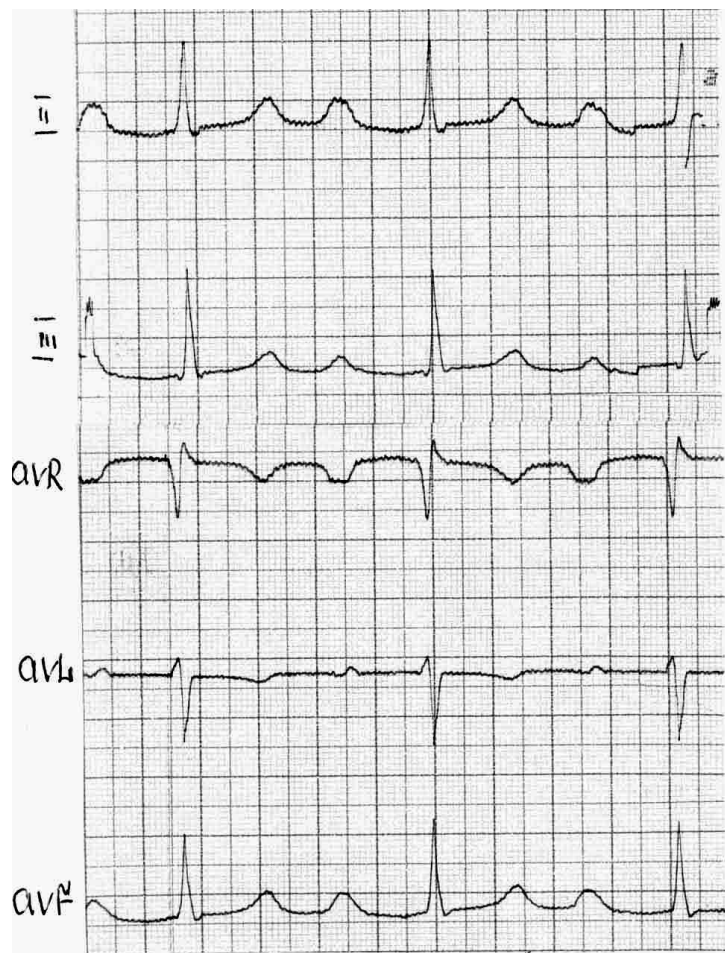
п а т о л о г и я



WPW - синдром

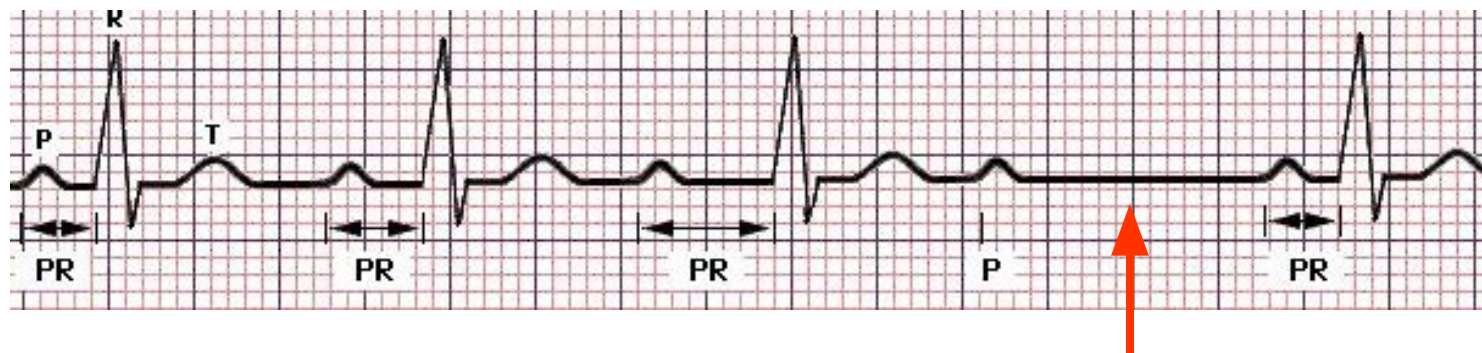


АВ- блокада 1 степени



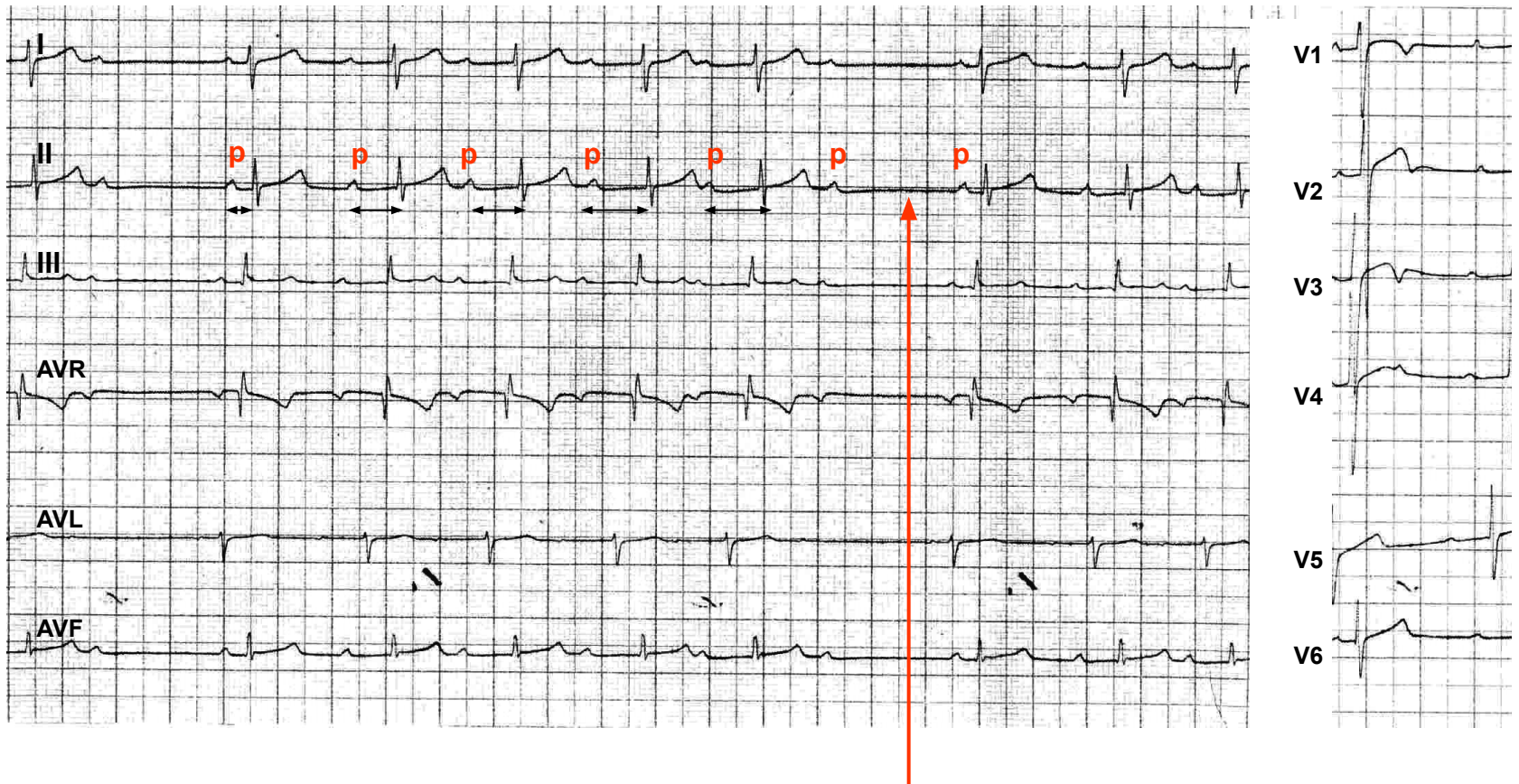
PQ удлиннен (во всех отведениях = 0,36 сек), QRS не выпадает

АВ- блокада 2 степени типа Мобитца I (4:3)



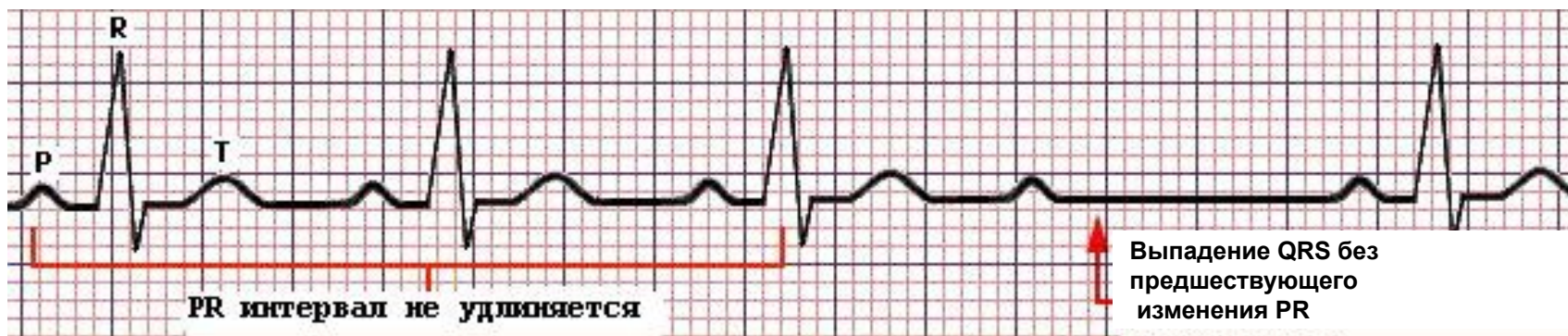**Выпадение QRS
с предшествующим
удлинением PQ (PR)**

АВ- блокада 2 степени типа Мобитца I

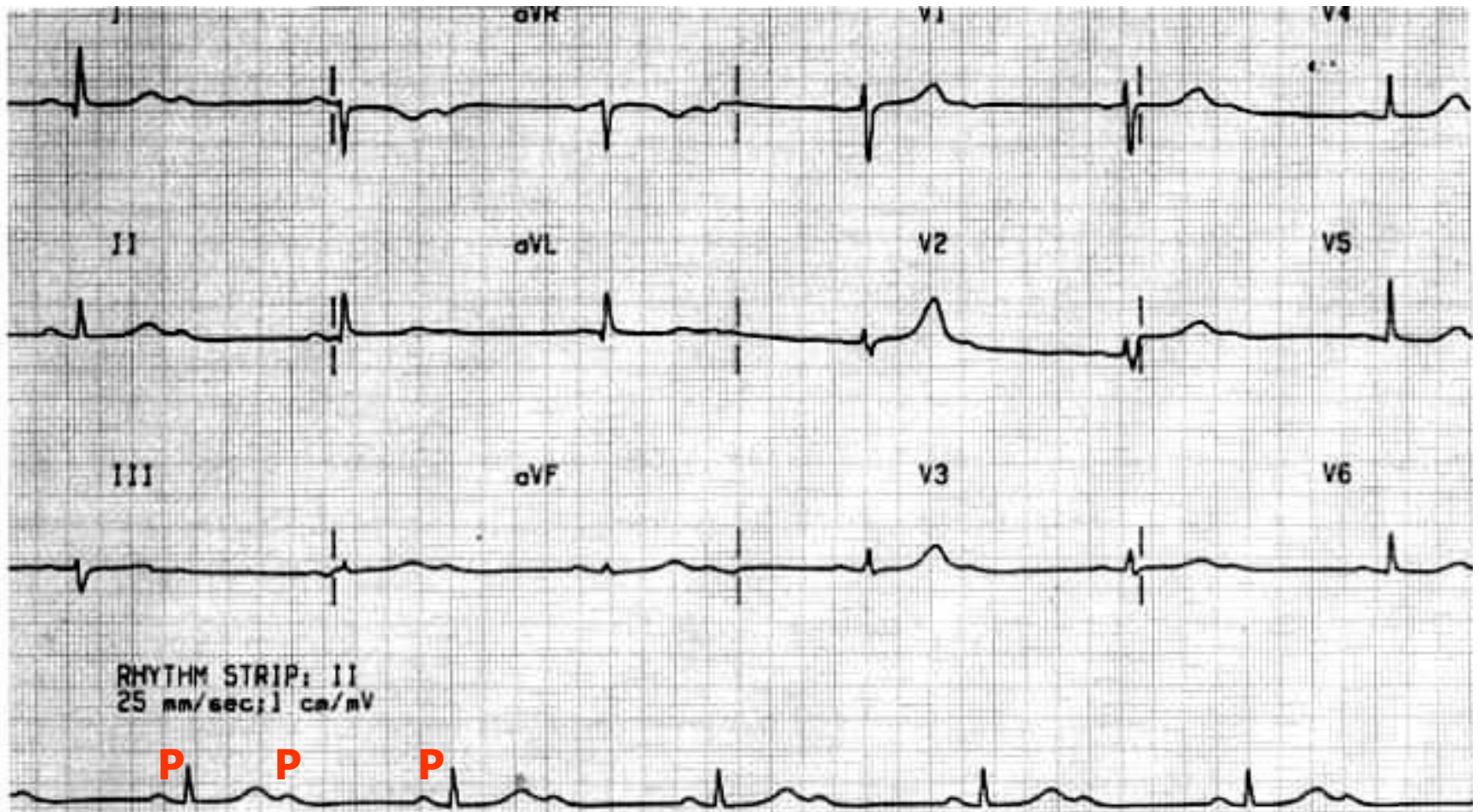


Выпадение QRS с предшествующим удлинением PQ (PR)

АВ- блокада 2 степени типа Мобитца II(4:3)

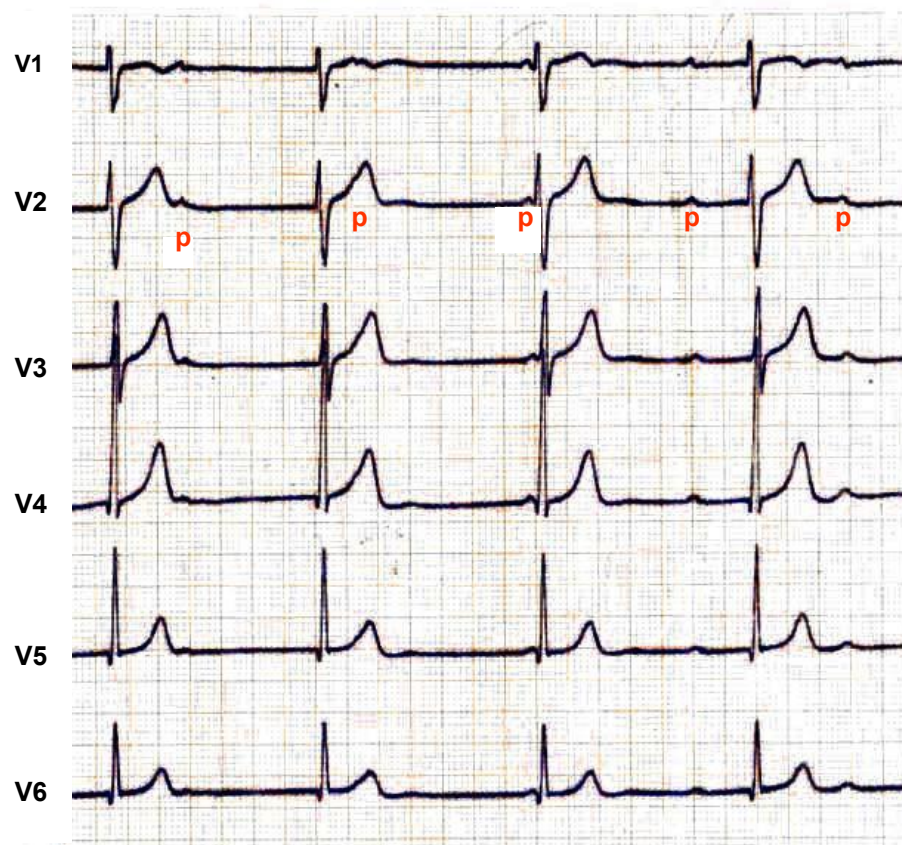
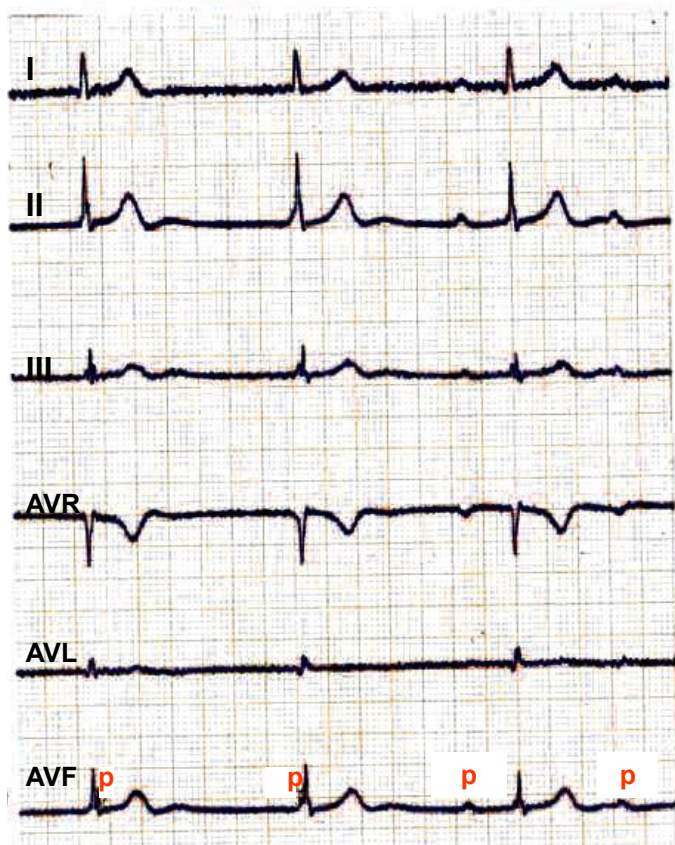


АВ- блокада 2 :1



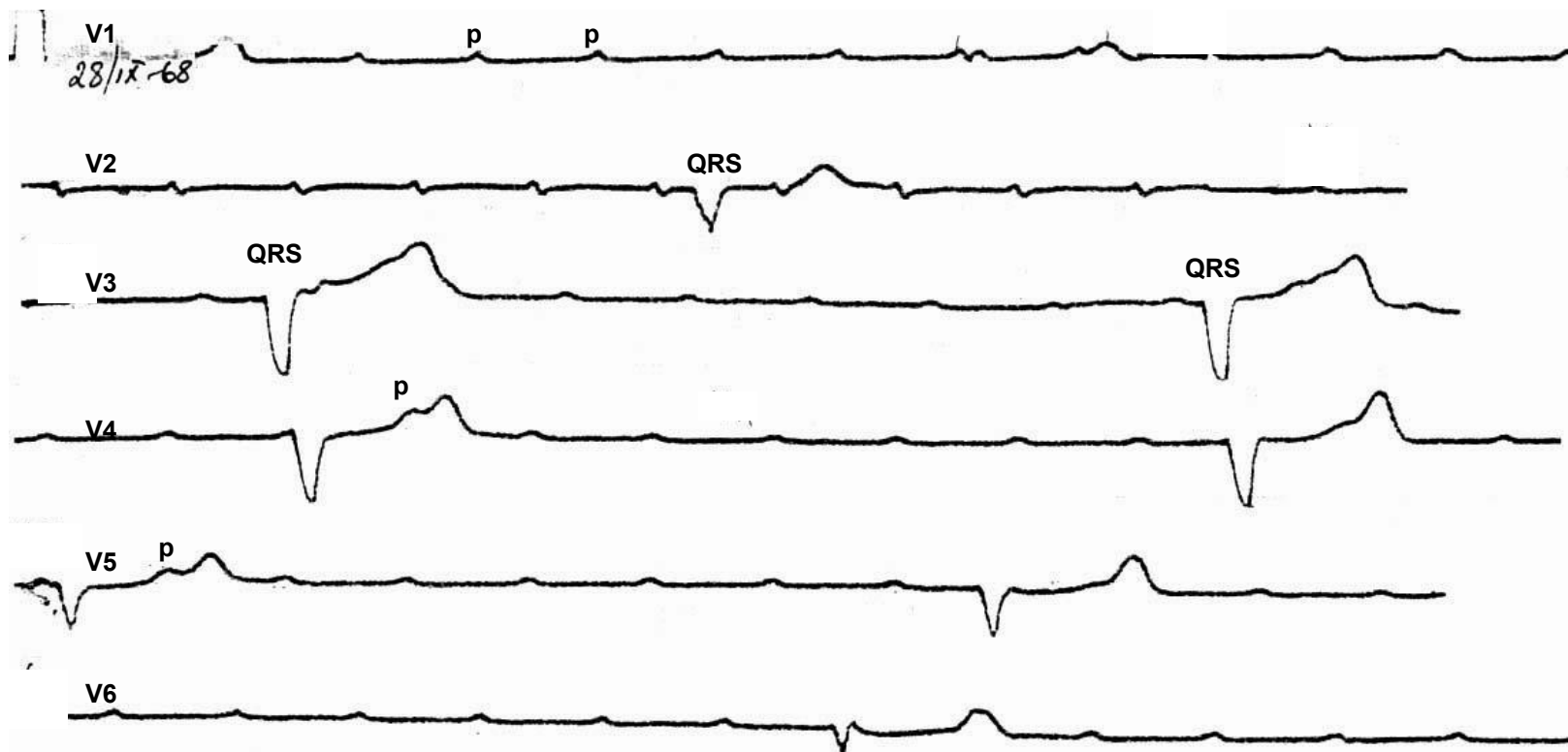
Выпадение каждого второго QRS

Полная АВ- блокада (проксимальная форма – QRS узкий)



Независимое сокращение предсердий и желудочков

Полная АВ- блокада (дистальная форма – QRS широкий)



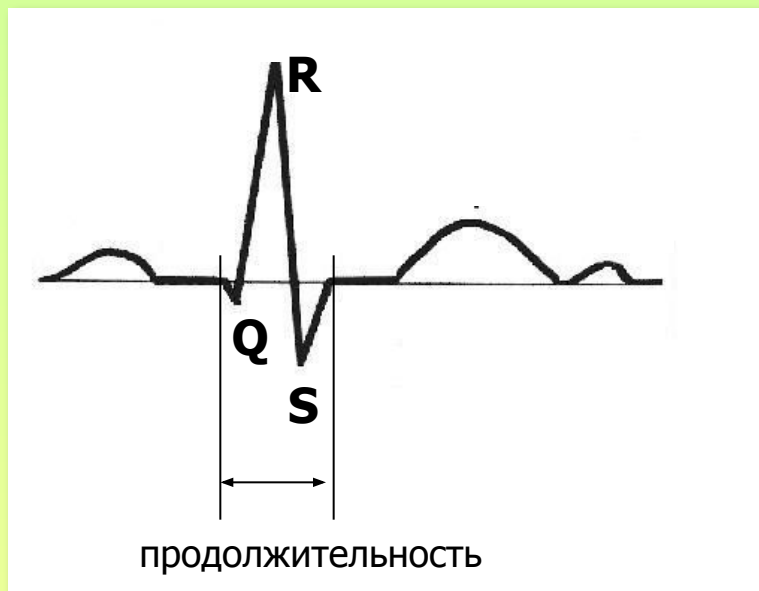
Независимое сокращение предсердий и желудочков: P наслаивается на любую часть QRST

ЭКГ- синдромы

PQ

параметр анализа	ЭКГ – синдром	ЭКГ – патология
продолжительность	укорочение PQ ($\leq 0,11$ сек), узкий QRS	CLC
	укорочение PQ ($\leq 0,11$ сек), широкий QRS, дельта-волна	WPW
	удлинение PQ без выпадения QRS	AV-блокада I степени
	удлинение PQ с выпадением QRS:	AV-блокада II степени
	- выпадению QRS предшествует постепенное удлинение PQ	- Мобитца I
	- выпадению QRS предшествует постоянной величины PQ	- Мобитца II
- выпадает каждый второй QRS	- 2 : 1	

Параметры комплекса QRS I



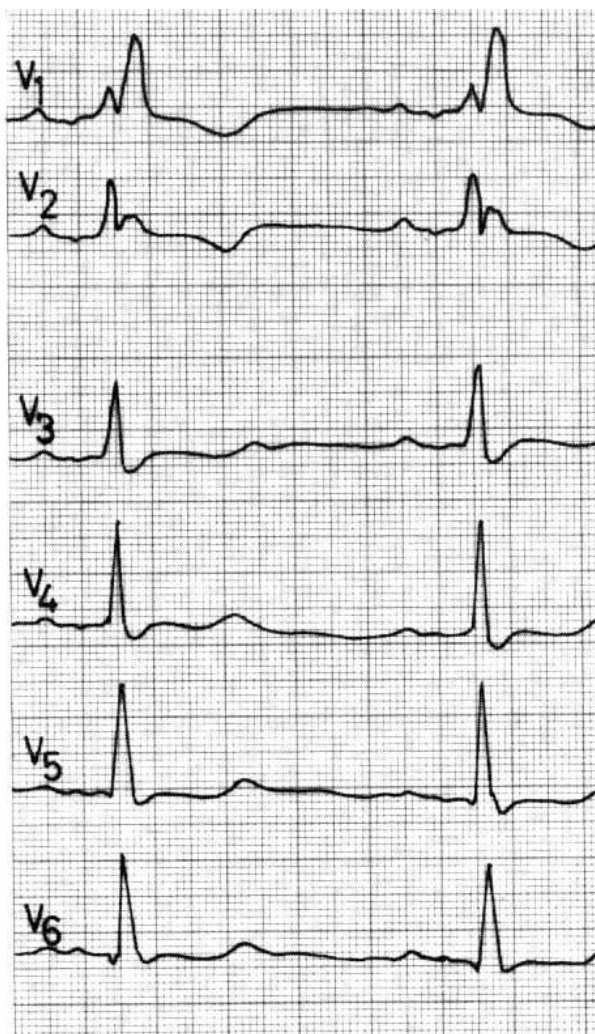
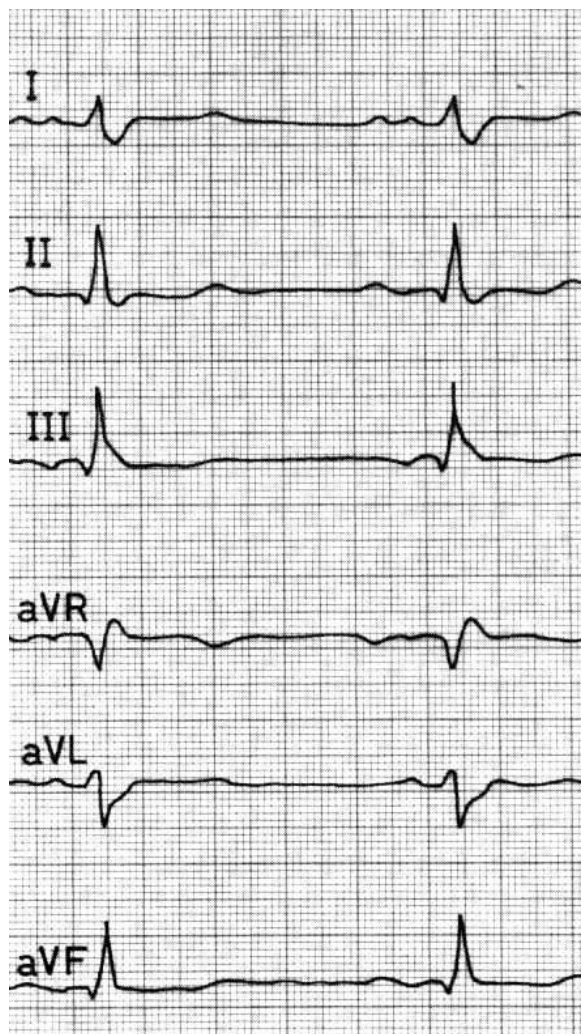
QRS:

- продолжительность (ширина) в сек
- отсутствие деформации: (острые углы, отсутствие зазубрин)

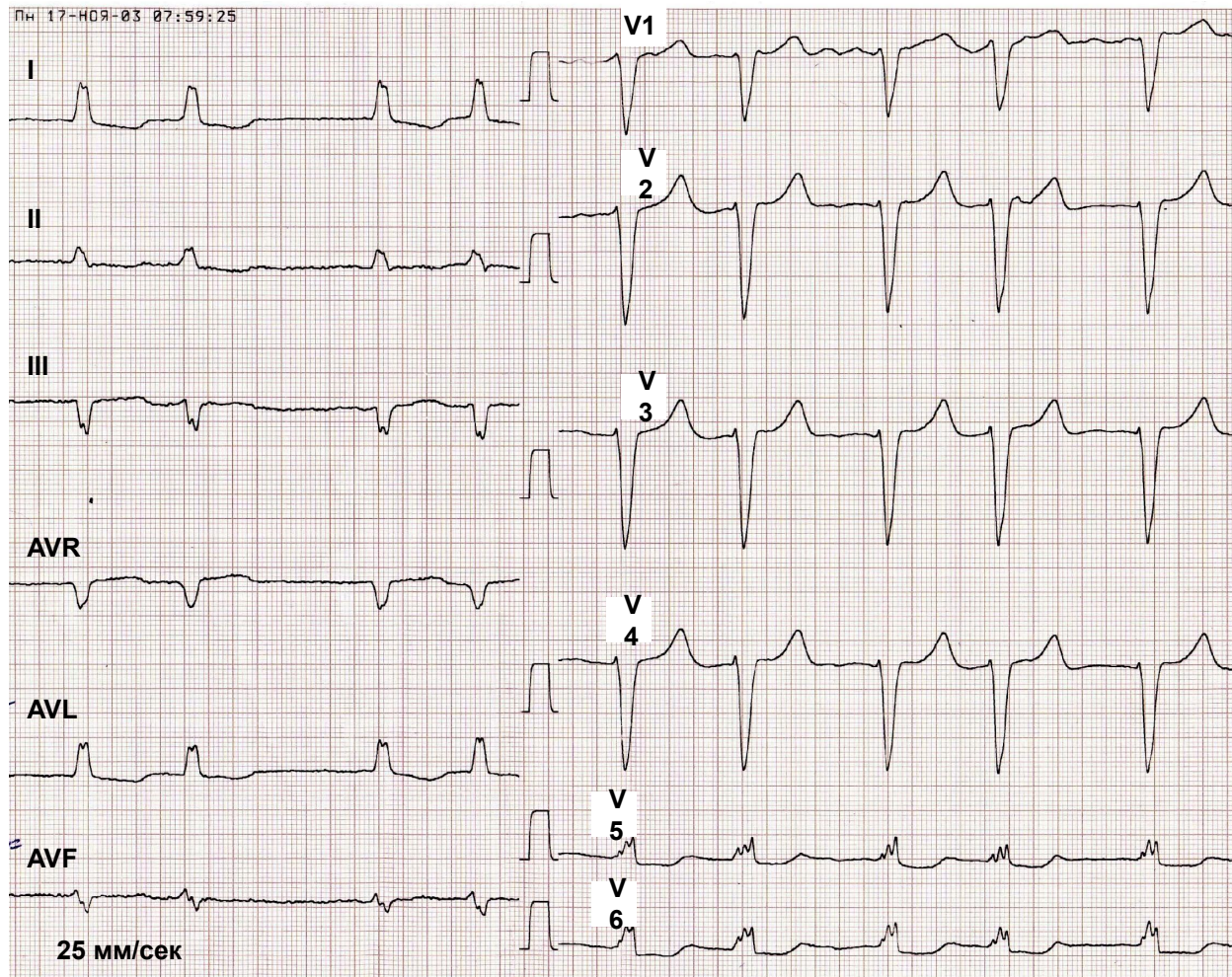
Анализ комплекса QRS I

	ширина (сек)	деформация
норма	$\leq 0,1$	не деформирован
патология	$> 0,1$	деформирован
	<ul style="list-style-type: none">• нарушение внутрижелудочковой проводимости (блокада ножек пучка Гиса)• WPW-синдром• идиовентрикулярный (желудочковый) ритм (сокращения)	

Синдром «широкого, деформированного QRS» Блокада правой ножки пучка Гиса

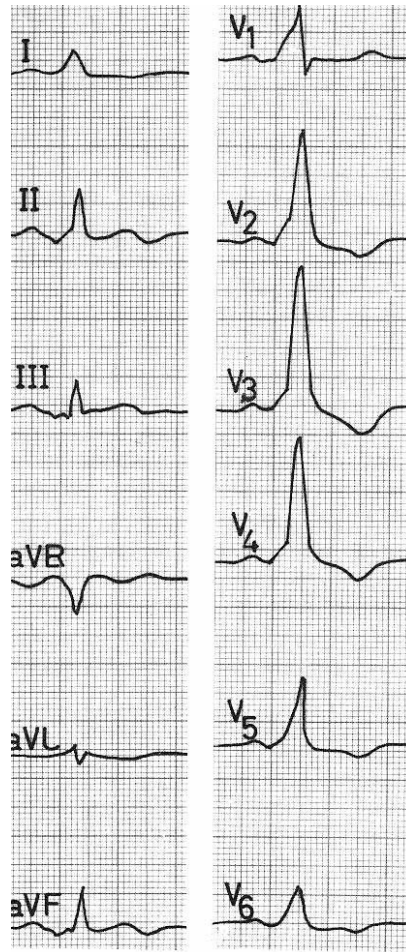


Синдром «широкого, деформированного QRS» Блокада левой ножки пучка Гиса

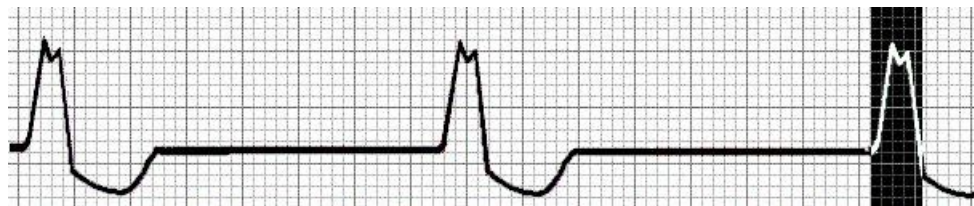


Синдром «широкого, деформированного QRS»

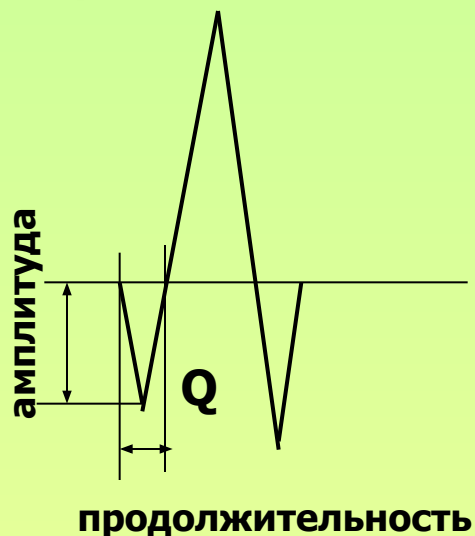
WPW - синдром



Синдром «широкого, деформированного QRS» Идиовентрикулярный ритм



Параметры комплекса QRS II Зубец Q



Q:

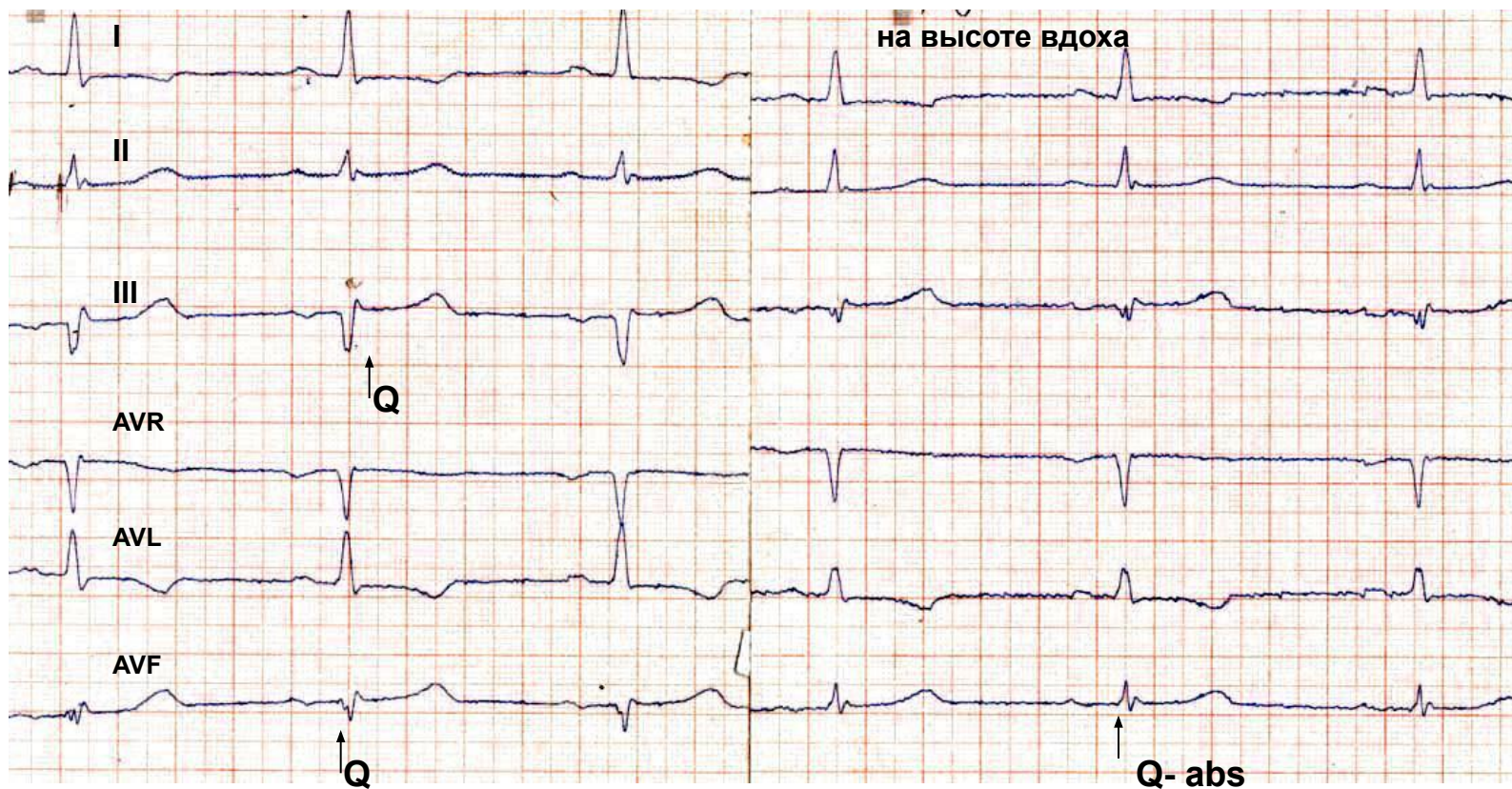
- продолжительность (ширина) в сек
- амплитуда в соотношении с амплитудой рядом стоящего R

Анализ зубца Q

	ширина(сек)	амплитуда	
норма	$\leq 0,03$	$< 1/4$ рядом стоящего R	Q отсутствует в V1- V2 (V3)
патология	$> 0,03$	$> 1/4$ рядом стоящего R	наличие Q в V1 –V3

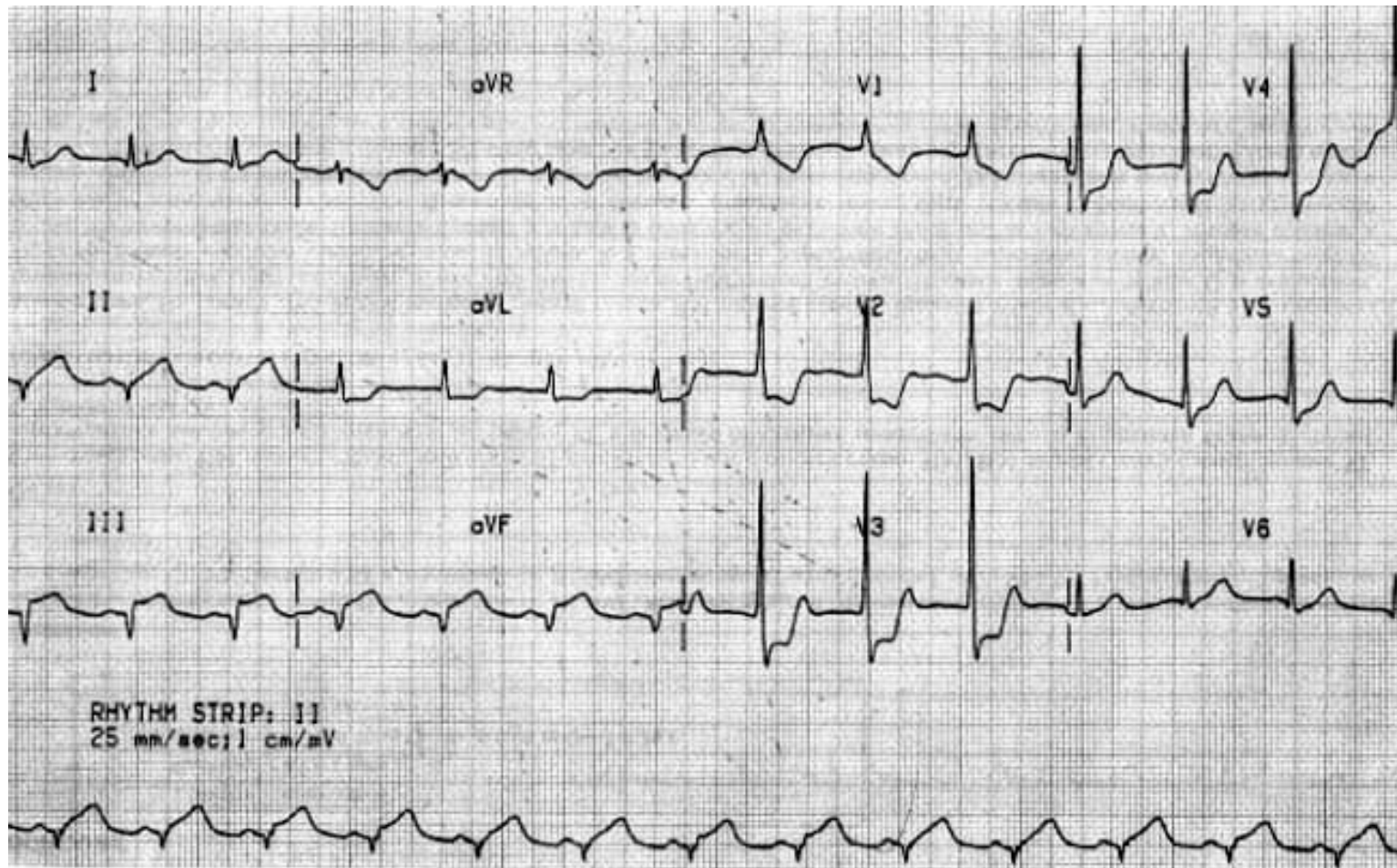
очаговые изменения миокарда:
- инфаркт миокарда; - аневризма; - рубец

«Конституциональный» глубокий зубец Q в отведении III,AVF

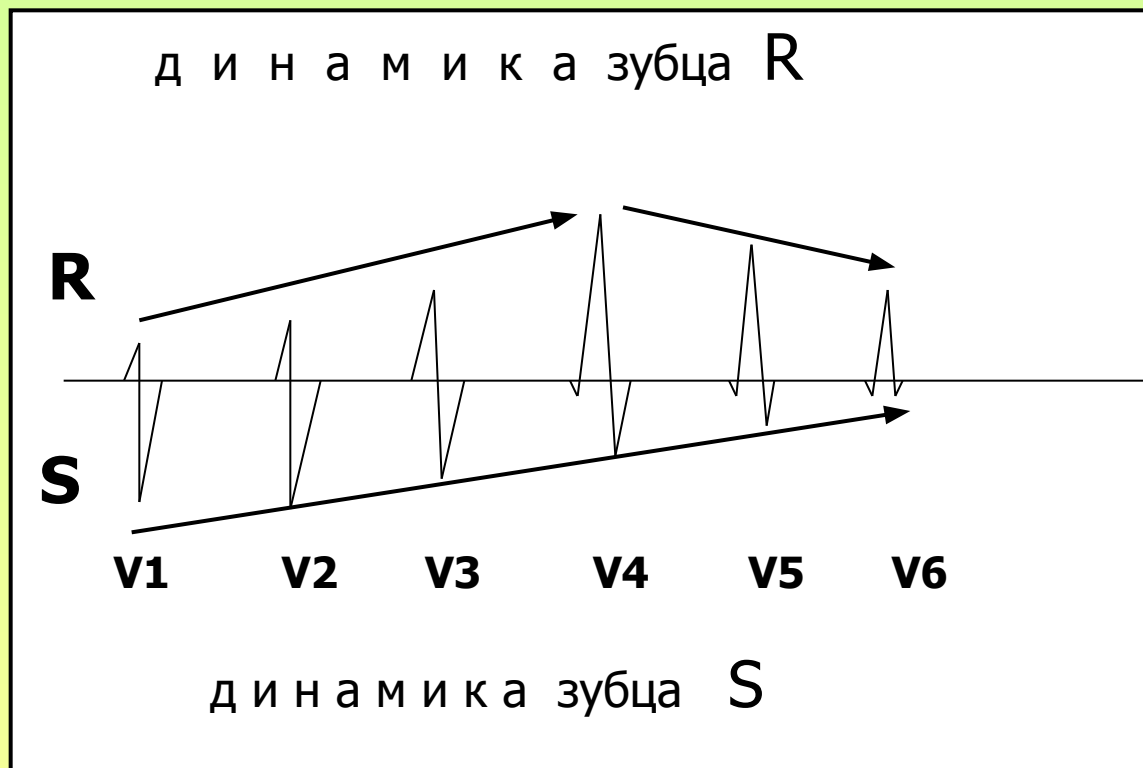


На высоте вдоха Q в AVF исчезает

Инфаркт миокарда нижней стенки левого желудочка



Параметры комплекса QRS III



- динамика амплитуды зубца R в грудных отведениях (V1-V6)
- динамика амплитуды зубца S в грудных отведениях (V1-V6)

Анализ комплекса QRS III

динамика зубца R V1 → V6

динамика зубца S
V1 → V6

норма

R V1 → V4
нарастает

R V4 → V6
убывает
макс. R V4

S V1 → V6
убывает
макс. S V1-V2
мин. S V5-V6

патология

отсутствие
нарастания
или «провал»
R от V1 к V4

**очаговые
изменения
миокарда:**

- инфаркт
- аневризма
- рубец

отсутствие
убывания R
от V4 к V5
RV5 > RV4

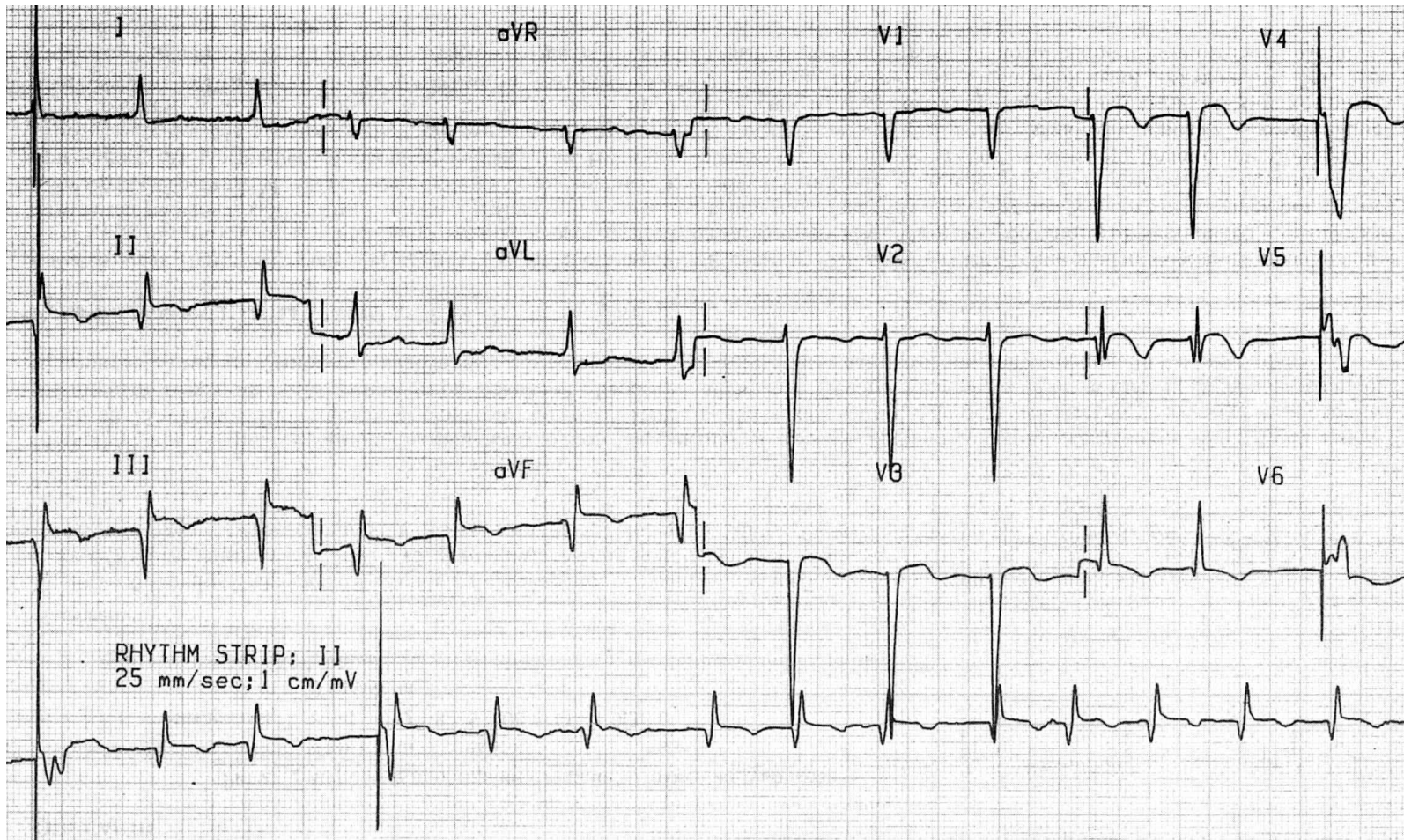
**гипертрофия
миокарда
левого
желудочка**

**глубокий S
в V5-V6**

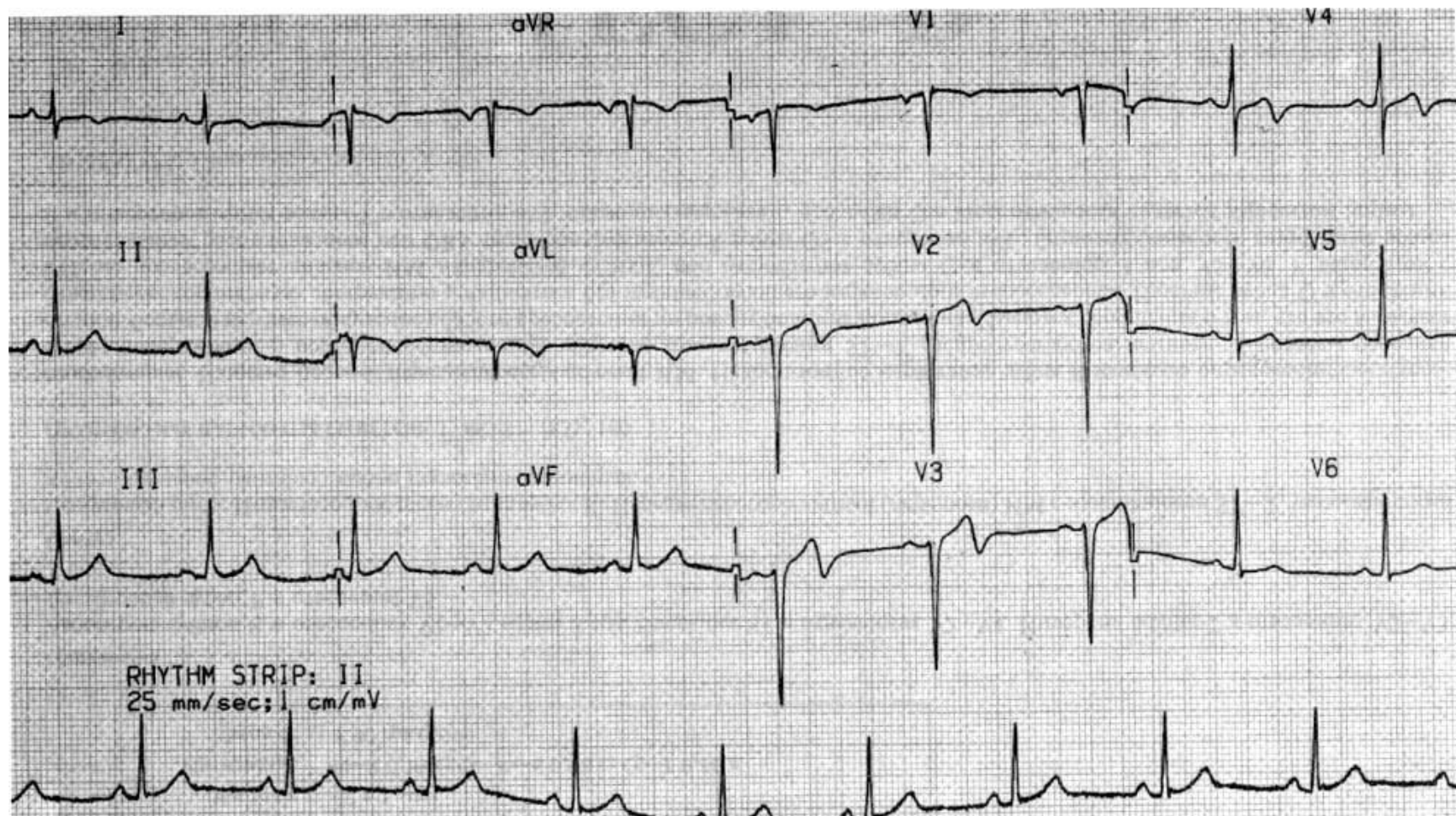
S v5,v6 = > Rv5,v6

- перегрузка (гипертрофия) миокарда правого желудочка
- блокада передней ветви левой ножки пучка Гиса

**Синдром провала R в отведениях V3 - V4:
очаговые изменения (инфаркт) в области передней стенки,
верхушки левого желудочка с переходом на боковую стенку**

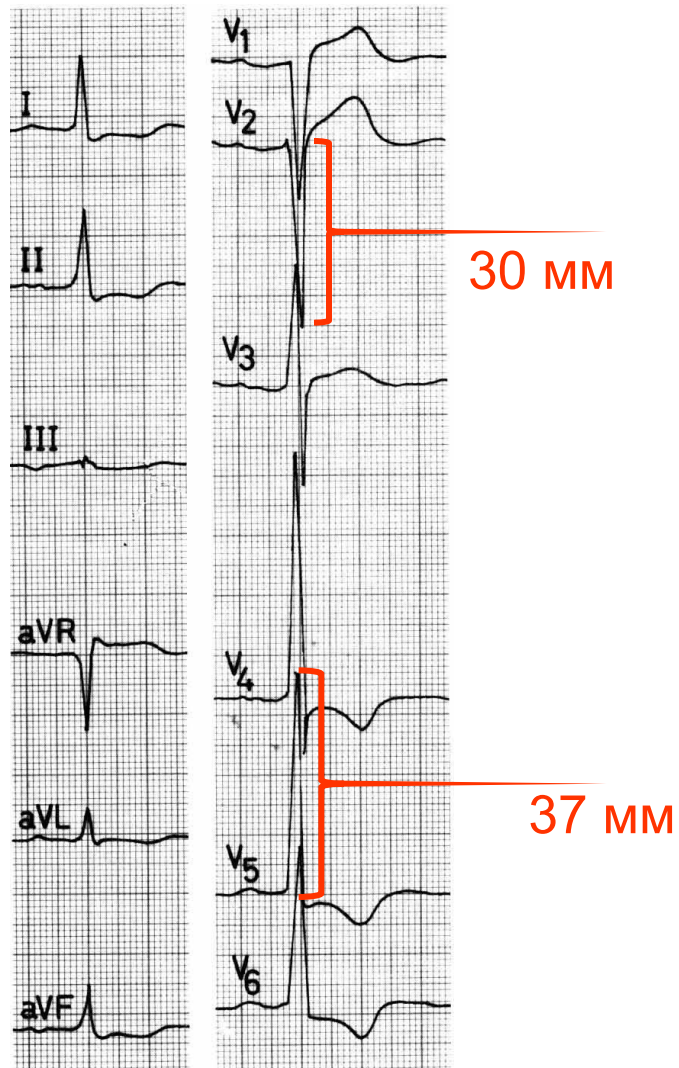


**Отсутствие нарастания R от V1 к V3:
очаговые изменения (инфаркт)
передней стенки левого желудочка**



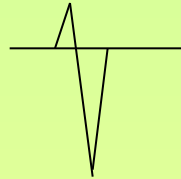
Гипертрофия левого желудочка

$Rv5 + Sv2 > 35 \text{ мм}$



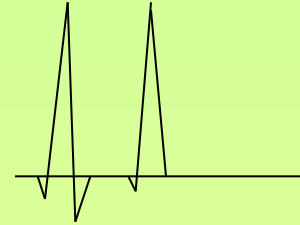
Параметры комплекса QRS IV

V1
V2



S > r

V5
V6



R > s

S - abs

- соотношение R/S в правых грудных отведениях V1- V2
- соотношение R/S в левых грудных отведениях V5 – V6

Анализ комплекса QRS IV

соотношение R/S
V1-V2

соотношение R/S
V5-V6

н
о
р
м
а

S > r

R > s

R = > s

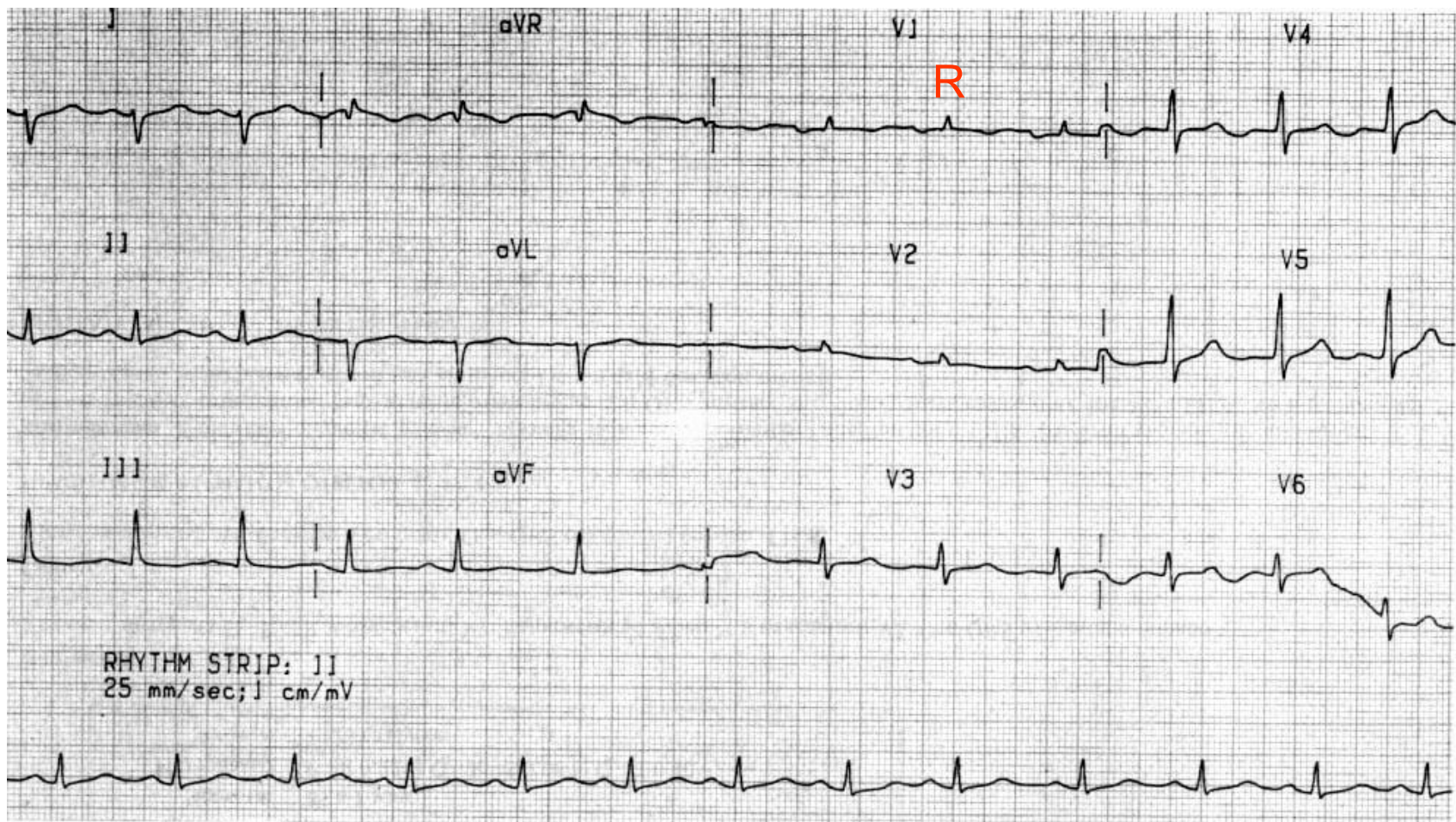
S => R

п
а
т
о
л
о
г
и
я

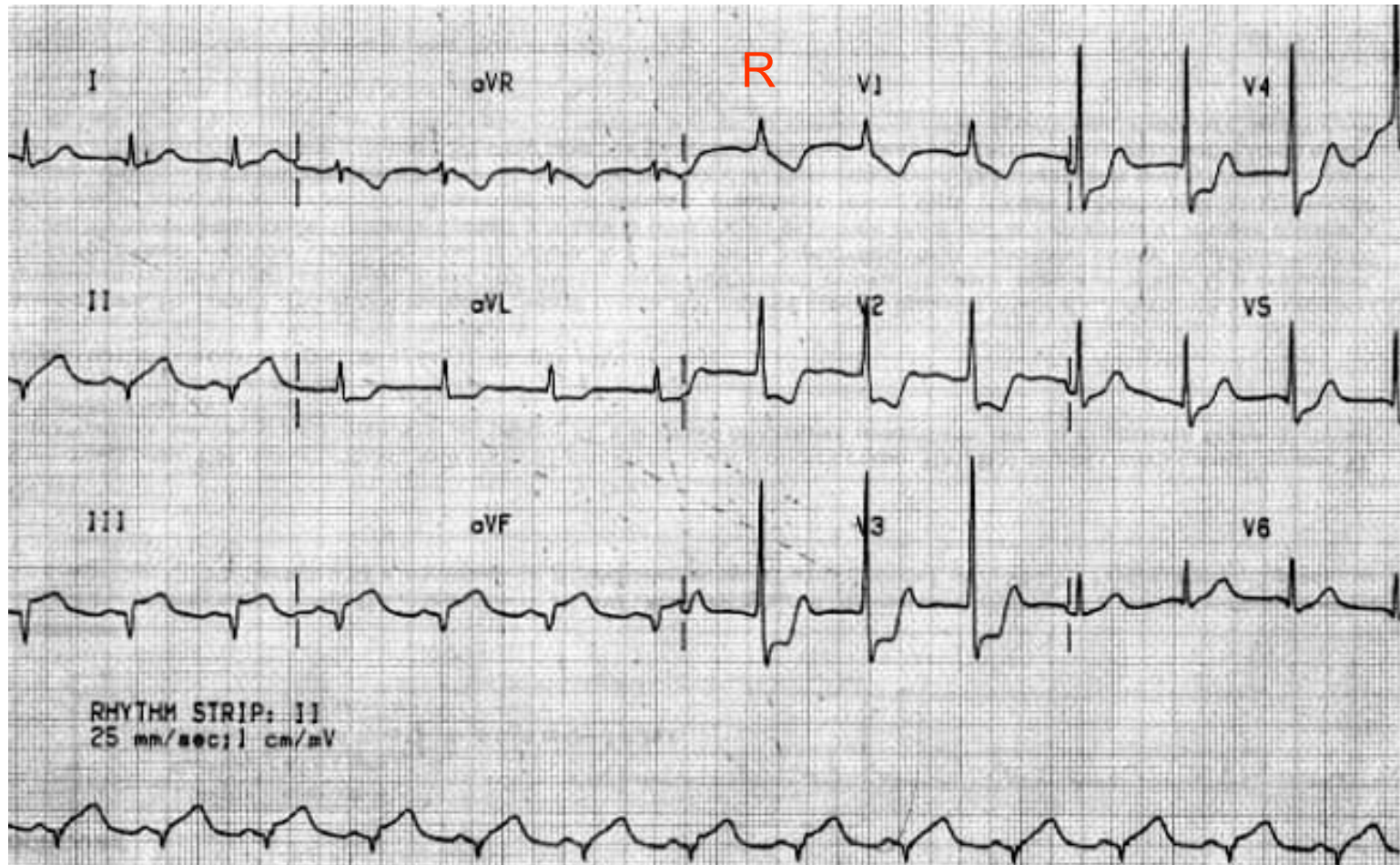
- перегрузка гипертрофия правого желудочка
- реципрокные изменения при задне-базальном инфаркте левого желудочка
- реципрокные изменения при инфаркте высоких боковых отделов левого желудочка

- перегрузка гипертрофия правого желудочка
- S - тип ЭКГ
- блокада передней ветви левой ножки пучка Гиса

Гипертрофия правого желудочка



**Высокий R v1:
реципрокные изменения при инфаркте миокарда
нижней стенки левого желудочка**

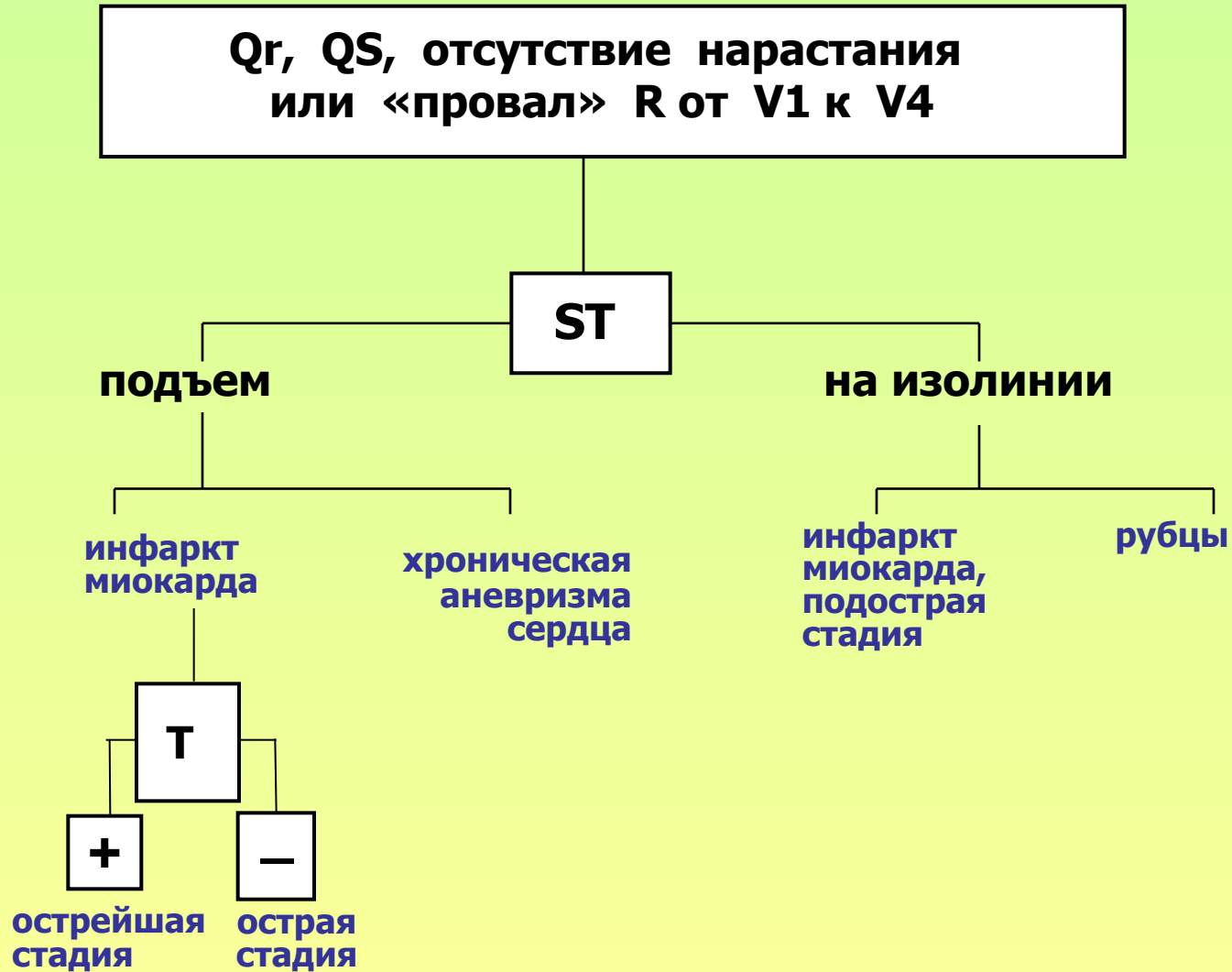


ЭКГ- синдромы

QRS

параметр анализа	ЭКГ - синдром	ЭКГ – патология
ширина деформация QRS	широкий ($>0,1$ сек) деформированный QRS	<ul style="list-style-type: none"> • нарушение внутрижелудочковой проводимости (блокада ножек пучка Гиса) • WPW-синдром • идиовентрикулярный (желудочковый) ритм (сокращения)
ширина, амплитуда, локализация зубца Q	патологический Q $> 0,03$ сек $> 1/4 R$ наличие Q в V1-V3	очаговые изменения миокарда: <ul style="list-style-type: none"> • инфаркт • аневризма • рубец
динамика R V1 \rightarrow V4	отсутствие нарастания или синдром «провала» R от V1 к V4	очаговые изменения миокарда: <ul style="list-style-type: none"> • инфаркт • аневризма • рубец
динамика R V4 \rightarrow V6	отсутствие убывания R от V4 к V6 $Rv5 > Rv4$	гипертрофия миокарда левого желудочка
динамика S V1 \rightarrow V6 соотношение R/S V5 – V6	Глубокий S ($S>R$) V5-V6	<ul style="list-style-type: none"> • перегрузка, гипертрофия миокарда правого желудочка • S тип ЭКГ • блокада передней ветви левой ножки пучка Гиса
соотношение R/S V1 – V2	Высокий R ($R>=S$) V1-V2	<ul style="list-style-type: none"> • перегрузка, гипертрофия правого желудочка -реципрокные изменения при инфаркте миокарда задне – базального и высоких боковых отделов левого желудочка

Очаговые изменения миокарда левого желудочка



Анализ сегмента ST

Норма

*на изолинии

**подъем < 1,0 мм

***депрессия < 1,0 мм

**Вариант нормы:
синдром ранней реполяризации

* **Вариант нормы:
симпатикотония

Подъем ST > 1,0 мм

Депрессия ST > 1,0 мм

П
а
т
о
л
о
г
и
я

Ишемическая болезнь сердца:
- инфаркт миокарда
- спонтанная стенокардия
- хроническая аневризма сердца

Перикардит

Гиперкалиемия

Нарушение мозгового
кровообращения

Острое легочное сердце
(V1 – V3)

Очаговые изменения миокарда
неинфарктного генеза (опухоли...)

Ишемическая болезнь сердца:
- стенокардия
- субэндокардиальный инфаркт миокарда

Передозировка сердечных гликозидов

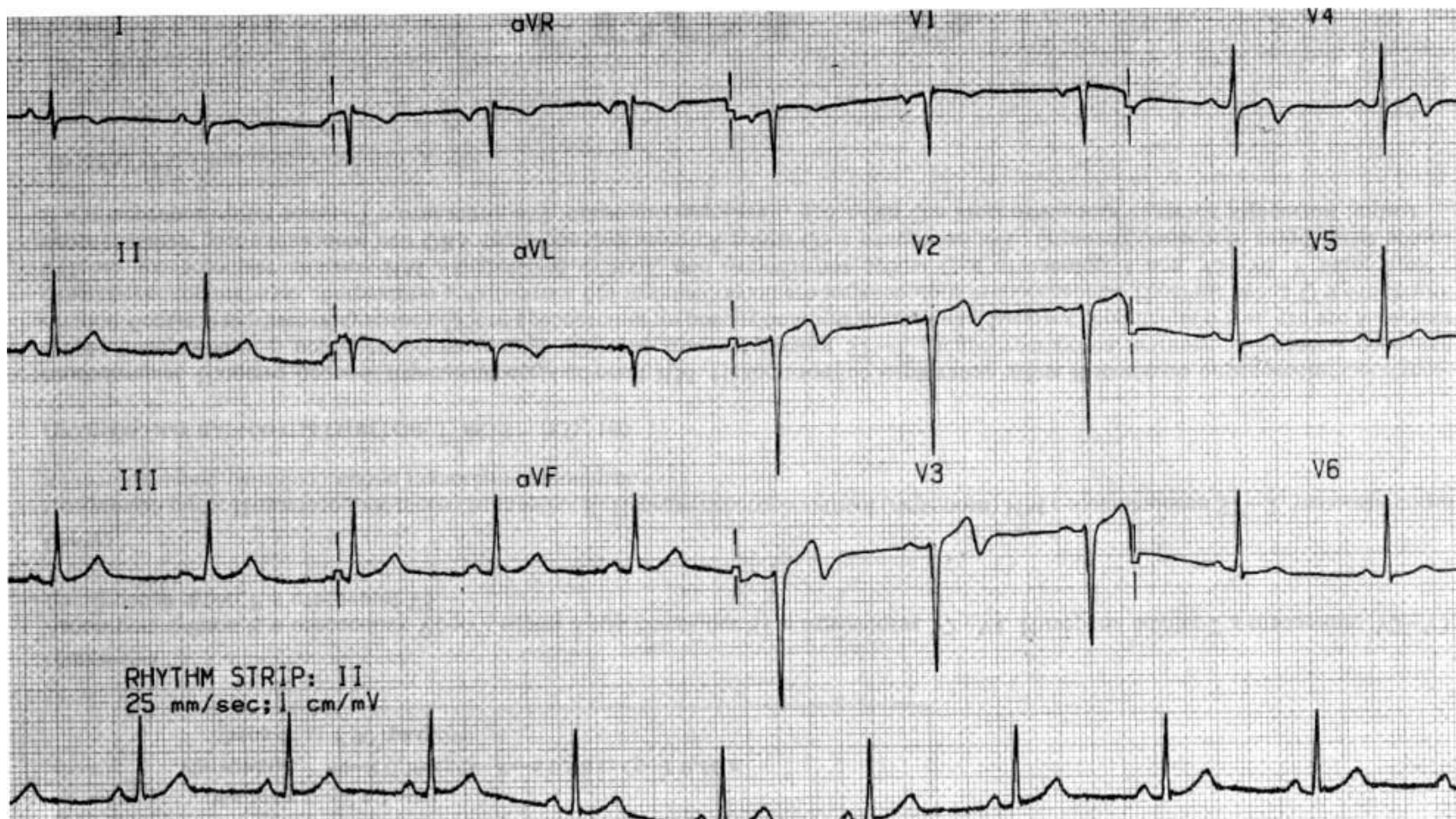
Гипокалиемия
(в том числе, на фоне диуретиков)

Нарушение мозгового кровообращения

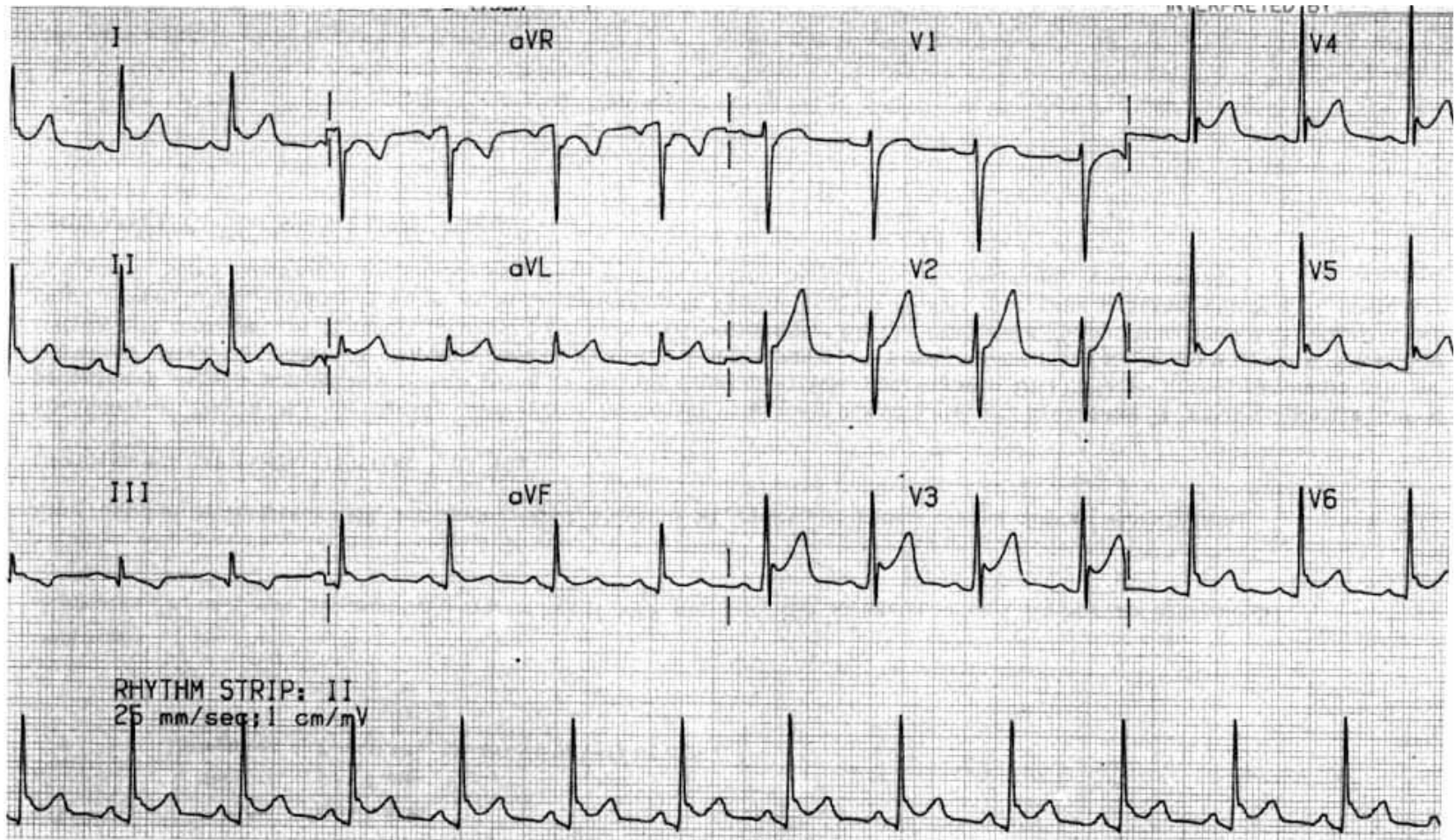
Хроническое легочное сердце
(V1 – V3)

Поражения миокарда (миокардит,
кардиопатии, пролапс митрального
клапана...)

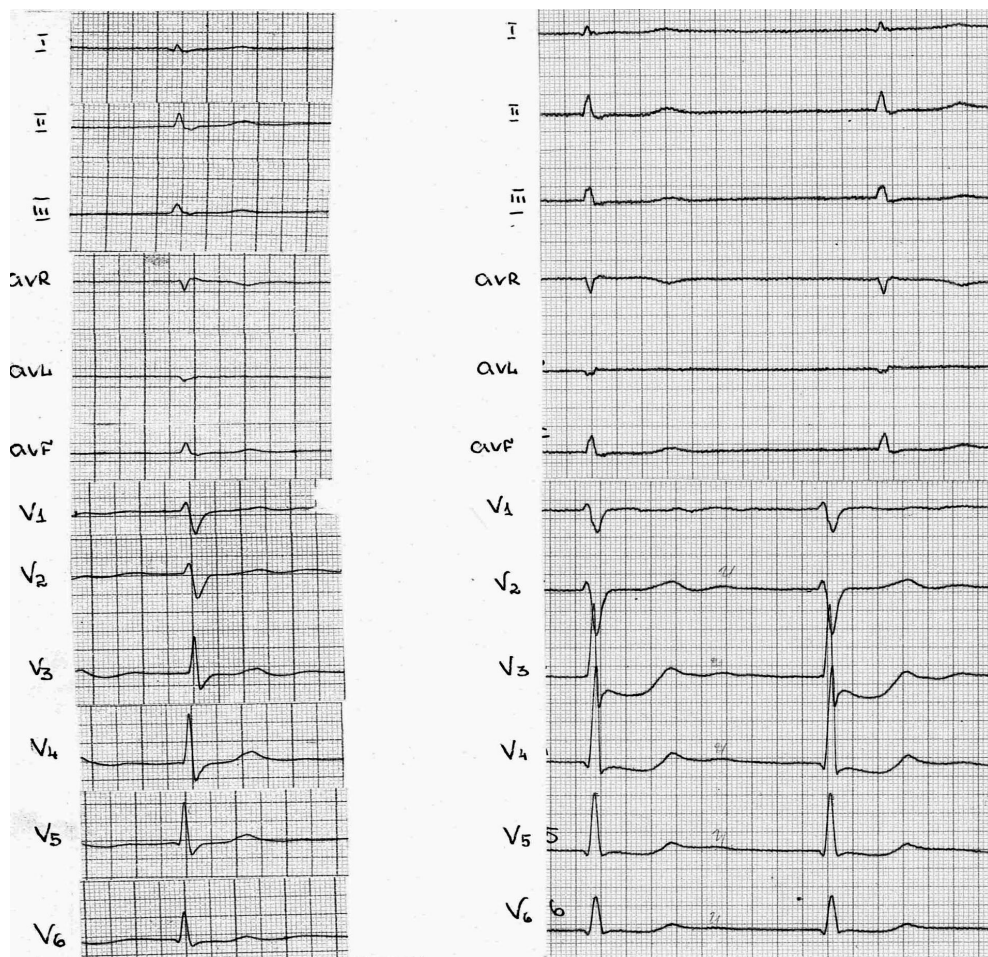
Инфаркт миокарда передней стенки левого желудочка (острая стадия)



Перикардит



Влияние сердечных гликозидов



До лечения

На фоне приема
гликозидов

«Корытообразный»
ST V4-V6

Анализ зубца Т

норма

T(+) I,II, AVF, V3-V6
T(-) AVR
T(+, -, ±) III, AVL, V1-V2
T V2 менее отрицательный, чем **T** V1
T V6 > **T** V1

ФИЗИОЛОГИЧЕСКИЕ изменения зубца Т:

гипервентиляция; стресс; прием (особенно углеводистой) пищи;
конституция (у гиперстеников (-), сглаженный Т III, AVF; у астеников (-), сглаженный Т AVL)

ФАРМАКОЛОГИЧЕСКИЕ причины

сердечные гликозиды; антиаритмические средства; психотропные; литий; кортикостероиды

ЭКСТРАКАРДИАЛЬНЫЕ причины

остеохондроз; нарушение мозгового кровообращения; анемия; «острый живот»;
грыжа пищеводного отверстия диафрагмы; электролитные нарушения;
инфекции; интоксикации; дисгормональные нарушения

ПЕРИКАРДИТ

ПЕРВИЧНЫЕ ЗАБОЛЕВАНИЯ МИОКАРДА

кардиомиопатии; миокардиты

ВТОРИЧНЫЕ ЗАБОЛЕВАНИЯ МИОКАРДА

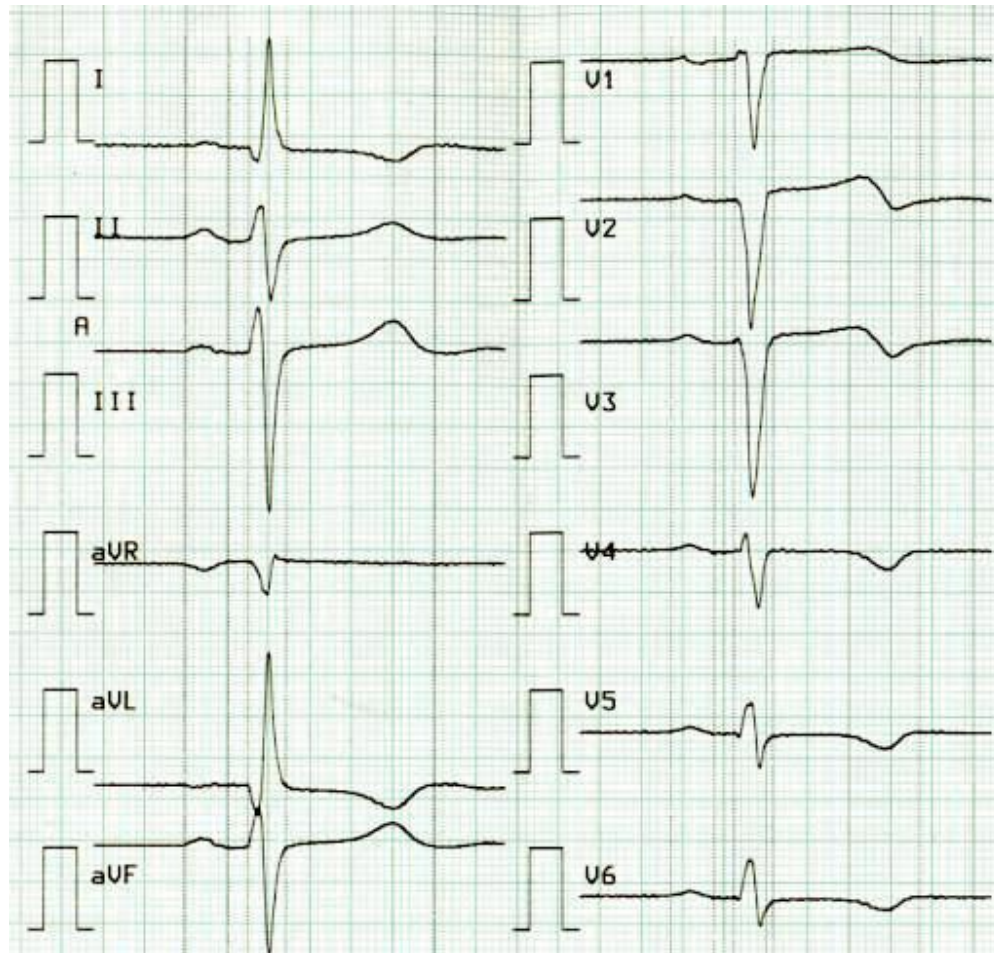
опухоли; амилоидоз; саркоидоз;
системные заболевания с поражением сердца; легочное сердце;
алкогольное поражение сердца

ИШЕМИЧЕСКАЯ БОЛЕЗНЬ СЕРДЦА

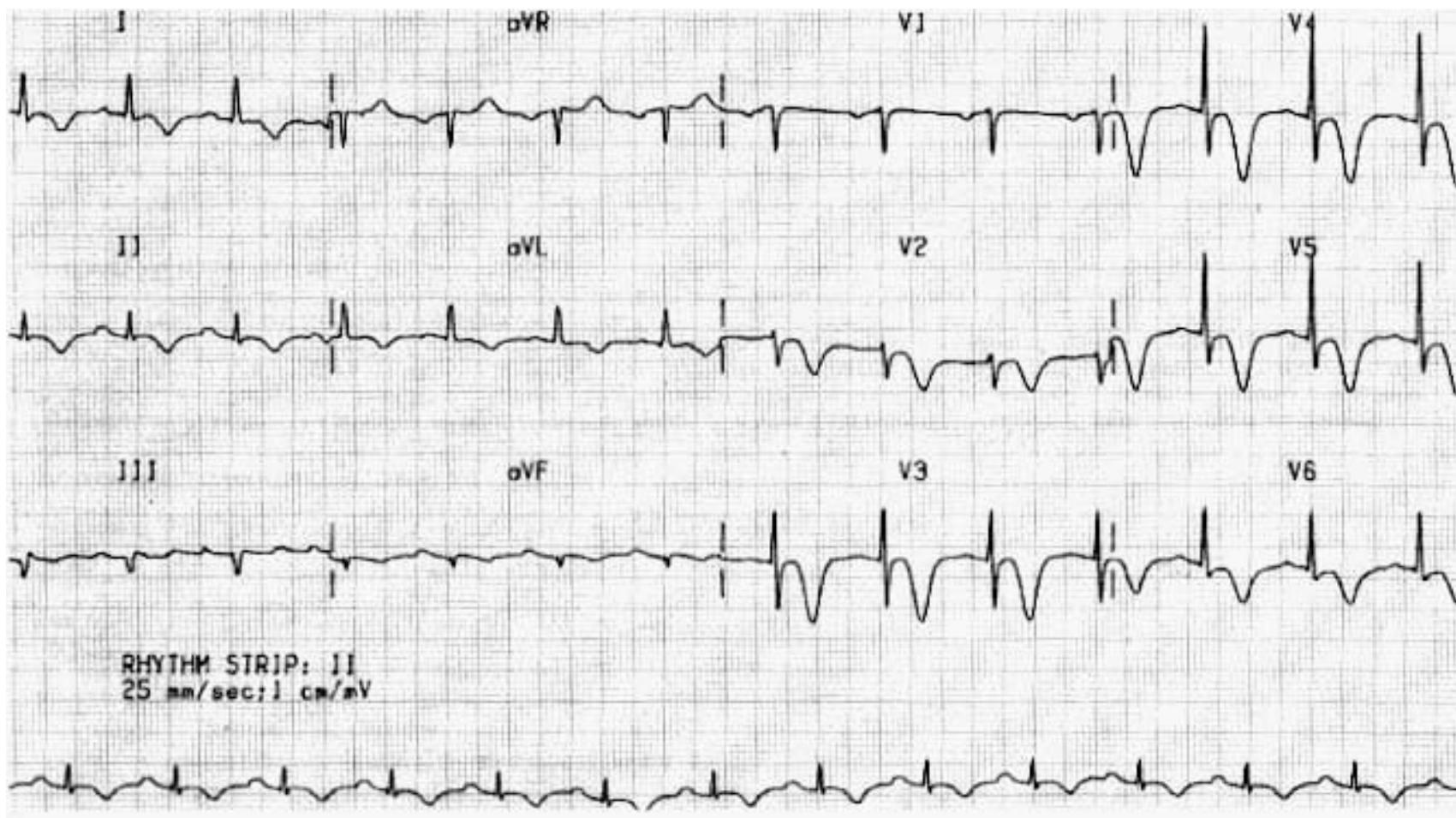
стенокардия; инфаркт

ПАТОЛОГИЯ:
сглаженный, изоэлектричный,
отрицательный Т
синдром зубца Т

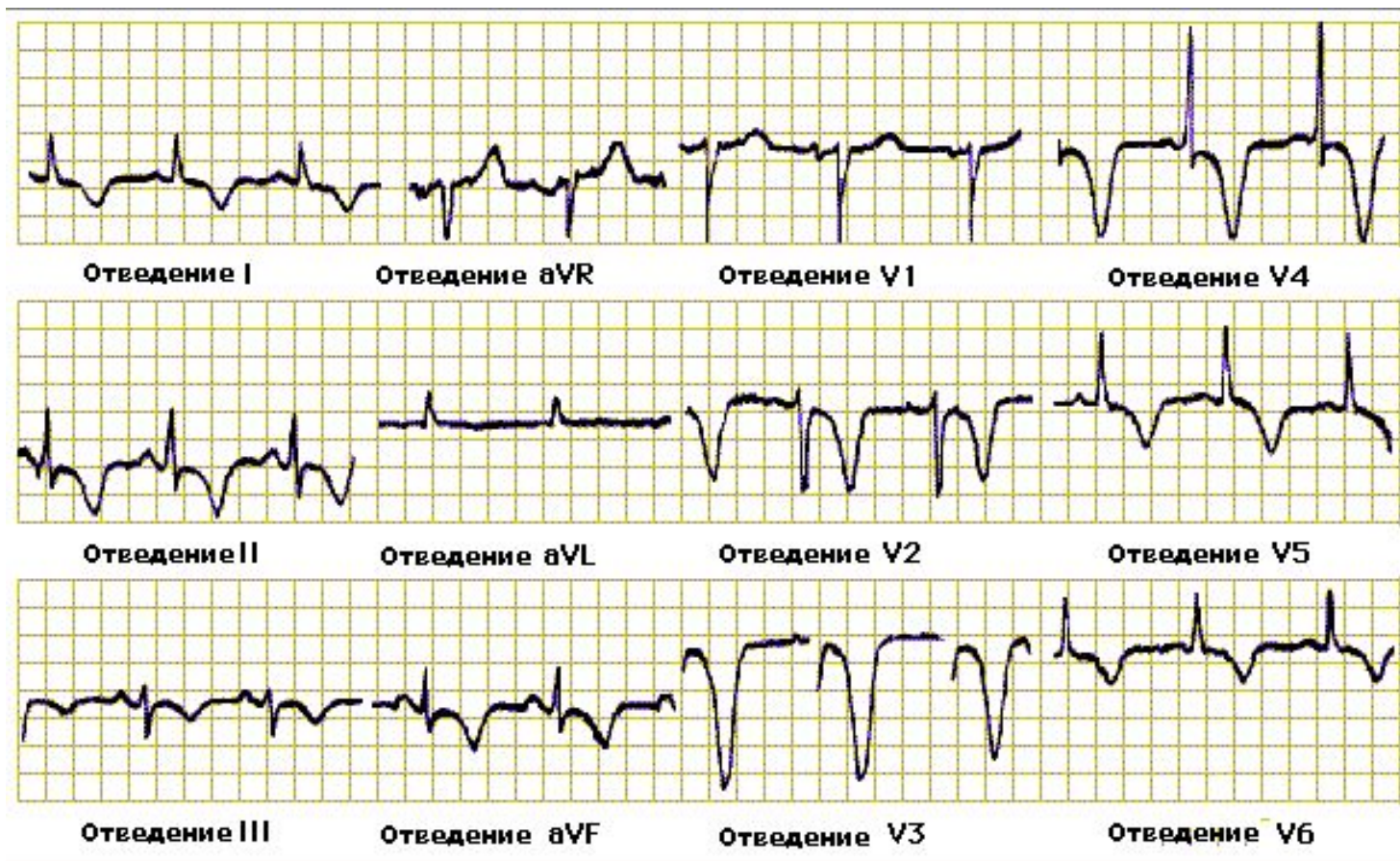
Нестабильная стенокардия



Интрамуральный инфаркт передне-боковой стенки левого желудочка (инфаркт без Q)



Острое нарушение мозгового кровообращения




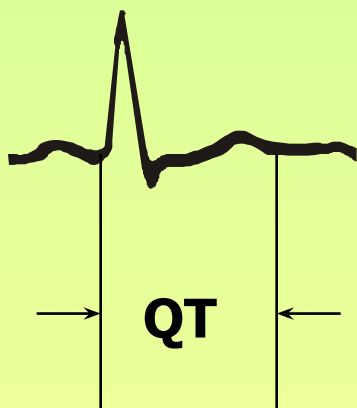
Интервал QT-

электрическая систола желудочков -

величина постоянная для данной ЧСС отдельно для мужчин и женщин

Продолжительность электрической систолы желудочков (сек)

число сердечных сокращений
в минуту



женщины

0,49
0,46
0,44
0,41
0,40
0,38
0,37
0,35
0,35
0,33
0,32
0,31
0,31
0,30
0,30
0,28
0,28

40
45
50
55
60
65
70
75
80
85
90
95
100
105
110
115
120

0,45
0,42
0,40
0,38
0,37
0,35
0,34
0,33
0,32
0,31
0,30
0,29
0,28
0,27
0,27
0,26
0,26



мужчины

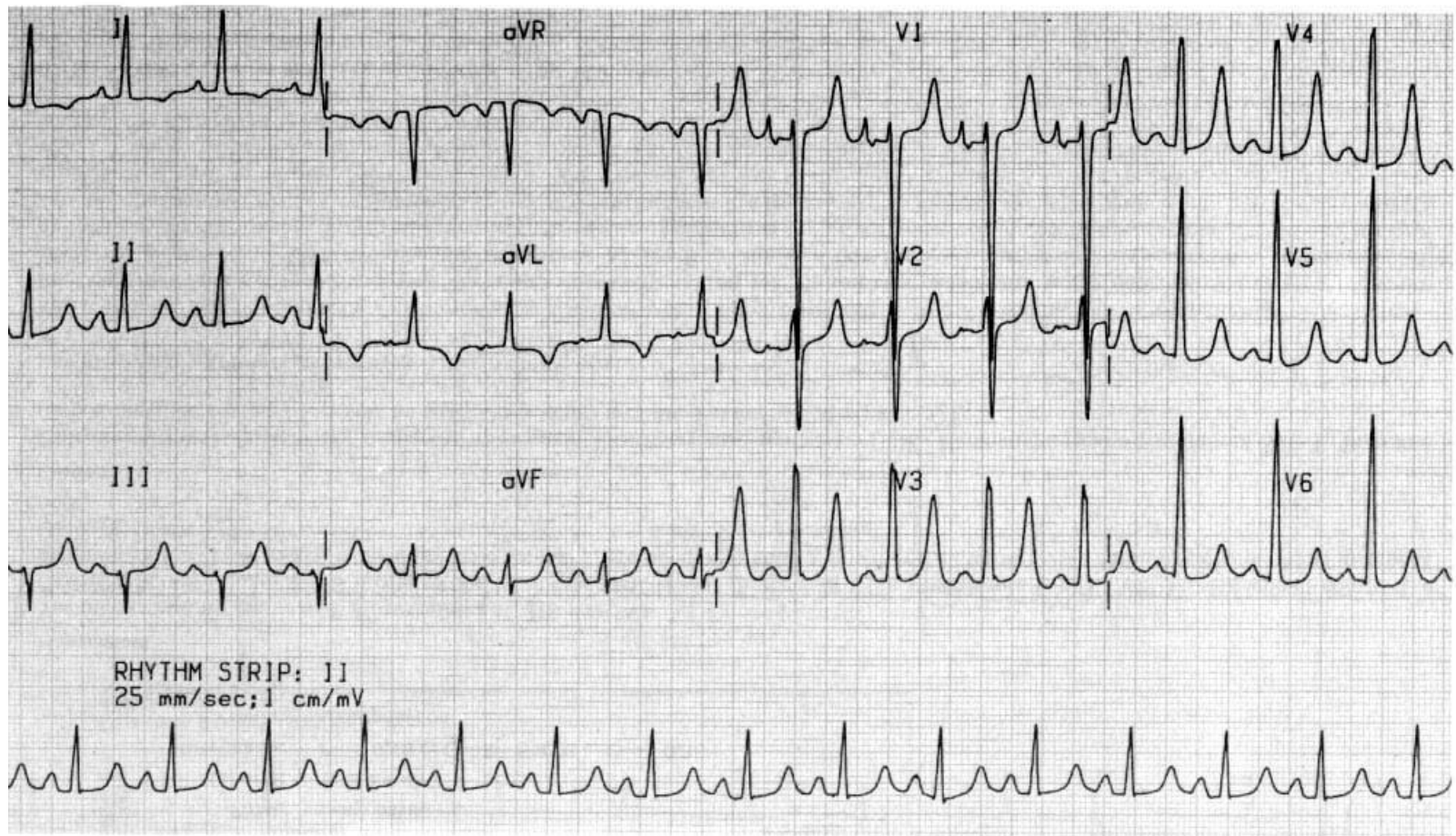
Основной параметр
анализа QT –
продолжительность (сек)
- измеряется от начала
комплекса QRS
(зубца Q или R)
до конца зубца T

Анализ интервала QT

п а т о л о г и я

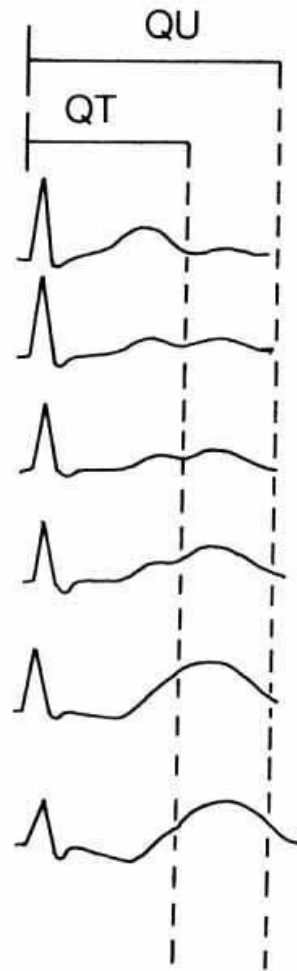
УКОРОЧЕНИЕ QT	УДЛИНЕНИЕ QT –превышение интервала QT пациента на 0,05 сек по отношению к должной величине, рассчитанной по таблице
<ul style="list-style-type: none">•гиперкалиемия•гиперкальциемия•лечение дигиталисом	<ul style="list-style-type: none">•синдром Ервела-Ланге-Нильсона (врожденный)•синдром Романо-Уорда (врожденный)•гипокалиемия•гипокальциемия•инфаркт миокарда•ишемия миокарда•кардиомиопатия•выраженная брадикардия•АВ – блокада•состояние после реанимации•травмы, связанные с операцией на сердце•лекарственные средства:<ul style="list-style-type: none">-кордарон-антиаритмические препараты класса I-транквилизаторы-фторхинолоны?•введение контрастного вещества в коронарные артерии•сильное переохлаждение•жирная пища•нейрогенные причины•гипертиреозидизм

Гиперкалиемия



Укорочение QT, «гигантские» Т в V1-V5

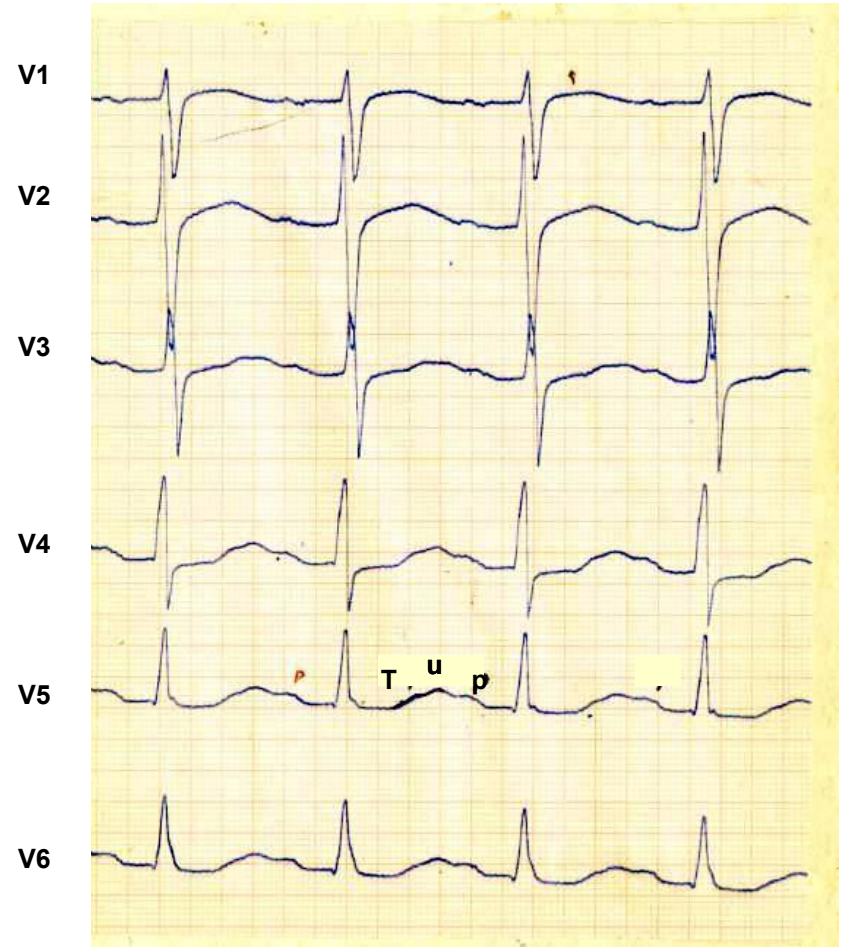
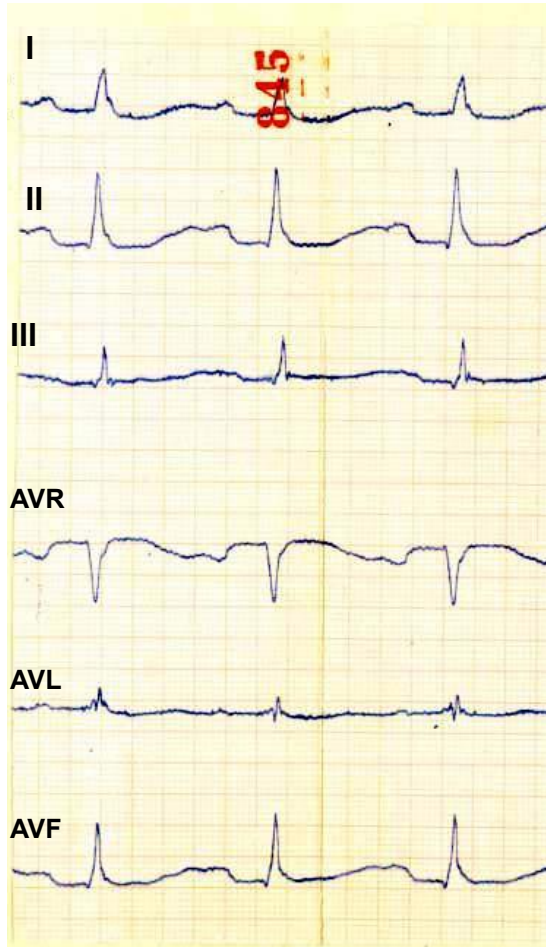
Степени гипокалиемии



Удлинение QT
Слияние зубца T с
волной U

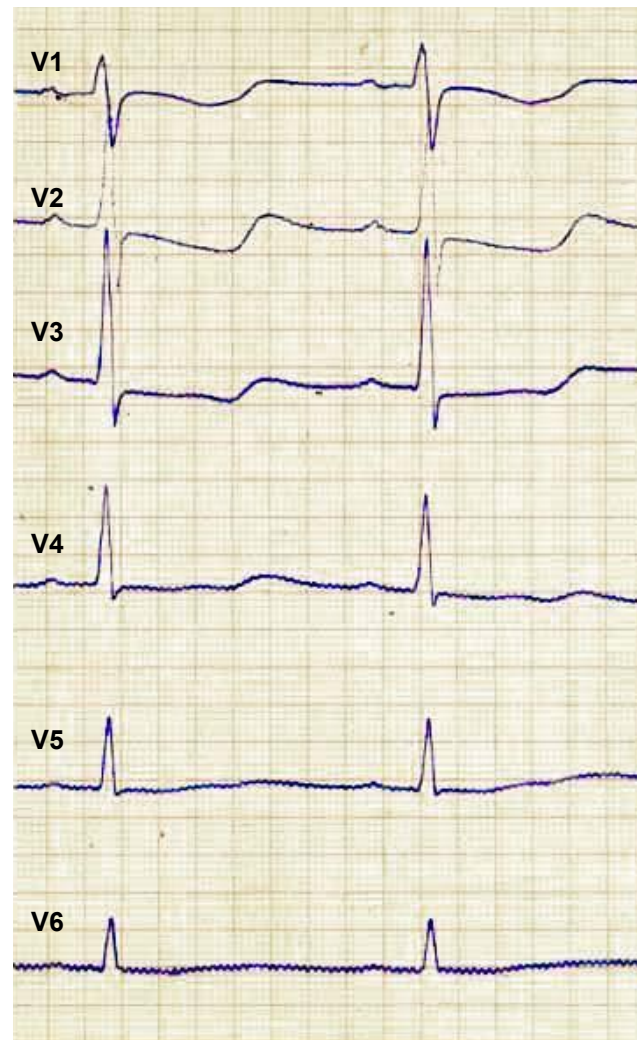
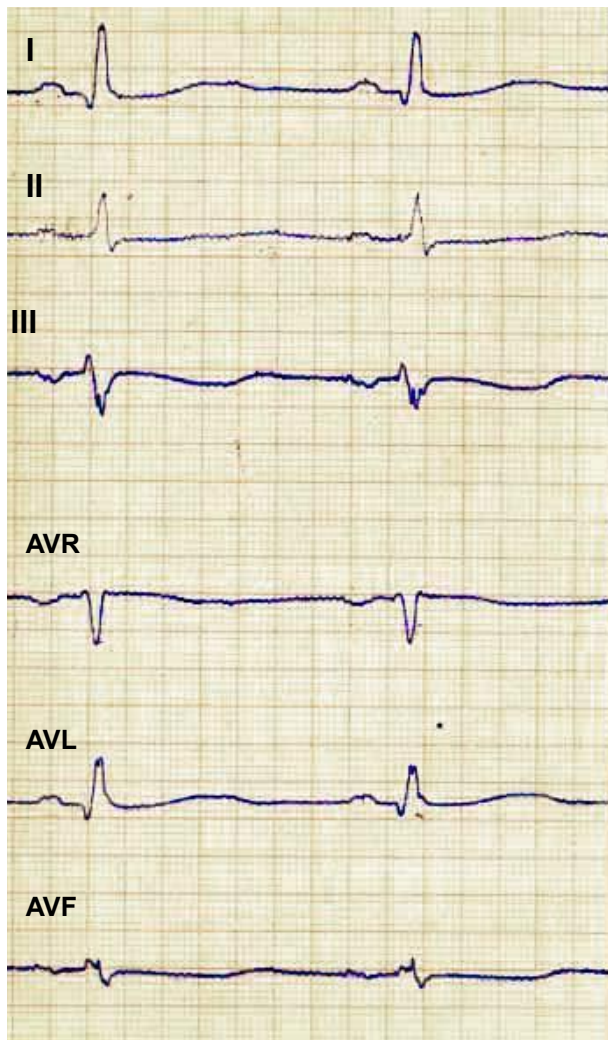
Депрессия ST

Гипокалиемия



Удлинение QT. Слияние зубца T с волной U

Выраженная гипокалиемия

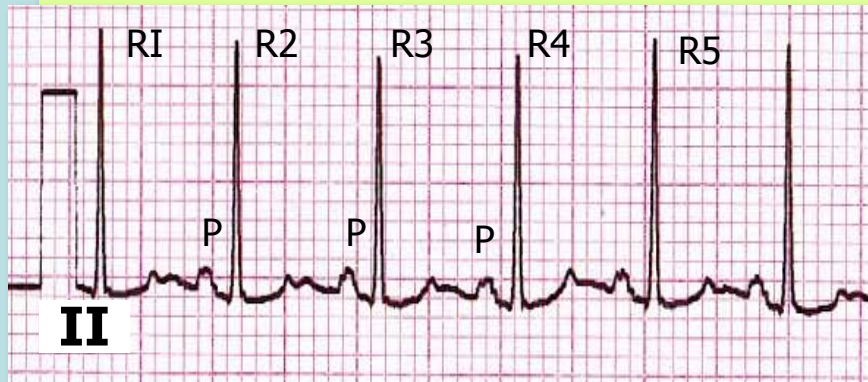


Депрессия ST

Оценка регулярности (правильности) сердечных сокращений

Регулярный (правильный) ритм диагностируется в случаях,

- если продолжительность интервалов R-R равна или
- максимальное и минимальное расстояние R-R отличаются друг от друга менее, чем на 0,15 сек

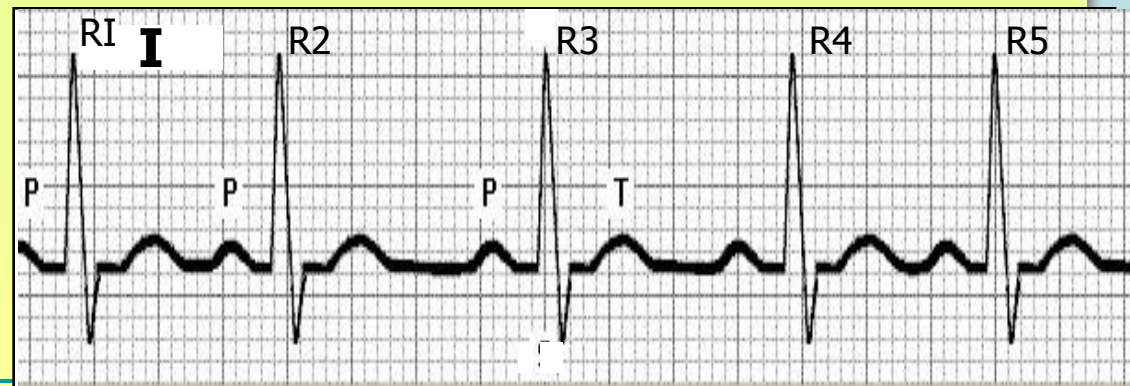


Ритм неправильный:

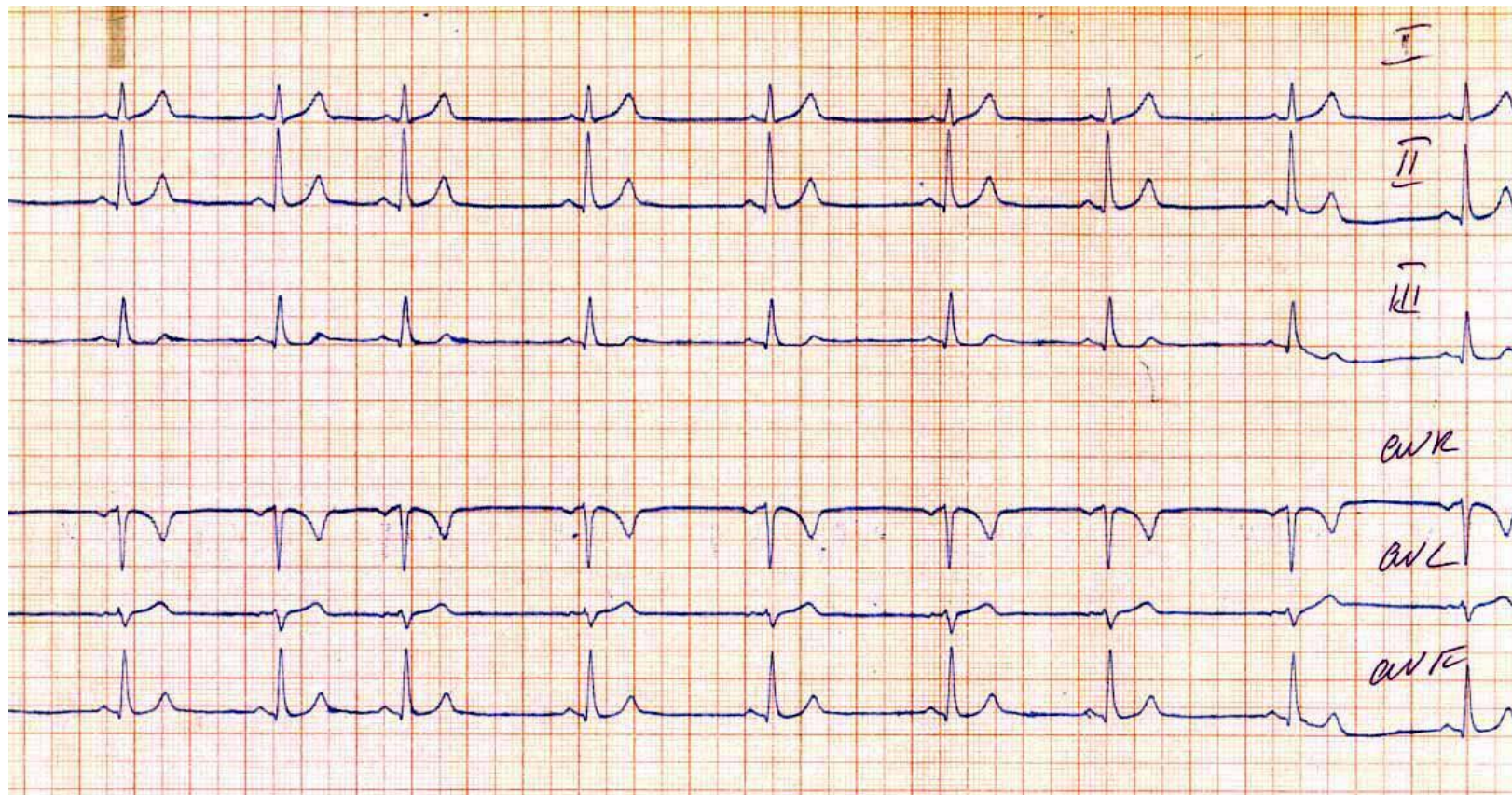
***R1-R2 ≠ R2-R3 ≠ R3-R4 ≠ R4-R5**

Ритм правильный:

R1-R2 = R2-R3 = R3-R4 = R4-R5...




Синусовая аритмия



Неравенство интервалов RR

Подсчет частоты сердечных сокращений

$$\text{ЧСС} = \frac{60}{R - R \text{ (сек)}}$$



- с помощью таблиц
- с помощью специальных линеек


Определение частоты сердечных сокращений по интервалу R-R, выраженному в секундах (часть 1)

RR	ЧСС	RR	ЧСС	RR	ЧСС	RR	ЧСС
1,50	40,1	1,36	44,4	1,22	49,2	1,08	56
1,49	40,3	1,35	45,1	1,21	49,6	1,07	56
1,48	40,5	1,34	45,1	1,20	50,0	1,06	56,6
1,47	40,8	1,33	45	1,19	50,4	1,05	57,1
1,46	41,1	1,32	45,5	1,18	50,8	1,04	57,5
1,45	41,5	1,31	45,8	1,17	51,3	1,03	57,7
1,44	42,0	1,30	46,1	1,16	51,7	1,02	58,2
1,43	42,3	1,29	46,5	1,15	52,2	1,01	59
1,42	42,6	1,28	46,9	1,14	52,6	1,00	60
1,41	42,9	1,27	47,2	1,13	53,1	0,99	61
1,40	43,2	1,26	47,6	1,12	53,6	0,98	61
1,39	43,5	1,25	48	1,11	54	0,97	62
1,38	43,8	1,24	48,4	1,10	55	0,96	62
1,37	44,1	1,23	48,8	1,09	55	0,95	63

Определение частоты сердечных сокращений по интервалу R-R, выраженному в секундах (часть 2)


RR	ЧСС	RR	ЧСС	RR	ЧСС	RR	ЧСС
0,94	64	0,80	75	0,66	91	0,52	114
0,93	65	0,79	76	0,65	92	0,51	117
0,92	65	0,78	77	0,64	94	0,50	120
0,91	66	0,77	78	0,63	95	0,49	123
0,90	67	0,76	79	0,62	97	0,48	125
0,89	67	0,75	80	0,61	98	0,47	126
0,88	68	0,74	81	0,60	100	0,46	135
0,87	69	0,73	82	0,59	102	0,45	135
0,86	70	0,72	83	0,58	103	0,44	138
0,85	70	0,71	84	0,57	105	0,43	140
0,84	70	0,70	86	0,56	107	0,42	143
0,83	72	0,69	87	0,55	109	0,41	146
0,82	73	0,68	88	0,54	111	0,40	150
0,81	74	0,67	90	0,53	113	0,39	154

1. Определение частоты сердечных сокращений (ЧСС) с помощью линейки




- *Найти на линейке шкалу (или шкалы) для подсчета (ЧСС) соответственно скорости регистрации -25мм/сек и 50 мм/сек*

2. Определение частоты сердечных сокращений (ЧСС) с помощью линейки



• *Найти точку отсчета ЧСС на шкале*

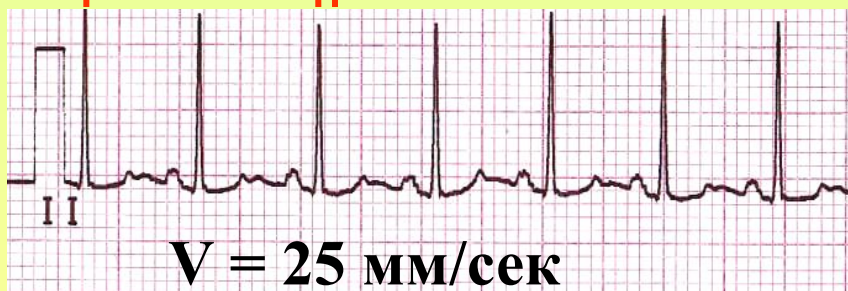
3. Определение частоты сердечных сокращений (ЧСС) с помощью линейки



- *Найти на линейке пояснительный текст подсчета ЧСС*

Heart rate (25mm/s-read 2 cycles)
(50mm/s-read 1 cycles) from arrow

4. Определение частоты сердечных сокращений (ЧСС) с помощью линейки



- Приложить точку отсчета шкалы линейки к зубцу R ЭКГ и через указанное на линейке число циклов (интервалов R-R) считать цифру, соответствующую частоте сердечных сокращений данного пациента

Вольтаж –

сумма амплитуд зубцов комплекса QRS

(алгебраическая сумма амплитуды (+) зубца R и (-) зубцов Q и/или S)

достаточный –

если хотя бы в одном стандартном или однополюсном отведении амплитуда комплекса QRS > 5 мм, и хотя бы в одном из грудных отведений > 8 мм

снижен –

если во всех стандартных и однополюсных отведениях амплитуда комплекса QRS < 5 мм, и во всех грудных отведениях < 8 мм

н о р м а

патология:

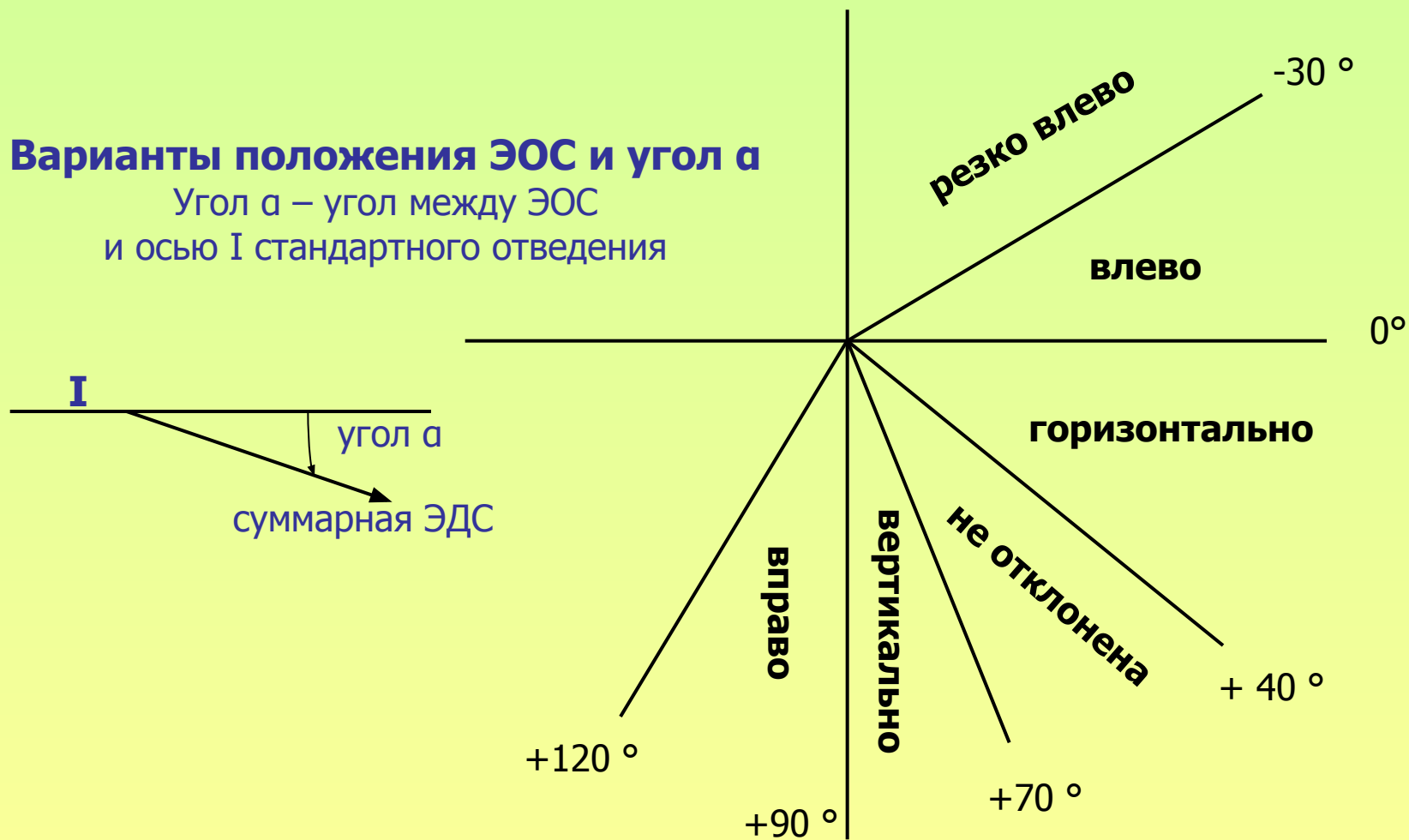
- инфаркт миокарда
- кардиосклероз
- амилоидоз
- склеродермия...
- перикардит
- ожирение
- гипотиреоз
- выраженная сердечная недостаточность
- эмфизема легких...

Электрическая ось сердца (ЭОС) –

направление суммарного вектора электродвижущей силы сердца (ЭДС) во время возбуждения желудочков – регистрации комплекса QRS

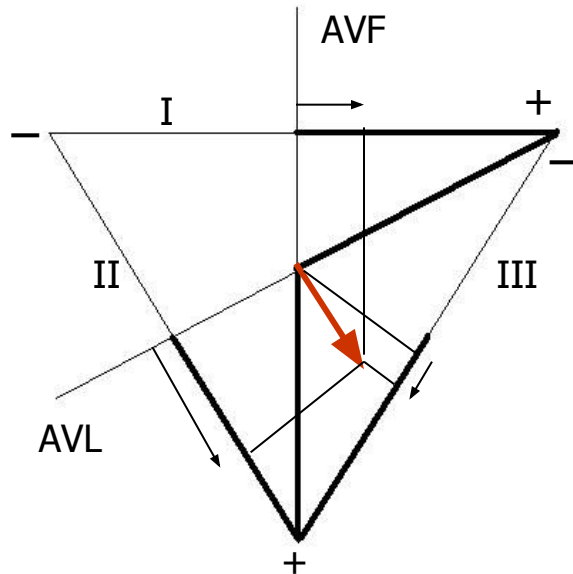
Варианты положения ЭОС и угол α

Угол α – угол между ЭОС и осью I стандартного отведения

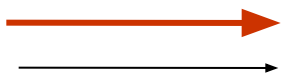

ЭОС определяется по стандартным (I,II,III) и однополюсным (AVL,FVF) отведениям

В зависимости от положения ЭОС ЭКГ- картина определяется величиной и направлением проекции суммарной ЭДС на оси указанных отведений



Оси стандартных и усиленных отведений



вектор ЭОС
проекция вектора ЭОС

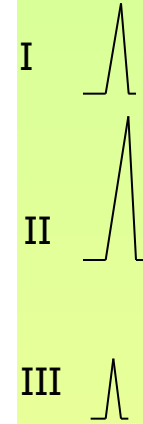
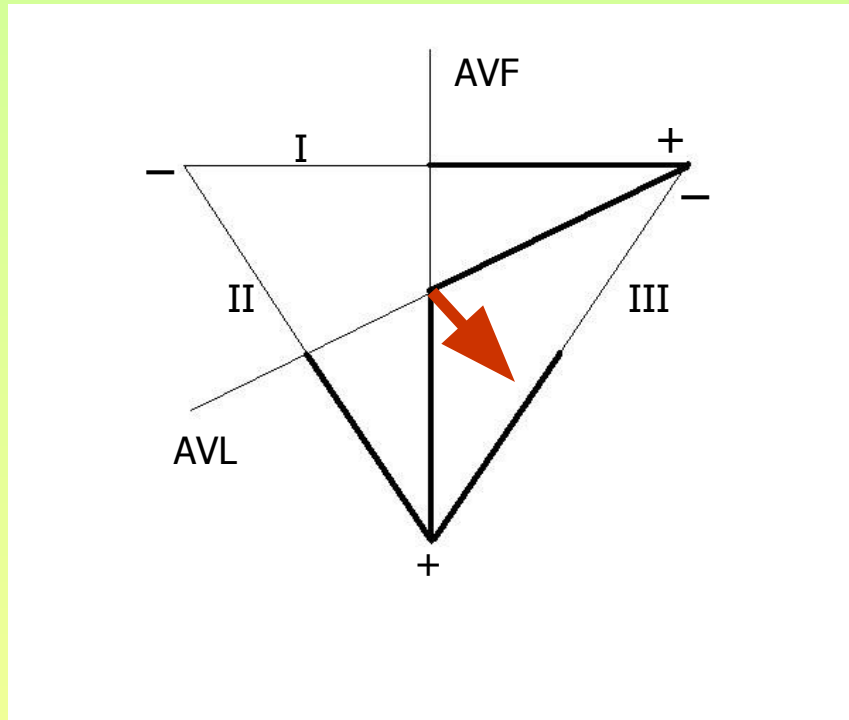
Треугольник Эйнтховена

Каждое отведение имеет отрицательный (-) и положительный (+) полюсы. Соответственно ось каждого отведения имеет положительную (на рис. – жирная линия) и отрицательную (на рис. - тонкая линия) части.

- проекции **ЭОС на положительную** часть отведения соответствует регистрация в этом отведении зубца **R** ($R > S$)
- проекции **ЭОС на отрицательную** часть отведения соответствует регистрация в этом отведении зубца **S** ($S > R$)
- в отведении, к которому **ЭОС** наиболее **параллельна** регистрируется **максимальный** по амплитуде **зубец**
- в отведении, к которому **ЭОС** **перпендикулярна** регистрируется **R=S**

ЭОС не отклонена

Угол α от $+40^\circ$ до $+70^\circ$

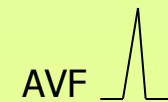

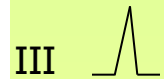
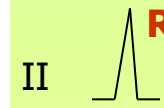

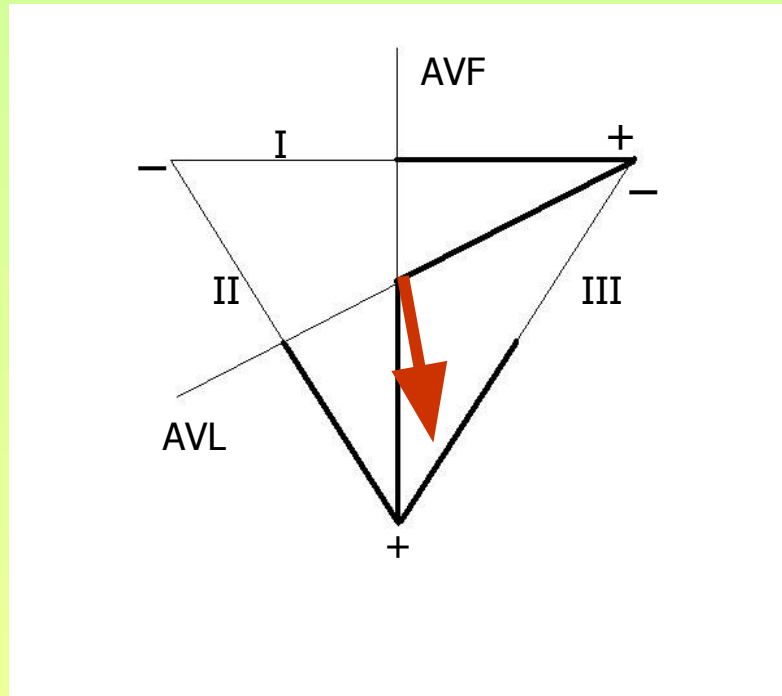


- ЭОС проецируется на положительные части всех осей отведений, где фиксируются зубцы R
- ЭОС параллельна II отведению, где R максимален

$$\bullet R_{II} > R_I > R_{III}$$

Вертикальное положение ЭОС

Угол α = от $+70^\circ$ до $+90^\circ$



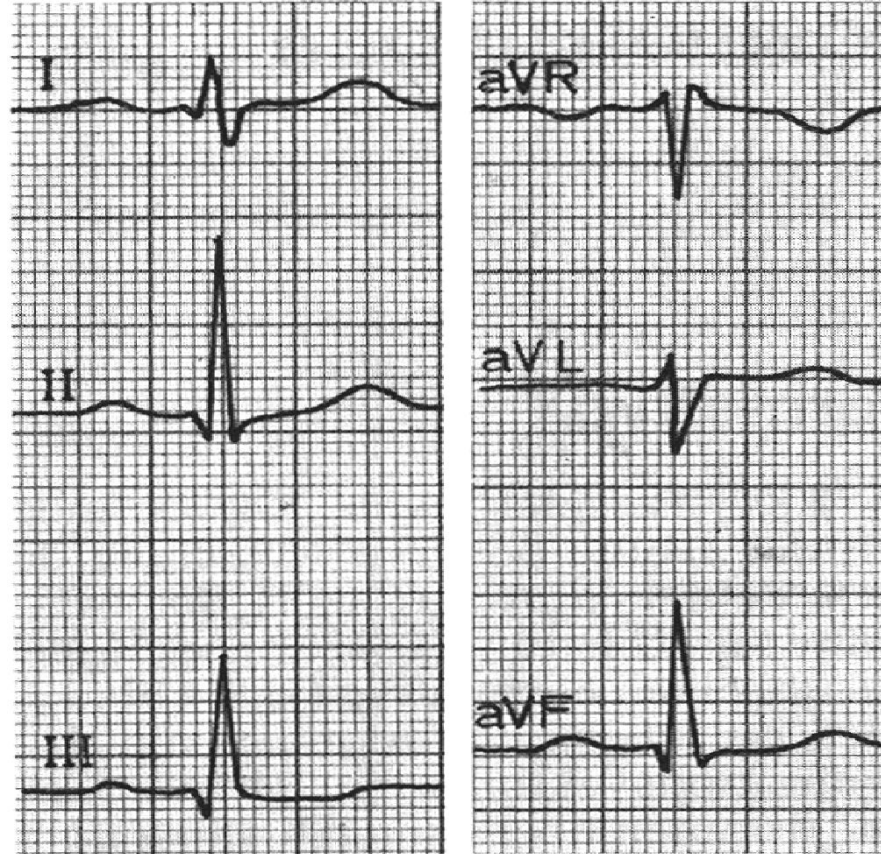
- ЭОС наиболее параллельная II отведению, где R максимален
- ЭОС проецируется на отрицательную часть AVL, где фиксируется $S > R$

$$R_{II} > R_{III} > R_I$$

$$S_{AVL} > R_{AVL}$$

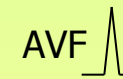
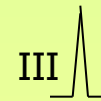

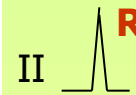
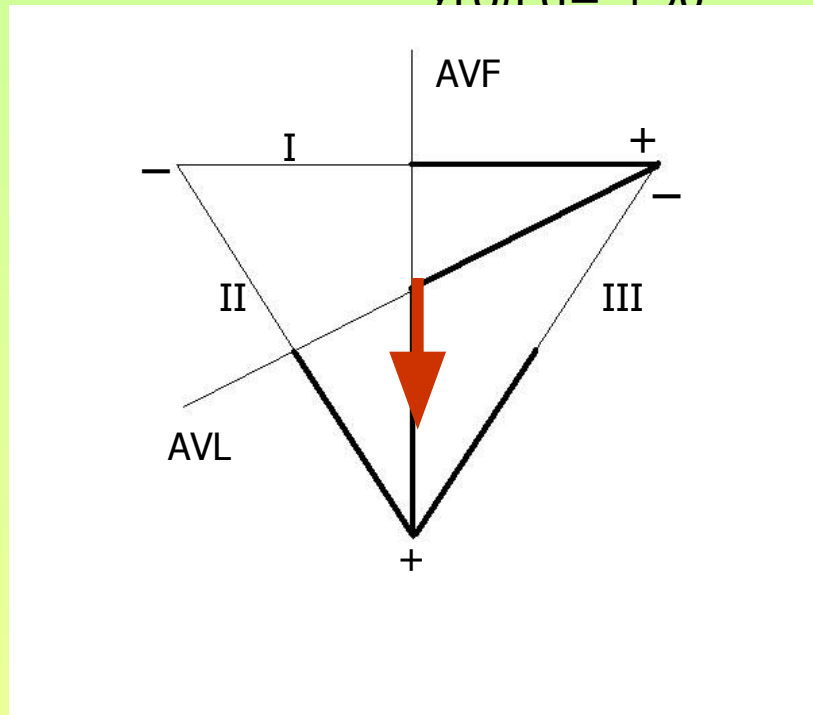
$$S_I < R_I$$

Вертикальное положение ЭОС



Вертикальное положение ЭОС

Угол $\alpha = +90^\circ$



- Проекция ЭОС на положительные части II и III отведений равны, $R_{II} = R_{III}$
 - ЭОС перпендикулярна I отведению, где $S = R$
- ЭОС проецируется на отрицательную часть AVL, где фиксируется $S > R$

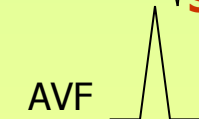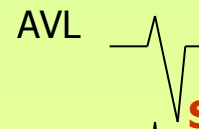
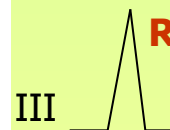

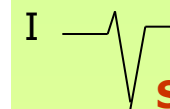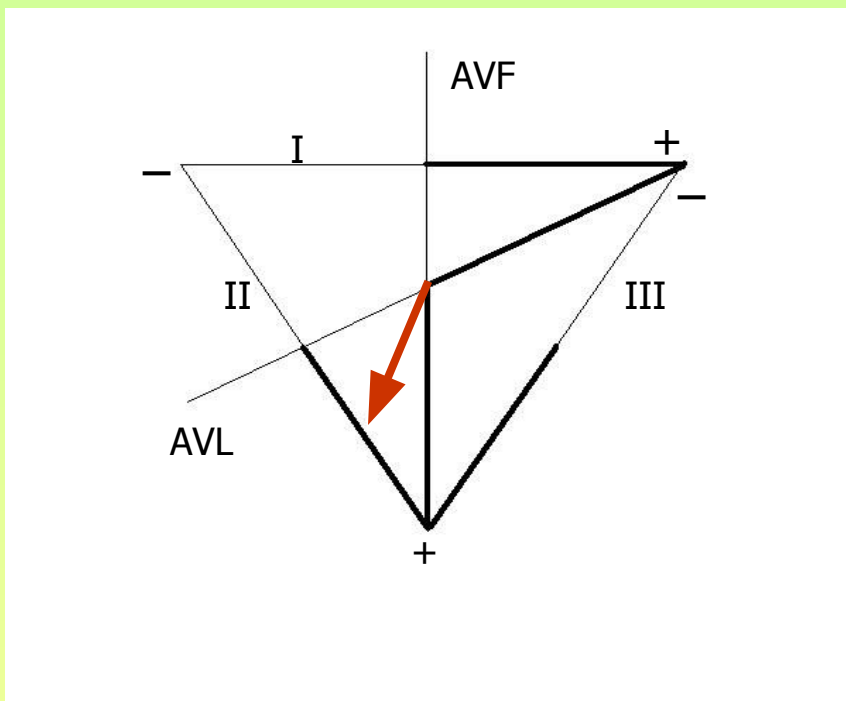
$$R_{II} = R_{III} > R_I$$

$$S_{AVL} > R_{AVL}$$

$$S_I = R_I$$

Отклонение ЭОС вправо

Угол $\alpha = > +90^\circ$



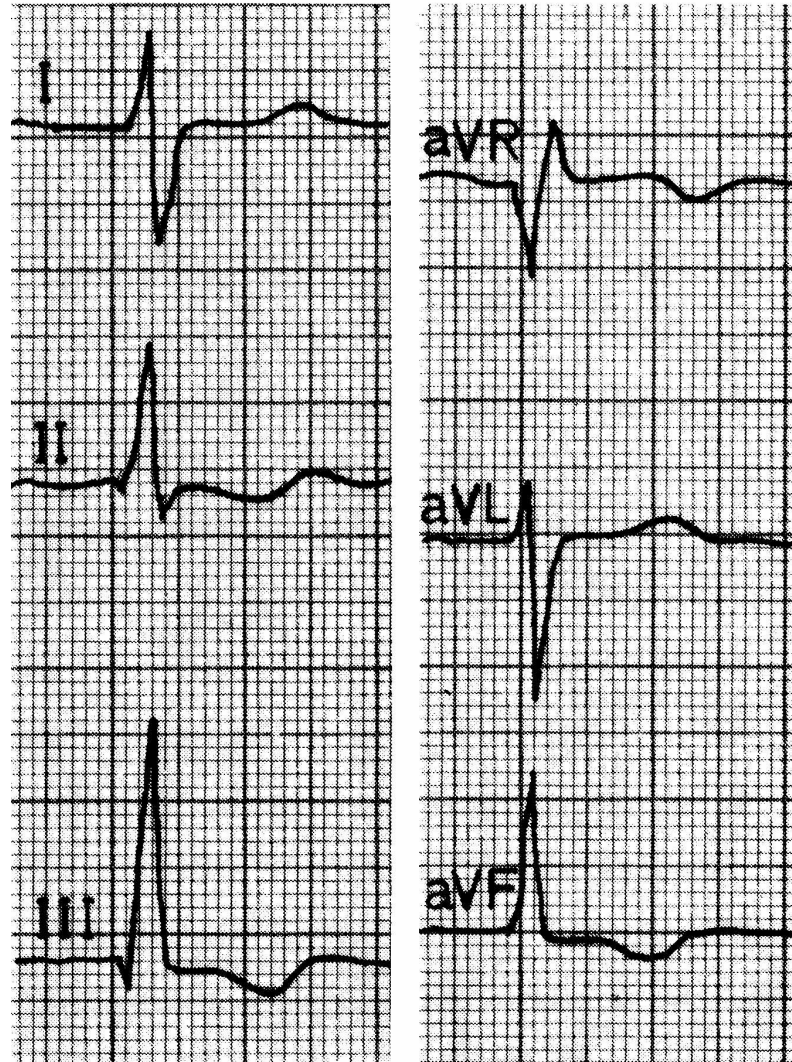
- ЭОС наиболее параллельна III отведению, где R максимален
- ЭОС проецируется на отрицательную часть AVL, где фиксируется $S > R$
- ЭОС проецируется на отрицательную часть I отведения, где фиксируется $S > R$

• $R_{III} > R_{II} > R_I$

$S_{AVL} > R_{AVL}$

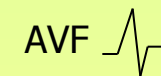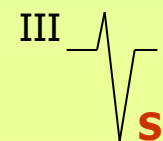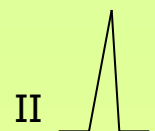
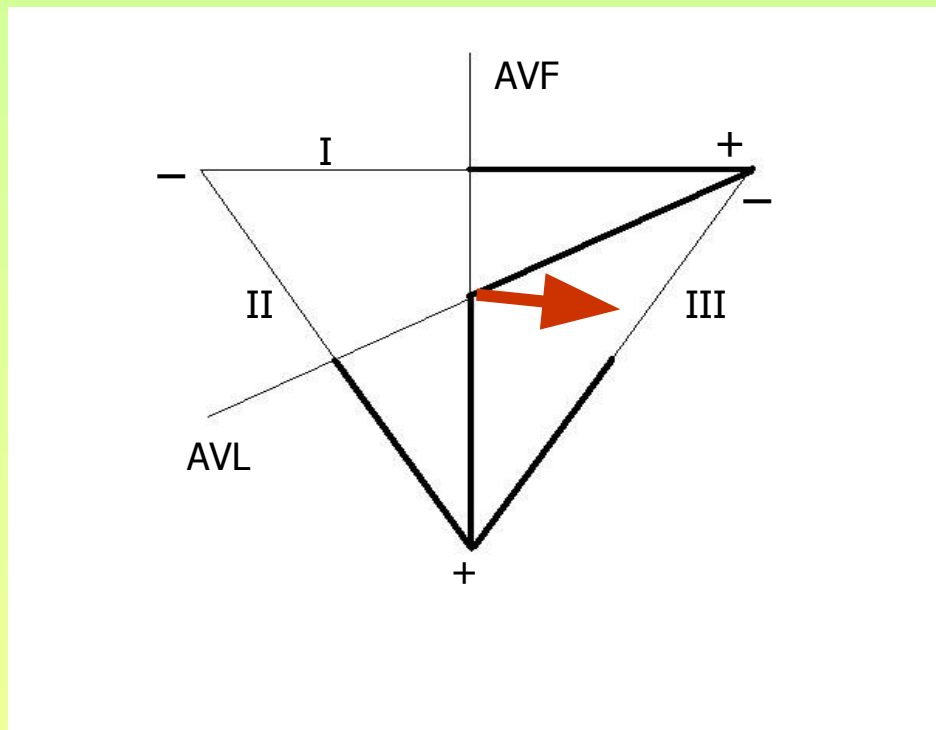
$S_I > R_I$

Отклонение ЭОС вправо



Горизонтальное положение ЭОС

Угол $\alpha =$ от $+40^\circ$ до 0°



- ЭОС наиболее параллельна I отведению, где фиксируется максимальный R
- ЭОС проецируется на отрицательную часть III отведения, где фиксируется $S > R$


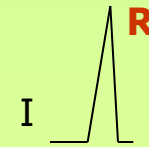
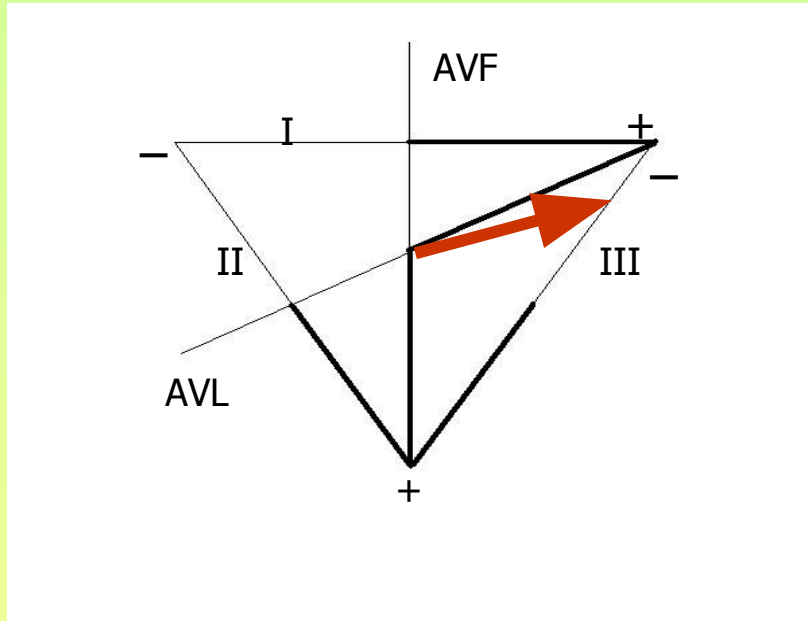
$R_I > R_{II} > R_{III}$

$S_{III} > R_{III}$

$S_{AVF} < R_{AVF}$

Отклонение ЭОС влево

Угол $\alpha =$ от 0° до -30°



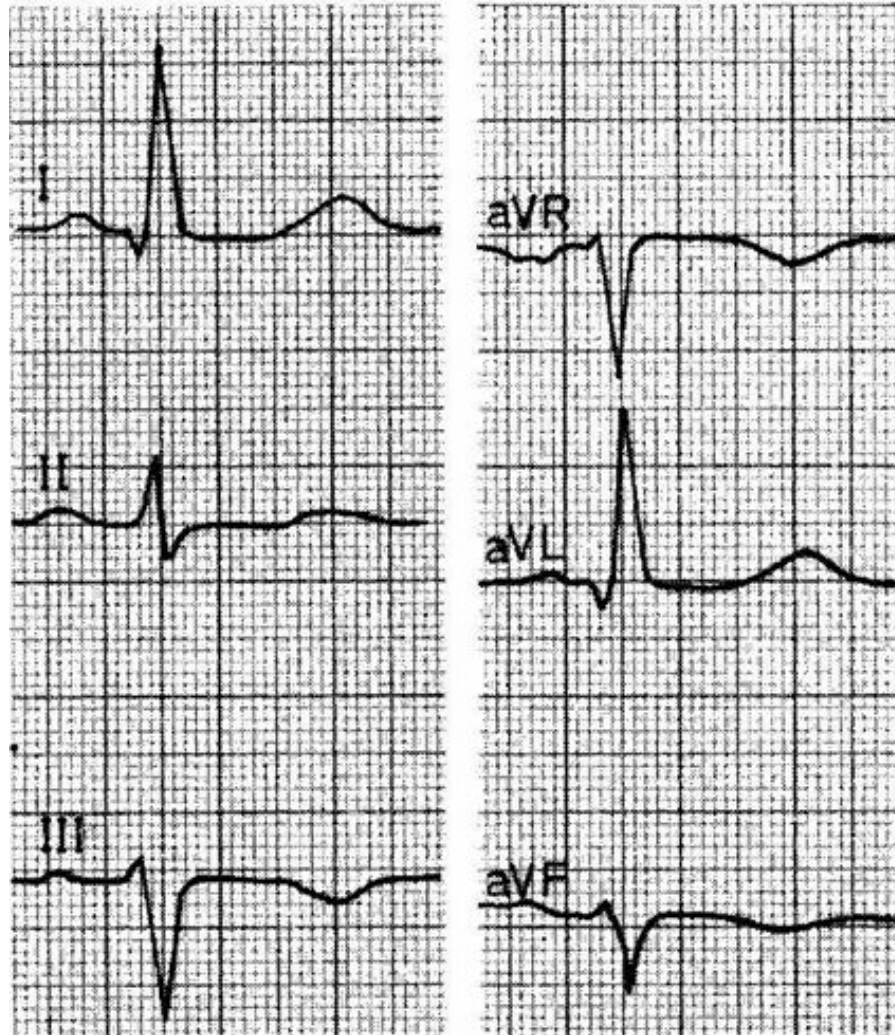
- ЭОС наиболее параллельна I отведению, где фиксируется максимальный R
- ЭОС проецируется на отрицательную часть III отведения, где фиксируется $S > R$
- ЭОС проецируется на отрицательную часть AVF, где фиксируется $S > R$

$RI > RII > RIII$

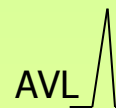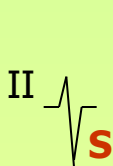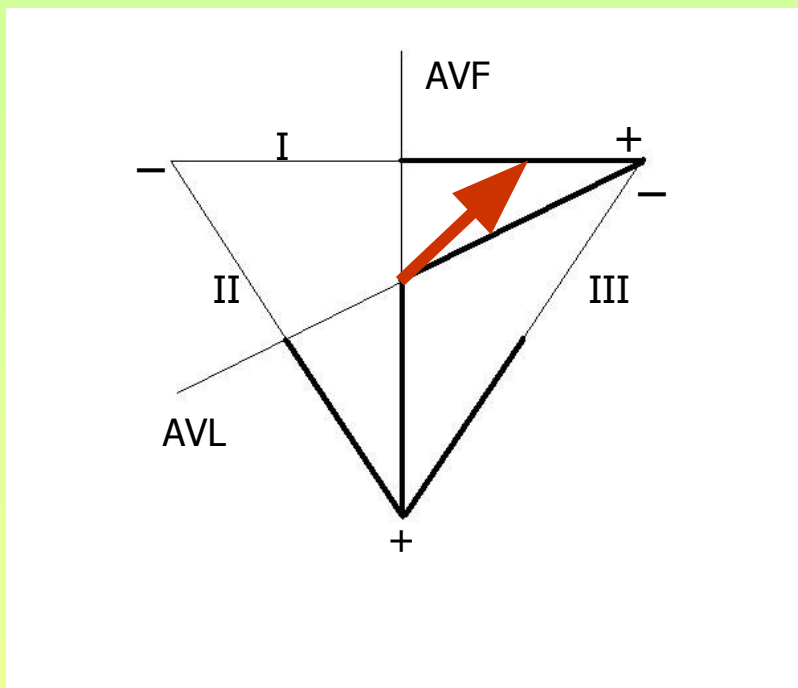
$SIII > RIII$

$SAVF > RAVF$

Отклонение ЭОС влево



Резкое отклонение ЭОС влево; угол $\alpha = < -30^\circ$
 - блокада передней ветви левой ножки пучка Гиса



- ЭОС наиболее параллельна I отведению, где фиксируется максимальный R
- ЭОС проецируется на отрицательную часть III отведения, где фиксируется $S > R$
 - ЭОС проецируется на отрицательную часть AVF, где фиксируется $S > R$
- ЭОС проецируется на отрицательную часть II отведения, где фиксируется $S > R$

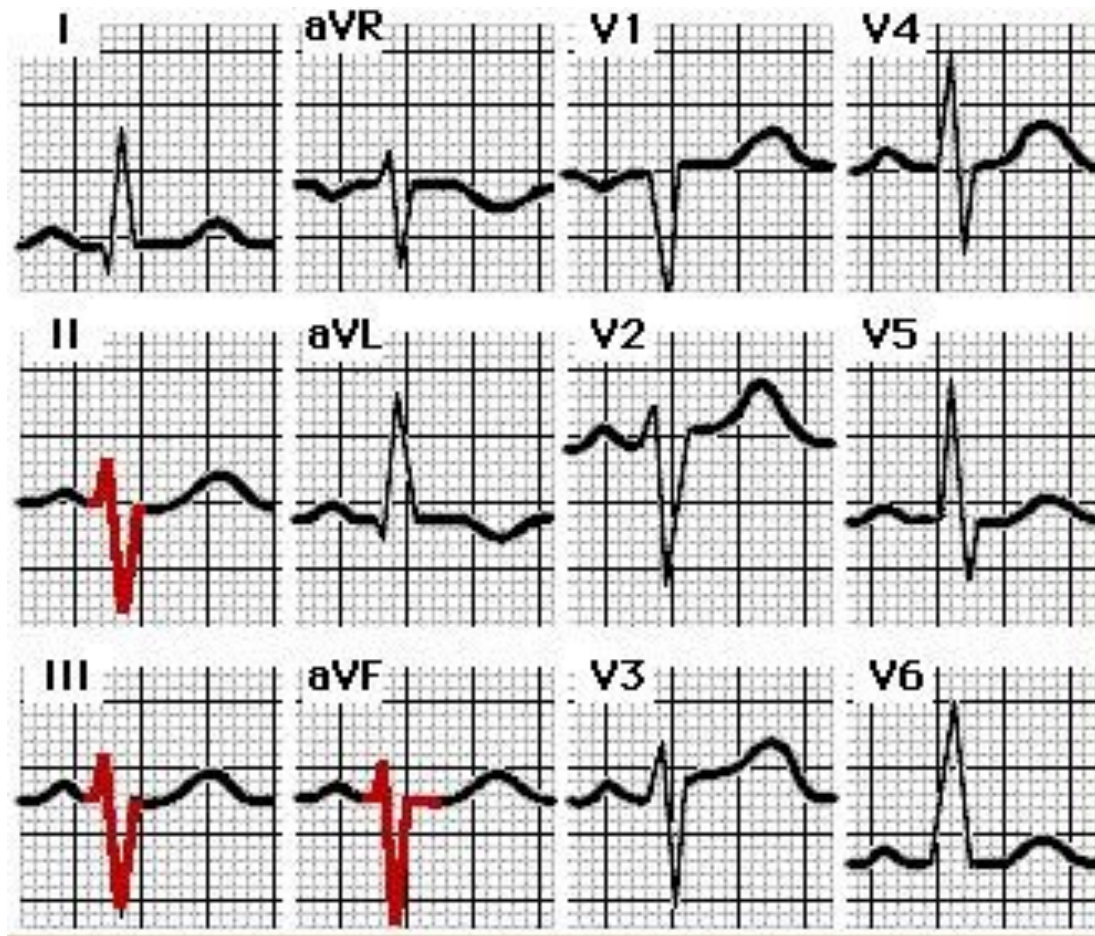
$R_I > R_{II} > R_{III}$

$S_{III} > R_{III}$

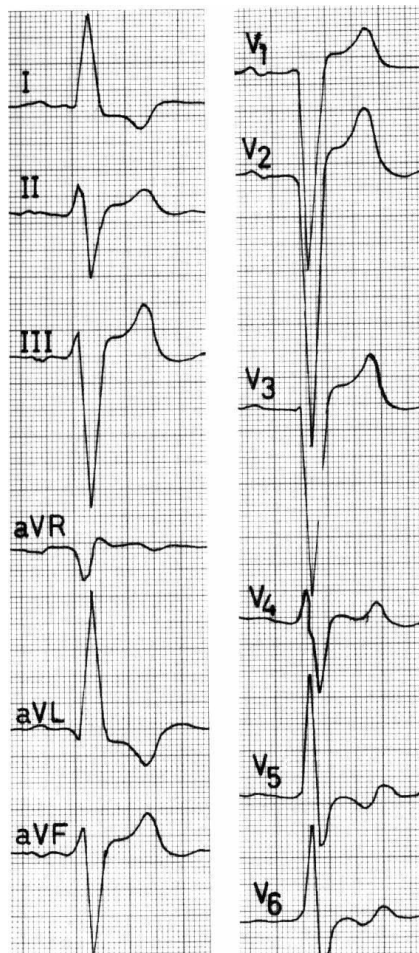
$S_{AVF} > R_{AVF}$

$S_{II} > R_{II}$

Блокада передней ветви левой ножки пучка Гиса



Блокада передней ветви левой ножки пучка Гиса

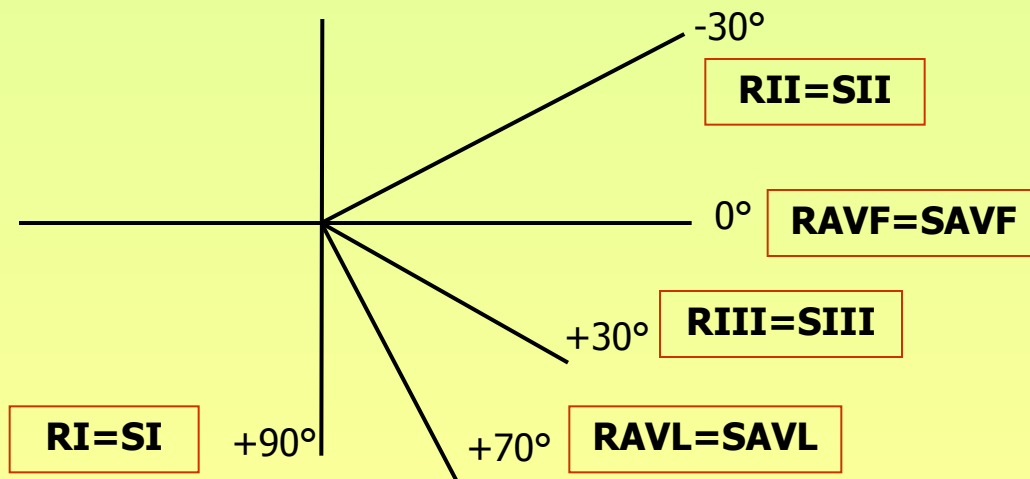


Алгоритм визуального определения ЭОС

- Найти **максимальный** по амплитуде **R** в стандартных отведениях
- Определить соотношение амплитуд зубца R в стандартных отведениях
 - Найти **глубокий S** в стандартных и однополюсных отведениях:
 - $S = R$
 - $S > R$
 - Сопоставить полученные данные

Алгоритм визуального определения ЭОС

Максимальный R		Глубокий S ($S > R$)	Положение ЭОС	Угол α
RI		S III	горизонтальное	от 0 до $+40^\circ$
		SIII + SAVF	отклонена влево	от 0 до -30°
		SIII+SAVF+SII	отклонена резко влево	от -30 до -90°
RII	RII>RI>RIII	R I,II,III,AVL,AVF > S I,II,III,AVL,AVF	не отклонена	от $+40$ до $+70^\circ$
	RII>RIII>RI	SAVL	вертикальное	от $+70$ до $+90^\circ$
RIII		SAVL + SI	отклонена вправо	от $+90$ до $+180^\circ$



МЕТОДИЧЕСКИЕ УКАЗАНИЯ

Курсанту _____

послевузовской профессиональной подготовки специалистов по специальности «общая врачебная практика (семейная медицина)» для самостоятельной отработки темы:

«ТЕХНИКА ЗАПИСИ И МЕТОДИКА АНАЛИЗА ЭКГ»

Код унифицированной программы 3.3.1. Государственный стандарт 1.2.

Функциональные методы диагностики в работе врача общей практики (семейного врача).

УЧЕБНАЯ ЦЕЛЬ: совершенствование практических навыков записи и анализа ЭКГ в амбулаторно-поликлинических условиях и на дому.

З А Д А Н И Е I:

- Самостоятельно проработайте лекционный курс «Алгоритмы ЭКГ-диагностики»
- Ответьте на предложенные тесты «параметры нормальной ЭКГ», пользуясь лекционным курсом и дополнительной литературой: Орлов В.Н. Руководство по электрокардиографии, 1984г.

Тестовый контроль I «параметры нормальной ЭКГ»

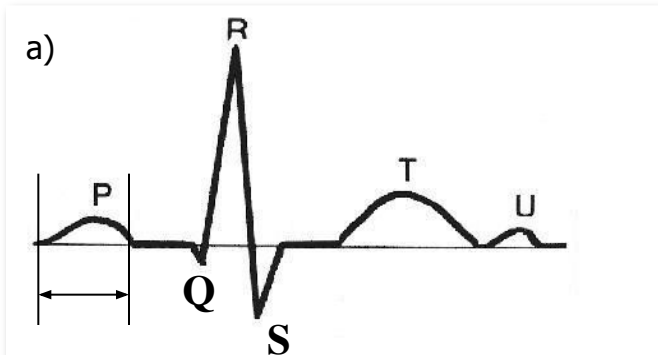
(один правильный ответ)

1. В норме продолжительность (сек) зубца P:
 - а) $> 0,10$
 - б) $\leq 0,10$
 - в) $\leq 0,12$
2. В норме максимальная амплитуда (мм) зубца P:
 - а) 3
 - б) 2,5
 - в) 2
3. В каких отведениях наиболее четко фиксируется зубец P:
 - а) AVF, V1
 - б) II, V1
 - в) V1, V2

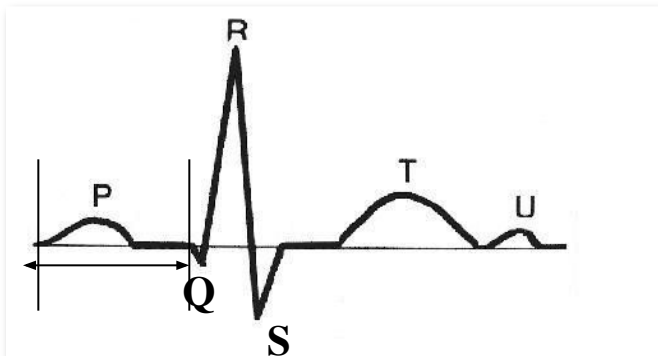
4. В каком отведении в норме зубец Р отрицательный:

- а) I
- б) AVR
- в) II

5. Интервал PQ определяется следующими границами:



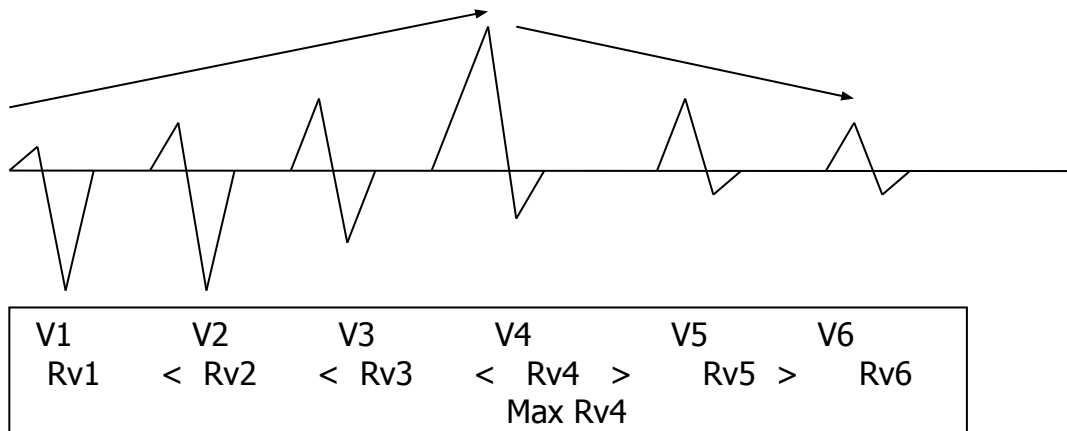
б)



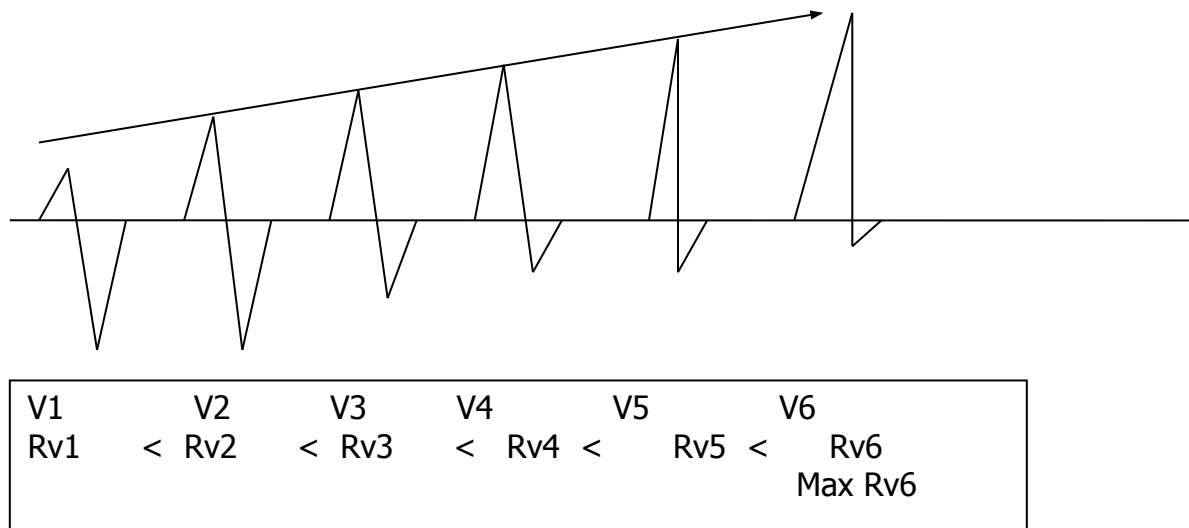
6. Продолжительность (сек) интервала PQ колеблется в пределах:
- а) 0,12 – 0,20
 - б) 0,10 – 0,18
 - в) 0,12- 0,21
7. Факторы, влияющие на продолжительность интервала PQ:
- а) ЧСС и возраст
 - б) частота дыханий и пол
 - в) ЧСС и пол
8. Продолжительность (сек) комплекса QRS в норме:
- а) $\leq 0,10$
 - б) $\geq 0,12$
 - в) $\geq 0,10$
9. Патологическим зубец Q считается, если:
- а) продолжительность зубца Q $> 0,03$ сек, амплитуда Q $> 1/4$ следующего за ним зубца R
 - б) продолжительность зубца Q $< 0,03$ сек, амплитуда Q $< 1/4$ следующего за ним зубца R
 - в) амплитуда зубца Q > 5 мм
10. Для нормы характерна следующая динамика зубца S в грудных отведениях:
- а) амплитуда S убывает от V1 к V6
 - б) амплитуда S нарастает от V1 к V6
 - в) S одинаковой амплитуды во всех грудных отведениях

11. Для нормы характерна следующая динамика зубца R в грудных отведениях:

а)



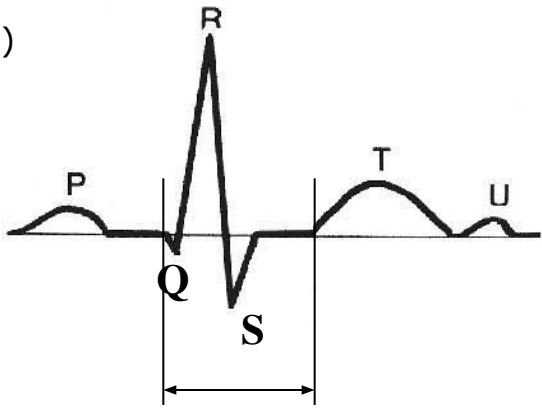
б)



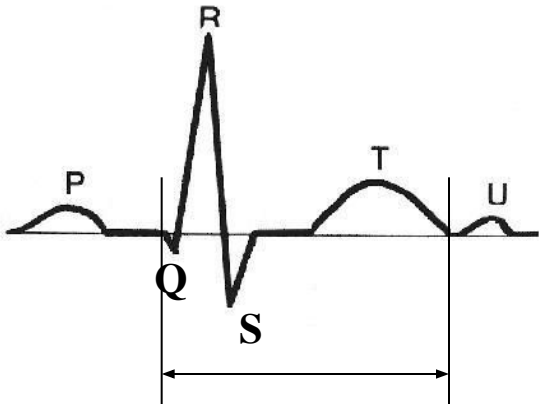
12. Диагностически значимым считается подъем сегмента ST:
- а) $> 0,5$ мм
 - б) $> 1,0$ мм
 - в) $> 3,0$ мм
13. В каком отведении зубец T в норме отрицательный:
- а) AVR
 - б) V3
 - в) I
14. Вольтаж считается достаточным, если:
- а) хотя бы в одном стандартном или однополюсном отведении амплитуда $R \geq 5$ мм и хотя бы в одном грудном отведении амплитуда $R \geq 8$ мм
 - б) хотя бы в одном грудном отведении амплитуда $R \geq 8$ мм
 - в) хотя бы в одном из 12 общепринятых отведений амплитуда $R \geq 8$ мм
15. Продолжительность электрической систолы желудочков (интервал QT) зависит от:
- а) пола и возраста пациента
 - б) возраста пациента
 - в) пола и частоты сердечных сокращений
16. Критерием синусового ритма является:
- а) P (+) I, II, V3-V6; P (-) AVR; после комплекса QRS
 - б) P (+) I, II, V3-V6; P (-) AVR; перед комплексом QRS
 - в) P (-) I, II, V3-V6; P (+) AVR; перед комплексом QRS

17. Интервал QT определяется следующими границами:

a)

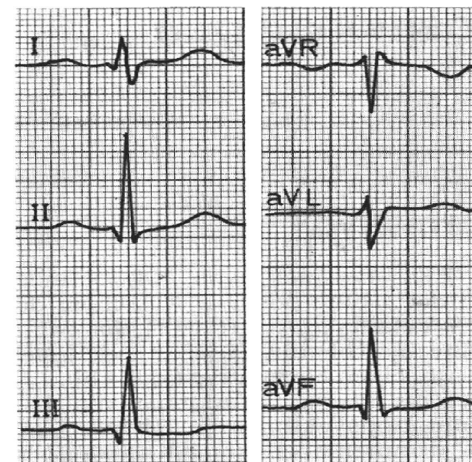


б)



18. Определите положение электрической оси сердца (ЭОС):

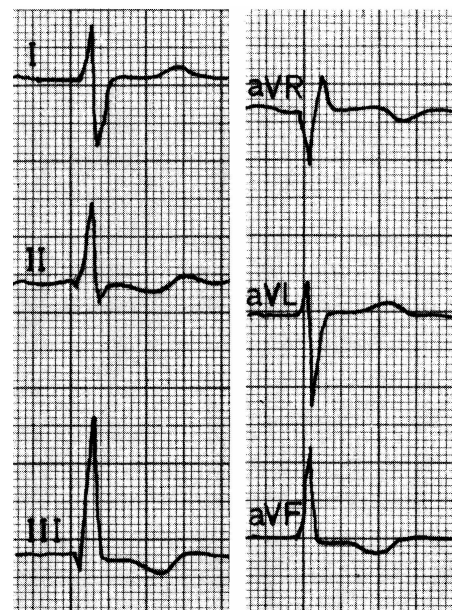
- а) вертикальное
- б) горизонтальное
- в) ЭОС не отклонена
- г) ЭОС отклонена вправо
- д) ЭОС отклонена влево
- е) ЭОС отклонена резко влево



50мм/сек; 1см/ мВ

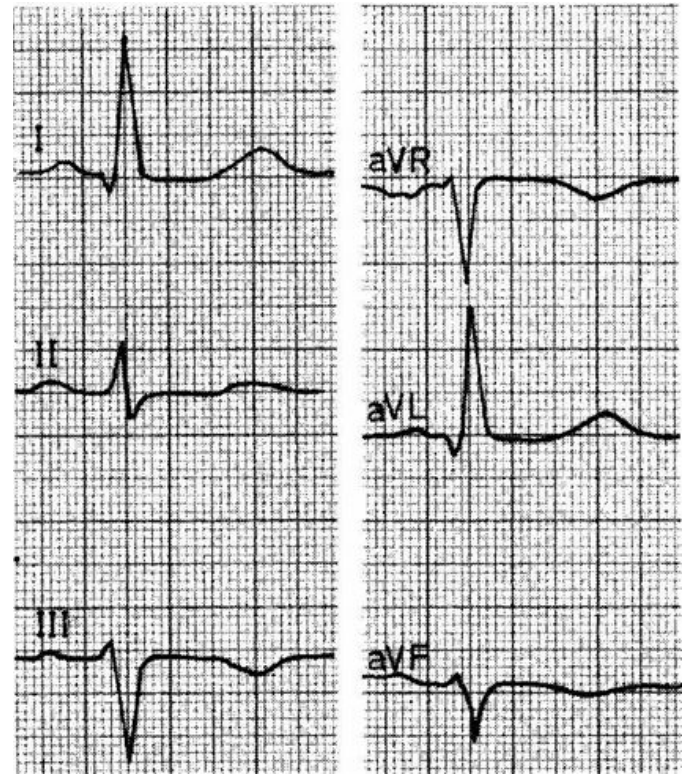
19. Определите положение электрической оси сердца (ЭОС):

- а) вертикальное
- б) горизонтальное
- в) ЭОС не отклонена
- г) ЭОС отклонена вправо
- д) ЭОС отклонена влево
- е) ЭОС отклонена резко влево



20. Определите положение электрической оси сердца (ЭОС):

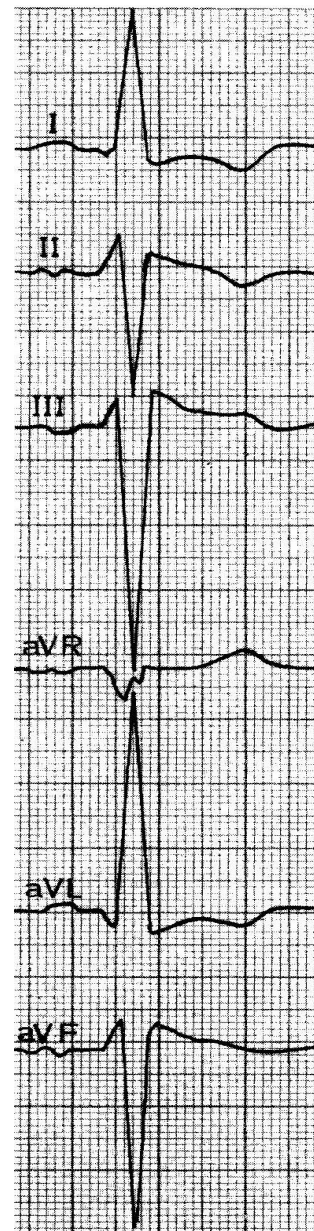
- а) вертикальное
- б) горизонтальное
- в) ЭОС не отклонена
- г) ЭОС отклонена вправо
- д) ЭОС отклонена влево
- е) ЭОС отклонена резко влево



50мм/сек; 1см/ мВ

21. Определите положение электрической оси сердца (ЭОС):

- а) вертикальное
- б) горизонтальное
- в) ЭОС не отклонена
- г) ЭОС отклонена вправо
- д) ЭОС отклонена влево
- е) ЭОС отклонена резко влево



50мм/сек; 1см/мВ

ЗАДАНИЕ II:

- **Самостоятельно проработайте лекционный курс «Алгоритмы ЭКГ-диагностики»**
- **Ответьте на предложенные тесты «ЭКГ – синдромы»**

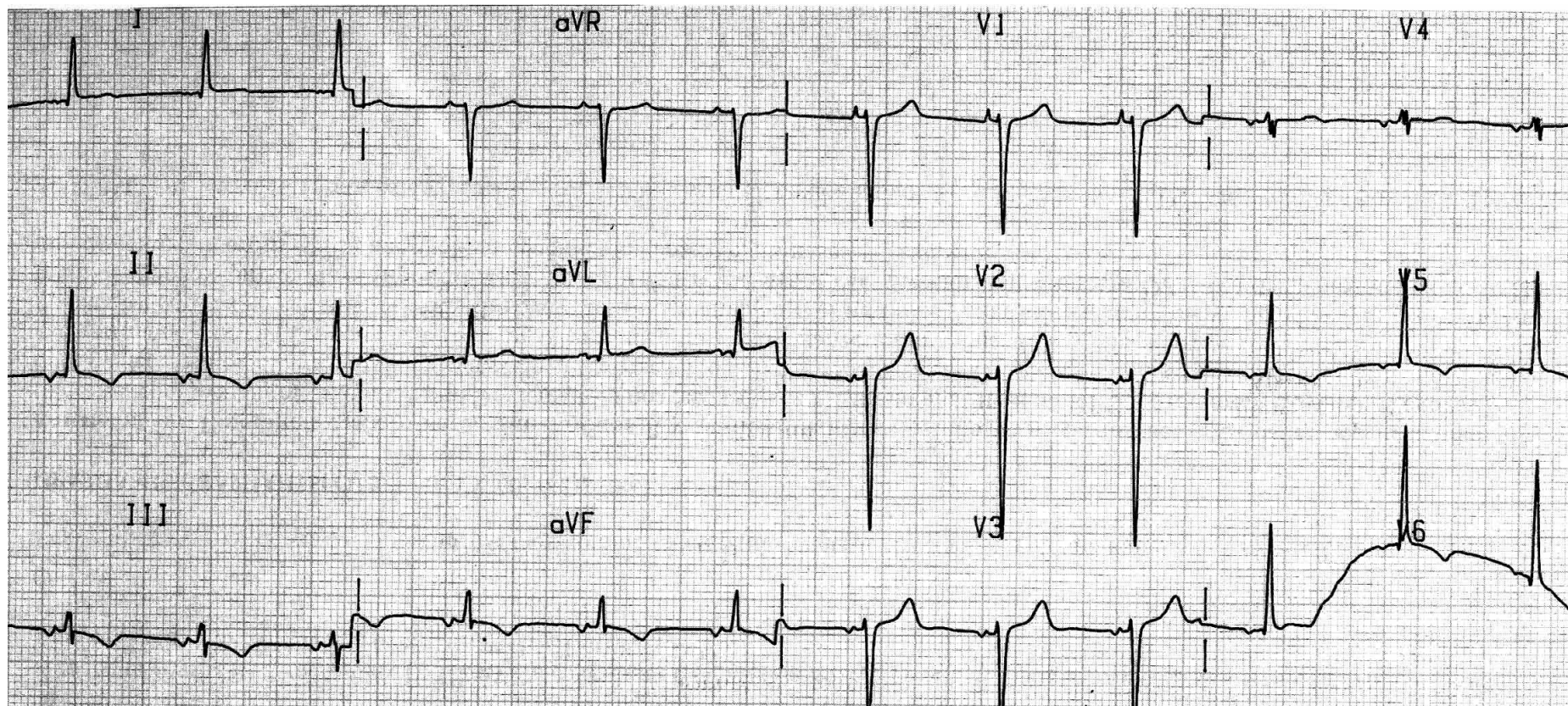
Тестовый контроль II: «ЭКГ – синдромы»

1. «Широкий Р» ($> 0,10$ сек):
 - а) гипертрофия правого предсердия
 - б) гипертрофия левого предсердия
 - в) нарушение внутрипредсердной проводимости
 - г) перегрузка правого предсердия
2. «Высокий Р» ($> 2,5$ мм):
 - а) гипертрофия правого предсердия
 - б) гипертрофия левого предсердия
 - в) нарушение внутрипредсердной проводимости
 - г) перегрузка правого предсердия
3. При каких заболеваниях может фиксироваться «широкий Р»:
 - а) острое легочное сердце
 - б) хроническое легочное сердце
 - в) артериальная гипертония
 - г) атеросклеротический кардиосклероз

4. Проведите топическую диагностику ритма:

- а) синусовый
- б) нижнепредсердный
- в) атриовентрикулярный
- г) желудочковый

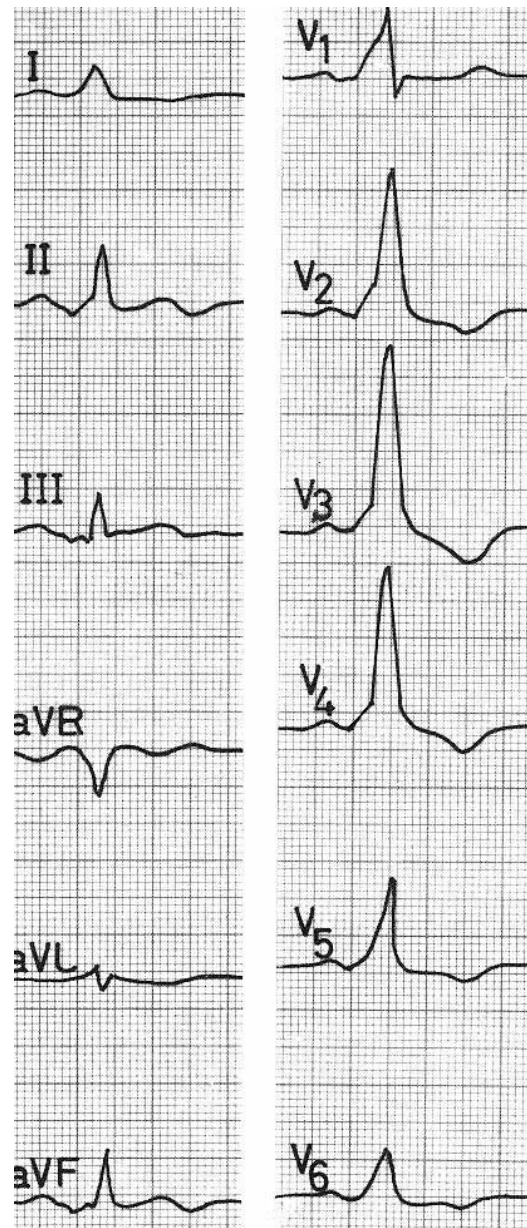
25мм/сек; 1см/мВ



5. При каких заболеваниях может фиксироваться «высокий Р»:
- а) острое легочное сердце
 - б) хроническое легочное сердце
 - в) артериальная гипертония
 - г) атеросклеротический кардиосклероз
6. «Широкий QRS» (> 0,10 сек):
- а) гипертрофия правого желудочка
 - б) WPW - синдром
 - в) CLC – синдром
 - г) нарушение внутрисердечной проводимости
 - д) идиовентрикулярный ритм
 - е) желудочковая экстрасистола
7. Синдром отсутствия нарастания R от V1 к V4 свидетельствует о:
- а) гипертрофии правого желудочка
 - б) очаговых изменениях в области передней стенки левого желудочка (инфаркт ,аневризма, рубцы)
 - в) гипертрофии левого желудочка
8. При каких заболеваниях и состояниях фиксируется «высокий R» в отведении V1:
- а) дети до 5 лет
 - б) острое легочное сердце
 - в) хроническое легочное сердце
 - г) инфаркт миокарда высоких отделов боковой стенки левого желудочка (реципрокные изменения)
 - д) инфаркт миокарда задней, нижней стенки левого желудочка (реципрокные изменения)

9. Укажите причину «широкого QRS»:

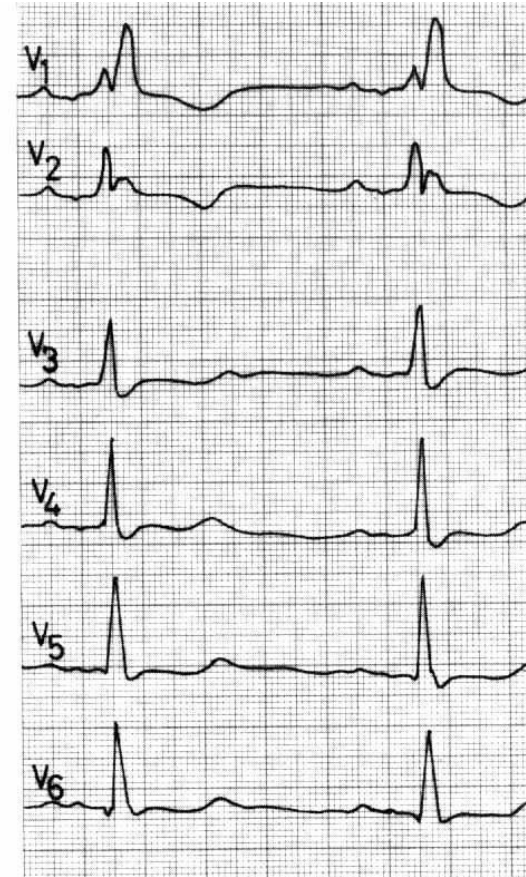
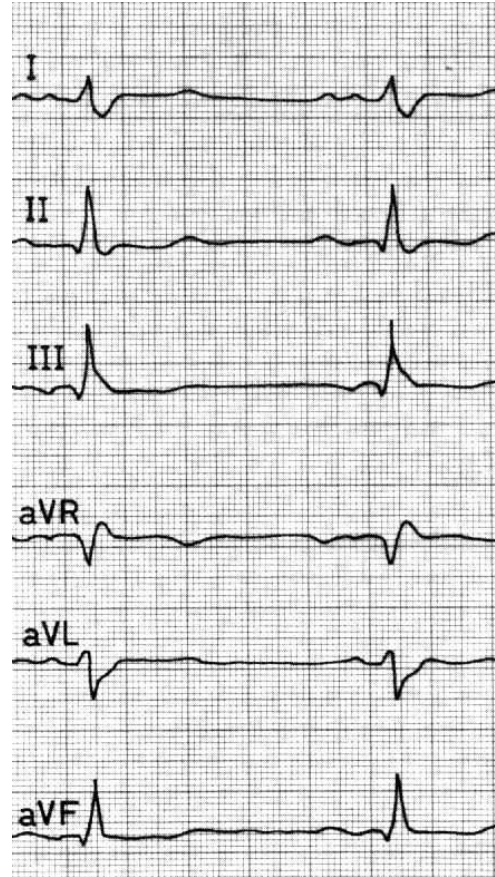
- а) WPW – синдром
- б) блокада левой ножки пучка Гиса
- в) идиовентрикулярный ритм
- г) блокада правой ножки пучка Гиса



50мм/сек; 1см/мВ

10. Укажите причину «широкого QRS»:

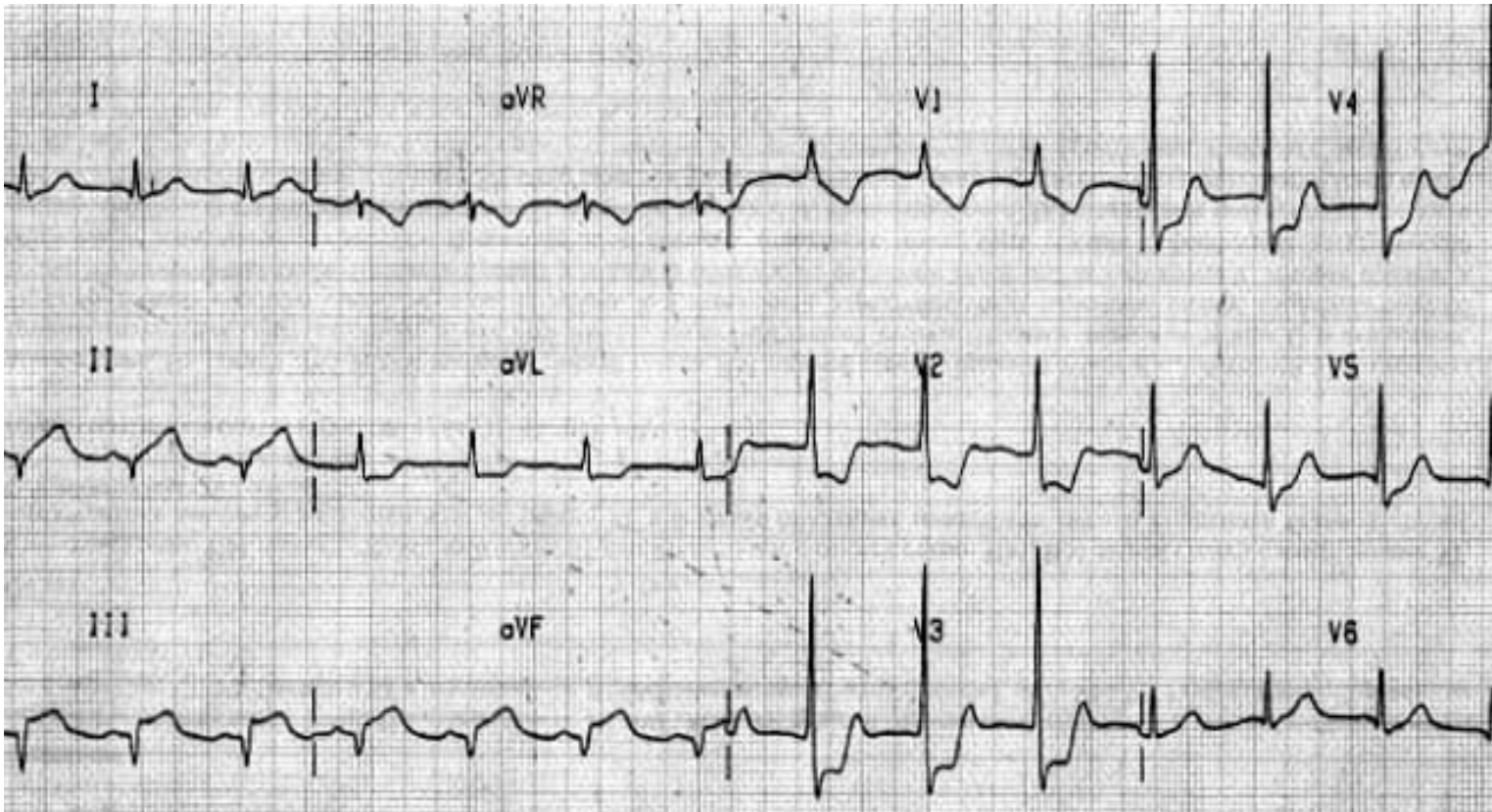
- а) WPW – синдром
- б) блокада левой ножки пучка Гиса
- в) идиовентрикулярный ритм
- г) блокада правой ножки пучка Гиса



50мм/сек; 1см/мВ

11. Укажите причину «высокого R» в отведении V1:

25мм/сек; 1см/ мВ



- а) острое легочное сердце (перегрузка правого желудочка)
- б) хроническое легочное сердце (гипертрофия правого желудочка)
- в) инфаркт миокарда высоких отделов боковой стенки левого желудочка (реципрокные изменения)
- д) инфаркт миокарда задней, нижней стенки левого желудочка (реципрокные изменения)

12. Укажите причины подъема сегмента ST:
- а) Q- инфаркт миокарда
 - б) перикардит
 - в) миокардит
13. Укажите причины депрессии сегмента ST:
- а) гипокалиемия
 - б) перикардит
 - в) нестабильная стенокардия
 - г) передозировка сердечных гликозидов
14. При каких заболеваниях может фиксироваться отрицательный зубец T:
- а) нестабильная стенокардия
 - б) остеохондроз
 - в) перикардит
 - г) грыжа пищеводного отверстия диафрагмы
 - д) гиперкалиемия
15. О чем наиболее вероятно может свидетельствовать удлинение интервала QT на 0,06 сек против нормы у пожилого пациента с атеросклеротическим кардиосклерозом и сердечной недостаточностью, длительно получающего фуросемид:
- а) о гипокалиемии
 - б) о гипокальциемии
 - в) о гиперкалиемии

ЗАДАНИЕ III

В амбулаторно- поликлинических условиях и/ или на дому зарегистрируйте 15 электрокардиограмм курируемых Вами пациентов (12 общепринятых отведений)

Оцените контрольный милливольт (амплитуда в мм, форма)
Укажите скорость регистрации ЭКГ (мм/сек)

ЗАДАНИЕ IV

Проведите анализ составных элементов ЭКГ

Зубец P: продолжительность в сек, амплитуда в мм, полярность (указать отведения, где P (+), (-), (+ -)).

Интервал PQ: продолжительность в сек

Комплекс QRS: продолжительность в сек, наличие или отсутствие деформации, динамика амплитуды зубцов R и S в отведениях V1-V6

Зубец Q: продолжительность в сек, амплитуда (доля Q по отношению к амплитуде следующего за ним зубца R)

Сегмент ST: отношение к изолинии (изоэлектричен, подъем, депрессия с указанием степени в мм)

Зубец T: указать отведения, где T (+), (-), двухфазный (+-) или (-+), сглаженный, изоэлектричный

Интервал QT: продолжительность в сек, указать рассчитанную по таблице норму QT для данного пациента (в зависимости от пола и ЧСС)

Интервал R-R: продолжительность в сек

ЗАДАНИЕ V

Проведите анализ электрокардиограммы и дайте электрокардиографическое заключение

- Определите ритм
- Определите ЧСС
- Определите вольтаж
- Определите ЭОС
- По результатам анализа элементов ЭКГ выделите при наличии отклонения от нормы (ЭКГ- синдром)
- Сопоставьте ЭКГ с возрастом, конституцией пациента, клиникой, проводимым лечением, ранее регистрируемыми ЭКГ
- Укажите ЭК Г - патологию
- Данные анализа ЭКГ и электрокардиографическое заключение занесите в протокол

Протокол анализа ЭКГ № _____

Ф.И.О. пациента _____ Возраст _____

Милливольт _____ Скорость _____

P _____ сек _____ мм

(+) _____

(-) _____ (+-) _____

PQ _____ сек

QRS _____ сек, (не)деформирован

Динамика R V1-V6 _____

Динамика S V1-V6 _____

Соотношение R/S V1-V2 _____

Соотношение R/S V5-V6 _____

Q _____

ST _____

T +) _____

(-) _____

Снижен _____

Двухфазн. _____

QT _____ сек (норма _____ сек)

Заключение: Ритм _____

ЧСС _____

Вольтаж _____

ЭОС _____

Норма / Патология _____

